Türkiye Solunum Araştırmaları Derneği

TÜSAD

# 39. ULUSAL Kongresi

14-17 Ekim 2017

Sheraton Çeşme Hotel, İzmir

umut için bir nefes...

# BİLDİRİ ÖZETLERİ KİTABI

**SOLUNUM 2017**

www.solunum.org.tr/solunum2017

ORGANİZASYON SEKRETARYASI

K2 KONGRE VE ETKİNLİK HİZMETLERİ

Kaiki Kongre ve Etkinlik Hizmetleri A.Ş.
Koşuyolu Mah. Ali Nazime Sok. No:45 Koşuyolu 34718
Kadıköy, İstanbul
Tel.: +90 216 428 95 51 • Faks: +90 216 428 95 91
E-posta: solunum2017@k2-events.com

# İÇİNDEKİLER

SÖZLÜ SUNUMLAR 3 - 212

OLGU KONSEYİ SUNUMLARI 214 - 286

ELEKTRONİK POSTER SUNUMLARI 287 - 773

# SÖZLÜ SUNUMLAR

## SS-001
## TÜRK TOPLUMUNDA KÜÇÜK HÜCRELİ DIŞI AKCİĞER KANSERİNDE EGFR VE ALK MUTASYON SIKLIĞININ ARAŞTIRILMASI; EGE BÖLGESİ REFERANS GÖĞÜS HASTALIKLARI HASTANESİNDEN KESİTSEL BİR ÇALIŞMA

Gamze Karakurt[1], Berna Kömürcüoğlu[1], Özge Özer Kaya[2], Gülden Diniz[3], Özgür Kırbıyık[2], Aysen Evkan[1], Enver Yalnız[1]

[1]SBÜ İzmir Dr.Suat Seren Göğüs Hastalıkları ve Cerrahisi EAH, Göğüs Hastalıkları Kliniği
[2]SBÜ İzmir Tepecik Eğitim ve Araştırma Hastanesi, Genetik Laboratuarı
[3]SBÜ İzmir Tepecik Eğitim ve Araştırma Hastanesi, Patoloji Laboratuarı

**GİRİŞ-AMAÇ:** Çalışmamızda Türk Toplumunda ileri evre adeno akciğer kanseri grubu hastaların biyopsi örneklerinde EGFR ve ALK mutasyon oranları ve mutasyon saptanan/ saptanmayan olgu gruplarında genel özelliklerin araştırılması hedeflendi.

**BULGULAR:** 2015-2017 yılları arasında İzmir Dr.Suat Seren Göğüs Hastalıkları Eğitim ve Araştırma hastanesinde Nonsmallcell Akciğer Kanseri tanısı konularak genetik analiz tetkikleri çalışılan 593 hastanın verileri retrospektif olarak incelendi. Olguların dermografik özellikleri, evreleri, mutasyonları, klinik özellikleri incelendi.

Nonsmallcell akciğer ca tanısı almış 593 olgunun sonuçları retrospektif olarak değerlendirildi. Hastalar EGFR (EXON18, EXON19, EXON20 ve EXON21) sonucuna göre mutasyon olan, ALK sonucuna göre mutasyon olan ve hiç birinde mutasyon olmayan olmak üzere 3 gruba ayrıldı. Hiç mutasyon bulunmayan 511 kişi, sadece ALK mutasyonu olan 19 kişi (%3) ve sadece EGFR (%10,6)mutasyonu olan 63 kişi bulunmaktaydı. Bu grupların yaş ortalamaları aşağıdaki tabloda verildi. Bu 3 grup yaş bakımından karşılaştırıldığında ALK mutasyonu olanlar anlamlı düzeyde diğer 2 gruptan genç bulundu ($p<0.001$) ancak mutasyon bulunmayan ve EGFR mutasyonu olan kişilerin yaşları benzer bulundu.

ALK mutasyonu ve EGFR mutasyonu olanlarda kadınların oranı anlamlı düzeyde daha yüksek bulunduğu görülür ($p=0.001$). Mutasyon ile yaşam süresi arasındaki ilişki incelendiğinde ALK mutasyonu olanlar hiç mutasyon bulunmayanlara göre ölüm riski 0.673 (%95 CI 0.298-1.516) kat daha az bulunmuş ancak bu sonuç istatistik olarak anlamlı çıkmamıştır ($p=0.339$). Buna karşın EGFR mutasyonu olanlar hiç mutasyon bulunmayanlara göre ölüm riski 0.600 (%95 CI 0.386-0.933) kat daha düşük çıkmış ve bu sonuç anlamlı bulunmuştur ($p=0.023$). ALK mutasyonu olanlarda yaşam süresi farklılığı izlenmezken, EGFR mutasyonu olanların ise yaşam süresi hiç mutasyon olmayanlara göre daha uzun olduğu gözlendi. (Tablo 3) Ayrıca hiç mutasyon bulunmayan 511 kişinin 212' si (%41.5) ex olmuş, ALK mutasyonu olan 19 kişinin 6' sı (31.5) ex olmuş ve EGFR mutasyonu olan 63 kişinin 22' si (%34.9) ex olmuştur.

**SONUÇ:** Çalışmamızda olgularda EGFR ve ALK mutasyon pozitiflik oranlarının % 10.6 - %3 oranda literatürle benzerdi. Hastaların klinik özellikleri de literatürle uyumlu şekilde ALK mutasyonuna sahip hastaların daha genç, EGFR mutasyonuna sahip hastalarda sigara içme oranının daha düşüktü.Herhangibir mutasyonu olan hastaların median yaşam süreleri mutasyonu olmayanlara göre daha uzun olarak izlendi. Ölüm riski mutasyonu olmayan grupta daha yüksekti.( Diğer yaşam süresi analizleri kongrede sunulacaktır)

**Anahtar Kelimeler:** akciğer kanseri, EGFR, ALK, genetik mutasyonlar

## SS-002
# KÜÇÜK HÜCRELİ DIŞI AKCİĞER KANSERİ NEDENİYLE OPERE EDİLEN HASTALARIN ERKEN DÖNEM YAŞAM KALİTESİ VE ETKİLEYEN FAKTÖRLERİN DEĞERLENDİRMESİ

Celal Buğra Sezen[1], Esra Mercan[2], Selma Meral Akçal[2], Esra Buğdaylı[2], Ali Çelik[2], Abdullah İrfan Taştepe[2]

[1]Yedikule Göğüs Hastalıkları ve Göğüs Cerrahisi Eğitim ve Araştırma Hastanesi, Göğüs Cerrahisi Anabilim Dalı, İstanbul
[2]Gazi Üniversitesi Tıp Fakültesi, Göğüs Cerrahisi Anabilim Dalı, Ankara

**GİRİŞ:** Akciğer kanseri günümüzde kansere bağlı ölümlerde birinci sırada yer almaktadır. Özellikle erken evrede cerrahi ile başarılı sonuçlar elde edilmektedir. Ancak bu hastaların postoperatif dönemde fizik ve ruhsal anlamda sorunları olmaktadır. Biz bu çalışmada akciğer rezeksiyonu yapılan küçük hücreli dışı akciğer kanserli hastaların postoperatif erken dönemdeki yaşam kalite indeksleri ve bunu etkileyen prognostik faktörler araştırılmıştır.

**MATERYAL-METOD:** Çalışma Temmuz 2016 ile Mayıs 2017 tarihleri arasında Gazi üniversitesi tıp fakültesi göğüs cerrahisi hastanesinde KHDAK nedneiyle opere olan hastalar üzerinde retorspektif olarak yapıldı. Küçük hücreli dışı akciğer kanseri nedeniyle operasyon yapılan 37 hasta çalışmaya alındı. Çalışmada hastaların medeni halleri, yaşları, uygulanan cerrahi girişimler, eğitim durumları sorgulandı. Hastalara ameliyat sonrasında yaşam kalitelerini değerlendirmek amacıyla SF-36 yaşam kalitesi değerlendirne anketi uygulandı. Bu anket ile hastaların fiziksel, emosyonel ve ağrı durumları değerlendirildi.

**İstatiksel YÖNTEM:** Hastaların demografik klinik ve patolojik faktörlerinin araştırmak amaçlı tanımlayıcı istatistikler, gruplar arası ilişkiyi göstermek amacıyla Pearson's chi-square, Mann Whitney U. Bağımlı gruplarda T testi ve Fridman kullanıldı. Anlamlılık düzeyi $p < 0.05$ olarak kabul edildi. Tüm istatislikler SPSS versiyon 16 ile analiz edildi.

**BULGULAR:** Hastaların ortalama yaşı 59.2±14.3 (min:42-max 68) olarak saptandı. hastaların 28 (%75.7) erkek, 9 (%24.3) kadın cinsiyette idi. Tablo 1'de hastaların demografik bilgileri yer almaktadır. Hastaların cerrahi sonrasında hastaların fiziksel fonksiyonları 55±25.0, emosyonel durumları ise 27.9±37.8 olarak saptandı. tablo 2'de yaşam kalite indeksi ve prognostik faktörleri ile ilişkisi yer almaktadır.

**SONUÇ:** Akciğer kanseri nedeniyle opere edilen hastaların yaşam kalitelerinde düşme olduğunu saptadık. Özellikle fiziksel ve ruhsal fonksiyonlarındaki bu düşmenin hastanın tedavi uyumunda sorunlara neden olabileceğini düşünmekteyiz. Bu tanımlayıcı çalışmanın gelecekte yapılan çalışmalara kaynak oluşturacağını düşünmekteyiz.

**Anahtar Kelimeler:** Yaşam Kalitesi, Short Form-36, Akciğer Kanseri

Tablo 1

| Tablo 1. Hastaların Demografik Bilgileri | | Total n | (%) |
|---|---|---|---|
| Cinsiyet | | | |
| | Erkek | 28 | (%75.7) |
| | Kadın | 9 | (%24.3) |
| Medeni Hal | | | |
| | Bekar | 8 | (%16.2) |
| | Evli | 29 | (%78.4) |
| | Boşanmış | 2 | (%5.4) |
| Okur Yazarlık | | | |
| | Okumamış | 4 | 10.8 |
| | İlköğretim | 16 | 43.2 |
| | Ortaöğretim | 3 | 8.1 |
| | Lise | 6 | 16.2 |
| | Üniversite | 7 | 18.9 |
| | Lisans Üstü | 1 | 2.7 |
| Oturduğu Ev | | | |
| | Apartman Dairesi | 25 | 67.6 |
| | Gece Kondu | 1 | 2.7 |
| | Müstakil | 11 | 29.7 |
| Sigara Kullanım (Paket/yıl) | | 26.91±23.0 | |
| Ameliyat sonrası sigara bırakma | | | |
| | Hayır | 18 | 48.6 |
| | Evet | 10 | 27 |
| Eş Hastalık | | | |
| | Yok | 18 | 48.6 |

Hastaların Demografik Bilgileri

tablo 2

| Tablo 2. Yaşam Kalite Değerlendirmesi ve Etkileyen Faktörlerin Analizi | Ortalama | %95 Confidential Interval | Eğitim Durumu P Değeri | Komorbite Varlığı p değeri |
|---|---|---|---|---|
| Fiziksel Fonksiyon | 55±25.0 | 42.8-55.7 | 0.53 | 0.18 |
| Fiziksel Rol Güçlüğü | 27.9±37.8 | 14.7-41.1 | 0.53 | 0.23 |
| Emosyonel Rol Güçlüğü | 31.3±40.9 | 17-45.6 | 0.70 | 0.86 |
| Ruhsal Sağlık | 54.5±10 | 48.7-60.3 | 0.23 | 0.34 |
| Sosyal İşlevselik | 47.5±29.1 | 36.8-57.2 | 0.07 | 0.11 |
| Ağrı | 44.8±11.1 | 39.9-55.7 | 0.54 | 0.15 |
| Genel Sağlık Algısı | 53.5±28.0 | 49.9-60.1 | 0.56 | 0.34 |

Yaşam Kalite Değerlendirmesi ve Etkileyen Faktörlerin Analizi

## SS-003
## OPERE KÜÇÜK HÜCRE DIŞI AKCİĞER KANSERLERİNDE BRONŞ CERRAHİ SINIR MESAFESİ SAĞKALIMI ETKİLİYOR MU ?

Işıl Gökdemir[1], Şeyma Özden[1], Ayşin Durmaz[1], Pelin Korkmaz[1], Naciye Mutlu[1], Hüseyin Cem Tigin[1], Muzaffer Metin[2], Celalettin Kocatürk[3], Murat Kıyık[1]

[1]Yedikule Göğüs Hastalıkları ve Göğüs Cerrahisi EAH. 1.Göğüs Hastalıkları Kliniği İstanbul
[2]Okan Üniversitesi Göğüs Cerrahisi Anabilim Dalı İstanbul
[3]Yedikule Göğüs Hastalıkları ve Göğüs Cerrahisi EAH 1.Göğüs Cerrahisi Kliniği İstanbul

**AMAÇ:** Opere olan küçük hücre dışı akciğer kanserlerinde bronş cerrahi sınır mesafesinin sağ kalım süresine etkisi olup olmadığını araştırmak

**YÖNTEM:** Çalışmamızda küçük hücre dışı akciğer kanseri tanısı alarak opere edilen 202 hastanın dosyaları tarandı.Hastaların tümü 8.TNM sistemine uygun olarak evrelendirildi. Bronş cerrahi sınır 1 cm in altındaki ve üstündeki hastalarda evrelerine bağlı olarak sağ kalım karşılaştırması yapıldı.

**BULGULAR:** Evre 1 hastalardan 12 sinin bronş cerrahi sınırı ≤1 cm 48 inin 1 cm üstünde evre 2 deki hastaların 8 i ≤1 cm 62 si 1 cm in üstünde evre 3 hastaların 22 sinin bronş cerrahi sınırı ≤1 cm 47 sinin 1 cm den büyük olduğu saptandı. Çalışmamıza alınan hastalar arasında evre 4 hasta bulunmamaktaydı. Uygulanan bağımsız t testi sonucunda evre 2 deki hastalarda bronş cerrahi sınır ve yaşam süreleri ortalamaları bakımından istatistiksel olarak anlamlı fark saptandı. (p:0,004) Buna göre evre 2 hastalarda bronş cerrahi sınırı 1 cm üstü olanların sağ kalım süreleri 1 cm den küçük veya eşit olanlara göre istatistiksel olarak anlamlı derecede fazla bulundu.

**SONUÇ:** Bizim bulgularımıza göre evre 2 de 1 cm altında cerrahi sınır mesafesi olan hastalarda sağ kalım süresinin istatistiksel anlamlı olarak daha kısa bulunması nedeniyle bu öngörü dikkate alındığında perioperatif olarak hastanın postoperatif evresinin hangi evre olacağı bilinemeyeceği için cerrahi olarak olabildiğince cerrahi sınırın 1 cm üzerinde tutulmasının yararlı olacağı kanaatindeyiz.

**Anahtar Kelimeler:** akciğer kanseri,cerrahi sınır,sağkalım

Evrelere göre bronş cerrahi sınırları arasında yaşam süreleri bakımından farklılığın incelenmesi

**Evrelere Göre Bronş Cerrahi Sınırları Arasındaki Yaşam Süreleri Bakımından Farklılığın İncelenmesi**

| | | N | Ortalama | Std. Sapma | t | p |
|---|---|---|---|---|---|---|
| Evre 1 | 1cm küçük veya eşit | 12 | 31,75 | 8,582 | -0,269 | 0,789 |
| | 1cm den büyük | 48 | 32,81 | 12,951 | | |
| Evre 2 | 1cm küçük veya eşit | 8 | 17,50 | 14,343 | -2,997 | **0,004**** |
| | 1cm den büyük | 62 | 31,98 | 12,685 | | |
| Evre 3 | 1cm küçük veya eşit | 22 | 24,91 | 15,811 | -0,130 | 0,897 |
| | 1cm den büyük | 47 | 25,38 | 13,251 | | |

*: $p<0,05$ **: $p<0,01$ ***: $p<0,001$

## SS-004
## OPERE KÜÇÜK HÜCRE DIŞI AKCİĞER KANSERİNDE ADJUVAN KEMOTERAPİ YAPILMALI MI ?

Işıl Gökdemir[1], Şeyma Özden[1], Ayşin Durmaz[1], Pelin Korkmaz[1], Naciye Mutlu[1], Hüseyin Cem Tigin[1], Muzaffer Metin[2], Celalettin Kocatürk[3], Murat Kıyık[1]

[1]Yedikule Göğüs Hastalıkları ve Göğüs Cerrahisi Eğitim ve Araştırma Hastanesi,1.Göğüs Hastalıkları Kliniği
[2]Okan Üniversitesi Göğüs Cerrahisi Anabilim Dalı İstanbul
[3]Yedikule Göğüs Hastalıkları ve Göğüs Cerrahisi Eğitim ve Araştırma Hastanesi 1.Göğüs Cerrahi Kliniği

**AMAÇ:** Küçük hücre dışı akciğer kanserlerinde postoperatif adjuvan kemoterapinin sağkalım üzerine etkisinin araştırılması

**YÖNTEM:** Çalışmamızda hastanemizde küçük hücre dışı akciğer kanseri tanısı alarak opere edilen 202 hasta tarandı. Hastaların tümü 8.TNM evreleme sistemine göre evrelendirildi. hastaların adjuvan kemoterapi alıp almadığı incelendi. 202 hasta içerisinde postoperatif 2 yıllık takip süresini tamamlamayan 36 hasta istatistiksel incelemeye alınmadı.

**BULGULAR:** Toplam 79 hastanın adjuvan kemoterapi aldığı 85 hastanın adjuvan kemoterapi almadığı tespit edildi. Bu iki grup arasında sağ kalım farkına bakıldığında istatistiksel olarak anlamlı bir fark saptanmadı ($p>0.05$). Hastalar evrelerine göre ayrılıp incelediğinde evre 1 de adjuvan kemoterapi alan 6 almayan 42 hasta evre 2 de adjuvan kemoterapi alan 32 almayan 29 hasta evre 3 te adjuvan kemoterapi alan 41 almayan 14 hasta olduğu görüldü. Yapılan istatistiksel analiz sonucunda evreler arasında adjuvan kemoterapi ve sağ kalım bakımından istatistiksel anlamlı bir fark bulunamadı. ($p>0.05$)

**SONUÇ:** Bizim araştırmamız retrospektif analiz olduğu için adjuvan kemoterapiyi öneren literatür bilgileri ile uyumlu çıkmamış olmakla beraber bu çalışmamızla bizim günlük pratiğimizin sonucunu paylaşmak istedik.

**Anahtar Kelimeler:** adjuvan kemoterapi,akciğer kanseri,

Evrelere göre adjuvan kemoterapi durumları arasındaki sağkalım farkının incelenmesi

**Tablo 1. Evrelere Göre Adjuvan Tedavisi Durumları Arasındaki Yaşam Süreleri Bakımından Farklılığın İncelenmesi**

| | | N | Ortalama | Std. Sapma | F | p |
|---|---|---|---|---|---|---|
| Evre 1 | Var | 6 | 37,33 | 11,776 | 0,817 | 0,418 |
| | Yok | 42 | 33,10 | 11,893 | | |
| Evre 2 | Var | 32 | 32,03 | 13,007 | 1,260 | 0,213 |
| | Yok | 29 | 27,48 | 15,177 | | |
| Evre 3 | Var | 41 | 24,12 | 14,192 | -0,084 | 0,934 |
| | Yok | 14 | 24,50 | 15,839 | | |

*: $p<0,05$ **: $p<0,01$ ***: $p<0,001$

Adjuvan kemoterapi alan ve almayan hastalar arasındaki sağ kalım farkının incelenmesi

**Tablo 2. Adjuvan Tedavisi Durumları Arasındaki Yaşam Süreleri Bakımından Farklılığın İncelenmesi**

| | N | Ortalama | Std. Sapma | F | p |
|---|---|---|---|---|---|
| Var | 79 | 28,33 | 14,163 | -0,652 | 0,515 |
| Yok | 85 | 29,76 | 14,022 | | |

*: $p<0,05$ **: $p<0,01$ ***: $p<0,001$

## SS-005
## SİGARA İÇMEMİŞ AKCİĞER KANSERLİ OLGULARIN DEĞERLENDİRİLMESİ

Taner Sezgin, Dilek Ernam, Ülkü Aka Aktürk, Makbule Özlem Akbay, Erhan Oğur, Neslihan Köse

Sağlık blimleri üniversitesi,Süreyyapaşa göğüs hastalıkları ve göğüs cerrahisi eğitim ve araştırma hastanesi,Göğüs hastalıkları, İstanbul

**GİRİŞ:** Akciğer kanseri dünyada önde gelen morbidite ve mortalite nedenidir. Yılda yaklaşık 1.6 milyon ölüme neden olmaktadır. Sigara içimi erkeklerde %90'dan fazla kadınlarda ise %75-85 civarında başlıca risk faktörü olmakla birlikte,akciğer kanseri sigara içmeyenlerde de görülmektedir ve sigara içmeyenlerde akciğer kanseri şeklinde tanımlanmaktadır.

**AMAÇ:** Akciğer kanserli olguların klinik profillerini ve epidemiyolojik verilerini sigara içme durumuna göre analiz etmektir.

**MATERYAL-METOD:** Kliniğimizde 6 yıllık dönemde akciğer kanseri tanısı alıp tedavi ve takibi yapılan 297 hasta retrospektif olarak analiz edildi. Verilerin analizinde SPSS version16 kullanıldı.

**BULGULAR:** Kliniğimizde 2011-2016 yılları arasında akciğer kanseri tanısı konup tedavi ve takibi yapılan 297 hastanın dosyası incelendi. Tüm hastalar içinde çoğunluk sigara içicisi olup sigara içmeyenlerin oranı %11.1 (33/297) olarak bulundu. Hastaların özellikleri Tablo 1.de sunulmuştur. Tüm hastalarda erkek kadın oranı yaklaşık 7:1 olarak söylenebilir; 260 (%87.5) erkek ve 37 (%12.5) kadın. Sigara içme durumuna bakıldığında ise sigara içmemişlerde akciğer kanseri kadınlarda diğerlerine göre anlamlı fazla görüldü(p=0.001). Yaş ortalamasına baktığımızda sigara içmeyenlerin aktif içicilere göre anlamlı olarak daha ileri yaşta olduğu izlendi(p=0.014). Tüm hastaların 243(%81.8)'i küçük hücre dışı akciğer kanseri 54(%18.2)'si küçük hücreli akciğer kanseri tanısı almıştır. Histopatolojik alttiplerine baktığımızda en fazla adenokarsinom(n=116) takiben skuamöz hücreli karsinom(n=91)izlendi. Adenokarsinom sigara içmeyenlerde içenlere göre anlamlı yüksek bulundu(p=0.001). Sigara içicisi olmayan 2 KHAK tanılı hasta olması nedeniyle klinik evrelerin değerlendirmesi KHDAK tanılı hastalar üzerinde yapıldı. Tablo 2.de KHDAK hastalarının evreleri sigara içme durumuna göre verilmiştir. Sigara içmeyen hastaların içenlere göre anlamlı olarak daha fazla Evre 4 olduğu, Evre3 hastaların ise daha az olduğu saptandı(p=0.001). Tanı yöntemi, tümör lokalizasyonu, ek hastalık varlığı ve metastaz yerlerinin sigara içme durumu ile ilişkisi incelendiğinde anlamlı fark bulunmadı. Sigara içmemiş 33 hasta cinsiyetlerine göre karşılaştırıldığında yaş, histopatolojik tip, tanı yöntemi, tümör lokalizasyonu,evreleri ve metastaz yerleri bakımından istatsitiksel olarak anlamlı bir fark saptanmadı. Sadece ek hastalık varlığı kadınlarda erkeklere göre oldukça yüksek bulundu.Sigara içmemiş 33hastanın hikayesi incelendiğinde çoğunluğunda biomass ve pasif içicilik saptandı. Sigara içmemiş 27 adenokanserli olgunun 6'ında EGFR müsbetliği, 1 olguda ise ALK pozitifliği saptandı.

**SONUÇ:** Sigara içmemişlerde akciğer kanseri önemli bir sağlık problemidir ve insidans durumu, etyoloji ve biyolojisini açıklayacak ileri çalışmalara ihtiyaç vardır.

**Anahtar Kelimeler:** akciğer kanseri,sigara,adenokarsinom,

Tablo1 Sigara içme durumuna göre hasta özellikleri

| Değişkenler | Değikenler | Sigara içmeyen n(%) | Aktif sigara içici n(%) | Ex-içici n(%) | p |
|---|---|---|---|---|---|
| | hasta sayısı | 33 | 116 | 148 | |
| Cinsiyet | Erkek | 15 (45.5) | 106 (91.4) | 139 (93.9) | |
| | Kadın | 18 (54.5) | 10 (8.6) | 9 (6.1) | 0.001 |
| Yaş ort. | Ort ± SS | 62.6± 13.1 | 57.8 ± 8.4 | 60.4 ± 9.7 | 0.014 |
| Histopatoloji | Adenokarsinom | 27 (81.8) | 41 (35.3) | 48 (32.4) | 0.001 |
| | Skuamözhücreli karsinom | 3 (9.1) | 35 (30.2) | 53 (35.8) | |
| | Büyükhücreli karsinom | 0 | 1 (0.8) | 3 (2.02) | |
| | NOS | 1 (3) | 14 (12.1) | 17 (11.5) | |
| | Küçük hücreli karsinom | 2 (6.1) | 25 (21.5) | 27 (18.2) | |

KHDAK de sigara içme durumuna göre evreler

| Evre | Sigara içmeyen n=31 | Aktif içici n=91 | Ex-içici n= 121 | p |
|---|---|---|---|---|
| 4 | 19 ( 61.3 ) | 47 (51.6) | 46 (38) | 0.001 |
| 3 | 5 (16.1) | 35 (38.5) | 56 (46.2) | |
| 2 | 3 (9.7) | 8 (8.8) | 18 (14.8) | |
| 1 | 4 (12.9) | 1 (1.1) | 1 (1.0) | |

## SS-006
## SARKOİDOZDA SPONTAN REMİSYON ÜZERİNE ETKİLİ FAKTÖRLER

Ferhan Karataş, Sevda Şener Cömert, Benan Çağlayan, Banu Salepçi, Coşkun Doğan, Seda Beyhan Sağmen

Sağlık Bilimleri Üniversitesi Kartal Dr.Lütfi Kırdar Eğitim ve Araştırma Hastanesi, Göğüs Hastalıkları Kliniği, İstanbul

**GİRİŞ-AMAÇ:** Sarkoidoz sebebi halen tam olarak ortaya konulamamış,hastaların %90'dan fazlasında akciğer tutulumu olan granülomatöz multisistemik bir hastalıktır.Sarkoidoz tanısı uygun klinik,radyolojik,laboratuvar bulguları olan hastalarda nekroz içermeyen granülomatöz inflamasyonun gösterilmesi ve diğer muhtemel tanıların dışlanması ile konur.Hastaların büyük çoğunluğu evre-1 ve 2'de yer alır.Hastalar zaman içerisinde ileri evrelere progrese olabildiği gibi özellikle erken evrelerdeki hastalarda spontan semptomatik ve radyolojik regresyon gözlenebilir. Sarkoidoz tanısı konduğunda hastanın semptomları,solunum fonksiyon testleri ve radyolojisi tedavi endikasyonu üzerinde etkili olur.Bu çalışmada tanı anında sistemik steroid tedavisi gerekmeyen sarkoidoz hastalarında takipleri sırasında tedavi gereksinimlerini, spontan remisyon oranını ve spontan remisyon üzerinde etkili faktörleri araştırmayı amaçladık.

**METOD:** Eylül 2014-Haziran 2015 döneminde hastanemiz Göğüs Hastalıkları polikliniğine başvuran ve sarkoidoz ön tanısı ile tetkik edilen, histopatolojik olarak nekroz içermeyen granülomatöz inflamasyon saptanan ve sistemik steroid tedavisi verilmeyen 52 hasta çalışmaya dahil edildi. Bir yıl boyunca olgular,semptomları,radyolojileri,solunum fonksiyon testleri ve difüzyon kapasiteleri açısından takip edildi.Takipler sırasında tedavi alan hastalar ile almayan hastalar ve spontan remisyon olan olgular ile olmayanlar, tüm özelliklerine göre karşılaştırıldı.

**BULGULAR:** Yaş ortalaması 45,5±11,4 yıl olan 52 (%20,5 erkek, %79,5 kadın) olgu çalışmaya alındı.Evre-1 hasta oranı %68,2,evre-2 hasta oranı %31,8 idi.Hastaların solunum fonksiyon testlerinde %13,6'sında restriksiyon,%4,5'inde obstrüksiyon ve % 34,1'inde DLCO düşüklüğü vardı. Takipleri esnasında solunum fonksiyon testleri kötüleşen,radyolojik progresyon gösteren 9 hastaya sistemik steroid tedavisi başlandı.Sistemik steroid tedavisi alan hastalarda başlangıçta nefes darlığı semptomu($p=0,014$), sedimantasyon ($p=0.027$) ve evre 2 hasta oranı($p=0.002$) anlamlı olarak yüksek; başlangıçta ve takipleri boyunca DLCO düzeyleri de anlamlı olarak düşük ($p<0,05$) bulundu. Bir yıllık takip sonunda spontan olarak tüm olguların %59'unda, evre-1 olguların %73,3'ünde, evre-2 olguların %28,5'inde radyolojik regresyon, tedavi almayanların %68,6'sında semptomatik düzelme izlendi.Spontan regresyon izlenen olgularda; EN olan hastaların ve evre-1 hastaların oranı anlamlı olarak daha yüksekti (sırasıyla $p=0.013$ ve 0.008).Spontan regresyon görülmeyen hastalarda ise BT'de buzlu cam ve infiltrasyonu olanların oranı daha yüksekti (sırasıyla $p= 0.012$ ve 0.033).

**SONUÇ:** Eritema nodozum ile ortaya çıkan evre 1 sarkoidozlu hastalarda spontan remisyon oranları yüksektir.Başlangıçta sistemik steroid tedavisi gerekmeyen, difüzyon kapasitesi düşük ve semptomatik evre 2 hastalarda ise takipler sırasında progresyon olması nedeni ile tedavi endikasyonu doğmaktadır.Evre 1 olgularda dahi takipler sırasında progresyon olabileceği için erken evre sarkoidoz hastalarının da ileri evredeki hastalar gibi yakından takip edilmesi gereklidir.

**Anahtar Kelimeler:** Sarkoidoz, tedavi, spontan remisyon

Tablo 1

| | Spontan regresyon görülen olgular n= 26 | Spontan regresyon görülmeyen olgular n= 18 | p |
|---|---|---|---|
| **Yaş (Ort±SD)** | 44±12 | 47±10 | 0,282 |
| **Cinsiyet n (%)** | | | |
| Erkek | 5 (19,2) | 4 (22,2) | 0,809 |
| Kadın | 21 (80,8) | 14 (77,8) | |
| **Semptomlar n (%)** | | | |
| Semptomatik | 23 (88,5) | 16 (88,9) | 0,965 |
| Nefes darlığı | 12 (46,2) | 11 (61,1) | 0,329 |
| Öksürük | 12 (46,2) | 10 (55,6) | 0,760 |
| EN | 10 (38,5) | 1 (5,6) | **0,013** |
| Cilt lezyonu (EN dışı) | 6 (23,1) | 1 (5,6) | 0,118 |
| Eklem ağrısı | 14 (53,8) | 11 (61,1) | 0,760 |
| Halsizlik | 10 (38,5) | 10 (55,6) | 0,359 |
| Göz tutulumu | 1 (3,8) | 2 (11,1) | 0,347 |
| **Evre** | | | |
| Evre 1 | 22 (84,6) | 8 (44,4) | **0,008** |
| Evre 2 | 4 (15,4) | 10 (55,6) | |
| **BT parankim bulgusu** | | | |
| Nodül | 11 (42,3) | 11 (61,1) | 0,358 |
| Buzlu cam | 2 (7,7) | 7 (38,9) | **0,012** |
| İnfiltrasyon | 4 (15,4) | 8 (44,4) | **0,033** |
| **SFT değerleri ortalaması** | | | |
| FVC % | 97±13 | 91±16 | 0,370 |
| FEV1 % | 88±13 | 83±14 | 0,266 |
| FEV1/FVC % | 78±5 | 79±7 | 0,914 |
| DLCO % | 96±23 | 84±17 | 0,099 |

Olguların radyolojik olarak spontan regresyon oranları

Tablo 2

| | Kısmi regresyon N (%) | Tam regresyon N (%) | Toplam N (%) |
|---|---|---|---|
| Tüm Olgular (n= 44) | 10 (22,7) | 16 (36,3) | 26 (59) |
| Evre 1 (n= 30) | 7(23,3) | 15 (50) | 22 (73,3) |
| Evre 2 (n= 14) | 3 (21,5) | 1 (7) | 4 (28,5) |
| Tedavi almayan olgular (n=35) | 10 (28,5) | 16 (45,7) | 26 (74,2) |
| Evre 1 (n= 28) | 7 (25) | 15 (53,6) | 22 (78,6) |
| Evre 2 (n= 7) | 3 (42,8) | 1 (14,2) | 4 (57) |

Spontan regresyon görülen ve görülmeyen hastaların özellikleri

## SS-007
## SARKOİDOZ HASTALIĞININ TAKİBİNDE SERUM GALECTİN-3'ÜN ROLÜ

Kaan Kara, Sinem Nedime Sökücü, Seda Tural Önür, Cengiz Özdemir, Özlem Kahya

Yedikule Göğüs Hastalıkları ve Göğüs Cerrahisi Eğitim Araştırma Hastanesi

**GİRİŞ:** Galektin-3, hücre büyümesi, anjiogenezis, kanserojenez ve inflamasyon gibi çeşitli fizyolojik ve patolojik süreçlerde yer alan çok yönlü bir proteindir. Galectin-3 ile yapılan araştırmalarda, pulmoner fibrozis ile seyreden hastalıklarda serum galectin-3 düzeyinin arttığı tespit edilmiştir. Galectin-3 düzeyinin, sarkoidoz hastalığının ayırıcı tanısında ve tedavi takibinde kullanılabilecek bir biyobelirteç olabileceğini düşünerek araştırmamızda, sağlıklı gönüllüler ile daha önce tanı konulmuş sarkoidoz hastalarında serum galectin-3 düzeyini araştırdık.

**MATERYAL-METOD:** Çalışmamız Yedikule Göğüs Hastalıkları ve Göğüs Cerrahisi Eğitim Araştırma Hastanesi 9. Göğüs Hastalıkları Kliniği'ne Ağustos 2015-Ağustos 2016 yılları arasında başvuran ve sarkoidoz tanısı patolojik olarak doğrulanmış ve diğer nedenler ekarte edilmiş 48 adet hasta ve 25 sağlıklı birey olmak üzere toplamda 73 denek üzerinden gerçekleştirilmiştir. Tüm olguların galectin-3 düzeyleri bakılarak hemogram, biyokimya, yaş, vücut-kitle indeksi (BMI), sigara kullanımı ile karşılaştırıldı. Veriler IBM SPSS Statistics 23 programına aktarılarak istatistiksel analiz yapılmıştır.

**BULGULAR:** Sarkoidoz olgularının %62,5'i (n=30) kadın, %37,5'i (n=18) erkek olup; yaş ortalaması 45,21±11,90 olarak bulunmuştur. Sarkoidoz hastalarının galectin-3 düzeyi ortalamaları (14,87±5,57) sağlıklı bireylerin ortalamalarına (11,81± 2,67) göre anlamlı derecede daha yüksektir. Çalışmamızda sarkoidoz hastaları evreleri arasında (evre 0 n=12, evre 1 n=17, evre 2 n=12, evre 3 n=6, evre 4 n=1) galectin-3 düzeyi ortalaması bakımından istatistiksel olarak anlamlı bir farklılık bulunmuştur ($p<0,05$). Özellikle, galectin-3 düzeyi ortalaması sarkoidoz evresi 2 ve üzeri olan hastalarda sarkoidoz evresi 0 ya da 1 olanlara göre anlamlı derecede daha yüksek olduğu saptanmıştır. İlaveten; sarkoidoz hastalarında serum galectin-3 düzeyi ile kan BUN, ALP, WBC, RBC, HGB, HTC ve nötrofil değerleri arasında pozitif yönde (sırasıyla %34,9 ($p<0,05$); %40,1 ($p<0,05$); %41,2 ($p<0,01$); %43,3 ($p<0,01$); %34,7 ($p<0,05$); %31,2 ($p<0,01$) ve %40,6 ($p<0,01$)); PDW değerleri arasında negatif yönde %34,6'lık düşük seviyede istatistiksel olarak anlamlı bir ilişki bulunmaktadır ($p<0,05$).

**SONUÇ:** Bu veriler ışığında parankim tutulumu olan evre 2 ve üzeri hastalarda serum galectin-3 düzeyinin anlamlı yüksek saptanması, sarkoidoz hastalarında serum galectin-3 düzeyinin takipte kullanılabileceğini düşündürmektedir. Sarkoidoz hastalarında serum galectin-3'ün rutin kullanımı, tanı ve tedaviye yanıt belirteci olarak kullanılıp kullanılamayacağının gösterilmesi için daha geniş serilerde prospektif çalışmalara ihtiyaç duyulmaktadır.

**Anahtar Kelimeler:** Sarkoidoz, Galectin-3, Pulmoner Fibrozis, İnflamasyon

## SS-008
# EBUS İLE TANI KONULAN TÜBERKÜLOZ VE SARKOİDOZA BAĞLI GRANÜLAMATÖZ LENFADENİTTE RDW'NİN TANI DEĞERİ

Mevlüt Karataş, Ayperi Öztürk

Atatürk Göğüs Cerrahisi ve Göğüs Hastalıkları Eğitim ve Araştırma Hastanesi, Girişimsel Pulmonoloji Kliniği,Ankara

**AMAÇ:** Çalışmamızda tüberküloz ve sarkoidoza bağlı granülomatöz lenf adenitlerin ayırıcı tanısı için kan RDW seviyesinin kullanılabilirliğini göstermeyi amaçladık.

**MATERYAL/METOD:** Çalışmaya 2010-2016 tarihleri arasında Atatürk Göğüs Hastalıkları ve Göğüs Cerrahisi EAH Girişimsel Pulmonoloji kliniğine tanısal endobronşiyal ultrasonografi eşliğinde transbronşiyal iğne aspirasyon biyopsisi (EBUS-TBİA) yapılmak üzere başvuran 331 hasta ile şikayeti olmayan, rutin sağlık kontrolü amaçlı göğüs hastalıkları polikliniğine başvuran 50 sağlıklı vaka (kontrol grubu) dahil edildi.Çalışma prospektif olarak düzenlendi; hastaların demografik ve laboratuar verileri hastane kayıt sistemi taranarak toplandı. EBUS-TBİA ile toplam 331 hastadan 705 mediastinal ve hiler lenf nodu biyopsisi alındı; doku tanıları incelendi. Doku tanısı nonkazeifiye granülamatöz iltihap olup balgam, bronş lavajı ARB'si ve kültürü negatif, PPD'si negatif hastalar, granülamatöz hastalık yapan diğer sebepler dışlandıktan sonra sarkoidoz kabul edildi.1999 Amerikan Thoracic Society/Europan Respiratory Society Statement kriterlerine göre çalışmaya dahil olan hastalar Evre-I ve Evre-II idi;evre 0, III ve IV grup kriterlerine uygun hasta saptanmadı. EBUS-TBİA patoloji sonucu kazeifiye nekrozlu granülamatöz ve/veya granülamatöz iltihap olarak rapor edilip ya da TBİA materyalinde ARB ya da kültürü pozitif olan hastalar tüberküloz lenfadenit (TB-LA) kabul edildi.

**BULGULAR:** Çalışmaya 229'u sarkoidoz, 102'si TB-LA olmak üzere toplam 331 hasta dahil edildi.Kadın-erkek oranı 232(%70.1)/99(%29.9)idi. Hastaların ortalama yaşı 47(18-84) idi. Sarkoidoz hastalarının 169'u Evre-I(%73.7),60'ı Evre-II(%26.3) (Tablo 1).Tüm hastaların bazal ortalama RDW değeri 14,37±1,9 (%11-%28) olarak hesaplandı.Bazal RDW seviyesi gruplar arasında karşılaştırıldığında Evre-I ile Evre-II ve Evre-II ile TB-LA arasında anlamlı fark saptanırken ($p<0.05$),Evre-I ile TB-LA ve tüm sarkoidoz olguları ile TB-LA olguları arasında fark saptanmadı ($p>0.05$).Evre-I sarkoidozlu grupta ortalama RDW seviyesi 14.31(±1.6)iken TB-LA grubu ortalama RDW seviyesi 14.11(±2.0) idi; ancak bu iki grup arasında istatiksel anlamlı fark saptanmadı.Bazal RDW seviyesi kontrol grubuyla diğer gruplar arasında karşılaştırıldığında kontrol grubu ile Evre-I, Evre-II ve tüm sarkoidoz hastaları arasında anlamlı farklılık saptandı ($p<0.05$).Kontrol grubu ile TB-LA hasta grubu arasında anlamlı fark saptanmadı ($p>0.05$) (Resim 1)(Tablo 1).Evre-I ve Evre-II sarkoidoz grubunda RDW ile sedimentasyon arasında pozitif korelasyon mevcuttu($p<0.05$ $r=0.023$,$p=0.01$,$r=0.094$).

**SONUÇ:** Bu çalışma EBUS-TBİA ile TB-LA ve sarkoidoz tanısı almış (Evre I-II) hastalarda RDW'nin tanısal değerini gösteren ilk çalışmadır. Evre-II sarkoidozda kan ortalama RDW seviyesinin Evre-I sarkoidoz,TB-LA ve kontrol grubuna göre anlamlı derecede yüksek saptanması parankim tutulumuyla ilşkili olup aktif inflamasyonu işaret etmektedir.

**Anahtar Kelimeler:** Endobronşiyal ultrasonografi eşliğinde transbronşiyal iğne aspirasyon biyopsisi, Tüberküloz lenfadenit, Sarkoidoz, RDW

Figure 1

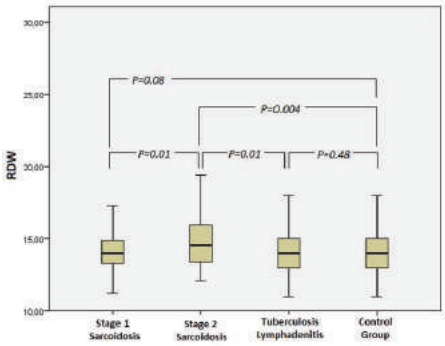


Table 1

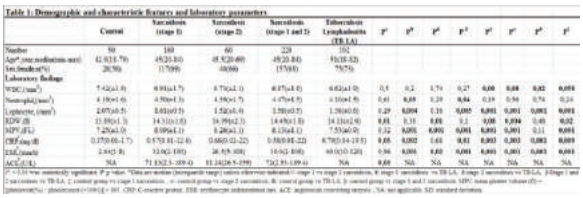

Table 1: Demographic and characteristic features and laboratory parameters

| | Control | Sarcoidosis (stage 1) | Sarcoidosis (stage 2) | Sarcoidosis (stage 1 and 2) | Tuberculosis Lymphadenitis (TB-LA) | $p^1$ | $p^2$ | $p^3$ | $p^4$ | $p^5$ | $p^6$ | $p^7$ | $p^8$ | $p^9$ |
|---|---|---|---|---|---|---|---|---|---|---|---|---|---|---|
| Number | 50 | 169 | 60 | 229 | 102 | | | | | | | | | |
| Age* year median(min-max) | 42.0(18-79) | 45(20-84) | 48.5(20-80) | 45(20-84) | 50(18-82) | | | | | | | | | |
| Sex female(n%) | 28(56) | 117(69) | 40(66) | 157(68) | 75(75) | | | | | | | | | |
| Laboratory findings | | | | | | | | | | | | | | |
| WBC (/mm³) | 7.42(±1.8) | 6.94(±1.7) | 6.73(±1.1) | 6.87(±1.4) | 6.62(±1.0) | 0,5 | 0,2 | 0,79 | 0,27 | **0,00** | **0,00** | **0,02** | **0,009** | |
| Neutrophil (/mm³) | 4.18(±1.6) | 4.50(±1.3) | 4.19(±1.7) | 4.47(±1.5) | 4.16(±1.9) | 0,61 | **0,09** | 0,29 | **0,04** | 0,19 | 0,56 | 0,74 | 0,24 | |
| Lymphocyte (/mm³) | 2.07(±0.5) | 1.81(±0.5) | 1.52(±0.4) | 1.78(±0.5) | 1.38(±0.6) | 0,29 | **0,004** | 0,16 | **0,005** | **0,001** | **0,001** | **0,001** | **0,001** | |
| RDW (%) | 13.39(±1.3) | 14.31(±1.6) | 14.39(±2.3) | 14.49(±1.8) | 14.11(±2.0) | **0,01** | 0,16 | **0,08** | 0,1 | **0,00** | **0,004** | 0,40 | **0,02** | |
| MPV (fL) | 7.25(±1.0) | 8.09(±1.1) | 8.26(±1.1) | 8.15(±1.1) | 7.53(±0.9) | 0,12 | **0,001** | **0,001** | **0,001** | **0,001** | **0,001** | 0,11 | **0,001** | |
| CRP (mg/dl) | 0.17(0.01-1.7) | 0.57(0.01-12.6) | 0.66(0.02-22) | 0.58(0.01-22) | 0.78(0.04-19.5) | **0,05** | **0,002** | 0,61 | **0,01** | **0,003** | **0,002** | **0,002** | **0,009** | |
| ESR (mm/h) | 2.0(<1-8) | 12.0(2-100) | 26.5(5-100) | 14.0(2-100) | 40.0(3.0-120) | 0,96 | **0,006** | **0,00** | **0,001** | **0,001** | **0,001** | **0,003** | **0,001** | |
| ACE (U/L) | NA | 71.13(2.5-109.4) | 81.24(26.5-199) | 72(2.95-109.4) | NA | **0,00** | NA | NA | NA | NA | NA | NA | NA | |

$p^1$ = 0.10 was statistically significant. $p$ = p value. *Data are median (interquartile range) unless otherwise indicated. 1 = stage 1 vs stage 2 sarcoidosis, 2 = stage 1 sarcoidosis vs TB-LA, 3 = stage 2 sarcoidosis vs TB-LA, 4 = stage 1 and 2 sarcoidosis vs TB-LA, 5 = control group vs stage 1 sarcoidosis, 6 = control group vs stage 2 sarcoidosis, 7 = control group vs TB-LA, 8 = control group vs stage 1 and 2 sarcoidosis. MPV = mean platelet volume (fL) = (plateletcrit(%) / platelet count (×100)) × 10⁶. CRP = C-reactive protein. ESR = erythrocyte sedimentation rate. ACE = angiotensin converting enzyme. NA = not applicable. SD = standard deviation.

## SS-009
## SARKOİDOZDA PERİFERİK KAN LENFOSİTLERİ HASTALIK AKTİVİTESİ İLE İLİŞKİLİ MİDİR?

Coşkun Doğan[1], Sevda Şener Cömert[1], Seda Beyhan Sağmen[1], Elif Torun Parmaksız[1], Nesrin Kıral[1], Ali Fidan[1], Benan Çağlayan[2]

[1]Dr. Lütfi Kırdar Kartal Eğitim ve Araştırma Hastanesi, Göğüs Hastalıkları Kliniği, İstanbul
[2]Koç Üniversitesi, Koç Üniversitesi Hastanesi, Göğüs Hastalıkları Kliniği, İstanbul

**GİRİŞ:** Sarkoidoz; başlıca akciğer ve vücudun lenfatik sistemlerini tutan, nedeni bilinmeyen sistemik granülomatöz bir hastalıktır.CD4 lenfositler ve aktif makrofajların oluşturduğu granülomlar ile karakterizedir. Sarkoidozda lenfopeni en sık bildirilen hematolojik patolojilerden biridir. Görülme sıklığının %50'nin üzerinde olduğunu bildiren çalışmalar vardır. Sarkoidoz ile ilişkili lenfopeninin hastalığın aktif döneminde lenfositlerin granülomlar etrafında toplanması veya kronik hastalığa bağlı olabileceği düşünülmektedir. Çalışmamız lenfopeni ile sarkoidoz olgularında hastalığın aktivitesi arasında ilişkiyi incelemek üzere planlanmıştır.

**MATERYAL METOD:** Temmuz 2016-Haziran 2017 yılları arası kliniğimizde sarkoidoz tanısı ile izlenen olguların periferik kanda sayılan mutlak lenfosit sayıları (MLS) ile yüksek rezolüsyonlu bilgisayarlı tomografi (YRBT) bulguları ve karbonmonoksit difizyon testi (DLCO) değerleri kayıt edildi. Aynı dönem aktif hastalığı olmayan sağlıklı gönüllülerden oluşan kontrol grubunun MLS'leri da bakılarak kayıt edildi. Her iki grubun MLS'leri karşılaştırıldı. Hastanemiz laboratuarında yapılan tam kan sayımında MLS< 1.3 10/mm olan olgular lenfopenik kabul edildi. Sarkoidoz grubunda lenfopenisi olan ve olmayan olguların DLCO değerleri ve YRBT bulguları birbirleri ile karşılaştırıldı.

**BULGULAR:** Çalışmaya sarkoidoz grubunda 17'si (%22.1) erkek 60'ı (%77.9) kadın toplam 77, kontrol grubunda 17'si (%41.5) erkek, 24'ü (%58.5) kadın toplam 41 olgu alındı. Sarkoidoz grubunda lenfopenik olgu sayısı 21 (%27.5) iken, kontrol grubunda bu sayı 1 (%2.4) bulundu (p=0.001). Sarkoidoz grubunda 33 (%42.8) olguda DLCO % 80'nin altında iken 44 (%57.1) olguda >%80 bulundu. DLCO < %80 olan olguların ortalama MLS'si 1.6±0.7 iken, DLCO > %80 olan olguların 2±0.7'di (p=0.016). DLCO < %80 olan olguların %42.4'ünde lenfopeni var iken, DLCO >%80 olan olguların %15.9'unda lenfopeni vardı (p= 0.01) (Tablo 1). Sarkoidoz grubunda 23 (%29.8) olguda YRBT'de parankimal tutulum tespit edilirken, 54 (%70.2) olguda tespit edilmedi. YRBT parankim tutulumu olan olguların ortalama MLS'si1.8±0.8 iken, parankim tutulumu olmayan olguların ortalama MLS'si 1.8±0.5 di (p=0.79). HRCT parankim tutulum bulgusu olmayan olguların %29.6'sında lenfopeni var iken, parankim tutulumu olan olguların %21.7'sinde lenfopeni vardı (p=0.47) (Tablo 2).

**SONUÇ:** Periferik kanda MLS sarkoidoz olgularında düşük görülebilir ve bu düşüklük DLCO değeri ile ilişkilidir. MLS ucuz, kolay ulaşılabilir ve tekrarlanabilir bir parametredir. Sarkoidoz olgularının takibinde bir aktivasyon parametresi olarak kullanılabilirliği ve prognoz ile ilişkisi hakkında daha geniş çalışmalara ihtiyaç vardır.

**Anahtar Kelimeler:** Sarkoidoz, Lenfopeni, Lenfosit

Tablo 1

| | MLS < 1.3 (n=21) | MLS > 1.3 (n=56) | p değeri |
|---|---|---|---|
| DLCO < %80 | 14 / %42.4 | 19 / %57.6 | |
| | | | 0.01 |
| DLCO > %80 | 7 / %15.9 | 37 / %84.1 | |

Olguların DLCO değerlerine göre MLS'lerinin karşılaştırılması. DLCO: Karbonmonoksit difizyon testi MLS: Mutlak lenfosit sayısı

Tablo 2

| | MLS < 1.3 (n/%) (n=21) | MLS > 1.3 (n/%) (n=56) | p değeri |
|---|---|---|---|
| YRBT parankim tutulumu yok | 16 / %29.6 | 38 / %70.4 | |
| | | | 0.47 |
| YRBT parankim tutulumu var | 5 / %21.7 | 18 / %78.2 | |

Olguların YRBT'de akciğer parankim tutulumuna göre MLS'lerinin karşılaştırılması.

## SS-010
## SARKOİDOZDA PERİFERAL KAN NÖTROFİL LENFOSİT ORANI SARKOİDOZ EVRESİ İLERLEDİKÇE ARTAR MI?

Sümeyye Alparslan Bekir, Esin Sonkaya, Fatma Özbaki, Selma Aydoğdu, Lale Sertçelik, Dildar Duman, Murat Kavas, Meltem Çoban Ağca, İpek Erem, İpek Özmen, Sibel Boğa, Fatma Armağan Hazar, Tülin Sevim, Hatice Türker, Zühal Karakurt

Sağlık Bilimleri Üniversitesi Süreyyapaşa Göğüs Hastalıkları ve Göğüs Cerrahisi Eğitim ve Araştırma Hastanesi

**GİRİŞ-AMAÇ:** Sarkoidozda sebebi bilinmese de endikasyonu olduğunda steroid yada immunsuprese antiinflamatuvar ilaçlar tedavi sürecinde kullanılır. Sarkoidoz evresi ve klinik durumunun tespitinde perifer kan nötrofil lenfosit oranının (NLO) kullanılıp kullanılmayacağı hakkında veri sınırlıdır. Çalışmada perifer kan NLO değerinin Sarkoidoz tanısı alan hastalarda sarkoidoz evresi ve sarkoidoz kliniği ile ilişkisi araştırıldı.

**YÖNTEM:** Gözlemsel geriye dönük kesitsel çalışma kurgusu ile eğitim ve göğüs dal hastanesi hastane bilgi yönetimi sisteminden (HBYS) Ocak 2016-Temmuz 2017 tarihleri arasında ICD tanı kodlamasında Sarkoidoz (D86 ve alt kırılımları) girilen hastalar değerlendirildi. Bu hastaların çalışma döneminde ilk hastaneye başvuruları ve aynı tarihli hemogram ve varsa biyokimya değerleri, C-reaktif protein, sedimantasyon değerleri HBYS'den alındı. Sarkoidoz poliklinik hekimlerince hastaların sarkoidoz tanı yöntemi, yılı, sarkoidoz evresi, klinik stabil-aktif durumu hasta elektronik dosyalarından kayıt edildi. Sarkoidoz tanısı biyopsi ile konan hastalar çalışmaya alındı. Hemogramda NLO değerleri hesaplandı. Hastalar sarkoidoz evresi, klinik stabil ve aktif olmasına göre alt gruplama yapılarak NLO değerleri karşılaştırıldı. NLO için hastalık akvitesinde ROC eğrisi ve eğri alta kalan hesaplandı.

**BULGULAR:** Çalışma döneminde ilk başvuru anında Sarkoidoz ve alt kodları girilen 1198 hasta değerlendirildi. Biyopsi ile Sarkoidoz tanısı alan 465 hasta (Kadın n=328, %70.5) ortalama yaşları 47 (standart sapma 12) çalışmaya alındı. Hastaların sarkoidoz evreleri ve NLO değerleri Tablo 1 de özetlendi. Sarkoidoz kliniği stabil (n=427) ve atakta (n=36) olduğu bilinen hastaların ortanca NLO değerleri sırasıyla 2.29 (1.67-3.23) ve 3.31(2.34-4.31), p<0.001 idi. Aktif hastalarda NLO değeri AUC Roc eğrisi 0.70 (CI %95, 0.62-0.79) ve p <0.001 idi.

**SONUÇLAR:** Periferik kanda nötrofil lenfosit oranı Sarkoidoz hastalarının aktif döneminde evre ilerledikçe yükselir. Nötrofil lenfosit oranı, sarkoidoz tanısı alan hastalarda hastalık aktivitesi ve evresinin takibinde kullanılabileceğini düşündürdü.

**Anahtar Kelimeler:** Atak; Evre; Nötrofil lenfosit oranı; Sarkoidoz; Stabil

Tablo 1. Sarkoidoz hastalarının evrelerine göre Nötrofil lenfosit değerleri

| | NLO | NLO | NLO | NLO | NLO |
|---|---|---|---|---|---|
| Sarkoidoz | N | Median | 25% | 75% | p değeri |
| Evre 0 | 74 | 1,95 | 1,58 | 2,59 | <0.001 |
| Evre 1 | 198 | 2,27 | 1,65 | 3,26 | <0.001 |
| Evre 2 | 175 | 2,56 | 1,84 | 3,73 | <0.001 |
| Evre 3 | 16 | 2,29 | 1,83 | 3,81 | <0.001 |
| Evre 4 | 2 | 4,83 | 2,94 | 6,71 | <0.001 |

## SS-011
## PULMONER LANGERHANS HÜCRELİ HİSTİOSİTOZİS OLGULARINDA NÖTROFİL LENFOSİT ORANI (NLR), TROMBOSİT LENFOSİT ORANI (PLR) VE ORTALAMA TROMBOSİT HACMİNİN (MPV) ÖNEMİ

Elif Tanriverdi[1], Murat Acat[2], Efsun Gonca Uğur Chousein[1], Binnaz Zeynep Yıldırım[1], Demet Turan[1], Ekrem Cengiz Seyhan[3], Mehmet Akif Özgül[1], Erdoğan Çetinkaya[1]

[1]Yedikule Göğüs Hastalıkları ve Göğüs Cerrahisi Eğitim ve Araştırma Hastanesi, Göğüs Hastalıkları Kliniği, İstanbul
[2]Karabük Üniversitesi, Tıp Fakültesi, Göğüs Hastalıkları Kliniği, Karabük
[3]Medipol Üniversitesi, Tıp Fakültesi, Göğüs Hastalıkları Kliniği, İstanbul

**GİRİŞ:** Pulmoner Langerhans Hücreli Histiositozis (PLHH) daha çok genç erişkinleri etkileyen nadir görülen intersitisyel akciğer hastalığıdır. Monosit- makrofaj hücre grubundan köken alan Langerhans hücresi hastalığın patolojik hücre tipidir. Hastalığın aktif evresinde distal bronşiyollerin duvarında gelişen ve duvar harabiyetine neden olan, organize olmuş aktive Langerhans hücrelerinin birikiminin yanısıra eozinofil, nötrofil ve lenfositler de içeren gevşek granulomlar izlenir. Hastalık ilerledikçe hücresel yoğunluk azalır, nodüllerde santral kavitasyon, peribronşioler fibroz ve skar dokusu oluşur ve küçük kistik lezyonlar meydana gelir. İlginç olarak, tomografi bulguları ile histopatolojik bulgular arasındaki korelasyon diffüz kistik formlarda bile langerhans hücreli granulomların görülebileceğini ve inflamatuar hücrelerin halen devam edebileceğini göstermektedir. Son yıllarda yapılan çalışmalarda çeşitli inflamatuar ve malign hastalıklarda nötrofil lenfosit oranı(NLR), trombosit lenfosit oranı (PLR) ve ortalama trombosit hacmi(MPV)'nin hem tanısal hem de prognostik biyobelirteç olarak değerlendrilmiş ve kullanışlı bulunmuştur

**AMAÇ:** NLR, PLR ve MPV'nin PLHH olgularında inflamatuar biyobelirteç olarak kullanabilirliğini araştırmayı amaçladık.

**GEREÇ-YÖNTEM:** Kliniğimizde takipli 20 PLHH hastası ve 21 kontrol grubu sağlıklı değerlendirildi. Hastaların bilgilerine hastane kayıtlarından retrospektif olarak ulaşıldı. Değişkenlerin normal dağılıma uyup uymadığı Kolmogorov-Smirnov testi ile değerlendirildi. Normal dağılım gösteren değişkenler student T testi ile karşılaştırılırken normal dağılıma uymayanlar için Mann-Whitney U testi kullanıldı.

**BULGULAR:** Yaş ortalamaları PLHH grubunda 34.75±12.01 ve kontrol grubunda 40.76±9.45 olup iki grup arasında istatiksel olarak anlamlı fark yoktu (p=0,144). NLR açısından iki grup karşılaştırıldığında (hasta grubu için 3.72± 2.54 ve kontrol grubu için 1.49 ± 0.4) istatistiksel olarak anlamlı fark mevcuttu (p<0,005). Hasta grubunda PLR 168.80 ± 124.11 ve kontrol grubunda 85.58 ± 89.39 olup iki grup arasında istatistiksel olarak anlamlı fark görüldü (p<0,05). MPV değerleri hasta grubunda (hasta 10.03 ±1.65; kontrol 8.83 ± 0.66) istatistiksel olarak anlamlı yüksekti. Hasta grubunda CRP ile NLR arasında anlamlı korelasyon (p:0.003) saptanırken, hastalarda pnömotoraks oluşma sayısı ve mortalite ile NLR, PLR ve MPV değerleri arasında ilişki saptanmadı. PLHH'li hastaların en sık radyolojik bulgusu üst ve orta zon ağırlıklı kistik lezyonlardı.

**SONUÇ:** PLHH olgularında NLR, PLR ve MPV değerleri inflamatuar biyobelirteç olarak kullanılabilir. Çoğunluğu kistik lezyonlarla başvuran olgularımızda CRP ile korelasyon gösteren NLR, PLR ve MPV yüksekliği inflamatuar sürecin devam ettiğini desteklemektedir.

**Anahtar Kelimeler:** pulmoner langerhans hücreli histiositozis, nötrofil lenfosit oranı, trombosit lenfosit oranı, ortalama trombosit hacmi, inflamasyon

## SS-012
## YENİ KİSTİK FİBROZİS TARAMA PROGRAMI İLE KONYA'DA 1 YIL İÇİNDE BULUNAN VERİLER

Ömür Ercan, Sevgi Pekcan

Necmettin Erbakan Üniversitesi Meram Tıp Fakültesi Çocuk Sağlığı Ve Hastalıkları

**GİRİŞ:** KF(Kistik fibrozis) kalıtsal (ailevi geçiş gösteren) bir hastalıktır. Ülkemizde her 3000 çocuktan bir tanesi Kf'li olarak doğmaktadır. Hastalık kesinlikle bulaşıcı değildir. Solunum sistemi ve sindirim sistemi olmak üzere birçok sistemi birden etkileyen hastalıktır.

**METOD:** 1 Ocak 2015 tarihinden itibaren T.C. Sağlık Bakanlığı tarafından kistik fibrozis topuk kanı tarama testi uygulanmaya başlanmıştır. Topuk kanında yüksek IRT değeri olan tüm hastalar N.E.Ü. Meram Tıp Fakültesi Çocuk Göğüs Hastalıkları bölümüne ter testi yapılması için yönlendirilmektedir. Referans ter testi için Çocuk Göğüs Hastalıkları Laboratuarında ter testi yapılmaktadır. Bu bölüme başvuran tüm hastaların başvuru anında fizik muayeneleri yapılmakta ve makrodukt yöntemi ile ter testleri yapılarak kaydedilmektedir. Kistik fibrozis hastalığı hakkında bilgi verildikten sonra takip eden ayda hastalar kontrole çağrılmaktadır. Ocak 2016 ile Aralık 2016 tarihleri arasında IRT değeri yüksek olarak tarafımıza yönlendirilen hastalardan takibinde Kistik Fibrozis hastalığı tanısı alan hastalar çalışmaya alındı. Bu şekilde IRT değerleri yüksek gelerek tanı alan hasta frekansı bulunmaya çalışıldı.

**SONUÇLAR:** Ocak 2016 ile Aralık 2016 tarihleri arasında 35962 bebek Konya'da doğmuştur. Bu bebeklerden 390 tanesi topuk kanı IRT değerleri yüksek gelmesi sonucu tarafımıza ter testi ve fizik muayenelerinin yapılması için başvurmuştur.
1.IRT değerleri en düşük 120, en yüksek 565 olarak kayıt edildi.
2.IRT değerleri en düşük 77, en yüksek 322 olarak kayıt edildi.
1 yıl içinde 10 hasta klinik bulguları, ter testi ve IRT değerleri sonucu Kistik Fibrozis tanısı aldı.
Bu hastalardan 5 tanesinde ter testi 60-90 mEq/L aralığında idi. 3 tanesinin ter testi 90 mEq/L üzerinde geldi.
2 tanesi klinik takibi sırasında psödobartter ile polikliniğimize başvurdu.
Bu hastalardan 1 tanesinde hem tarama testi yüksekliği hemde kardeş öyküsü mevcuttu.
Tanı alan 10 hastadan 3 tanesinde mekonyum ileusu nedeniyle operasyon öyküsü mevcuttu.
Bu sonuçlara göre Konya'da doğan bebeklerde Kistik Fibrozis sıklığı 1/3596 olarak bulundu.
Türkiye'de Kistik fibrozis sıklığını gösterme açısından bu sonuçlar yararlı ve anlamlı veriler olarak kayıt edildi.
Ter testi normal olmasına rağmen IRT değerleri yüksek olan hastaları 1 yıl boyunca takip etmek klinik bulgularının takibinde çıkması ve Kistik Fibrozis tanısı alabilmesi açısından önemlidir.

**Anahtar Kelimeler:** kistik fibrozis, topuk kanı, ter testi, IRT

Tarama ile tanı alan hasta verileri

**Tarama İle Tanı Alan Hastalar**

| İSİM/SOYİSİM | 1.IRT | 2.IRT | 1.TER TESTİ | 2.TER TESTİ | ÖZELLİK | TANI ALDIĞI YAŞ |
|---|---|---|---|---|---|---|
| YUSUF EYMEN BELÖREN | 565.8 | 297.05 | 107.3 | 91.7 | | 36 GÜNLÜK |
| HAFSA AKYOL(ARI BAŞ) | 386.96 | 207.02 | 88.1 | | | 70 GÜNLÜK |
| ABDULLAH ERGÜN | 266.1 | 266.1 | 97.6 | | | 22 GÜNLÜK |
| ZÜHRA EYLÜL TEKİN | 155.45 | 77.57 | 62.9 | 61.2 | | 67 GÜNLÜK |
| DEFNE SEZGİN | 116.71 | 86.38 | 49.7 | 40.6 | | 31 GÜNLÜK |
| MERT BURAK TAŞKAN | 139.17 | 155.67 | 91.2 | | | 50 GÜNLÜK |
| KEREM ÇEŞMECİ | 142 | 138 | 84.9 | | | 25 GÜNLÜK |
| ŞERİFE SENA AVCI | 120 | | 81 | 56 | | 40 GÜNLÜK |
| RAVZA KENDİR | 268.04 | 322 | 72 | 91.6 | | 6 AYLIK |
| HANNE DÜZYOL | 266.10 | 161.71 | 62.3 | | | 39 GÜNLÜK |

Tarama ile tarafımıza refere edilen hastaların topuk kanı IRT değerleri, yatpığımız ter testinin sonuçları, hastaların yaşları kayıt edildi.

## SS-013
## KİSTİK FİBROZİSLİ ÇOCUK HASTALARDA SOLUNUM PARAMETRELERİNİN PERİFERİK KAS KUVVETİ ÜZERİNDEKİ ETKİSİ

Melih Zeren[1], Hülya Nilgün Gürses[1], Erkan Çakır[2]

[1]Bezmialem Vakıf Üniversitesi, Sağlık Bilimleri Fakültesi, Fizyoterapi ve Rehabilitasyon Bölümü, İstanbul
[2]Bezmialem Vakıf Üniversitesi Tıp Fakültesi, Çocuk Sağlığı ve Hastalıkları Anabilim Dalı, Çocuk Göğüs Hastalıkları Bilim Dalı, İstanbul

**GİRİŞ:** İskelet kası disfonksiyonu, KOAH'lı olgularda sıklıkla gözlemlenmektedir ve hastalığın progresyonu ile doğrudan ilişkili olduğu bilinmektedir. Bu olgularda kas disfonksiyonu üzerinde etkisi olan birçok lokal ve sistemik faktör tanımlanmıştır. Kistik Fibrozis (KF)'li hastalarda bu konu üzerinde yapılan çalışmalar daha sınırlıdır. Bu çalışmada amacımız, KF tanılı çocuklarda solunum fonksiyonları ve solunum kas kuvvetinin periferik kas kuvveti üzerindeki etkisini araştırmaktır.

**GEREÇLER VE YÖNTEM:** Kistik fibrozis tanısı ile takipli 25 çocuk hasta (11,7±2,3 yıl) çalışmaya dahil edildi. Olgulara solunum fonksiyon testi (SFT), maksimum inspiratuar (MIP) ve ekspiratuar (MEP) basınç ölçümü ve dijital el dinamometresi ile M. Quadriceps kas kuvveti ölçümü yapıldı. SFT parametreleri ve ağız basınç ölçümlerinin Quadriceps kas kuvveti ile ilişkisi Pearson korelasyon analizi ile değerlendirildi. İlişkiye sahip değişkenler arasından Quadriceps kas kuvvetinin bağımsız belirleyicilerini tespit edebilmek adına lineer regresyon analizi yapıldı.

**BULGULAR:** Hastaların demografik ve klinik özellikleri Tablo 1'de verildi. Quadriceps kas kuvveti ile FEV1 (r=0,448), FEF25-75 (r=0,719), PEF (r=0,606), MIP (r=0,577) ve MEP (r=0,515) arasında anlamlı ilişki saptandı (Tablo 1). Quadriceps kuvvetini predikt etmede en iyi model FEF25-75, MIP ve PEF değişkenlerini içeren regresyon modeliydi (R2=0,722, p<0,001). FEF25-75 (std. =0,632; p<0,01) ve MIP (std. =0,490; p<0,001) değişkenlerinin, Quadriceps kuvvetinin bağımsız belirleyicileri olduğu saptandı (Tablo 2).

**SONUÇ VE TARTIŞMA:** Hastaların SFT sonuçlarına bakıldığında FVC, FEV1, FEV1/FVC ve PEF değerlerinde şiddetli patoloji görülmemektedir ancak FEF25-75 prediktif değerinin %61 oluşu olgularımızın küçük havayollarında bir tutulum olduğunun göstergesidir. Birçok kaynak FEF25-75'i gelecekteki obstrüktif patolojilerin habercisi olarak kabul etmektedir. FEF25-75'in Quadriceps kas kuvvetinin bağımsız belirleyicisi olması, akciğerlerde henüz şiddetli bir patoloji meydana gelmeden de periferik kas kuvvetinin hastalık nedenli etkilenebileceğini düşündürmektedir. Benzer şekilde, çalışmamızda Quadriceps kuvvetinin bir diğer bağımsız belirleyicisi olan MIP değerinin de kronik solunum hastalarında SFT'de patolojik değişimler başlamadan önce bulgu verebileceği bildirilmektedir. Solunum fonksiyonlarına dair erken bulgu veren bu iki parametrenin çalışmamızda periferik kas kuvvetinin bağımsız belirleyicileri olarak saptanması, fizyoterapi programına alınan KF hastalarında küçük yaşlardan itibaren periferik kas kuvvetinin değerlendirilmesi ve periferik kaslara yönelik egzersizlerin programa dahil edilmesi gerekliliğini vurgulamaktadır.

**Anahtar Kelimeler:** Kistik Fibrozis, periferik kas kuvveti, solunum fonksiyon testi, inspiratuar kas kuvveti

Tablo 1. Hastaların demografik ve klinik özellikleri ve bu özelliklerin M. Quadriceps kas kuvveti ile ilişkisi

| | X±SS | Korelasyon Katsayısı ( r ) |
|---|---|---|
| Yaş (yıl) | 11,28 ± 2,32 | 0,680** |
| Beden kitle indeksi (kg/m2) | 18,37 ± 3,85 | 0,726*** |
| İstirahat SpO2 (%) | 97,56 ± 0,98 | 0,016 |
| İstirahat kalp hızı (atım/dk) | 98,48 ± 10,93 | 0,117 |
| M. Quadriceps kas kuvveti (kg) | 38,78 ± 17,25 | - |
| FVC (%pred) | 87,08 ± 15,84 | 0,413 |
| FEV1 (%pred) | 78,18 ± 18,65 | 0,448* |
| FEV1/FVC (%) | 80,56 ± 7,22 | 0,390 |
| PEF (%pred) | 78,68 ± 23,70 | 0,606** |
| FEF25-75 (%pred) | 61,14 ± 28,05 | 0,719*** |
| MIP (cmH2O) | 77,92 ± 18,22 | 0,577** |
| MEP (cmH2O) | 88,44 ± 17,07 | 0,515* |

* p<0,05; **p<0,01; ***p<0,001

Tablo 2. Multivarite lineer regresyon analizi

| Bağımlı Değişken | Bağımsız Değişken | R2 | Adjusted R2 | Standardized | p |
|---|---|---|---|---|---|
| M. Quadriceps Kuvveti | FEF25-75 | 0,760 | 0,722 | 0,632 | 0,001 |
| | PEF | | | 0,370 | 0,823 |
| | MIP | | | 0,490 | 0,000 |

# SS-014
# KARTAGENER SENDROMUNDA EV TEMELLİ GÖĞÜS FİZYOTERAPİSİNİN SOLUNUM FONKSİYONLARI VE FONKSİYONEL KAPASİTE ÜZERİNE ETKİSİ: PİLOT ÇALIŞMA

Melih Zeren[1], Hülya Nilgün Gürses[1], Hilal Denizoğlu Külli[1], Gülhan Yılmaz Gökmen[1], Erkan Çakır[2]

[1]Bezmialem Vakıf Üniversitesi, Sağlık Bilimleri Fakültesi, Fizyoterapi ve Rehabilitasyon Bölümü, İstanbul
[2]Bezmialem Vakıf Üniversitesi Tıp Fakültesi, Çocuk Sağlığı ve Hastalıkları Anabilim Dalı, Çocuk Göğüs Hastalıkları Bilim Dalı, İstanbul

**GİRİŞ:** Kartagener sendromu (KS); situs inversus, kronik bronşit ve bronşektazi triadı ile karakterize nadir görülen konjenital bir sendromdur. KS'ye neden olan temel patoloji primer silyar diskinezi olarak adlandırılan silya yapısındaki ya da silya hareket paternindeki defektlerdir. Temel bulgular havayolu klirensinin bozulmasına bağlı meydana gelen kronik öksürük, bronşektazi, aşırı balgam üretimi, tekrarlayan pnömoniler ve atelektazilerdir. Göğüs fizyoterapisinin çeşitli hastalıklarda havayolu klirensini geliştirmede oldukça etkili olduğu gösterilmiştir. Bu çalışmada amacımız ev temelli kapsamlı göğüs fizyoterapi programının KS'de solunum fonksiyonları ve fonksiyonel kapasite üzerine etkisini araştırmaktır.

**GEREÇ VE YÖNTEM:** Çalışmaya Fizyoterapi ve Rehabilitasyon Bölümü Pulmoner Fizyoterapi ve Rehabilitasyon Eğitim Araştırma Laboratuarına yönlendirilen daha önceden herhangi bir göğüs fizyoterapisi eğitimi almamış 15 KS'li çocuk hasta (12,7 ± 3,63 yaş; 9 erkek 6 kız) dahil edildi. Solunum fonksiyonları spirometre ile, fonksiyonel kapasite ise 6 dk yürüme testi (6DYT) ile değerlendirildi. Hastalara 12 hafta boyunca, haftada 7 gün, günde 2'şer defa uygulayacakları ev temelli göğüs fizyoterapisi eğitimi verildi. Program; diyafragmatik solunum egzersizi, lokal ekspansiyon egzersizleri, insentif spirometre (triflo® ya da Voldyne®), oral osilatuar PEP terapi (Aerobika® ya da Flutter®), postural drenaj, perküsyon ve öksürük eğitimini içermekteydi. Ayrıca tüm çocuklara ilgisini çeken türde zıplamalı aktiviteleri içeren çeşitli oyunlar önerildi. Hastalar dördüncü ve sekizinci haftanın sonunda tekrar çağırıldı ve egzersizlerinin kontrolleri yapıldı. 12. haftanın sonunda değerlendirmeler tekrarlandı. Grubun öncesi ve sonrası değerleri Wilcoxon signed rank test kullanılarak karşılaştırıldı.

**BULGULAR:** Spirometrik parametrelerden FEV1 (p=0,009) ve PEF (p=0,015) değerlerinde ve 6 dk yürüme mesafesinde (p=0,042) anlamlı artış elde edildi (Tablo 1). Hastaların 11'inde (%73) ebeveynleri tarafından öksürük ve balgam semptomlarında belirgin azalma olduğu, 3 hasta da ise (%20) semptomların tamamen kaybolduğu bildirildi. Ebeveynlerin çoğu, seanslar sonrasında çıkarılan sekresyon miktarının ilk 1-2 hafta boyunca çok fazla olduğunu, 2 haftadan sonra ise çıkan miktarın giderek azaldığını bildirdi.

**SONUÇ VE TARTIŞMA:** 3 ay boyunca solunumla ilgili olarak düzenli gerçekleştirilen kapsamlı göğüs fizyoterapisi ile hastalarımızda sekresyonların drenajı ve havayolu temizliği sağlanmış, semptomlar azalmıştır. Özellikle göğüs fizyoterapisine yeni başlandığı dönemde yüksek miktarlarda sekresyon drenajı sağlanması havayolundaki akım hızlarında artış olarak spirometrik parametrelere yansımıştır. Fonksiyonel kapasitede elde edilen artışın ise semptomların azalması ve akciğer ventilasyonundaki gelişmenin katkısıyla hastaların zıplama ve oyun aktivitelerine katılımlarının artmış olduğunu düşünmekteyiz.

**Anahtar Kelimeler:** Kartagener sendromu, göğüs fizyoterapisi, solunum fonksiyon testi, 6 dakika yürüme testi

Tablo 1. Göğüs Fizyoterapisinin Solunum Fonksiyonları ve Fonksiyonel Kapasiteye Etkisi

| | İlk Değerlendirme | 12. Hafta | p |
|---|---|---|---|
| FVC (%pred) | 82,36 ± 12,33 | 84,64 ± 14,36 | 0,087 |
| FEV1 (%pred) | 76,32 ± 11,08 | 82,00 ± 10,86 | 0,009 |
| FEV1/FVC (%) | 85,09 ± 12,84 | 87, 91 ± 10,8 | 0,937 |
| PEF (%pred) | 72,89 ± 14,06 | 90,04 ± 11,21 | 0,015 |
| 6 DYT (m) | 606 ± 83 | 638 ± 78 | 0,042 |

6 DYT: 6 dk yürüme testi

## SS-015
## BRONŞEKTAZİLİ ÇOCUKLARDA FARKLI PEP ALETLERİNİN SOLUNUM FONKSİYONLARI VE FONKSİYONEL KAPASİTELERİ ÜZERİNE ETKİSİ

Hilal Denizoğlu Külli[1], Hülya Nilgün Gürses[1], Melih Zeren[1], Gülhan Yılmaz Gökmen[1], Erkan Çakır[2]

[1]Bezmialem Vakıf Üniversitesi, Sağlık Bilimleri Fakültesi,Fizyoterapi ve Rehabilitasyon Bölümü, İstanbul
[2]Bezmialem Vakıf Üniversitesi, Tıp Fakültesi, Çocuk Sağlığı ve Hastalıkları Anabilim Dalı, Çocuk Göğüs Hastalıkları Bilim Dalı, İstanbul

**GİRİŞ:** Bronşların geri dönüşümsüz dilatasyonu olarak tanımlanan bronşektazide, hava yolu dilatasyonu geliştikten sonra kesin kür sağlayıcı bir tedavi yoktur. Tedavi genel olarak korunma ve genel önlemler, antibiyotik tedavisi, antiinflamatuar tedavi, sekresyonların temizlenmesi, fizyoterapi, bronkodilatör tedavi, komplikasyonların tedavisi ve cerrahi tedaviyi içermektedir. Mukosiliyer klirensin artırılması için göğüs fizyoterapisinden yararlanılmaktadır. Göğüs fizyoterapi programı içerisinde Pozitif Ekspiratuvar Basınç (PEP) ossilasyonu ile hava yollarından mukusun uzaklaştırılmasını sağlayan akapella, aerobika,flutter, lung flute gibi birçok cihaz da kullanılmaktadır. Çalışmamızın amacı, bronşektazili çocuklarda flutter ve aerobika kullanımının solunum fonksiyonları ve fonksiyonel kapasitede bir fark oluşturup oluşturmadığını araştırmaktır.

**GEREÇ-YÖNTEM:** Fizyoterapi ve Rehabilitasyon Bölümü Pulmoner Fizyoterapi ve Rehabilitasyon Eğitim Araştırma Laboratuarına yönlendirilen yaşları 6-16 yıl arasında değişen PEP cihazı önerilmiş 20 bronşektazili çocuk tercih ettikleri PEP cihazlarına göre aerobika ve flutter grubu olarak ikiye ayrılmıştır. Hastaların solunum fonksiyonları spirometre ile, fonksiyonel kapasiteleri ise 6 dakika yürüme testi (6 DYT) ve 30 saniye süreli otur-kalk testi (30snOKT) ile değerlendirilmiştir. Tüm hastalara ev programı olarak uygulanmak üzere solunum egzersizleri, postüral drenaj ile birlikte perküsyon ve öksürük eğitimi verilmiştir. Bunlara ek olarak, gruplara uygun olarak aerobika ve flutter cihazı ile ilgili eğitim gerçekleştirilmiştir. Tedavi öncesi ve 3 ay sonrası takipte ölçümler tekrarlanmıştır. İstatistiksel analizde, tedavi öncesi ve sonrası grup içi değişikliğin karşılaştırılmasında "Wilcoxon signed rank test", gruplararası farkın karşılaştırılmasında ise "Mann-Whitney U Test" kullanılmıştır.

**BULGULAR:** Aerobika ve flutter kullananların yaş ortalamaları sırasıyla 9.83±2.37 yıl (4 kız, 6 erkek), 11.0±3.39 yıl (4 kız, 6 erkek) idi ($p>0,05$). Tedavi öncesi ve 3 ay sonrası değerlerde her iki grup için de FVC, 6 DYT ve 30snOKT'de istatistiksel olarak anlamlı gelişme saptanmıştır ($p<0.05$) (Tablo 1). İki grup arasında FVC, FEV1, FEV1/FVC, PEF parametrelerinde, altı dakika yürüme mesafesinde ve 30snOKT skorundaki değişimlerde ise anlamlı bir fark olmadığı görülmüştür ($p>0.05$)(Tablo 2).

**TARTIŞMA VE SONUÇ:** Çalışmamızın bulguları bronşektazili çocuklarda 3 ay süreyle kapsamlı göğüs fizyoterapisi uygulandığında ve PEP cihazları kullanıldığında zorlu vital kapasitenin ve egzersiz performansının geliştiğini göstermiştir. Ayrıca pozitif basınçla ossilasyon sağlayan flutter ve aerobikanın adı geçen parametreler açısından birbirlerine üstünlüklerinin olmadığı görülmüştür.

**Anahtar Kelimeler:** bronşektazi, PEP terapi, aerobika, flutter

Tablo 1.Tedavi öncesi ve sonrası solunum fonksiyonları ve fonksiyonel egzersiz kapasitesi parametrelerinin karşılaştırılması

| | Aerobika Grubu | | p | Flutter Grubu | | p |
|---|---|---|---|---|---|---|
| | Tedavi Öncesi | Tedavi Sonrası | | Tedavi Öncesi | Tedavi Sonrası | |
| FVC (%pred) | 82,4±12,4 | 93,0±12,4 | 0,041* | 74,9±15,1 | 85,1±12,9 | 0,013* |
| FEV1 (%pred) | 78,1±13,1 | 83,2±18,5 | 0,285 | 59,3±20,5 | 68,3±14,6 | 0,221 |
| FEV1/FVC (%) | 98,0±11,9 | 94,7±9,4 | 0,646 | 80,4±18,5 | 84,4±8,5 | 0,646 |
| PEF (%pred) | 68,9±30,3 | 79,8±25,6 | 0,241 | 52,9±17,7 | 71,0±17,6 | 0,092 |
| 6 DYT (m) | 477,9±62,3 | 621,6±139,3 | 0,011* | 492,8±72,5 | 568,0±86,2 | 0,049* |
| 30 sn OKT | 19,8±1,2 | 21,5±3,1 | 0,048* | 18,5±3,5 | 22,2±2,9 | 0,008* |

*p<0,05

Tablo 2.Solunum fonksiyonları ve fonksiyonel egzersiz kapasitesi parametrelerinde meydana gelen değişimin gruplar arası karşılaştırması

| | Aerobika Grubu | Flutter Grubu | p |
|---|---|---|---|
| FVC (%pred) | 10,61±15,7 | 10,2±11,2 | 0,970 |
| FEV1 (%pred) | 5,2±18,5 | 9,0±19,2 | 0,910 |
| FEV1/FVC (%) | 3,2±17,2 | 4,0±17,8 | 0,226 |
| PEF (%pred) | 10,9±30,1 | 18,0±24,9 | 0,406 |
| 6 DYT (m) | 143,8±151,5 | 75,1±100,96 | 0,289 |
| 30 sn OKT | 1,73±3,2 | 3,73±3,1 | 0,358 |

## SS-016
## ÇOCUKLUK ÇAĞINDA TANISAL AÇIK AKCİĞER BİYOPSİSİ

Mina Gharibzadeh Hızal[1], Sanem Eşref[1], Gökçen Dilşa Tuğcu[1], Nagehan Emiralioğlu[2], Ebru Yalçın[1], Deniz Doğru Ersöz[1], Uğur Özçelik[1], Nural Kiper[1]

[1]Hacettepe Üniversitesi, Çocuk Göğüs Hastalıkları Ana Bilim Dalı, Ankara
[2]Gaziantep Cengiz Gökçek Kadın Doğum ve Çocuk Hastalıkları Hastenesi, Gaziantep

Bu çalışma, kronik akciğer hastalıkları nedeni ile takip edilen bebeklerde ve çocuklarda tanısal amaçlı yapılan açık akciğer biyopsilerinin yararlılığı, güvenilirliği ve uygun zamanlamasını belirlemek için yapılmıştır.

**YÖNTEM:** Hacettepe Üniversitesi Çocuk Göğüs Hastalıkları Kliniği'nde 2007-2016 tarihleri arasında takip edilen ve tanısal amaçlı açık akciğer biyopsisi yapılmış olan hastalar retrospektif olarak incelenmiştir.

**SONUÇLAR:** On iki hastaya (6 erkek, 6 kız) 2007-2016 yılları arasında tanısal amaçlı açık akciğer biyopsisi yapılmıştır. Hastaların ortalama yaşları 8,5 yaş (4 ay -15,1 yaş) idi. Bu hastalardan 4'ü öncesinde immun yetmezlik nedeni ile takip edilmekteydi. Diğer 8 hastada herhangi bir immun yetmezlik yoktu. İmmun yetmezliği olan hastalar; kronik granulamatöz hastalık (n:1), CVID (n:1) ve hipogammaglobulinemi (n:2) idi. Hastaların hiçbirinde saptanmış bir malignite yoktu. Biyopsi öncesinde bir hasta immunsupresif tedavi almakta idi. Hastaların solunum bulgularının başlangıcı ile açık akciğer biyopsilerinin yapılması arasında geçen süre ortalama 6 ay idi (1 ay-36 ay). Hastaların hiçbirinde izleminde akut solunum yetmezliği gelişmedi. Biyopsi yapılan hastaların 9'unda (%75) operasyon sonrası ilk 24 saatte mekanik ventilasyon ihtiyacı oldu. Sonrasında hastaların hiçbirinde desaturasyon ve oksijen ihtiyacı olmadı. İşlem sonrasında hastaların hiçbirinde komplikasyon izlenmedi, transfuzyon ihtiyacı olmadı. Hastalarda göğüs tüpü çekilme süresi ortalama 4,2 gündü (2 gün-7 gün). Hastaların hiçbirinde ikinci kez göğüs tüpü takılmadı. Biyopsi sonuçları değerlendirilmesi ile 3 hasta hipersensitivite pnomonisi, 1 hasta surfaktan protein C eksikliği, 2 hasta interstisyel pnomoni, 1 hasta granulamatoz lenfositik interstisyel akciğer hastalığı, 1 hasta kriptojenik organize pnomoni, 1 hasta folliküler bronşiolit, 1 hasta pulmoner hemosiderosis, 1 hasta dev hava kisti ve 1 hasta granulamatoz enflamasyon tanısı aldı. On hastada biyopsi sonuçları sonrasında tedavi değişikliği yapıldı. Tedavi değişikliği yapılan hastaların tümüne (n:10) steroid tedavisi başlanırken, 1 hastaya ek olarak mikofenolat mofeitl ve 1 hastaya ek olarak hidroksiklorokin tedavileri eklendi. Hastaların hiçbirinin izleminde mortalite olmadı.

**TARTIŞMA:** Sonuçlarımız açık akciğer biyopsisinin özellikle interstisyel akciğer hastalıkları başta olmak üzere kronik akciğer hastalığı olan pediatrik hastaların tanısında güvenli ve tanı ve tedavi açısından yol gösterici olduğunu düşündürmektedir.

**Anahtar Kelimeler:** akciğer biopsi, çocukluk dönemi, tanısal

## SS-017
## STABİL ASTIMLI ÇOCUKLARDA PULMONER ARTER SERTLİĞİ İLE ARTMIŞ ASİMETRİK DİMETİLARJİNİN VE HOMOSİSTEİN DÜZEYLERİNİN İLİŞKİSİ

Volkan Bozkurt, Meltem Altaş, Nejat Altıntaş

Namık Kemal Üniversitesi

**AMAÇ:** Çocukluk çağında önemli bir morbidete ve mortalite nedeni olan astımın sıklığı giderek artmaktadır. Asimetrik dimetilarjinin (ADMA), endojen nitrik oksit (NO) sentaz inhibitörüdür ve esas olarak NO sentezi için inhibitör olarak görev alır. Homosistein serbest radikaller gibi etki göstererek vasküler endotel üzerine toksik etkilere sahiptir. Bu iki belirteçin çocukluk çağı astımla ilişkisi bilinmemektedir. Bu çalışmada astımlı çocuklarda ekokardiyografik olarak ölçülen pulmoner arter sertliğin biyokimyasal biyobelirteç olan homosistein ve ADMA düzeyleri ile predikte edilip edilmeyeceğini araştırdık.

**YÖNTEMLER:** Pediatri polikliniği tarafından izlenen 45 stabil pediatrik astım hastası ile yaş ve cinsiyet oranları benzer 31 sağlıklı kontrol grubu çalışmaya alındı. Her katılımcıya ekokardiyografi işlemi yapıldı ve rutin incelemeleri sırasında alınan kandan serum homosistein ve ADMA seviyeleri ELİSA metoduyla çalışıldı.

**BULGULAR:** Her iki grubun yaş, cinsiyet, vücut kitle indeksleri, sol ventrikül ejeksiyon fraksiyon oranları ile sağ ventrikül miyokard performans indeksleri birbirine benzerdi ($p>0.05$). Astım grubunda kontrol grubuna göre triküspit kapak anüler sistolik hareket (TAPSE) anlamlı olarak daha düşüktü (Sırasıyla 21.66 ± 2.77' e karşılık 25.57 ± 2.90, $p=0.000$). Pulmoner arter sertliği astım grubunda daha yüksekti (Sırasıyla 24 (20-50) kHz/sn' e karşılık 21 (10-40) kHz/sn, $p=0.012$). Homosistein seviyeleri astım grubunda anlamlı olarak yüksek iken (Sırasıyla 22.5 (2.6-80.3)'e karşılık 14.6 (4.8-38.3), $p=0.011$), ADMA düzeyleri yönünden her iki grup arasında anlamlı fark yoktu (Sırasıyla 167.1 (104.8-1250.0)'e karşılık 178.6 (118.4-538.4), $p=0.491$). Serum homosistein düzeyi ile ADMA düzeyleri ve pulmoner arter sertliği ile ters yönlü korelasyon gösterdi (sırasıyla $r= -0.351$, $p=0.004$ ve $r= -0.441$, $p<0.001$). Regresyon analizinde, astım süresi ve serum homosistein düzeyleri, pulmoner arter sertliği ile ilişkili bulunan parametrelerdi. (sırasıyla; unstandardized = 0.001±0.001, $p=0.001$ ve unstandardized = 0.001±0.001, $p=0.002$).

**SONUÇ:** Sonuç olarak homosistein düzeyleri sağ kalp fonksiyonları bozulmaya başlamış astımlı çocuklarda daha yüksektir. Ayrıca serum homositein düzeyi ile pulmoner arter sertliği arasında anlamlı ilişki vardır. Homosistein düzeylerinin ölçülmesi astımlı çocuklarda sağ kalp fonksiyonlarının değerlendirilmesinde ve takibinde faydalı olabilir.

**Anahtar Kelimeler:** Astım bronşiole, Asimetrik Dimetilarjinin, Biyolojik belirteçler, Homosistein, Pulmoner Arter Sertliği

astım ve kontrol grubunda homosistein düzeyleri

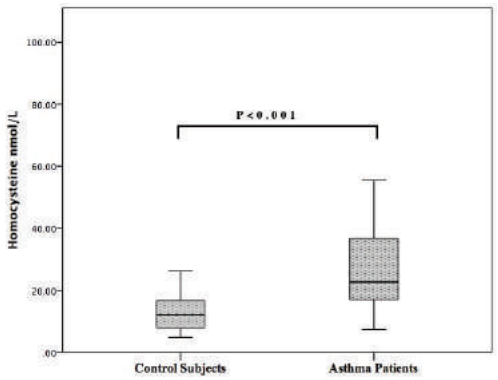


astımlı hastalarda homosistein düzeyleri anlamlı yüksek bulundu

Astımlı hastalarda ve kontrol grubunda ADMA düzeyleri

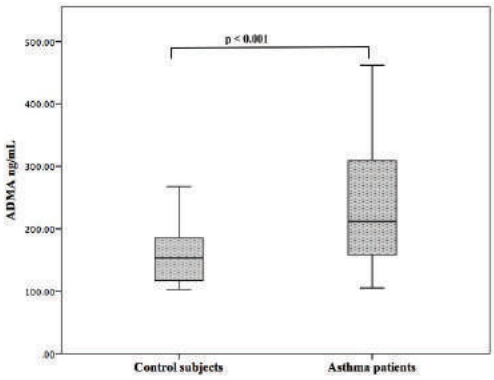


Astımlı hastalarda ADMA düzeyleri anlamlı yüksek bulundu

## SS-018
## PREOPERATİF PULMONER DEĞERLENDİRMENİN POSTOPERATİF PULMONER KOMPLİKASYONLARI ÖNGÖRMEDEKİ DEĞERİ (PREPOPK)

Özlem Ercen Diken[1], Nevin Fazlıoğlu[2], Nurhan Sarıoğlu[3], Nalan Ogan[4], Nafiye Yılmaz[5], Hakan Tanrıverdi[6], Aysun Şengül[7], Emre Demir[8], Akif Turna[9], Arzu Mirici[10], Tüsad Geak Prepopk Görev Grubu[11]

[1]Hitit Üniversitesi Tıp Fakültesi, Göğüs Hastalıkları Ana Bilim Dalı, Çorum
[2]Acıbadem Üniversitesi Tıp Fakültesi, Göğüs Hastalıkları Ana Bilim Dalı, Kayseri
[3]Balıkesir Üniversitesi Tıp Fakültesi, Göğüs Hastalıkları Ana Bilim Dalı, Balıkesir
[4]Ufuk Üniversitesi Tıp Fakültesi, Göğüs Hastalıkları Ana Bilim Dalı, Ankara
[5]Erzurum Bölge Eğitim ve Araştırma Hastanesi, Göğüs Hastalıkları Ana Bilim Dalı, Erzurum
[6]Bülent Ecevit Üniversitesi Tıp Fakültesi, Göğüs Hastalıkları Ana Bilim Dalı, Zonguldak
[7]Kocaeli Derince Eğitim Araştırma Hastanesi, Göğüs Hastalıkları Bölümü, Kocaeli
[8]Hitit Üniversitesi, Biyoistatistik Anabilim Dalı, Çorum
[9]İstanbul Üniversitesi Cerrahpaşa Tıp Fakültesi, Göğüs Hastalıkları Ana Bilim Dalı, İstanbul
[10]Çanakkale 18 Mart Üniversitesi Tıp Fakültesi, Göğüs Hastalıkları Ana Bilim Dalı, Çanakkale
[11]TÜSAD-GEAK PREPOPK görev grubu

**AMAÇ:** Preopreatif değerlendirme, operasyon sonrası görülebilecek riskleri öngörüp hastayı ve cerrahı uyarma açısından önemlidir. Çalışmamızın amacı; postoperatif pulmoner komplikasyonları öngörebilecek parametreleri belirlemek, bu parametrelerin ve postoperatif pulmoner komplikasyonların hastane yatışı ve mortalite üzerine etkisini irdelemek, mevcut bazı pratik indekslerin postoperatif pulmoner komplikasyonları öngörmede değerini belirlemek, postoperatif komplikasyonları azaltacak stratejiler belirlenmesinin önünü açmaktır.

**YÖNTEM:** Multimerkezli çalışmamıza, Ocak 2016 ile Haziran 2017 tarihleri arasında preoperatif değerlendirme için konsültasyon gerçekleştirilmiş olgular alındı. STOP-BANG, Canet risk skoru, ASA sınıflaması, Multifaktöriyel pnömoni ve solunum yetmezliği risk skorlaması gibi bazı pratik indeks kayıtları dışında; yapılmış olan ayrıntılı öykü, fizik muayene, akciğer grafisi, solunum fonksiyon testi bulguları ve cerrahi operasyon türü kaydedildi. Postoperatif dönemde pulmoner komplikasyonlar, hastane yatışı ve mortalite de kaydedilerek, preoperatif dönemdeki değerlendirme ile karşılaştırıldı. Araştırmamızda toplanan değişkenlerin postoperatif pulmoner komplikasyonlar üzerine etkisi "Multiple Binary Logistic Regression" analizi ile araştırıldı. Multiple Binary Logistic Regression analizinden önce aday değişkenleri belirlemek amacıyla sürekli değişkenler için normallik varsayımına göre Student t ve Mann Whitney U testi, kategorik değişkenler için Pearson Chi-square ve Fisher's Exact Testi kullanıldı. $p<0.05$ değeri istatistiksel anlamlı kabul edildi.

**BULGULAR:** Çalışmaya 10 merkez katıldı, 307 operasyon yapılan hasta çalışmaya alındı. 100 olguda (%32.6) postoperatif pulmoner komplikasyon gözlendi. Bunların % 13'ü solunum yolu enfeksiyonu, %59'u solunum yetmezliği, %45'i plevral efüzyon, %42'si atelektazi ile en sık pulmoner komplikasyonlardı. Lojistik regresyon analizi ile postoperatif pulmoner komplikasyonlara etkisi olduğu saptanan parametreler tablo 1'de verildi. Cerrahi operasyon türüne göre postoperatif pulmoner komplikasyon ilişkisi bakıldığında, torasik (%13.7), kardiyak (%21.5) ve kapalı genel cerrahi (%7.8) operasyonlarıyla postoperatif pulmoner komplikasyon ilişkisi saptanmışken (sırayla; p=<0.001, <0.001, 0.029); jinekoloji (%5.2), meme (%13.7), açık genel cerrahi (%6.5), ortopedi (%11.4), üroloji (%3.3), mediastinoskopi (%14.3) operasyonlarıyla postoperatif pulmoner komplikasyon ilişkisi saptanmamıştı (sırayla; p=0.327, 0.342, 0.220, 0.818, 0.084, 0.064). Postoperatif hastane ve yoğun bakım yatış günü postoperatif pulmoner komplikasyon olan olgularda olmayanlara göre daha fazlaydı (sırasıyla; p< 0.001, p=0.006). Risk skorları ile postoperatif pulmoner komplikasyonlar arasında ilişkiye bakıldığında sadece ASA sınıflaması ile postoperatif pulmoner komplikasyon arasında anlamlı ilişki bulundu. ASA sınıfı 1 olanda %20,6 (n=13), 2 olanda %32,9 (n=55), 3 olanda %44.8 (n=30), 4 olanda %14,3 (n=1) postoperatif pulmoner komplikasyon görüldü (p=0.02).

**SONUÇ VE TARTIŞMA:** Çalışmamızda preoperatif dönemde üst solunum yolu enfeksiyonu öyküsü olanların, kardiyak cerrahi geçirenlerin, nefes darlığı şikayeti olanların, KOAH öyküsü olanların ve akciğer grafisinde retiküler/ interstisiyel infiltrasyonu olanların postoperatif pulmoner komplikasyon geçirme risklerinin daha fazla olduğu saptandı. Preoperatif dönemde bu parametreler dikkatli incelenmeli ve postoperatif dönemde gelişebilecek pulmoner komplikasyonlar açısından dikkatli olunmalıdır. Postoperatif komplikasyonlar hastane ve yoğun bakım yatışını arttırmaktadır.

**Anahtar Kelimeler:** ASA, Canet skoru, preoperatif değerlendirme, pulmoner komplikasyonlar, STOP BANG

. "Multiple Binary Logistic Regression" analizi ile postoperatif pulmoner komplikasyonu öngördüğü saptanan preoperatif parametreler

| | | | Güven aralığı | Güven aralığı |
|---|---|---|---|---|
| | p değeri | odds oranı (OR) | Alt değer | Üst değer |
| Preoperatif kan şekeri | 0.047 | 1.004 | 1.000 | 1.008 |
| Retiküler/ interstisiyel İnfiltrasyon | 0.000 | 3.334 | 1.699 | 6.542 |
| KOAH | 0.018 | 2.586 | 1.179 | 5.673 |
| Preoperatif üst solunum yolu enfeksiyonu | 0.003 | 5.321 | 1.792 | 15.799 |
| Kardiyak operasyon | 0.000 | 4.700 | 2.513 | 8.788 |
| Nefes darlığı | 0.036 | 1.828 | 1.041 | 3.210 |

## SS-019
## GÖĞÜS HASTALIKLARI POLİKLİNİĞİNDE YAPILAN PREOPERATİF DEĞERLENDİRMELERİN DÖKÜMÜ: NE KADARI ANLAMLI?

Sevda Şener Cömert, Coşkun Doğan, Seda Beyhan Sağmen, Elif Torun Parmamksız, Ali Fidan, Nesrin Kıral, Ömer Zengin, Gizem Türkeş, Zeynep Kas

Sağlık Bilimleri Üniversitesi Kartal Dr.Lütfi Kırdar Eğitim ve Araştırma Hastanesi, Göğüs Hastalıkları Kliniği, İstanbul

**GİRİŞ-AMAÇ:** Multidisipliner hastanelerde, preoperatif değerlendirme göğüs hastalıkları poliklinik hizmetleri içerisinde geniş bir yer tutmaktadır. Çalışmanın amacı göğüs hastalıkları polikliniğine başvuran ameliyat hazırlığı olgularının dökümünü ortaya koymak ve yapılan değerlendirmenin sonuçlarını, ne kadarının gerçekten gerekli olduğunu saptamaktır.

**MATERYAL-METOD:** Çalışmaya multidisipliner bir hastanenin Göğüs Hastalıkları preoperatif değerlendrime polikliniğine 2016 Ocak-2017 Ocak tarihleri arasında başvuran olgular dahil edildi. Olguların demografik özellikleri, fizik muayene, akciğer grafisi ve solunum fonksiyon testi bulguları, ek hastalıkları, preoperatif değerlendirme sonuçları kayıt edildi. preoperatif değerlendirme sonucunda ek öneride bulunulan veya operasyonu ertelenen olgular ve bunu etkileyen faktörler saptandı.

**BULGULAR:** Çalışmaya yaş ortalamaları 59.7±13.6yıl olan 597(%48.7) kadın, 629 (%51.3)erkek toplam 1226 hasta dahil edildi. Olguların %71.4'ünde eşlik eden kronik akciğer hastalığı bulunmazken, en sık karşılaşılan akciğer hastalığı astım ve KOAH gibi obstrüktif akciğer hastalıklarıydı (%23.5). Olguların %81'inde her hangi bir solunum sistemi semptomu bulunmuyordu. Olguların %74.&'sında akciğer grafisi bulguları normaldi ve 39.4'ü hiç sigara içmemişlerdi. Olguların %87.6'sının solunum sesleri de normal bulundu. Preoperatif değerlendirme sonucunda 808(%66.0) olguya düşük, 367(%29.9) olguya orta, 51(%4.2) olguya ise yüksek risk verilmişti. Preoperatif değerlendirme polikliniimize başvuran olguların sadece %1.3'üne tedavi verilerek operasyonun ertelenmesi planlanmıştı. Operasyonun ertelenmesini etkileyen faktörler hastanın solunumsal semptomunun olması, solunum seslerinde patoloji saptanması ve akciğer grafisi bulgulsu olması ($p<0.0001$, $p<0.0001$, $p<0.001$,sırasıyla) olarak saptansı. Yaş, cinsiyet, kullanılan sigara miktarı, eşlik eden kronik solunum sistemi hastalığı varlığı gibi faktörlerin hastalara ek öneride bulunulması ve operasyonun ertelenmesini etkilemediği görüldü.

**SONUÇ:** Multidisipliner hastanelerin göğüs hastalıkları polikliniklerine preoperatif değerlendirme amacıyla yönlendirilen hastaların büyük bir çoğunluğunun solunum sistemi ile ilgili semptomu, fizik muayene bulgusu ve akciğer grafisinde patoloji bulunmamakta, bu hastalar gereksiz bir iş gücü kaybına neden olmaktadır. Preoperatif değerlendirmede sonucu etkileyenin de bu üç bulgudaki anormallikler olduğu görülmüştür. İlgili branşların bu konuda bilgilendirilmesi göğüs hastalıkları polikliniklerindeki preoperatif değerlendirme yoğunluğunu azaltacaktır.

**Anahtar Kelimeler:** preoperatif değerlendirme, göğüs hastalıkları, solunum fonksiyon testi

## SS-020
## ACİL SERVİS VE GÖĞÜS HASTALIKLARI POLİKLİNİĞİ İÇİN ÇEKİLEN AKCİĞER GRAFİLERİNİN TEKNİK ÖZELLİKLERİNİN KARŞILAŞTIRILMASI

Merve Ercelik, Özlem Ataoğlu, Fuat Aytekin, Mehmet Fatih Elverişli, Peri Meram Arbak

Düzce Üniversitesi,Göğüs Hastalıkları Ana Bilim Dalı, Düzce

**GİRİŞ;** Dijital akciğer grafilerinin çekilmesinde görülen teknik sorunlar göğüs hastalıkları uzmanlarını tanısal hatalara sürüklemektedir.

**AMAÇ;** Göğüs hastalıkları bölümü ve acil servis adına çekilen dijital akciğer grafilerinin teknik özelliklerinin karşılaştırılması amaçlanmıştır.

**MATERYAL METOD;** 2017 Şubat ayında göğüs hastalıkları ve acil servis adına çekilen grafilerden rastgele örneklemle alınan her 5 olgudan birinin dijital grafisi 2 gözlemci tarafından değerlendirildi.(M.E., Ö.A.)

**BULGULAR;** Göğüs hastalıkları adına çekilmiş toplam 156 grafi, acil servis adına çekilmiş toplam 53 grafi karşılaştırıldı. Her iki bölümde çekilen grafilerde de apekslerin, kostodiyafragmatik sinüslerin %95 üstünde kasete girdiği gözlendi. Göğüs ve acil için çekilen filmlerde kalp arkasında ve diyafragma altında parankimin net olarak izlendiği gözlendi (Sırasıyla %93,6 ve %98,1). Göğüs hastalıkları için çekilen filmlerde hastanın pozisyonunun %67,13, acil bölümü için çekilen filmlerde %71,7 oranında normal olmadığı gözlendi. Her iki bölümde de en sık sağ obliq duruş izlenmişti (%64,1). Göğüs hastalıkları bölümü için ekspiryum grafisi oranı %48,17, acil bölümünde de %45,3 olarak seyretmişti.Göğüs hastalıkları bölümünde %66,17 oranında scapulanın ekarte edilmediği, acil serviste ise bu oranın %81,1 olduğu gözlendi( p=0,032). Göğüs hastalıkları bölümünde çekilen grafilerde cilt altı yağ dokusunun görülmeme sıklığı %14,7 iken acil servisten istenen grafilerde bu oran %1,9 idi(p=0,006).Kadın hastalarda ekspiryum grafisi çekilme oranı %60 iken erkeklerde %39,5 idi (p=0,003).

**SONUÇ;** Dijital grafi çekiminde en sık yapılan hatalar; scapulaların ekarte edilememesi, pozisyonun uygun olmaması ve ekspiryum filmi çekimi olarak bulundu.Acil bölümünde scapulaların ekarte edilmesinde ve inspiryum filmi çekiminde zorluk yaşandığı gözlendi.Dijital grafilerde doz farkı dezavantajı sorunu olmasa bile teknik uygulama açısından teknisyen eğitiminin sürekli olması gerektiği düşünüldü

**Anahtar Kelimeler:** Dijital Grafi, Teknik, Akciğer grafisi

## SS-021
## KÜNT TRAVMA SONRASI GELİŞEN KABURGA KIRIKLARINDA HASTANE YATIŞ SÜRESİNİ UZATAN FAKTÖRLER

Necati Çitak[1], Özgür İşgörücü[1], Alev Çitak[2]

[1]Bakırköy Dr. Sadi Konuk Eğitim ve Araştırma Hastanesi, Göğüs Cerrahisi Kliniği, Bakırköy, İstanbul
[2]Yedikule Göğüs Hastalıkları ve Göğüs Cerrahisi Eğitim ve Araştırma Hastanesi, Kalite Yönetim Birimi, Zeytinburnu, İstanbul

**AMAÇ:** Bu çalışmada künt travma sonrası kaburga kırığı saptanan hastalarda hastane yatış süresini uzatan faktörlerin araştırılması amaçlanmıştır.

**MATERYAL:** Son dört aylık sürede acil servise künt travma nedeniyle başvuran hastalar incelendi. Kaburga kırığı saptanıp hastaneye yatırılan 48 hasta çalışmaya alındı. Yatış süresi dört günü aşan hastalar yatış süresi uzamış hastalar olarak kabul edilirken (Uzun yatan grup; n=33) yatış süresi dört gün ve daha az olanlar ise kısa yatış süresine sahip hastalar (Kısa yatan grup; n=15) olarak sınıflandırıldılar. Kot fraktürü sayısı, yelken göğüs, kırığa ikincil gelişmiş pulmoner hadiseler, eşlik eden organ/ekstremite hasarları, travma şiddet skoru (ISS) ve yeni travma şiddet skoru (NISS) kaydedildi.

**BULGULAR:** Ortalama 51.1 yaşında olan hastaların 46'sı erkek, ikisi kadındı. Hastanede yatış süresi ortalama 7.3 gündü. Hastaların %77.1'inde bir veya iki kaburga kırığı varken %14.6'sında üç veya dört geri kalan %8.3'ünde ise beş ve üzeri kaburga kırığı vardı. Kaburga kırığı sayısı yatış süresini etkilemiyordu (p=0.185). Hemotoraks %31.3'ünde (n=15), pulmoner kontüzyon %27.1'inde (n=13), cilt altı amfizemi %25'inde (n=12), yelken göğüs %18.8'inde (n=9), pnömotoraks %18.8'inde (n=9), hemopnömotoraks %16.7'sinde (n=8) saptanırken %8.3'ünde (n=4) torakotomi gerekmişti. Hastaların %4.9'unda (n=14) yoğun bakım yatışı gerekmişti. Toraks haricinde eşlik eden organ/ekstremite hasarı saptanan hasta sayısı 14'dü (11'inde ekstremite veya vertebra fraktürü, üçünde batın patolojisi). Uzun yatan grupta istatistiksel olarak daha fazla hemopnömotoraks gelişmişti (%24.2'ye karşılık %0; p=0.04). Ayrıca yoğun bakım yatışı olan hastaların hastanede daha uzun süre yattığı görüldü (%39.4'e karşılık %6.7; p=0.03). Eşlik eden organ/ekstremite hasarı saptanan hasta hastalarda daha uzun süre hastanede yatmıştı (%39.4'e karşılık %6.7; p=0.03). Uzun yatan hasta grubunda hem ISS hem de NISS daha yüksekti (sırasıyla; 14.1'e karşılık 9.0; p=0.04 ve 24.3'e karşılık 13.8; p=0.005).

**SONUÇ:** Künt travma sonrası kaburga kırığı gelişip hastanede yatan hastalarda hemopnömotoraks varlığı, yoğun bakım yatışı gerekmesi, eşlik eden organ/ekstremite hasarı olması ve travma skorlarının yüksek olması hastanede yatış süresini uzatmaktadır. Böyle hastalarda uzun süreli yatışın sebep olacağı komplikasyonlar göz önünde bulundurulmalıdır.

**Anahtar Kelimeler:** Künn travma, kaburga kırığı, yatış süresi

# SS-022
# İDİOPATİK KOSTOKONDRİT - BU AZ BİLİNEN GÖĞÜS AĞRISI SENDROMUNDA CİNSİYET FARKLILIKLARI

Mertay Boran[1], Ertay Boran[2]

[1]Düzce Üniversitesi, Göğüs Cerrahisi Anabilim Dalı, Düzce
[2]Düzce Üniversitesi Anesteziyoloji ve Reanimasyon Anabilim Dalı, Düzce

**GİRİŞ:** Göğüs ağrısı olan hastalar uzun süre tanı konulmadan kalabilir. İdiopatik kostokondrit (IC), göğüs ağrısının en yaygın nedenlerinden biri olarak tanımlanmıştır. IC, göğüs ağrısı ve kostokondral eklem hassasiyeti ile karakterizedir. Kadınlarda IC' nin daha yüksek prevalansa sahip olduğu bildirilmiştir. Kadın ve erkek IC hastalarda demografik özellikler, tedavi sonuçları ve ağrı düzeyleri VAS(vizual analog skalası) ile değerlendirildi ve karşılaştırıldı.

**GEREÇLER ve YÖNTEM:** Göğüs Cerrahisi polikliniğinde IC tanısı alan 443 hasta, hastane etik onayı alındıktan sonra retrospektif incelendi. Demografik veriler, tedaviler prospektif veri tabanından kaydedildi.

**BULGULAR:** IC tanısı alan 259 (% 58.5) kadın (ortalama yaş, 41.8 ± 17.4 yıl) ve 184 (% 41.5) erkek (yaş ortalaması 41.8 ± 17.4 yıl) değerlendirildi. Tüm hastalar non-steroid anti-inflamatuvar ilaçlar (NSAİİ) (diklofenak sodyum 100 mg veya flurbiprofen 200 mg) ile 2-3 hafta süreyle tedavi edildi. VAS 3, başvuru anındaki en sık görülen ağrı skoru olarak saptandı($p > 0.05$). Ağrı, iki grupta da çoğunlukla üç hafta içinde kayboldu ($P = 0.62$). Yaş ve başvuru anına kadar olan ağrı süresi iki grup arasında istatistiksel olarak farklıydı (sırasıyla $P = 0.04$ ve $P = 0.001$), Tablo 1.

**SONUÇLAR VE TARTIŞMA:** IC hastalar arasında cinsiyet farklılıkları bulundu. Anti-inflamatuvar ilaçların belirli bir süre düzenli olarak kullanılması tedavi başarısını artırdığı saptandı. IC tedavisinde en az 3 hafta düzenli NSAİİ kullanımı öneriyoruz.

**Anahtar Kelimeler:** İdiopatik kostokondrit, göğüs ağrısı,tedavi

Tablo 1:

| | Bayan(259/58.5%) | Erkek(184/41.5%) | p |
|---|---|---|---|
| Yaş (yıl±SD) | 41.8 ± 17.4 | 38.3 ± 16.25 | 0.04 |
| Başvuru anına kadar olan Ağrılı süre(<5gün//5gün-2 hafta) | 96(37.1%)//67(25%) | 96/(52%)//46(25%) | 0.001 |
| Solda ağrılı kıkırdak kosta sayısı: adet( hasta sayısı no/%) | 3 (70 //27%) | 3 (46%//25%) | 0.13 |
| Sağda ağrılı kıkırdak kosta sayısı: adet ( hasta sayısı no/%) | 3(20/10.4%) | 2(20/10.9%) | 0.39 |
| IC tespit edilen taraf (sol): %(n) | 57.5%(149) | 57%(105) | 0.44 |
| İyileşme süresi:2-3 hafta %(n) | 91.1%(236) | 89.7%(165) | 0.62 |
| Rekkürens:%(n) | 4.6%(12) | 3%(6) | 0.47 |

İki grup arasındaki demografik farklılıklar

## SS-023
## TRAKEAL DİVERTİKÜLÜ OLGULARIMIZIN KLİNİK VE RADYOLOJİK ÖZELLİKLERİ

Coşkun Doğan[1], Sevda Şener Cömert[1], Seda Beyhan Sağmen[1], Nesrin Kıral[1], Elif Torun Parmaksız[1], Ali Fidan[1], Benan Çağlayan[2]

[1]Dr. Lütfi Kırdar Kartal Eğitim ve Araştırma Hastanesi, Göğüs Hastalıkları Kliniği, İstanbul
[2]Koç Üniversitesi, Koç Üniversitesi Hastanesi, Göğüs Hastalıkları Kliniği, İstanbul

**GİRİŞ:** Trakeal divertiküller (TD) etyolojisi ve patofizyolojisi kesin olarak belli olmayan anatomik oluşumlardır. Konjenital ve edinsel olarak iki farklı çeşitte görülürler. Konjential TD trakeal bifurkasyonun geliştiği intrauterin 26. günde meydana gelen dallanma anomalilerinden kaynaklandığı düşünülmektedir. Edinsel TD ise trakeal intarmural basınç artışı sonucu trakeanın zayıf bir alanından herniasyon ile oluşmaktadırlar. Çoğunlukla asemptomatik olan TD'ler tesadüfi çekilen bilgisayarlı tomografiler (BT) ile ortaya çıkmaktadır (Resim 1). Komplike hale gelen TD'lerde çoğunlukla sekonder bakteriyal enfeksiyon veya travmaya sekonder rüptür görülür. Çalışmalarında sıklığı %1-2 olarak bildirilmektedir.

**MATARYAL-METOD:** Ağustos 2016-Temmuz 2017 tarihleri arasında hastanemiz kliniğine/polikliniğine başvuran ve TD tespit edilen olguların dosyaları kayıt edildi. Olguların klinik-demografik özellikleri, akciğer grafi bulguları, toraks bilgisayarlı tomografi (BT) bulguları, solunum fonksiyon test (SFT) bulguları kayıt edilerek incelendi.

**BULGULAR:** Çalışmaya 6'sı (%54.5) kadın 5'i (%45.5) erkek toplam 11 olgu alındı. Olguların yaş ortalaması 54.8±10 (35-72) idi. Ortalama sigara öyküsü 20.8±12.2 paket yılı idi. Olguların özgeçmişleri incelendiğinde 7 (%63.6) olgunun özgeçmişinde özellik yoktu. 7 (%63.6) olguya tesadüfen çekilen toraks BT ile TD tanısı konulduğu görüldü (Tablo 1). Olguların akciğer grafileri değerlendirildiğinde 8 (%72.7) olgunun akciğer grafisi normal olarak değerlendirildi. Olguların toraks BT'leri değerlendirildiğinde TD'lerin tüm olgularda sağ paratrakeal yerleşimli olduğu görüldü. TD dışında en sık görülen BT bulgusu 3'er (%27.2) olgu ile bronşiektazi ve nodüldü. Olguların TD boyutları incelendiğinde ortalama uzun eksen boyutu 20.4±6.7 milimetre olduğu görüldü. 5 (%45.5) olgunun SFT'sinde obstrüksiyon saptanır iken 6 (%54.5) olgunun SFT'si normaldi (Tablo 2). İki olgumuza TD dışı nedenle bronkoskopi yapıldı iki olgununsa bronkoskopisi normaldi.

**SONUÇ:** Etyolojisi ve patofizyolojisi hala kesin olmayan TD'ler genellikle sağ paratrakeal yerleşimli, nadir görülen, çoğunlukla asemptomatik oluşumlardır. Tanılarında BT non invazif ve oldukça güvenilirdir (Resim2). Fiberoptik bronkoskopi bir diğer tanı aracı olmakla birlikte divertikül ve trakeal bağlantısı hemen her zaman görülmeyebilir. Bizim serimizdeki olguların hepsi tesadüfen saptanmış olup, komplike olup semptom ile başvuran olgumuz yoktu.

**Anahtar Kelimeler:** Konjenital anomali, Trakeal divertikül,

Resim 1

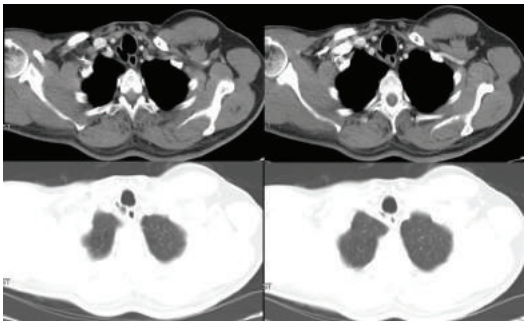

Sağ paratrakeal divertikül

Resim 2

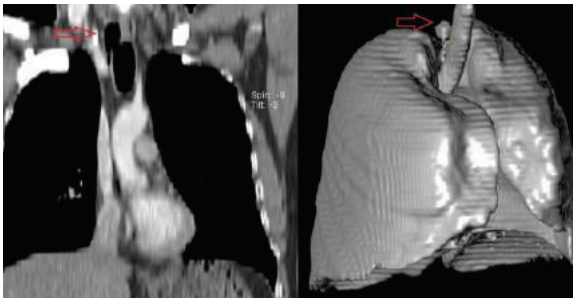

Sağ paratrakeal divertikülün üç boyutlu görüntüsü

Tablo 1

| Klinik ve demografik bulguları | n | % |
|---|---|---|
| Yaş (Yıl/ss) | 54.8±10 | - |
| Cinsiyet | | |
| • Erkek<br>• Kadın | 5<br>6 | %45.5<br>%54.5 |
| Sigara öyküsü | | |
| • Sigara içen<br>• Sigara içmeyen<br>• Ortalama sigara öyküsü (paket-yılı/ss) | 7<br>4<br>20.8±12.2 | %36.4<br>%63.6<br>- |
| Ek hastalık<br>• Var<br>• Yok<br>• KOAH<br>• Astım<br>• Tüberküloz<br>• Diğer | <br>4<br>7<br>2<br>1<br>1<br>2 | <br>%36.4<br>%63.6<br>%18.2<br>%9.1<br>%9.1<br>%18.2 |
| Semptomlar<br>• Semptom yok<br>• Nefes darlığı<br>• Öksürük-balgam<br>• Diğer | <br>4<br>4<br>3<br>2 | <br>%36.4<br>%36.4<br>%27.2<br>%18.1 |

Olguların klinik ve demografik bulguları bulguları.

Tablo 2

| Radyolojik bulgular | n | % |
|---|---|---|
| Akciğer grafisi | | |
| • Normal<br>• Hiler dolgunuluk<br>• Volüm kaybı | 8<br>2<br>1 | %72.7<br>%18.1<br>%9.1 |
| Toraks bilgisayarlı tomografi | | |
| • Sağ paratrakeal yerleşimli divertikül<br>• Bronşiektazi<br>• Amfizematöz görünüm<br>• Çıkan aort ektazisi<br>• Sliding herni<br>• Diğer | 11<br>3<br>2<br>1<br>1<br>2 | %100<br>%27.2<br>%18.1<br>%9.1<br>%9.1<br>%18.1 |
| Trakeal divertikül boyutları | | |
| • Uzun eksen boyutu (mm/ss) | 20.4±6.7 | - |
| • Kısa eksen boyutu (mm/ss) | 14.6±4.2 | - |

Olguların radyolojik bulguları.

## SS-024
## MEDİASTİNAL KİTLELER'DE CERRAHİ YAKLAŞIM; TEK MERKEZ DENEYİMİ

Mertol Gökçe[1], Osman Korcan Tilkan[1], Serkan Uysal[1], Bülent Altınsoy[2], İlker Öz[3], Burak Bahadır[4], Figen Atalay[2]

[1]Bülent Ecevit Üniversitesi Tıp Fakültesi Göğüs Cerrahisi Anabilim Dalı, Zonguldak
[2]Bülent Ecevit Üniversitesi Tıp Fakültesi Göğüs Hastalıkları Anabilim Dalı, Zonguldak
[3]Bülent Ecevit Üniversitesi Tıp Fakültesi Radyoloji Anabilim Dalı, Zonguldak
[4]Bülent Ecevit Üniversitesi Tıp Fakültesi Patoloji Anabilim Dalı, Zonguldak

**AMAÇ:** Mediastinal kitle nedeniyle cerrahi olarak rezeksiyon yapılan ve/veya tanı konulan olguları geriye dönük olarak analiz etmek. Yöntem-Gereç: Ocak 2008 - Mayıs 2017 tarihleri arasında, göğüs cerrahisi kliniğimizde mediastinal kitle nedeniyle operasyon uygulanan 34 hasta geriye dönük olarak gözden geçirildi. Hastalar yaş, cinsiyet, şikayet, klinik bulgu, radyolojik görünüm, cerrahi yaklaşım, histopatolojik tanı, postoperatif komplikasyon ve mortalite açısından incelendi.

**BULGULAR:** Olguların cinsiyet dağılımı, 22 kadın, 12 erkek (toplam 34) olamk üzere ve yaş aralığı 22 ile 76 arasında (ortalama yaş: 52) yer alıyordu. Başvuru şikayetleri arasında öksürük, göğüs ağrısı, kas güçsüzlüğü, halsizlik ve dispne bulunuyordu. Bir olguda vena kava süperior sendromu vardı. Olguların 6' sında (%27,27) herhangi bir semptom yoktu (Tablo 1). Hastaların radyolojik olarak mediasten lokalizasyonları, akciğer grafi, toraks bilgisayarlı tomografi (BT), pozitron emisyon tomografi (PET/CT), manyetik rezonans (MR) inceleme ve sintigrafi ile değerlendirildiğinde (Resim 1), %44,11 (n:15) ön mediasten, %41,17 (n:14) orta mediasten ve %14,70 (n:5) arka mediastende (Resim 2) tespit edildi (Tablo 2). Toraks BT incemelede, akciğer neoplazileri haricinde mediastende yer alan 1cm çap ve üzeri lezyonlar mediasten kitle olarak değerlendirildi. Cerrahi yaklaşım olarak sırasıyla 11 (%32,35) olguya video yardımlı torakoskopik cerrahi (VATS), 10 (% 29,41) olguya mediastinoskopi 7 (%20 ,58) olguya sternotomi, 3 (% 8,82) olguya torakotomi, 2 (% 5,88) olguya aksiller torakotomi ve 2 (% 5,88) olguya da mediastinotomi uygulandı (tablo 3). Olguların %82,35' ine (n:28) komplet rezeksiyon yapılırken, %17,65' ine (n:6) eksizyonel biyopsi yapılabildi. Komplet çıkarılamayan 6 olgunun 4'ü lenfoma, 1 olgu subtotal rezeksiyon yapılabilen ektopik paratiroid adenom ve 1 olgu da skuamöz hücreli karsinom idi. Postoperatif komplikasyon oranı %2,94 (n:1) hesaplandı ve mortalite izlenmedi. Lezyonların histopatolojik incelemesinde yaklaşık %52,94 (n:18) benign karakterde iken, %47,06 (n:16) ise malign karakterde tespit edildi (Tablo 4).

**SONUÇ:** Mediastinal kitlesi olan hastalarda BT, MR ve PET/CT gibi görüntüleme yöntemleri tanı, malign/benign ayrımı ve uygun cerrahi yaklaşım açısından yol göstericidir. Mediastinal kitlelerin kesin tanı ve tedavileri için yapılan cerrahi yaklaşımlar içinde minimal invaziv cerrahi (VATS) uygun olgularda gittikçe daha sık tercih edilmekte olup postoperatif hasta konforu, düşük mortalite ve morbidite nedeniyle daha çok tercih edilmektedir.

**Anahtar Kelimeler:** mediastinal kitle, minimal invaziv cerrahi, patoloji

Resim 1

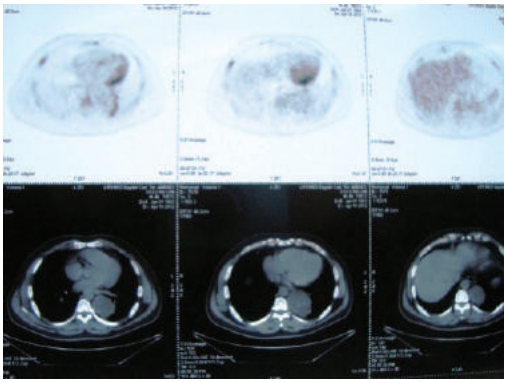

Resim 2

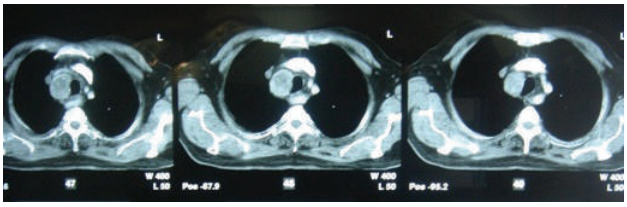

Tablo 3: Olgulara uygulanan cerrahi yaklaşım tipleri ve oranları.

| Cerrahi yaklaşım (n) | % |
|---|---|
| VATS (11) | 32,35 |
| Mediastinoskopi (10) | 29,41 |
| Sternotomi (7) | 20,58 |
| Torakotomi (3) | 8,82 |
| Aksiller torakotomi (2) | 5,88 |
| Mediastinotomi (2) | 5,88 |

Olgulara uygulanan cerrahi yaklaşım tipleri ve oranları.

Tablo 4: Lezyonların mediasten lokalizasyonları ve patoloji sonuçlarına göre dağılım oranları.

| Lokalizasyon (n) | % |
|---|---|
| Ön mediasten (15) | 44,11 |
| Timoma (7) | 20,58 |
| Paratiroid adenom (4) | 11,76 |
| İntratorasik Tiroid (1) | 2,94 |
| Timik kist (1) | 2,94 |
| Timik folliküler hiperplazi (1) | 2,94 |
| Teratom (1) | 2,94 |
| Orta mediasten (14) | 41,17 |
| Ektopik Paratiroid (3) | 8,82 |
| Basit mediastinal kist (3) | 8,82 |
| Lenfoma (3) | 8,82 |
| Non-Hodgkin Lenfoma (1) | 2,94 |
| Bronkojenik kist (1) | 2,94 |
| Kazeöz granülomatöz hastalık (1) | 2,94 |
| Sinüs Histiyositozis (1) | 2,94 |
| Skuamöz hücreli karsinom (1) | 2,94 |
| Arka mediasten (5) | 14,70 |
| Nörojenik tümör (3) | 8,82 |
| Plazma Hücreli Neoplazm (1) | 2,94 |
| Perikardiyal kist (1) | 2,94 |

Lezyonların mediasten lokalizasyonları ve patoloji sonuçlarına göre dağılım oranları.

## SS-025
## MALİGNİTE DIŞI NEDENLERLE TANISAL MEDİASTİNOSKOPİ UYGULANAN OLGULARIMIZ

Ahmet Başoğlu, Burçin Çelik, Ayşen Taslak Şengül, Yasemin Bilgin Büyükkarabacak, Selçuk Gürz, Volkan Yılmaz, Necmiye Gül Temel, Halil Kolcu
Ondokuz Mayıs Üniversitesi Tıp Fakültesi, Göğüs Cerrahisi Anabilim Dalı, Samsun, Türkiye

**GİRİŞ:** Mediastinoskopi malign toraks hastalıklarında özellikle bronş karsinomlarında prognostik değerlendirme ve evreleme amacıyla oldukça sık kullanılmakla birlikte mediastinal hastalıklarda özellikle de mediastinal yerleşimli patolojik lenfadenopatilerin tanısal değerlendirilmesinde de sıkça uygulanmaktadır. Bu çalışmada; malignite dışı nedenler ile mediastinoskopi yapılan olgular geriye dönük olarak değerlendirilmesi amaçlandı.

**GEREÇ-YÖNTEM:** Mayıs 2005-Nisan 2017 tarihleri arasında Ondokuz Mayıs Üniversitesi Tıp Fakültesi Göğüs Cerrahisi Anabilim Dalın'nda malignite dışı nedenlerle servikal mediastinoskopi/videomediastinoskopi yapılan hastalar geriye dönük olarak incelendi. Bu dönemde toplam 541 olguya mediastinoskopi uygulanmıştı, bu olguların %34,3 (n=186) malignite dışı nedenlerle mediastinoskopi uygulandığı tespit edildi.

**BULGULAR:** Çalışmaya alınan 186 hastanın 65'i (%35) erkek 121'i (%65) kadın olup yaş ortalaması 53 yıl (23-77 yıl) bulundu. Histopatolojik tanı olarak; 58 (%31) olguda sarkoidoz, 45 (%24) olguda tüberküloz tespit edildi. Daha önce tanı konulmuş malignitesi olan ve patolojik boyutlu mediastinal LAP tespit edilen 29 olgunun; 13'ünde (%44) reaktif lenf nodu, 9'unda (%31) kazeifiye granülamatöz iltihabi olay, 6'sında (%20) nonkazeifiye granülamatöz iltihabi olay tespit edildi.

**TARTIŞMA:** Mediastinoskopi, invaziv olmasına karşın, doğruluk oranı yüksek, uygulaması kolay, morbidite ve mortalite oranlarının minimal olması nedeniyle tanı amaçlı da oldukça sık kullanılmaktadır. Malignite tanısı olan ve patolojik boyutlu mediastinal lenf nodu izlenen olgularda da metastaz tanısını kesinleştirmek için mediastinoskopi uygulanmalıdır.

**Anahtar Kelimeler:** mediastinoskopi, malignite, tanısal

## SS-026
## GÜNÜBİRLİK MEDİASTİNOSKOPİ GÜVENLİ Mİ ?

Ahmet Demirkaya[1], Pelin Uysal[2], Deniz Atasoy[3], Fatih Levent Balcı[3]

[1]Acıbadem Üniversitesi Atakent Hastanesi, Göğüs Cerrahisi
[2]Acıbadem Üniversitesi Atakent Hastanesi, Göğüs Hastalıkları
[3]Acıbadem Üniversitesi Atakent Hastanesi, Genel Cerrahi

**AMAÇ:** Bu çalışmada kliniğimizde mediastinoskopi uyguladığımız hastalar retrospektif olarak, cerrahi sonuçları ve postoperatif dönemde kısa gözlem süresi açısından değerlendirildi.

**HASTALAR VE YÖNTEM:** Kliniğimizde Mart 2014-Mart 2017 yılları arasında servikal video-mediastinoskopi uygulanan 48 hastanın verilerini retrospektif olarak değerlendirildi. 26 hastaya (%54.1) mediastinal evreleme nedeni ile mediastinoskopi uygulanırken 22 hastaya (%36.9) mediastinal lenfadenopati tanısı için işlem uygulandı. Mediastinoskopi ile eşzamanlı rezeksiyon yapılan 11 hasta çalışma dışında bırakıldı. Günibirlik mediastinoskopi yapılan 37 hasta çalışmaya alındı.

**BULGULAR:** Hastaların 22'si erkek, 26'sı kadın ve yaş ortalaması 52 (dağılım:23-73) Değerlendirmede hiç mortalite saptanmadı. Eş zamalı KHDAK nedeniyle rezeksiyon yapılan hastaların dışında, 37 hastanın (%100) günübirlik takip sonrası aynı gün taburcu edilmesinin uygun olduğu ortaya kondu (Substitüsyon indeksi:%100). Oratalama hastanede kalış süresi 6 saattir(4.5-11 saat). Mediastinoskopi sonrası 13 hastada sarkoidoz(%35.1), 10 hastada KHDAK metastazı(%27), 6 hastada reaktif değişiklikler ve antrokozis(%16.2), 2 hastada KHAK (%0.54), 2 hastada Lenfoma(%0.54), 2 hastada mide karsinomu metastazı(%0.54), 1 hastada meme karsinomu metastazı(%0.27), 1 hastada da Tüberküloz(%0.27) saptandı.

**SONUÇ:** Mediastinal patolojilerin tanısında altın standart olarak kabul edilen mediastinoskopi çok düşük komplikasyon oranı ile uygulanabilen bir yöntemdir. Komplikasyonlar büyük çoğunlukla peroperatif veya aynı gün ortaya çıkan komplikasyonlardır. Bu nedenle koplikasyon gelişmeyen hastaların hospitalize edilmeleri çoğunlukla gereksiz olarak görülmekte ve bu işlem günübirlik olarak uygulanabilmektedir. Bu yöntem günübirlik uygulanması sayesinde hem hastane maliyetini düşürmekte hem de hasta memnuniyeti arttırmaktadır.

**Anahtar Kelimeler:** Mediastinoskpi, Akciğer Kanseri, Mediasten, Kanser Evreleme

## SS-027
## VİDEO YARDIMLI MEDİASTİNAL LENFADENEKTOMİ SONRASINDA GELİŞEN VOKAL KORD PARALİZİSİNDE İNJEKSİYON LARİNGOPLASTİSİ

H Volkan Kara[1], Aysegül Batıoğlu Karaaltın[2], Ezel Erşen[1], Elvin Alaskarov[2], Burcu Kılıç[1], Kamil Kaynak[1], Akif Turna[1]

[1]İstanbul Üniversitesi Cerrahpaşa Tıp Fakültesi Göğüs Cerrahisi Ana Bilim Dalı, İstanbul
[2]İstanbul Üniversitesi Cerrahpaşa Tıp Fakültesi Kulak Burun Boğaz Ana Bilim Dalı, İstanbul

**GİRİŞ:** Opere olabilen akciğer kanserli hastaların evrelemesinde kullanılan Video Yardımlı Mediastinal Lenfadenektomi (VYLM-VAMLA) bilateral üst ve alt partrakeal ve subkarinal lenf nodlarının tama yakın çıkarılmasıdır. İşlemin en önemli komplikasyonu rekürren larengeal sinirin hasarlanması yada irritasyonu sonucu izlenen geçici veya kalıcı vokal kord paralizisidir. Vokal kordların hareketsizliği etkili öksürememe ve sekresyon retansiyonu, oral alımda trakeaya aspirasyon sorunlarına, devamında ise aspirasyon pnömonisi, sekresyon retansiyonuna neden olabilir. 'İnjeksiyon Larengoplastisi' vokal kord hareketsizliği durumlarında kulak burun boğaz klinikleri tarafından kullanılan bir tedavi yöntemidir ancak bunun göğüs cerrahisi hastalarıyla kullanım tecrübesine dair bilimsel kanıt yoktur. Bu çalışmada İnjeksiyon Larengoplastisinin cerrahi olabilen akciğer kanseri hastalarında etkinliği araştırılmıştır.

**HASTALAR VE YÖNTEM:** Hastalar, preoperatif ve postoperatif dönemlerde videolaringoskopi kayıtları ve akustik analizleri gibi objektif ölçümler ve ses handikap endeksi(SHE-10), Maksimum fonasyon zamanı (MFZ) ölçüldü. İşlem öncesi ve sonrasından hastalar klinik olarak ve fizik muayene bulgularıyla (oral alımda aspirasyon, öksürük refleksinin etkili çalışmaması ve vokal kordun tam hareketsizliği) değerlendirildi. Laringoplasti için, genel anestezi altında yaklaşık 1cc hyaluronik asidin orta 1/3 ve vokal procesten olacak şekilde vokal ligamanın bitip tiroglossal kasın başladığı alana injekte edildi.

**BULGULAR:** Toplam olarak yapılan 525 video-yardımlı mediastinoskopiden 8'inde (%1.5) disfoni gelişti. Bu olgulardan 5'inde laringoplasti uygulandı. Hastaların 4ü erkek 1'i kadın idi ortalama yaş 62,8 yıl (54-72). Üç hastada küçük hücreli dışı akciğer kanseri solda 2 hastada sağda yerleşmişti. İşlem sonrası tüm hastalarda aspirasyon ortadan kalktı ve tüm hastalar etkili öksürebilmeyi başardı. Hastalarda Maksimum fonasyon zamanı (MFZ): Enjeksiyon öncesi 7.1±1,6 ve sonrası 11.1±2,3 idi. ($p<001$) Tüm hastalara mediastinal evre N0 olarak raporlandığı için cerrahi olarak rezeksiyon uygulandı. (2 sol üst lobektomi, 1 sol alt lobektomi, 1 sağ üst lobektomi ve göğüs duvarı rezeksiyonu ve 1 sağ alt lobektomi ). Ameliyat sonrası dönemlerinde ya da laringoplasti sonrası önemli bir komplikasyon ya da mortalite kaydedilmedi.

**TARTIŞMA:** Video yardımlı mediastinoskopik lenfadenektomi sonrasında nadirde olsa gelişebilen rekürren sinir paralizisi etkili sekresyon temizliğini engelleyebilmekte, orotrakeal aspirasyona neden olabilmektedir. Bu olgularda tedavi için uygulanan injeksiyon larengoplasti güvenle yapılabilir ve bu hastalarda önemli komplikasyon gelişebilecek atelektazi, aspirasyon pnömonisi gibi komplikasyonları önleyebilir. Bu konuda göğüs cerrahisi ve kulak burun boğaz kliniklerinin etkin işbirliği önemli ve sonuç getiricidir.

Anahtar Kelimeler: Video Yardımlı Mediastinal Lenfadenektomi, VAMLA,Vokal Kord Paralizisİ, İnjeksiyon Laringoplasti, komplikasyon, Mediastinoskopi

## SS-028
## DESENDAN NEKROTİZAN MEDİASTİNİTLERİN ETYOLOJİK NEDENLERİNİN KARŞILAŞTIRILMASI

Menduh Oruç, Funda Öz, Burak Gül, Ali Bırak, Fatih Meteroglu, Serdar Onat, Refik Ülkü

Dicle Üniversitesi tıp fakültesi, göğüs cerrahi bölümü

**AMAÇ:** Desendan nekrotizan mediastinit (DNM) en fazla diş ve orofarengeal enfeksiyonlardan kaynaklanmaktadır (1). Ayrıca sekonder servikal özofagus yaralanması sonucu meydana gelen yaşamı tehdit eden nadir bir olaydır (2). Bu enfeksiyon boynun fasiyal planlardan mediastinuma yayılarak çok ciddi duruma yol açabilir (1). Amacımız DNM 'nin etiyolojik nedenlerinin prognoza etkisini incelemekti.

**MATERYAL-METOD:** Ocak 2005 ile Temmuz 2017 yılları arasında tedavi ettiğimiz DNM 'li 12 hasta retrospektif olarak değerlendirildi. Hastaların klinik, radyolojik ve laboratuar özellikleri gözden geçirildi. Tanıda fizik muayene, X-ray, bilgisayarlı toraks tomografisi (BT) kullanıldı. BT'de lezyonun hangi seviyede olduğu incelendi. Hastaların yaşı, cinsiyeti, lezyonun anatomik yeri, ek hastalığı, cerrahi tedavileri, klinik ve yoğun bakımda kalış süreleri, morbidite ve mortalite durumları değerlendirildi.

**BULGULAR:** Çalışmaya alınan 12 hastanın 8'sı erkek 4'ü kadın idi. Ortalama yaşı 38,58 (10-61) yıl idi. Etiyolojik olarak olguların 7'si diş veya orofarengial enfeksiyon bağlı iken 5'i servikal özofagus yaralanması bağlı DNM meydana geldi. Hastaların semptomları sıklık sıralamasına göre boyunda şişkinlik, yüksek ateş, yutma güçlüğü, nefes darlığı idi. İncelenen toraks tomografisinde 4 olgunun lezyonu sevikalden süperior mediastene kadar, 8 olgunun lezyonu servikalden karinanın altına kadar uzanmıştı. Dört olgumuzda plevra etkilenip toraksa uzanmıştı (Resim1, Tablo1). Tanı konulduğunda hemen müdahale edildi. Cerrahi yaklaşımımız; Tüm olgulara geniş boyun disseksiyonu ve aynı seansta üç olguya mediastinoskopi, bir olguya mediastinoskopi+mediastinotomi (ikinci kot erode idi), üç olguya VATS ile mediasten drenajı, ampiyemin eşlik ettiği 4 olguyada torakotomi+dekortikasyon yapıldı. Cerrahi tedavinin yanında iki olgumuza negatif basınçlı vakum drenaj uygulandı. Hastaların ortalama hastanede kalış süreleri 46,6 (3-132 ) ve yoğun bakımda ise 29,16 (3-72 ) gün idi. Üç olguya trakestomi uygulandı. İki olguya beslenmesi için Perküten Endoskopik Gastrostomi (PEG) uygulandı. Üç olgumuz hayatını kaybetti. Mortalite oranı %25 (n:3 olgu) idi. Ayrıca ara ara alınan kan ve yara yeri kültürlerine göre antibiyotik değişikliklerine gidildi.

**SONUÇ:** DNM hangi anatomik bölgede olursa olsun ve hangi etiyolojik faktöre bağlı olursa olsun mortalitesi ve morbiditesi yüksektir. Ancak etiyolojik ve anatomik bölgesine bakılmaksızın erken tanı, uygun tedavi ve ciddi yoğun bakım desteği ile mortalite azaltılabilir.

**Anahtar Kelimeler:** Mediastinit, nekrotizan, desenden

Resim 1

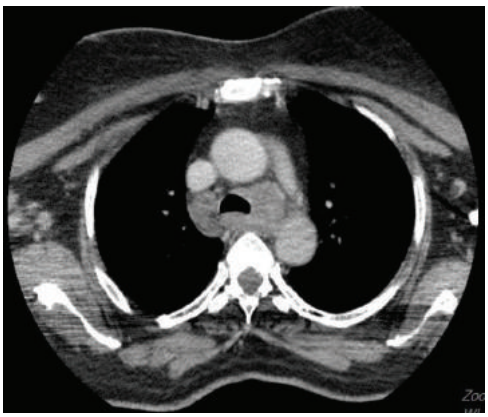

Karina altına uzanmış mediastinit görüntüsü

Resim 2

Geniş boyun disseksiyonu görünümü

Tablo 1

| No | Cinsiyet | Yaş | Etiyoloji | Lezyonun yeri | Yapılan müdahale | durum | hastanede/ yoğun bakımda kalış süresi | kültür | Ek işlem | Medikal tedavi |
|---|---|---|---|---|---|---|---|---|---|---|
| 1 | Erkek | 16 | orofaringeal apse | üst mediyastin | Boyun disseksiyonu+mediastinoskopi | Şifa | 10/3 gün | Üreme olmadı | Vakum aspirasyonu uygulanması | Teikoplanin 400 mg+Meropenem 1 mg |
| 2 | Erkek | 37 | orofaringeal apse | Alt mediyastin(-karina hizası ve altına kadar) | Boyun disseksiyonu+mediastinoskopi+VATS ile plevra açılması | Şifa | 35/31 gün | MRSA | | Teikoplanin 400 mg+Meropenem 1 mg |
| 3 | Kadın | 57 | Servikal özofagus yaralanması | Alt mediyastin(-karina hizası ve altına kadar) | Boyun disseksiyonu+ özofagus onarımı + VATS ile sol mediasten açılması | Şifa | 67/61 gün | Üreme olmadı | | Vancomisin+piperisalin sodyun+tazobaktam sonyum |
| 4 | Erkek | 48 | orofaringeal apse | Alt mediyastin(-karina hizası ve altına kadar) | Boyun disseksiyonu+mediastinoskopi + sağ torakotomi | Şifa | 37/34 gün | Üreme olmadı | | Vancomisin+piperisalin sodyun+tazobaktam sonyum |
| 5 | Erkek | 17 | orofaringeal apse | Alt mediyastin(-karina hizası ve altına kadar) | Boyun disseksiyonu+ VATS ile sağ plevra açılması | Ex | 13/11 gün | Gram+ ve gramkok | | Seftriakson+Ornidazol |
| 6 | Kadın | 17 | Servikal özofagus yaralanması | Alt mediyastin(-karina hizası ve altına kadar) | Boyun disseksiyonu+ sağ torakotomi ile plevra açılması | Ex | 3/3 gün | Gram+ ve gramkok | Trakestomi | Meropenem |
| 7 | Erkek | 61 | orofaringeal apse | Alt mediasten(-karina hizası ve altına kadar) | Boyun disseksiyonu+sağ torakotomi ile plevra açılması ve ampiyem dekortikasyonu | Şifa | 26/23gün | Kandida albikans | | Daptomisin 300MG FLK,Amfoterisin 50mg |
| 8 | Kadın | 57 | orofaringeal apse | Alt mediyastin(-karina hizası ve altına kadar) | Boyun disseksiyonu+sağ torakotomi ile plevra açılması ve ampiyem dekortikasyonu | Şifa | 37/15 gün | staf aures | trakestomi | Daptomisin 300MG FLK |
| 9 | Kadın | 52 | orofaringeal apse | üst mediyastin | Boyun disseksiyonu+ mediastinotomi ile drenaj yapılması | Şifa | 17/15 gün | kandida albikans | Vakum aspirasyonu uygulanması | Vancomisin+Ornidazol |
| 10 | Erkek | 56 | Servikal özofagus yaralanması | üst mediyastin | Boyun disseksiyonu+ özofagus onarımı | Şifa | 93/72 gün | MRSA | Perküten Endoskopik Gastrostomi | Teikoplanin 400 mg+Meropenem 1 mg |
| 11 | Erkek | 35 | Servikal özofagus yaralanması | Alt mediyastin(-karina hizası ve altına kadar) | Boyun disseksiyonu+ treake ve özofagus onarımı | Şifa | 132/72gün | MRSA | Trakestomi +Perküten Endoskopik Gastrostomi | Vancomisin+ piperasilin-tazobaktam |
| 12 | Erkek | 10 | Servikal özofagus yaralanması | üst mediyastin | Boyun disseksiyonu ve üst mediastenin temizlenmesi | Ex | 90/10 gün | kandida albikans | | Vancomisin+ piperasilin-tazobaktam+ amfoterisin 50 mg |

Klinik özellikler

## SS-029
## MYASTENİA GRAVİS TANILI OLGULARDA VİDEOTORAKOSKOPİK TİMEKTOMİ SONUÇLARIMIZ

Ekin Ezgi Cesur, Recep Demirhan, Kadir Burak Özer, Attila Özdemir, Hatice Eryiğit Ünaldı, Fatma Tuğba Özlü

Sağlık Bilimleri Üniversitesi, Kartal Dr. Lütfi Kırdar Eğitim ve Araştırma Hastanesi, Göğüs Cerrahisi Kliniği, İstanbul

**GİRİŞ:** Nöromüsküler anormal iletim ile karakterize Myastenia Gravis, otoimmun ve timüs dokusu ile ilişkilendirilen bir hastalıktır. Tek kesin cerrahi endikasyon timoma varlığıdır. Timomalı hastaların %30'unda MG görülürken, MG'li hastaların yaklaşık %10-15 inde birlikte timoma mevcuttur. Timoma için cerrahi yaklaşım; servikal, sternotomi ya da videotrorakoskopi ile olmakla birlikte günümüzde Masaoka ve arkadaşları tarafından tanımlanan genişletilmiş timektomi prosedürü en çok kabul edilen uygulanma şeklini oluşturur. Bu prosedür, yukarıda tiroid dokusundan aşağıda diyafragmaya kadar, lateralde frenik sinirler sınır alınarak anterior mediastinal yağlı dokunun en bloc çıkarılmasını içermektedir.

**MATERYAL-METOD:** Hastanemizde 2014-2016 yılları arasında opere edilen generalize Myastenia Gravis tanılı 20 videotorakoskopik timektomi vakası retrospektif olarak incelendi. Yaş ortalamaları 32.33± 3.6 (21-47) olup, 13'ü kadın (%65) ve 7 si erkek (%35) idi. Hastalara başvurularında kontrastlı Toraks bilgisayarlı tomografisi ile mediasten görüntülemesi yapıldı. Solunum fonksiyon testleri ve nöroloji kliniği ile birlikte nörolojik değerlendirmeleri tamamlandı. Hastaların almakta oldukları antikolinesteraz tedavisine devam edildi ve ve pre-operatif olarak IVIG tedavisi planlandı. Intravenöz immunglobulin tedavisi 2gr/kg/gün olarak 5 gün preoperatif verilerek hastalar operasyona hazırlandı.

**BULGULAR:** Hastaların tamamına videotorakoskopik genişletilmiş timektomi uygulandı. Post operatif dönemde hastalar 1. Düzey yoğun bakım ünitesine alınarak takip edildi. Drenaj miktarı, hava kaçağı ve vital bulguları takip edildi. Günlük drenaj 50 cc altına düştüğünde toraks dreni sonlandırıldı. Dren sonlandırılma süreleri 2-3 gün olarak saptandı. Kanama ya da hava kaçağı komplikasyonu görülmedi. Hastalar dren sonlandırılmasını takiben 1 gün sonra taburcu edildi. Patoloji sonuçlarında 6 hastada (%30) timoma saptanırken 14 hastada %70 timik hiperplazi olarak rapor edildi.

**SONUÇ:** Myastenia Gravisli hastalarda timoma saptanmadığı durumlarda bile ön mediasten dokusu içinde değişken oranlarda timik doku mevcut olup başarılı komplet rezeksiyonun hasta sağkalım sonuçlarına etkileri daha başarılı olarak kabul edilmektedir. Hastanede yatış süreleri ve hasta konforu açısından değerlendirildiğinde minimal invaziv yaklaşımın tercih edilmesi ve hastaların nöroloji, anestezi ve cerrahi disiplinler ile birlikte değerlendirilmesi ve takibinin hastaların remisyon oranlarının artırılması ve başarılı tedavi sonuçları açısından gerekli olduğu kanaatindeyiz.

**Anahtar Kelimeler:** Myastenia Gravis, Videotorakoskopik Cerrahi, Timektomi

## SS-030
## KRONİK OBSTRUKTİF AKCİĞER HASTALIĞI VE BRONŞEKTAZİ BİRLİKTELİĞİ YENİ BİR KRONİK OBSTRUKTİF AKCİĞER HASTALIĞI FENOTİPİ OLABİLİR Mİ?

Sakine Yılmaz Öztürk[1], Emel Çağlar[1], Efsun Gonca Uğur Chousen[1], Sinem İliaz[2], Hülya Abalı[1], Nazlı Evin Taşatan[1]

[1]Sağlık Bilimleri Üniversitesi Yedikule Göğüs Hastalıkları Ve Göğüs Cerrahisi Eğtitim ve Araştırma Hastanesi
[2]Koç Üniversitesi Hastanesi, Göğüs Hastalıkları, İstanbul

**AMAÇ:** KOAH ve bronşek¬tazi birlikteliğinin KOAH'lı hastaların tedavi ve prognozları üzerine bir etkisinin olup olmadığını belirlemek amacıyla bu çalışma yapılmıştır.

**YÖNTEM:** Çalışmamız tanımlayıcı, retrospektif arşiv taramasıdır. 99 KOAH hastası ile yapılmıştır. Daha sonra hastalar radyolojik olarak bronsektazi + bronşial kalınlaşması olanlar (58 hasta), bronşektazi olmayanlar (kontrol grubu 41 hasta) olarak gruplara ayrılmıştır. Hastaların dermografik verileri, spirometrik değerleri, kan parametreleri, klinik değerlendirilmeleri hastanemiz hasta kayıt sisteminden kayıt edilmiştir.

**BULGULAR:** Katılan 99 hastanın % 90'ı erkek olup, bronşektazi grubunun yaş ortalaması 64.5, kontrol grubunun yaş ortalaması 67'dir. Gruplar arasında yaş, BMI, cinsiyet ve mMRC skorları açısından farklılık gözlenmemiştir(p>0,05). Pnomoni geçirme oranı bronşektazi grubunda daha fazla belirlenmiştir. Tüberküloz öyküsü olan hastaların bronşektazi olması daha yüksek olarak tespit edilmiştir. Taburcu sonrası 1 ay içinde tekrar yatış bronşektazi grubunda daha fazladır. Evde USOT tedavisi kullanma oranı bronşektazi grubunda daha fazladır. Yoğun bakım yatışı öyküsü bronşektazi grubunda daha fazladır. Grip ve pnomoni aşısı varlığı bronşektazi grubunda daha fazladır. Çalışmamızda hastaların %31,3'ü bakteriler tarafından kolonize olup bunların da % 40'ında(10 hasta) P. aerugiosa ile kolonize olduğu ve bu hastaların 6'sında bronşektazi saptanmıştır ( tablo 1). Çalışmamızda 1 yılda yatış sayısı ve yattığı gün sayısı bronşektazi grubunda daha fazladır. Olguların 1 Yıl Sonra ex olanlar bronşektazi grubunda daha fazladır. RDW ve Nötrofil/Lenfosit oranı ortalamaları bakımından iki grup arasında istatistiksel olarak anlamlı bir farklılık bulunmaktadır (p<0,05). CRP düzeyi bronşektazi grubunda anlamlı derecede yüksek saptanmış ancak istatistiksel olarak anlamlı bulunmamıştır. Hastaların spırometrik değerleri incelendiğinde bronşektazili hastaların FEV1 % ortalaması, FEV1/FVC % ortalaması değerlerinin kontrol grubuna göre düşük olduğu belirlenmiştir fakat bu durumun istatistiksel anlamı kanıtlanamamıştır(p>0,05). Kan gazı değerlerinde bakılan çıkış karbondioksit değerinin bronşektazili grupta daha yüksek olduğu saptanmıştır. FEV1 ml ile BMI arasında istatistiksel olarak anlamlı bir ilişki bulunmaktadır (p<0,05). Buna göre FEV1 ml ile BMI arasında zayıf pozitif yönde bir ilişki tespit edilmiştir.

**SONUÇ:** KOAH ve bronşektazi birlikteliğine orta-ağır evre KOAH'lılarda sık rastlanıldığı ve bu hastaların daha yüksek seviyede PPM (özellikle P. aeruginosa) ve inflamasyon düzeyi ile birlikte daha ağır ve sık alevlenmelere eğilimli oldukları, akciğer fonksiyonlarının daha kötü olduğu, en önemlisi mortalite oranlarının daha yüksek olduğu belirlenmiştir.RDW ve Nötrofil/Lenfosit oranı sistemik inflamasyon belirteci olarak kullanılabileceği düşünülmüştür.

**Anahtar Kelimeler:** KOAH, bronşektazi, fenotip

Bronsektazi Olan ve Olmayan KOAH Hastalarında Potansiyel Patojenik Mikroorganizma İzolasyon Oranları

| | Kontrol Grubu (n:12) | Bronsektazi Grubu (n:13) |
|---|---|---|
| Achnomacter Baumoni | 1(%8.3) | 1(%7.7) |
| E.Coli | 3(%25) | 1(%7.7) |
| Enterobacter Aerogenes | 1(%8.3) | 1(%7.7) |
| Pseudomonas aeruginosa | 4(%33.4 | 6(%46.1) |
| S.Aureus | 1(%8.3) | 1(%7.7) |
| Serratia Marcensces | 2(%16.7) | - |
| S.Pnomoni | - | 3(%23.1) |

## SS-031
## SIGLEC14 GEN KAYBI İLE KRONİK OBSTRÜKTİF AKCİĞER HASTALIĞI ALEVLENME RİSKİ ARASINDAKİ İLİŞKİ

Esin Taştekin[1], Mukadder Çalıkoğlu[2], Lülüfer Tamer[3], Arzu Kanık[4]

[1]Adıyaman Üniversitesi Eğitim Araştırma Hastanesi Göğüs Hastalıkları Kliniği
[2]Mersin Üniversitesi Tıp Fakültesi Göğüs Hastalıkları AD
[3]Mersin Üniversitesi Tıp Fakültesi Biyokimya AD
[4]Mersin Üniversitesi Tıp Fakültesi Biyoistatistik AD

Kronik Obstrüktif Akciğer Hastalığı gen-çevre etkileşimi sonucu ortaya çıkan, kompleks, heterojen, alevlenmelerle seyreden kronik inflamatuar bir hastalıktır. NTHi (tiplendirilemeyen Haemophilus influenza) KOAH alevlenmesinin bilinen majör sebeplerindedir ve lipooligosakkaritler içeren siyalik asit eksprese eder. Siyalik asit bağlayan lektinlerlerden (SIGLEC); biri olan SIGLEC14'ün, NTHi ile etkileşiminin immun hücrelerin inflamatuar yanıtlarını artırdığı ve daha sık KOAH alevlenmesine yol açtığı yönünde iddialar vardır. Bizim çalışmamızda KOAH hastalarında SIGLEC14 gen polimorfizminin alevlenme sıklığı ve şiddeti ile ilişkisinin belirlenmesi amaçlandı. Çalışmamız sağlıklı kontrol içeren prospektif karşılaştırmalı vaka serisi çalışmasıdır. Çalışmaya Mersin Üniversitesi Tıp Fakültesi Hastanesi Göğüs Hastalıkları kliniğinde Haziran 2015 ile Haziran 2016 tarihleri arasında 85 KOAH'lı hasta (ortalama yaş: 66,18 ± 9,6 yıl) ile 94 sağlıklı birey (ortalama yaş: 56,73 ± 11,76 yıl) alındı. Bu gruplarda venöz kanda DNA örneklerinde SIGLEC14 genotipi analiz edildi ve plazmada SIGLEC14 konsantrasyonu ölçüldü ve hastalar 1 yıl boyunca alevlenme bakımından izlendi.

Her iki grupta da SIGLEC14 wild/wild polimorfizmi hakim olup, hasta grubunda SIGLEC14 null/null polimorfizmine rastlanmadı. SIGLEC14 wild/wild polimorfizmine sahip KOAH'lıların alevlenme sayısı SIGLEC14 wild/null polimorfizmine sahip hastalarınkinden anlamlı derecede fazlaydı (p=0,041). Ek olarak bu grupta IKS alan hastaların alevlenme sayısı SIGLEC14 wild/null genotipindeki hastalarınkinden anlamlı yüksek idi (p=0.012). SIGLEC14 gen ürünü olan serum SIGLEC14 düzeyinin ise her iki polimorfizm grubunda da alevlenmeyi yansıtmadığı görüldü. Sonuçta, SIGLEC14 wild/wild polimorfizmi KOAH'da alevlenmenin bir öngörücüsü olabilir ancak, serum SIGLEC14 düzeyi için aynı şey söylenemez. Ayrıca KOAH'ın bireyselleştirilmiş tedavisinde IKS dışı, patogenetik yolaklara spesifik antiinflamatuar tedavilere gereksinimin önemi bir kez daha ortaya koyulmuştur.

**Anahtar Kelimeler:** Alevlenme, Haemophilus influenzae, Kronik obstrüktif akciğer hastalığı, Sialik asit, SIGLEC14

## SS-032
## NLR VE PLR'NİN KOAH ALEVLENMELERİNDEKİ ÖNEMİ

Elif Babaoğlu[1], Sevinç Sarınç Ulaşlı[1], Emine Keleş[1], Elif Tuğçe Korkmaz[1], Deniz Köksal[1], Salih Emri[2]

[1]Hacettepe Üniversitesi Tıp Fakültesi, Göğüs Hastalıkları Anabilim Dalı, Ankara
[2]Medical Park Hastanesi, İstanbul

Nötrofil lenfosit oranı (NLR) ve platelet lenfosit oranı (PLR) birçok hastalıkta değiştiği gösterilmiş inflamatuar belirteçlerdir. KOAH alevlenmelerinde NLR ve PLR'nin stabil döneme göre arttığı birçok çalışmada gösterilmiştir. Bu çalışmada amacımız NLR ve PLR'nin KOAH alevlenme nedeniyle yatan hastalarda kullanılan tedavi yöntemleri, hastane yatış süresi ve mortalite durumu ile ilişkisinin ortaya konmasıdır. Mart 2010- Ocak 2017 tarihleri arasında KOAH alevlenmesi nedeni ile yatan 119 hasta (kadın/erkek: 74/45) retrospektif olarak çalışmaya alındı. Demografik özellikler, NLR, PLR, son 1 yıldaki alevlenme sayısı, hastane yatış süresi, mortalite durumu ve kullanılan tedavi yöntemlerine hastane kayıtlarından ulaşıldı. NLR ve PLR'nin hastane yatış süresi, tedavi yöntemleri ile korelasyonu değerlendirildi. Ayrıca NLR ve PLR'nin taburcu olan ve eks olan hastalardaki değerleri karşılaştırıldı. Tüm hastaların yaş ortalaması 68.7±9.2, yatış süresi ise ortalama 19.5±13.5 gün olarak bulundu. NLR'nin ortanca değeri 3.7(1-10.8) ve PLR'nin ortanca değeri 109(7.4-890) olarak bulundu. NLR değerlerinin, yatışı süresince sistemik steroid veya invazif mekanik ventilasyon(İMV) ihtiyacı olan hastalarda daha yüksek olduğu görüldü (p=0.001, p=0,007)(Resim 1, 2). NLR için eşik değer sistemik steroid kullanımı açısından 2.65 (sensitivite= %73.8, spesifite=%54.9, p=0.001); İMV ihtiyacı açısından 4.19 (sensitivite= %77.8, spesifite=%70.4, p=0.017) olarak bulundu. NLR, KOAH akut alevlenmelerinde ihtiyaç duyulan tedavi yöntemleri konusunda önemli bir belirteçtir. Özellikle NLR değeri 4.19'dan büyük olan hastaların İMV ihtiyacı olabileceği gözönünde tutulmalıdır.

**Anahtar Kelimeler:** KOAH akut alevlenme, NLR, PLR

Resim 1: NLR'nin sistemik steroid ihtiyacı olan ve olmayan hastalardaki düzeyleri

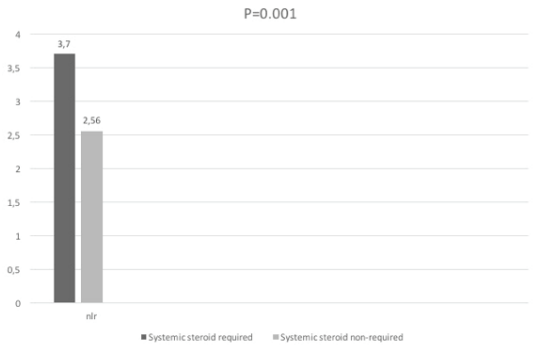


Resim 2: NLR'nin İMV ihtiyacı olan ve olmayan hastalardaki düzeyleri

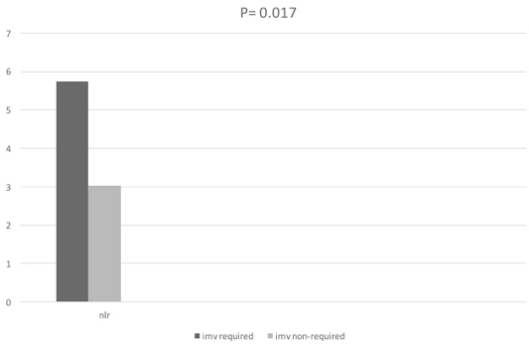

## SS-033
## İNHALER STEROİDLER BUDESONİD VE FLUTİKAZONUN KOAH ATAKLARI VE PNÖMONİ GELİŞİMİ ÜZERİNE KARŞILAŞTIRMALI ETKİLERİ

Şükran Mutlu[1], Sevda Şener Cömert[1], Benan Niku Çağlayan[2], Elif Torun Parmaksız[1], Ali Fidan[1], Coşkun Doğan[1], Gamze Çelik Türnüklü[1], Nesrin Gürbüz Kıral[1], Seda Beyhan Sağmen[1], Gizem Türkeş[1]

[1]Sağlık Bilimleri Üniversitesi, Kartal Dr.Lütfi Kırdar Eğitim ve Araştırma Hastanesi
[2]Koç Üniversitesi Hastanesi

**GİRİŞ:** KOAH zararlı gaz ve partiküllere özellikle sigara dumanına karşı oluşan enflamatuar süreç sonucu gelişen, tam olarak geri dönüşümlü olmayan, ilerleyici hava akımı kısıtlanması ile karakterize, önlenebilir ve tedavi edilebilir bir hastalıktır. KOAH yıllık Dünya genelinde 3,2 milyon ölüm sayısı ile dördüncü sıradadır. İKS ve LABA/LAMA kombinasyonu hastaların akciğer fonksiyonlarını, semptomlarını ve yaşam kalitesini düzelttiği, alevlenmeleri azalttığı gözlenmiştir. Fakat İKS kullanımının pnömoni gelişimini artırma yönünde yan etkileri de gösterilmiştir. Bu çalışmamızda KOAH tedavisinde kullanılan inhaler steroidlerden flutikazon ve budesonidin, KOAH hastalarında alevlenme ve pnömoni gelişimi üzerindeki etkilerini karşılaştırmalı olarak incelemeyi amaçladık.

**MATERYAL-METOD:** Ocak 2015-Mart 2016 tarihleri arasında polikliniğimize başvurup ilk kez KOAH tanısı alan hastalar çalışmamıza dahil edildi. Hastalar 3 gruba ayrıldı. Flutikazon kullanan hastalar 1. grup, budesonid kullananlar 2. grup olarak belirlenmiştir. Tedavisinde İKS olmayan grup kontrol grubu olarak değerlendirilmiştir. Hastalar en az bir yıl boyunca KOAH atak ve pnömoni açısından takip edilmiştir. Hastalara başlangıç ve tedavi sonrası SGRQ, MMRC, 6DYT uygulanmıştır.

**BULGULAR:** Çalışmamıza alınan 48 hastanınyaş ortalamaları 60,5±8,2 yıl; sigara kullanımı 54,9±45,3 paket-yıldır. Hastaların 45'i (%93) erkek, 3'ü (%7) kadındır. En sık başvuru semptomu 30(%63) hastada bulunan nefes darlığıdır. SGRQ toplam puanları başlangıçta 50,32±18,9'den tedavi sonrası 34,31±14,8'e gerilemiştir. Bütün hastalarda başvuru anında 6DYT sonucu 533,02±303,9 iken tedavi sonrası 579,5±354,3'e yükselmiştir. 6DYT açısından sadece budesonid grubunda istatistiksel anlamlı iyileşme izlenmiştir.($p<0,05$) MMRC skorları başlangıçta 0,85±0,94 ikentedavi sonrası 0,81±0,84 olarak bulunmuştur ve hiç bir grupta anlamlı değişim izlenmemiştir. İKS grubundaki 3(%6) hastada takip sürecinde pnömoni gözlenmiş kontrol grubunda ise gözlenmemiştir. Hem İKS gruplarının birbiri arasında hem de İKS ve kontrol grupları arasında anlamlı farklılık izlenmemiştir. KOAH atak sayıları sırasıyla 12(%25),7(%14), 17(%35) olarak tespit edilmiş olup istatistiksel anlamlı farklılık izlenmemiştir.

**TARTIŞMA:** KOAH tedavisinde kullanılan İKS'ler atakları azaltıcı, hastanın semptomlarını geriletici ilaçlar olmalarına rağmen pnömoni gibi yan etkiler de oluşturabilmektedir. Birçok geniş seriye sahip çalışmada bu özellikler gösterilmiştir. Çalışmamızda hasta sayısının azlığı, takip süresinin kısalığı gibi nedenlerden dolayı istatistiksel anlamlı sonuç elde edilememiştir. Fakat sayısal olarak pnömoni gelişiminin sadece İKS kullanan gruplarda olması güncel olan yan etki bilgisini desteklemektedir.

**SONUÇ:** İKS'lerin pnömoni gibi yan etkileri bulunmasına rağmen KOAH hastalarının semptomlarında iyileşme, atak sayısında azalma gibi katkılarından dolayı uygun hastalarda kullanılabilir.

**Anahtar Kelimeler:** KOAH, KOAH alevlenme, Steroid, Pnömoni,

Grupların takip süreçlerindeki pnömoni, KOAH atak ve hastane yatışları

İnhaler kortikosteroid kullanan grup ile kontrol grubunun takip süreçlerindeki pnömoni, atak ve hastane yatış sayıları arasında istatistiksel anlamlı farklılık izlenmemiştir.

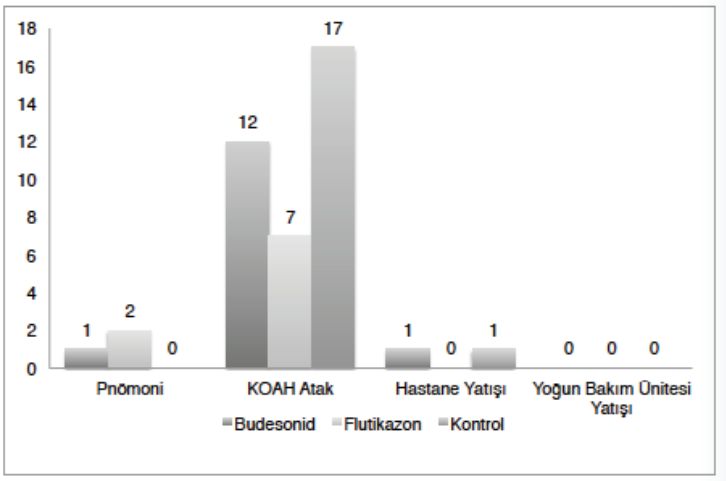


Grupların takip süreçlerindeki pnömoni, atak ve hastane yatış sayıları [n(%)]

| | Budesonid | Flutikazon | Kontrol | p değeri |
|---|---|---|---|---|
| Pnömoni | 1(%2) | 2(%4) | 0(%0) | 0,073 |
| KOAH Atak | 12(%25) | 7(%14) | 17(%35) | 0,714 |
| Hastane yatışı | 1(%2) | 0(%0) | 1(%2) | 0,665 |
| Yoğun Bakım Ünitesi Yatışı | 0(%0) | 0(%0) | 0(%0) | 1 |

Hastaların takip dönemlerindeki pnömoni ve atak sayıları istatistiksel olarak Kruskal-Wallis testi ile karşılaştırıldığında anlamlı bir farklılık izlenmemiştir.

## SS-034
## POLİKLİNİĞE BAŞVURAN KOAH OLGULARINDA INFLUENZA AŞISI SIKLIĞI VE KLİNİĞE ETKİSİ

Elif Yelda Niksarlıoğlu, Burcu Akpınar Yiğitbaş, Esra Yazar, Lütfiye Kılıç

Yedikule Göğüs Hastalıkları ve Göğüs Cerrahisi Eğitim Araştırma Hastanesi, Göğüs Hastalıkları,Istanbul

**AMAÇ:** Hastanemiz KOAH polikliniğine başvuran vakalarda son 1 yılda yapılan grip aşı sıklığının belirlenmesi ve bunun klinik sürece etkisi araştırılmıştır.

**GEREÇ-YÖNTEM:** Çalışmada 1 Ocak-31 Temmuz 2017 tarihleri arasında KOAH polikliniğine başvuran stabil dönemdeki 150 vaka (133erkek %88.7 ve 17 kadın %11.3) dahil edildi. Demografik veriler, sigara kullanım öyküsü, tanı süresi, solunum fonksiyon testleri, CAT ve MMRC skorları, nebülizatör, evde uzun dönem oksijen kullanımı, BPAP kullanımı, son 1 yıldaki acil başvuru, hastane yatışı ve yoğun bakım ünitesi yatış durumları kaydedildi.

**BULGULAR:** Çalışmaya alınan olguların yaş ortaması 64.4±8.5 (aralık 39-86) idi. Olguların tanı süresi 8.1±5.4 (aralık 1-30) yıl, aktif sigara kullanan 46 (%30.7), sigarayı bırakan 104 (%69.3) kişi idi. Tanı süresi 8.1±5.4 (aralık 1-30) yıl, solunum fonksiyon testlerine bakıldığında FEV1 %'I 46.3±17.8, FVC% 60.9±17.4, oran 54.3±10.9 idi. CAT skoru 12.8±8.9, MMRC skoru 1.5±1.2, Ellibir (%34) vaka da son 1 yıl içinde influenza aşısı yaptırmıştı. Son 1 yıldaki acil başvurusu 84 (%56), hastane yatışı 19 (%12.7) ve yoğun bakım ünitesine yatış 6 (%4) olguda mevcuttu. Vakalar influenza aşısı olma durumlarına göre 2 gruba ayrıldıklarında sigara içme oranı, MMRC skoru daha yüksekti ($p<0.05$). Ayrıca son 1 yılda acil başvurusu, son 1 yılda hastane yatışı ve son 1 yıldaki antibiotik kullanımının influenza aşısı olan grupta istatistiksel olarak daha az olduğu izlendi ($p<0.05$). Ancak KOAH evresine göre bakıldığında fark saptanmadı. Ancak yaş, cinsiyet, solunum fonksiyon testleri, KOAH evresi, evde nebülizatör, evde uzun süreli oksijen konsantratörü kullanımı, BPAP kullanımı ile influenza aşısı olma arasında bir ilişki saptanmadı.

**SONUÇ:** KOAH vakalarının üçte birinde influenza aşısı yapılmıştır. Araştırmamızda her ne kadar KOAH evresi ile ilişki saptanmamakla birlikte, acil başvurusu, hastane yatışı, antibiotik kullanımının influenza aşısı olan grupta daha az olduğu saptandı.

**Anahtar Kelimeler:** Acil başvurusu, hastane yatışı, Influenza aşısı, KOAH

Demografik Veri Ve Test Parametreleri

| | ORT ± SS | P |
|---|---|---|
| YAŞ | 65,50 ± 8,31 | 0,682 |
| TİME UP GO TESTİ | 9,17 ± 1,67 | 0,021 |
| SGRQ | | |
| Semptom Skoru | 62,76 ± 27,08 | 0,000 |
| Aktivite Skoru | 70,37 ± 28,18 | 0,000 |
| Etki Skoru | 53,43 ± 32,07 | 0,001 |
| Toplam Skor | 59,46 ± 28,56 | 0,000 |
| DENGE TESTİ | | |
| OBI 8-1 | 7,64 ± 1,83 | 0,471 |
| API | 5,78 ± 1,94 | 0,522 |
| MLI | 5,34 ± 1,49 | 0,521 |
| OBI 8-3 | 6,89 ± 2,28 | 0,441 |
| API-AV | 5,19 ± 2,19 | 0,461 |
| MLI-AV | 4,61 ± 1,53 | 0,608 |
| 4- OVERALL | 49,30 ± 11,28 | 0,417 |
| FWD | 54,65 ± 16,50 | 0,566 |
| BWD | 53,34 ± 20,13 | 0,268 |
| R | 35,17 ± 12,26 | 0,220 |
| L | 51,69 ± 14,83 | 0,288 |
| FWD-R | 49,30 ± 16,43 | 0,519 |
| FWD-L | 54,73 ± 13,92 | 0,486 |
| BWD-R | 45,21 ±16,21 | 0,732 |
| BWD-L | 48,63 ± 22,42 | 0,565 |
| TTCT | 86,17 ± 19,49 | 0,713 |
| 8- OVERALL | 43,54 ± 12,14 | 0,356 |
| FWD | 49,89 ± 19,47 | 0,550 |
| BWD | 37,76 ± 18,07 | 0,702 |
| R | 47,80 ± 21,57 | 0,426 |
| L | 40,08 ± 20,55 | 0,016 |
| FWD-R | 40,93 ± 19,91 | 0,064 |
| FWD-L | 47,91 ± 19,05 | 0,535 |
| BWD-R | 41,86 ± 15,35 | 0,715 |
| BWD-L | 42,08 ± 21,30 | 0,153 |
| TTCT | 100,26 ± 25,92 | 0,463 |

## SS-036
## ÜLKEMİZDEKİ PLEVRAL SIVILARA YAKLAŞIMLA İLGİLİ GÖĞÜS HASTALIKLARI VE GÖĞÜS CERRAHLARINA YÖNELİK ANKETİN DEĞERLENDİRMESİ

Benan Çağlayan[1], Cansel Atinkaya[2], Deniz Köksal[3], Güntülü Ak[4], Semra Bilaçeroğlu[5]

[1]Koç Üniversitesi Hastanesi, Göğüs Hastalıkları A.D.
[2]SBÜ, Süreyyapaşa Göğüs Hastalıkları ve Göğüs Cerrahisi EAH, Göğüs Cerrahisi Bölümü
[3]Hacettepe Üniversitesi Tıp Fakültesi, Göğüs Hastalıkları A.D.
[4]Eskişehir Osmangazi Üniversitesi Tıp Fakültesi, Göğüs Hastalıkları A.D.
[5]SBÜ, Dr. Suat Seren Göğüs Hastalıkları ve Cerrahisi EAH, Göğüs Hastalıkları Bölümü

**AMAÇ:** Ülkemizde plevral sıvılara yaklaşımın ne şekilde olduğu konusunda herhangi bir veri bulunmamaktadır. Türkiye Solunum Araştırmaları Derneği Plevra Çalışma Grubu olarak, ülkemizde göğüs hastalıkları uzmanları ve göğüs cerrahlarının plevral sıvılara yaklaşımlarıyla ilgili bir anket hazırladık. Bu anket ile merkezlerde ve bireysel yaklaşımlardaki farklılıkların ortaya konulmasını amaçladık.

**METOD:** Web tabanlı ankette 15 soru mevcuttu. TÜSAD Yahoo grubunda bir ay süresince, haftalık yayınlanan anketi toplam 230 kişi yanıtladı. Bir kişinin mesleği anketi yanıtlamaya uygun olmadığı için değerlendirmeye alınmadı. Değerlendirmeye anketi yanıtlayan 175 göğüs hastalıkları ve 54 göğüs cerrahisi uzmanı toplam 229 kişi dahil edildi.

**BULGULAR:** Plevral efüzyonların yönetiminde, göğüs hastalıkları uzmanlarının %58'i uluslararası rehber, %18'i ulusal rehber kullanırken, %24'ü herhangi bir rehber kullanmıyordu. Göğüs cerrahisi uzmanlarının ise %45'i uluslararası rehber, %22'si ulusal rehber kullanırken, %33'ü herhangi bir rehber kullanmıyordu. Tüm katılımcıların %80'i nedeni bilinmeyen sıvılara torasentez yaparken, sıvının analizinde en sık çalışılan parametreler LDH, protein, albümin ve glukozdu. Ampiyem tedavisinde %96 oranında küçük çaplı kateter tercih ediliyordu. Lokülasyon varlığı ya da drenaj güçlüğünde, %45 oranında intraplevral fibrinolitik tedavi tercih edilmekteydi. Patolojik tanıya yönelik olarak, plevral sıvının sitolojik incelenmesi %94, kapalı plevra biyopsisi %54, görüntüleme rehberliğinde biyopsi %57 oranında tercih edilmekteydi. Ankete katılanların %69'u plevral efüzyonların değerlendirmesinde ultrasonografi kullanıyordu. Katılımcıların %24'ü medikal torakoskopi tercih ederken, VATS tercih oranı %76 idi. Malign efüzyonun tanısı konulur konulmaz plörodez uygulanması %29 oranında tercih edilirken, katılımcıların yaklaşık yarısı plörodez için büyük çaplı kateter kullandığını belirtmekteydi. Plörodez için katılımcıların %65'i talk pudraj yöntemini kullanmaktaydı. Beklenen yaşam süresinin üç aydan kısa olan malign plevral efüzyonlarda kalıcı plevral kateter uygulaması %57 oranında tercih edilmekteydi.

**SONUÇ:** Anketimizde plevral sıvıların yönetiminde ulusal ve uluslararası rehberlerin yeterli oranda kullanılmadığı saptandı. Kapalı plevral biyopsi yönteminin ise ulusal ve uluslararası rehberden uyumsuz olarak sık tercih edildiği tespit edildi.

**Anahtar Kelimeler:** plevra hastalıkları, anket, ulusal ve uluslararası plevra rehberi

## SS-037
## TANISIZ EKSUDATİF VEYA MALİGN PLÖREZİLERDE VİDEO YARDIMLI TORAKOSKOPİK CERRAHİ UYGULAMALARI

Erdoğan Dadaş[1], Miray Ersöz[2], Melek Didem Peköz[2], Mehmet Sait Ersöz[2], Tamer Okay[2]

[1]Adıyaman Üniversitesi Tıp Fakültesi Göğüs Cerrahi Anabilim Dalı Adıyaman
[2]Sağlık Bilimleri Üniversitesi Dr. Siyami Ersek Göğüs Kalp ve Damar Cerrahisi Eğitim ve Araştırma Hastanesi Göğüs Cerrahisi Kliniği İstanbul

**GİRİŞ:** Eksudatif plöreziler, plevrayı etkileyen inflamatuvar veya infiltratif patolojileri yansıtan hücreleri içeren plevral sıvıları tanımlar. Tanısı konulamayan eksudatif plöreziler, kesin tanı için çoğunlukla histolojik çalışmalara, malign plöreziler de yaşam kalitesini ileri derecede bozan semptomlara yol açtıklarından etkili palyatif tedaviye gereksinim duyarlar.

**GEREÇLER VE YÖNTEM:** Ocak 2011- Temmuz 2017 tarihleri arasında klinik, radyolojik, biyokimyasal, mikrobiyolojik ve sitolojik çalışmalarla tanısı konulamayan veya malign plörezi tanısı almış, kesin tanı ve/ veya palyatif tedavi amacı ile Video yardımlı torakoskopik cerrahi (VYTC) uygulanan, eksudatif non-parapnömonik plörezili 104 hasta çalışmaya alındı. İleri derecede yapışıklık nedeniyle açık cerrahiye geçilen olgular çalışmadan dışlandı. VYTC uygulanan tüm olgularda doku biyopsisi alınırken preoperatif tanı almış veya intraoperatif malign plörezi olarak değerlendirilen tüm olgulara plörodezis uygulandı. Hastaların demografik, klinik, radyolojik, patolojik, morbidite, mortalite ve sağ kalım verileri retrospektif olarak incelendi ve analiz edildi.

**BULGULAR:** Hastaların kadın/erkek oranı 0.86, yaş ortalaması 61.7 yıl (dağılım: 22-88) olup, nefes darlığı en sık görülen hasta yakınması (n=85) idi. Daha önce malign hastalık tanısı konan 26 olgu onkolojik takip altında idi. Toraks bilgisayarlı tomografide 79 olguda izole plörezi, 25 olguda plöreziye eşlik eden parankim ve plevraya ait radyolojik bulgular mevcuttu. Torakoskopik gözlemde olguların 43 tanesinde yaygın pariyetal plevra kalınlaşması, 40 tanesinde pariyetal ve/ veya viseral plevra üzerinde yaygın tümöral/ nodüler tutulum sık izlenen intraoperatif bulgulardı. En sık uygulanan cerrahi işlemler plevra biyopsisi (n=42) ve plevra biyopsisi+ talk plörodezis (n=40) idi. Tanısız tüm olgularda histopatolojik tanı sağlandı. Patolojik verilerine ulaşılabilen 87 olgudan çoğunluğu malign plöreziler (n=51) oluşturmaktaydı. İki olguda (% 2) plörezi nüksü gözlendi. İşleme bağlı 4 olguda mortalite, 11 olguda morbidite gelişti.. Malign plörezili olgularda ortalama sağ kalım 9.7 ay, 1 yıllık sağ kalım %46, 2 yıllık sağ kalım %18 olarak saptandı.

**SONUÇ VE TARTIŞMA:** Malign plörezilerde sitoloji ve plevra biyopsilerinin tanı, plevral drenaj yöntemlerinin ise başarı oranı düşüktür. VYTC, tanı konulamayan eksudatif plörezi olgularında yüksek tanısal doğruluk oranına sahip malign plörezili olgularda ise etkili palyatif tedavi sağlayan, düşük morbidite ve mortalite oranı ile minimal invaziv bir araçtır. Göğüs hastalıkları ve onkoloji hekimleri tarafından böyle hastaların, zaman kaybetmeden, VYTC için yönlendirilmesinin doğru yaklaşım olduğunu düşünüyoruz.

**Anahtar Kelimeler:** Eksudatif/ Malign plörezi, VYTC, Kesin tanı/ Etkili palyatif tedavi

## SS-038
## MALİGNİTE VE TÜBERKÜLOZA BAĞLI PLEVRAL SIVILARIN AYIRICI TANISINDA PLEVRAL KANSER ORANI'NIN (SERUM LDH/ PLEVRAL ADA) TANISAL DEĞERİ

Dilek Ernam, Ülkü Aka Aktürk, Özlem Makbule Akbay, Erhan Oğur

Süreyyapaşa Göğüs Hastalıkları ve Göğüs Cerrahisi Eğitim ve Araştırma Hastanesi

**AMAÇ:** Klinik pratikte eksuda vasfındaki plevral sıvıların nedenleri arasında maligniteler, tüberküloz(tb) ve parapnömonik sıvılar en sık rastlanan hastalıklardır.Tüberküloz endemik ülkelerde tüberküloza bağlı sıvılar, genellikle diğer hastalıklar bağlı sıvılara benzer şekilde kliniğe yansır ve sıvı parametreleri de benzer özelliktedir.Bu gibi durumlarda malign plevral sıvıların tb sıvılardan ayırıcı tanısı zor ve zahmetlidir. Yeni tanımlanan ve malign sıvıların ayırımında etkin bulunan Kanser Oranı(CR) serum LDH değerinin plevral ADA'ya bölünmesi ile elde edilir.Amacımız malign sıvıların tb'a bağlı plevral sıvılardan ayırıcı tanısında Kanser Oranının( CR) tanısal değerini belirlemek.

**MATERYAL-METOD:** Bu çalışma retsrospektif kohort bir çalışma olarak planlanmıştır.Hastane kayıtlarından Mayıs 2013-Mart 2015 tarihleri arasında torasentez ve plevral sıvı analizi yapılan yapılan hasta verileri incelenmiştir. Bunların içersinde yapılan ileri tetkikler sonucunda son tanısı malign plevral sıvı ve tb plörezi olanlar çalışmaya dahil edilmiştir. Kanser oranı(CR) hastaların serum LDH değerleri plevral ADA değerlerine bölünerek hesaplanmıştır.Hasta grupları bu orana göre karşılaştırılmış ve malign plevral sıvı tanısı için cut-off değeri hesaplanmıştır.

**BULGULAR:** Çalışmaya dahil edilme kriterlerine uyan ve malign plevral sıvı ve tüberküloz plörezi tanısı kanıtlanmış toplam 392 hasta dahil edildi. Bunların 165'i malign plevral effüzyon iken 91 hasta tüberküloz plöreziydi. Malign plevral effüzyonlu hastaların yaş ortalaması 69 ± 13 yaş olup tb plörezili hastaların yaş ortalaması 43 ± 19 olarak saptandı. Malign plevral sıvılı hastalarda kanser oranı 53.3 ± 42.1 iken tb plörezili hastalarda bu oran 9.7 ± 7.3 olarak saptandı ve aradaki fark istatistiksel olarak anlamlı bulundu( p:0.001). Kanser oranı için cut-off değer 15 olarak alındığında malign sıvıyı saptamada sensitivitesi %92 iken spesifitesi % 48 olarak saptandı. Öte yandan daha yüksek cut-off değerlerinde ise sensitivitenin düşmekle beraber spesifitenin arttığı gözlendi.

**SONUÇ:** Malign plevral sıvıların tb'a bağlı plevral sıvılardan ayırıcı tanısında 'Kanser Oranı' için düşük cut-off değerlerinde sensitivitenin yüksek ancak spesifitenin düştüğü buna karşılık yüksek cut-off değerlerinde sensitivite düşerken spesifitenin yükseldiği saptanmıştır. Tüberküloz endemik ülkelerde ileri tetkiki kabul etmeyen ve/veya daha invaziv işlemeler uygun olmayan hastalarda ucuz ve kolay hesaplanabilmesi nedeniyle 'Kanser Oranı' yüksek cut-off değerlerinde malign sıvılardan uzaklaşmada akılda tutulabilir.

**Anahtar Kelimeler:** Kanser oranı, malignite, tüberküloz

## SS-039
## PLEVRAL SIVI KOLESTEROL DÜZEYİNİN EKSUDA VE TRANSUDA AYIRIMINDAKİ ROLÜ

Sinem Ermin, Hazal Duruş, Özgür Batum, Ufuk Yılmaz

Sağlık Bilimleri Üniversitesi, Dr.Suat Seren Göğüs Hastalıkları ve Cerrahisi Eğitim ve Araştırma Hastanesi, Göğüs Hastalıkları, İzmir

**GİRİŞ:**Plevral sıvıların tanısında, transuda(T)-eksuda(E) ayrımının yapılması önemlidir. Son yıllarda, plevral sıvı kolesterol düzeyini de içeren testlerin T-E ayrımına kullanılabileceği bildirilmiştir. Bu çalışmanın amacı, plevral sıvılı olgularda, Light kriterleri ile plevral sıvı kolesterol düzeyini içeren testlerin, T-E ayırımındaki duyarlılık ve özgüllüğünü belirlemektir.

**MATERYAL-METOD:** Mayıs 2016- Mayıs 2017 tarihleri arasında, plevral sıvı nedeniyle başvuran 145 hasta çalışmaya dahil edildi. Plevral sıvı kolesterol düzeyi (PSKD) ≥45 mg/dL (tekli test), PSKD ≥45 mg/dL ve plevral sıvı LDH düzeyi (>kan normal LDH'sının %45) (ikili test), plevral sıvı protein>2.9 g/dL, PSKD ≥45 mg/dL plevral sıvı LDH düzeyi (>kan normal LDH'sının %45) (üçlü test) olarak tanımlandı. Plevral sıvıya neden olan hastalığa göre beklenen plevral sıvı tipi altın standart olarak değerlendirmeye alındı.

**BULGULAR:** Plevral sıvı nedeniyle tetkik edilen 139 hasta değerlendirmeye alındı. Plevral sıvıya neden olan hastalığa göre beklenen plevral sıvı tipi, olguların %81'inde eksuda; %19'unda transuda olarak belirlendi. Eksudatif plevral sıvıyı saptamada, tekli test ile kesin tanıya uygun beklenen plevral sıvı tipi arasında sınırda anlamlılık saptandı(p=0.05). İkili ve üçlü test ile yapılan değerlendirmelerde ise iki grup arasında istatistiki anlamlı fark saptandı (p=0.00). Tekli testin duyarlılığı %88.5, özgüllüğü %84.6 saptandı. İkili ve üçlü testin ise duyarlılığı %100 olmasına karşın, özgüllükleri düşüktür (sırasıyla, %46.1 ve %42.3). Light kriterleri sonuçları ile, kesin tanıya uygun beklenen plevral sıvı tipi arasında anlamlı farklılık saptanmadı (p=0.344).

**TARTIŞMA:** Çalışmamızda, PSKD>44 mg/dl kullanılarak saptanan eksudatif plevral sıvı ile, kesin tanıya uygun beklenen eksudatif plevral sıvı oranları arasında sınırda anlamlı fark saptandı. İkili ve üçlü test ile yapılan karşılaştırmada ise istatistiki anlamlı fark saptandı. Hamal ve ark'larının yaptığı bir çalışmada, 62 hastanın plevral sıvı sonuçları değerlendirilmiş, eksudatif plevral sıvıyı saptamada kesin tanı altın standart alındığında, PSKD'nin plevral sıvı/kan protein oranına göre istatistiki olarak anlamlı olduğu saptanmıştır(p<0,0001). Srinath ve ark'ları, 53 hastanın torasentez sonuçlarını, Light kriterleri ve PSKD ile kesin tanıya uygun beklenen plevral sıvı tipi ile karşılaştırdılar; PSKD, eksudatif plevral sıvıyı saptamada, Light kriterlerine göre istatistiki olarak anlamlı bulunmuştur(p<0,0001).

**SONUÇ:** PSKD(kesim değeri>44 mg/dl), T-E ayrımında sınırda bir anlamlılığa sahiptir. Hasta grubumuzdaki bulgular, eksudatif plevral sıvının saptanmasında plevral sıvı kolesterol düzeyini içeren tekli, ikili veya üçlü testlerin, Light kriterlerinin yerine kullanılabilmesini desteklememiştir.

**Anahtar Kelimeler:** Plevral sıvı, eksuda, kolesterol

## SS-040
## MALİGN PLEVRAL EFFÜZYONDA PET SUV TUTULUMUNUN HİSTOPATOLOJİK VERİLERLE UYUMUNUN ARAŞTIRILMASI

Aydan Mertoğlu[1], Günseli Balci[1], Ali Korkmaz[1], İpek Ünsal[1], Hakan Koparal[2]

[1]İzmir Dr.Suat Seren Göğüs Hastalıkları ve Cerrahisi Eğitim ve Araştırma Hastanesi,Göğüs Hastalıkları
[2]İzmir Dr.Suat Seren Göğüs Hastalıkları ve Cerrahisi Eğitim ve Araştırma Hastanesi, Nükleer Tıp

**AMAÇ;**Bu çalışmanın amacı plevral effüzyonda PET FDG tutulumunun histopatolojik verilerle uyumunun araştırılmasıdır.

**GEREÇ VE YÖNTEM;** 2011-2017 yılları arasında plevral effüzyon nedeniyle tetkik edilen ve PET çekilmiş olgular retrospektif olarak tarandı. PET FDG tutulumu ile histopatolojik tanı arasındaki uyum araştırıldı.

**BULGULAR;** 2011-2017 yılları arasında tetkik edilen ve PET çekilen 105 plevral effüzyon olgusu saptandı. Yaş aralığı 20-92, yaş ortalaması 66.7 bulunan olguların 45'i kadın,60'ı erkekti. Olguların %52.42'si(54 olgu) malign effüzyon, % 48.6'sı (51 olgu) benign effüzyon saptanmıştı. Plevral effüzyon saptanan 49 olgu akciğer malignitesi, 4 olgu mezotelyoma, 28 olgu diğer organ maligniteleri,18 olgu benign hastalıklar tanısı almıştı. Tanı alamamaış yada primeri saptanamayan olgu sayısı 6 idi.PET'teki SUV değeri malign effüzyonda 0-37 arasında değişirken benign olgularda 0-21.3 aralığında aralığında bulundu.Benign ve malign olgularda SUV için cut-off değerlerine bakıldı. Duyarlık ve özgüllükleri hesaplandı.

Sonuç olarak malign plevral effüzyonda PET / BT nin etkinlği oldukça yüksektir. Malign plevral effüzyonda PET SUV tutulumu değerlendirilmesi histopatolojik tanının yerini almasa da klavuz olarak kullanlılabilecek yararlı bir yöntemdir.

**Anahtar Kelimeler:** MALİGN EFFÜZYON, PET, HİSTOLJİK TANI

## SS-041
## MALİGN PLEVRAL EFÜZYON OLGULARINDA YAŞAM SÜRESİNİ ETKİLEYEN FAKTÖRLER NELERDİR?

Sevda Şener Cömert[1], Benan Çağlayan[2], Gamze Çelik Türnüklü[1], Saadet Akkuş[1], Seda Beyhan Sağmen[1], Coşkun Doğan[1]

[1]Sağlık Bilimleri Üniversitesi Kartal Dr.Lütfi Kırdar Eğitim ve Araştırma Hastanesi, Göğüs Hastalıkları Kliniği, İstanbul
[2]Koç Üniversitesi, Koç Tıp Fakültesi, Göğüs Hastalıkları Kliniği, İstanbul

**AMAÇ:** Malign plevral efüzyon (MPE) hastaların hem yaşam kalitesini hem de yaşam süresini etkileyen bir klinik durumdur. Çalışmanın amacı MPE saptanan olguların yaşam süresini etkileyen faktörleri saptamaktır.

**MATERYAL-METOD:** Aralık 2015-Nisan 2017 tarihleri arasında kliniimizde yatarak MPE tanısı konan, tetkik ve tedavi edilen hastalar çalışmaya prospektif olarak dahil edildi. Hastaların demografik özellikleri, primer malignite tanıları, almış oldukları tedaviler, plevral sıvı özellikleri, akciğer grafisi, torasik ultrasonografi ve bilgisayarlı tomografi bulguları, uygulanan tetkik ve tedavi yöntemleri, boşaltılan sıvı miktarı, plörodez uygulandıysa başarısı, hastaların yaşam süreleri kayıt edildi. Hastaların yaşam sürelerini etkileyen faktörler istatistiksel olarak değerlendirildi. İstatistik için SPSS 17.0 ile ki-kare, student-t testi, Mann Whitney U ve Kruskal Wallis testleri kullanıldı.

**BULGULAR:** Çalışmaya yaş ortalamaları 62.2±12.3 yıl olan, 45(%48.8)'i kadın, 47(%51.1)'si erkek toplam 92 MPE olgusu dahil edildi. Olguarın primer malignite tanıları arasında akciğer kanseri (34 olgu), meme kanser, (17 olgu), batın içi maligniteler (11olgu) ilk üç sırada yer almaktaydı. Olguların %69.6'sı primer tümör tedavisi için kemoterapi, %53.3'ü radyoterapi görmüş, %42.+'üne ise cerrahi tedavi uygulanmıştı.Olguların %80.4'ü exitus olmuşlardı. MPE olgularının ortlama yaşam süresi 196.3±220.4 (min:7;max:110) gün idi. Hayatta kalınan süre ile sıvı albümin değer ve sıvı protein değeri arasında anlamlı ilişki vardı (p=0.025 ve p=0.049):Ayrıca hastalık tanısından MPE tanısına kadar geçen süre ile MPE olgularının yaşam süresi arasında ilişki saptandı (p=0.023). Hastalara yapılan boşaltıcı torasentez ve plörodez sonrası sağlanan semptomatik düzelme ile yaşam süreleri arasında anlamlı ilişki olduğu görüldü (p=0.043). Ayrıca plörodez yapılan olgularda plörodez başarısı ile yaşam süresi arasında istatistiksel olarak anlamlı olmasa da ilşki olduğu saptandı (p=0.053).

**SONUÇ:** MPE malignite olgularının yaşam süreleri içerisinde karşımıza çıkan, palyasyon amaçlı tedavi yaklaşımları uygulanan önemli bir klinik sorundur. bu hastalara MPE tanısı konulan zaman, uygulanan plörodez ve başarısı ile yaşam süreleri arasında bir ilişki olabileceği görüülmüştür.

**Anahtar Kelimeler:** malig plevral efüzyon, survi, plörodez

## SS-042
# İNTERSİTİSYEL AKCİĞER HASTALIĞI OLAN GERİATRİKLERDE HORİZONTAL ADDÜKSİYON KAS KUVVETİ İLE PULMONER FONKSİYONLAR ARASINDAKİ İLİŞKİNİN ARAŞTIRILMASI

Habibe Durdu[1], S. Ufuk Yurdalan[2], İpek Özmen[3]

[1]Marmara Üniversitesi Sağlık Bilimleri Enstitüsü Kardiyopulmoner Rehabilitasyon Yüksek Lisans Programı
[2]Marmara Üniversitesi Saplık Bilimleri Fakültesi Fizyoterapi ve Rehabilitasyon Bölümü, Kardiyopulmoner Rehabilitasyon Anabilim Dalı
[3]İstanbul Anadolu Güney Kamu Hastaneleri Birliği Sağlık Bilimleri Üniversitesi Süreyyapaşa Göğüs Hastalıkları ve Göğüs Cerrahisi Eğitim Araştırma Hastanesi

**GİRİŞ:** Çalışmamızda; literatürde az çalışılmış İnterstisyel Akciğer Hastalığı (İAH) olan ve olmayan geriatriklerde horizontal addüksiyon kas kuvveti ile pulmoner fonksiyonlar ve diyafram kas etkinliği arasındaki bağıntının yorumlanması, özellikle solunum fonksiyon test sonuçları ile ilişkisinin araştırılması amaçlandı.

**GEREÇ-YÖNTEM:** Çalışmamız; alınma ve alınmama kriterlerini sağlayan, geriatrik populasyondan seçilen 31 İAH'lı girişim grubu (yaş ortalaması:68,06±3,58 yıl, kadın/erkek %: 63,3/31,6) ve 37 sağlıklıdan oluşan kontrol grubu (yaş ortalaması:72,92±5,79, kadın/ erkek%: 36,7/68,4) ile dizayn edildi. Girişim grubunda 17 idiyopatik pulmoner fibrozis, 13 sarkoidoz ve 1 silikozis olgusu yer aldı. Olguların demografik ve kardiyopulmoner fizyoterapi değerlendirmeleri yapıldı. Taşınabilir spirometreyle solunum fonksiyonları (FEV1,FEV1%, FVC, FVC%) test edildi, ağız içi basınç ölçüm cihazıyla maksimal inspiratuvar (MİP) ve ekspiratuvar basınçlar (MEP) ölçüldü. Horizontal addüksiyon kas kuvveti dijital dinamometre ile saptandı. Sonuçlar; grup içi korelasyonda "Person Korelasyon Testi" ve gruplar arası karşılaştırmada "Bağımsız Gruplarda t Testi" ile analiz edildi.

**BULGULAR:** İstatistiksel analizlere göre yaş ortalaması,boy uzunluğu ve sigara içme öyküsü kontrol grubunda anlamlı olarak daha yüksekti (p0,05). Horizontal addüksiyon kas kuvveti girişim grubunda istatistiki açıdan anlamlı azaldı (p=0,001). Her iki grupta da horizontal addüksiyon kas kuvveti ile pulmoner fonksiyon değişkenleri arasında tabloda gösterildiği gibi ileri derecede anlamlı korelasyon bulundu.

**SONUÇ:** Araştırmamızın sonunda sağlıklı ve İAH'lı geriatrik olgularda horizontal addüksiyon kas kuvveti ölçümünün pulmoner fonksiyonlara ilişkin öngörü sağladığı görüldü. Bu bağlamda horizontal addüksiyon kas kuvvetine dayandırılan egzersiz yaklaşımlarının erken evre interstisyel akciğer hastalıklarında pulmoner rehabilitasyon kapsamına alınmasının tedavinin klinik etkinliğini arttıracağı düşünüldü.

**Anahtar Kelimeler:** Geriatri, İAH, horizontal addüksiyon, pulmoner rehabilitasyon

Horizontal Addüksiyon Kas Kuvveti ile Pulmoner Fonksiyon Değişkenleri Arasındaki İlişkinin Değerlendirilmesi

| Gruplar | | | FEV1 (%) | FVC(%) | MIP(%) | MEP(%) |
|---|---|---|---|---|---|---|
| Girişim | Horizontal addüksiyon kas kuvveti (N) | r | ,509 | ,636 | ,571 | ,766 |
| | | p | ,003* | ,000* | ,001* | ,000* |
| Kontrol | Horizontal addüksiyon kas kuvveti(N) | r | ,679 | ,679 | ,634 | ,531 |
| | | p | ,000* | ,000* | ,000* | ,001* |

Pearson Korelasyon Testi *p<0,05 FEV1 (%): Birinci Saniyedeki Zorlu Ekspiratuvar Volüm Yüzdesi FVC(%): Zorlu Vital Kapasite Yüzdesi

## SS-043
## OBEZ VE PRE-OBEZ BİREYLERDE SOLUNUM FONKSİYONLARININ, FİZİKSEL AKTİVİTE DÜZEYİNİN VE YAŞAM KALİTESİNİN KARŞILAŞTIRILMASI

Rıdvan Aktan[1], Sevgi Özalevli[2]

[1]İzmir Ekonomi Üniversitesi, Sağlık Hizmetleri Meslek Yüksek Okulu, İzmir
[2]Dokuz Eylül Üniversitesi, Fizik Tedavi ve Rehabilitasyon Yüksek Okulu, İzmir

**AMAÇ:** Çalışmamızın amacı; obez ve pre-obez bireylerin solunum fonksiyonları, fiziksel aktivite düzeyleri ve sağlıkla ilişkili yaşam kalitesi değerlerini karşılaştırmak ve BKİ değerine göre bu parametrelerin gruplar içinde değişimlerini yorumlamaktır.

**METOD:** Araştırmaya Beden Kitle İndeksi'ne (BKİ) göre; 33 pre-obez, 29 obez toplam 62 birey dahil edildi. Bireylerin demografik ve klinik bilgileri kaydedildi. Solunum fonksiyon testleri (SFT); spirometre ile, sağlıkla ilişkili yaşam kaliteleri (SİYK); Kısa-Form-36 yaşam kalitesi ölçeği (SF-36) ve obeziteye özgü yaşam kalitesi ölçeği (OÖYKÖ) ile, fiziksel aktivite düzeyi; uluslararası fiziksel aktivite anketi (IPAQ), dispne şiddeti; Modifiye Medical Research Council (mMRC) skalasıyla değerlendirildi.

**BULGULAR:** Obez bireylerde pre-obez bireylere göre algılanan dispne şiddeti istatistiksel olarak anlamlı derecede daha yüksekti($p<0.05$). Pre-obez bireylerle karşılaştırıldığında obez bireylerin solunum fonksiyon test parametrelerinden FVC, FEV1, PEF, FEF25-75, FEF25-75%, MVV ve MVV% değerlerinde anlamlı derecede olmak üzere ($p<0.05$), tüm SFT parametrelerinde azalma olduğu ölçüldü. Fiziksel aktivite düzeyleri obezlerde daha fazla olmak üzere iki grubun da inaktif olduğu saptandı ($p<0.05$). Grupların SİYK değerleri incelendiğinde; SF-36 yaşam kalitesi alt gruplarına göre, obez bireylerin aleyhinde anlamlı bir fark bulundu ($p<0.05$). OÖYKÖ skorları obez bireylerde anlamlı olarak daha düşüktü ($p<0.05$). BKİ değerinin; pre-obez bireylerde dispne şiddeti ($r=0.37, p<0.05$) ve SFT parametreleri ile ilişkili olduğu, obez bireylerde ise FEV1 ($r=-0.51, p<0.05$) ve PEF ($r=-0.53$, $p<0.05$) değerleri ile anlamlı derecede ilişkili olduğu tespit edildi.

**SONUÇ:** Pre-obez bireylerde, artan BKİ, bireylerin solunum fonksiyonlarını olumsuz etkilemesine rağmen, obez bireylerde artmış BKİ ve azalmış solunum fonksiyonları bireylerin fiziksel aktivite düzeylerini ve sağlıkla ilişkili yaşam kalitelerini önemli ölçüde düşürmektedir.

**Anahtar Kelimeler:** Obezite, preobezite, fiziksel aktivite, pulmoner fonksiyon, yaşam kalitesi

## SS-044
# AKCİĞER NAKİL ADAYLARINDA PULMONER REHABİLİTASYONUN HASTALARIN KLİNİK DURUMU VE PRİMER BAKIM VEREN YÜKÜNE ETKİSİ

Esra Pehlİvan[1], Fatma Mutluay[2], Arif Balcı[1], Lütfiye Kılıç[1]

[1]Sağlık Bilimleri Üniversitesi Yedikule Göğüs Hastalıkları ve Göğüs Cerrahisi Eğitim ve Araştırma Hastanesi
[2]Medipol Üniversitesi Sağlık Bilimleri Fakültesi Fizyoterapi ve Rehabilitasyon Bölümü

**GİRİŞ:** Akciğer nakil adaylarında egzersiz kapasitesi önemli derecede azalmakta ve hisssedilen dispne seviyeleri artmaktadır. Bu süreçte hastaların psikolojik durumları da olumsuz etkilenmektedir. Bütün bu sebeplerden dolayı hastaların bakım yükünün artacağı öngörülebilir. Çalışmamızda, Pulmoner Rehabilitasyon (PR)'un olguların klinik durumları ve bakım veren yükleri üzerine olan etkisini incelemeyi amaçladık.

**MATERYAL-METOD:** Akciğer nakil bekleme listesinde bulunan, egzersiz yapmasına engel herhangi bir hastalığı olmayan 34 hasta çalışmaya dahil edildi. PR egzersiz programı (göğüs fizyoterapisi, yürüyüş bandında yürüme, bisiklet, kol ergometresi, üst ve alt ekstremite kuvvetlendirme egzersizleri) 8 hafta, haftada 2 kez hastanede gözetimli, 3 kez evde gözetimsiz olarak uygulandı. Rehabilitasyon öncesi ve sonrası; 6 dakika yürüyüş testi mesafeleri (6DYM) dispne seviyeleri (Medical Research Concil, mMRC) Zarit Hasta Yakını Yük Ölçeği (ZHYYÖ) skoru ve BECK depresyon skalası skorları karşılaştırıldı.

**BULGULAR:** Çalışmaya katılan hastaların demografik özellikleri ve tanı dağılımları Tablo 1 de verildi. PR öncesi ve sonrası değerlerine bakıldığında 6DYT mesafesinde ($p<0,0001$), mMRC dispne ($p<0,0001$) ve BECK depresyon skorunda olumlu gelişme olurken ($p=0,02$); ZHYYÖ skorunda bir fark gözlenmedi ($p=0,41$). ZHYYÖ, BECK depresyon puanı, mMRC ve 6DYM arasında korelasyon bulunmadı (Pearson correlation $p > 0.05$).ZHYYÖ bakım yükü kategorisi değişmedi (orta seviye bakım yükü).

**TARTIŞMA:** Çalışmamızdaki sonuçlara göre, akciğer nakil adaylarında PR, egzersiz kapasitesini artırmış, algılanan dispne seviyesini azaltmış ve hastaların psikolojik durumları üzerine olumlu etki göstermiştir. Ancak, hastalardaki bu olumlu gelişmeye rağmen primer bakım verenlerin yüklerinde herhangi bir farklılık gözlenmemiştir. Hasta bakım yükü üzerine etki eden farklı faktörler incelenmelidir.

**Anahtar Kelimeler:** pulmoner rehabilitasyon, hasta yakını bakım yükü, egzersiz, depresyon

Pulmoner Rehabilitasyon sonrası hastaların egzersiz kapasitesi, dispne seviyesi, hasta bakım yükü ve depresyon değişimleri.

| Değişkenler | PR başlangıç<br>Median (min-max) | PR bitiş<br>Median (min-max) | p* |
|---|---|---|---|
| 6DYM | 327(42-548) | 406(84-629) | p<0,0001 |
| 6DYM% | 51(5,61-92,45) | 64(11-108) | p<0,0001 |
| mMRC** | 3(1-5) | 2(0-5) | p<0,0001 |
| ZHYYÖ** | 43,29(21-68) | 41,84(27-64) | 0,41 |
| BECK** | 14,88(1-45) | 10,85(0-40) | ,02 |

PR: Pulmoner Rehabilitasyon, 6MWD:6 dakika yürüyüş testi mesafesi, BECK: BECK depresyon ölçeği skoru, mMRC:Modifiye Medical Research Concil Dispne Skoru, ZHYYÖ: Zarit Hasta Yakını Yük Ölçeği. *Wilcoxan, p<0,05 anlamlılık seviyesi.**Azalışı olumlu gelişmeyi göstermektedir.

Pulmoner Rehabilitasyon sonrası ZHYYÖ, BECK, mMRC ve 6DYM Farklarının Korelasyonları

| | | fl6DYM | fl6DYM% | flmMRC | flBECK |
|---|---|---|---|---|---|
| flZARİT | r | 0,028 | -0,027 | -0,099 | 0,167 |
| | p | 0,879 | 0,881 | 0,585 | 0,354 |

fl:Başlangıç-Bitiş farkı, delta değeri; BECK: BECK depresyon skalası puanı; 6DYM:6 dakika yürüyüş testi mesafesi. * r=Pearson korelasyon katsayısı, p<0,05 anlamlı.

## SS-045
## PULMONER ARTERİYEL HİPERTANSİYONLU HASTALARDA MOBİLİTEYİ DEĞERLENDİRMEK İÇİN POTANSİYEL OBJEKTİF BİR TEST: ZAMANLI KALK YÜRÜ TESTİ

Buse Özcan Kahraman[1], İsmail Özsoy[1], Serap Acar[1], Ebru Özpelit[2], Can Sevinç[3], Bahri Akdeniz[2], Sema Savcı[1]

[1]Dokuz Eylül Üniversitesi, Fizik Tedavi Ve Rehabilitasyon Yüksekokulu, İzmir
[2]Dokuz Eylül Üniversitesi, Tıp Fakültesi, Kardiyoloji Anabilim Dalı, İzmir
[3]Dokuz Eylül Üniversitesi, Tıp Fakültesi, Göğüs Hastalıkları Anabilim Dalı, İzmir

**GİRİŞ:** Zamanlı kalk yürü testi (TUG), KOAH da dahil olmak üzere birçok popülasyonda genel fonksiyonel mobilite performansını saptamak için kullanılan basit, hızlı ve kullanımı kolay bir testtir. 6 Dakika yürüme testi (6DYT) pulmoner arteriyel hipertansiyonlu (PAH) bireylerde fonksiyonel kapasiteyi değerlendirmek için sıklıkla kullanılsa da, zaman ve açık alan gereksinimlerinden dolayı kullanılması zor olabilmektedir. Ek olarak, test süresi, etkilenimi daha fazla olan hastalarda kullanımını sınırlayabilmektedir. Bu çalışmanın amacı TUG ile egzersiz kapasitesi, fiziksel aktivite ve kas kuvveti gibi fonksiyonel değişkenler ve hastalık şiddeti arasındaki ilişkileri incelemekti.

**GEREÇLER VE YÖNTEM:** Bu kesitsel çalışmaya 23 PAH'lı hasta dahil edildi. TUG testi uygulanırken standart bir sandalyeden ayağa kalkıp 3 metrelik mesafede düzenli adımlarla yürüyüp, 3 metre sonunda geri dönüp sandalyeye oturması istendi. Fonksiyonel egzersiz kapasitesi 6DYT ile belirlendi. Periferik kas kuvveti, hand-held dinamometre ile ölçüldü. Solunum kas kuvveti dijital basınç manometresi ile ölçüldü. Hastalık şiddeti New York Kalp Birliğinin fonksiyonel sınıflandırması ile belirlendi. Fiziksel aktivite Uluslararası Fiziksel Aktivite Anketi ile ölçüldü.

**BULGULAR:** TUG ve 6DYT, el kavrama kuvveti, solunum kas kuvveti ve fiziksel aktivite arasında anlamlı, güçlü korelasyon bulundu ($p<.05$). TUG ile diz ekstansör kas kuvveti arasında anlamlı, orta-güçlü bir korelasyon bulundu ($p <.05$). TUG süresi, hastalık şiddeti ile artış gösterdi ve farklı fonksiyonel sınıflar arasında anlamlı fark vardı ($p <.05$).

**SONUÇ VE TARTIŞMA:** TUG'un fonksiyonel değişkenler ve hastalık şiddeti ile ilişkili olması PAH'lı hastalarda mobilitenin değerlendirilmesinde kullanılabilecek potansiyel objektif bir test olabileceğini düşündürmektedir.

**Anahtar Kelimeler:** mobilite, pulmoner arteriyel hipertansiyon, zamanlı kalk yürü testi

## SS-046
## PULMONER HİPERTANSİYONLU HASTALARDA YAŞAM KALİTESİ, ANKSİYETE VE DEPRESYON İLE İLİŞKİLİ FAKTÖRLER

Gökşen Kuran Aslan[1], Pınar Ödevoğlu[2], Buket Akıncı[3], Melike Sarıtaş[4], Gülfer Okumuş[4]

[1]Istanbul Üniversitesi, Sağlık Bilimleri Fakültesi, Fizyoterapi ve Rehabilitasyon Bölümü
[2]Haliç Üniversitesi, Sağlık Bilimleri Yüksekokulu, Fizyoterapi ve Rehabilitasyon Bölümü
[3]Biruni Üniversitesi, Sağlık Bilimleri Fakültesi, Fizyoterapi ve Rehabilitasyon Bölümü
[4]Istanbul Üniversitesi, Istanbul Tıp Fakültesi, Göğüs Hastalıkları Anabilim Dalı

**GİRİŞ:** Pulmoner hipertansiyonlu (PHT) hastalarda yaşam kalitesi azalmakta, anksiyete ve depresyon görülebilmektedir. Çalışmanın amacı PHT'li hastalarda yaşam kalitesi, anksiyete ve depresyon ile ilişkili faktörleri belirlemektir.

**GEREÇLER VE YÖNTEM**: Çalışmamıza 56 PHT'li (47 kadın, 9 erkek) hasta dahil edildi. Hastaların demografik ve klinik özellikleri kaydedildi. Yaşam kalitesi "Minnesota Kalp Yetmezliği ile Yaşam Anketi" anketi, anksiyete ve depresyon durumları "Hastane Anksiyete ve Depresyon Ölçeği" ile değerlendirildi. Hastalara altı dakika yürüme testi yapıldı. Yürüme sırasındaki dispne ve yorgunluk durumları "Modifiye Borg Skalası" ile değerlendirildi.

**BULGULAR:** Hastaların yaş ortalamaları 51.0±16.1 yıl ve takip süreleri 44.4±54.5 aydı. Yaşam kalitesi skoru 21.6±20.1, anksiyete skoru 4.5±4.8, depresyon skoru ise 3.3±3.5'ti. Yürüme mesafeleri 374.9±112.7 metre, test başlangıç ve bitiş arasındaki dispne farkı 1.3±1.7, yorgunluk farkı 0.6±0.9'du. Hastaların yaşam kalitesi, anksiyete ve depresyon skorları ile yaş ve takip süresi arasında ilişki bulunamadı ($p>0.05$). Yürüme mesafesi ile yaşam kalitesi arasında orta güçte pozitif ilişki saptanırken ($r=0.68$ $p<0.0001$), anksiyete-depresyon ile ilişki gösterilemedi ($p>0.05$). Yürüme sırasındaki dispne ve yorgunluk farkları ile yaşam kalitesi, anksiyete ve depresyon arasında ilişki yoktu ($p>0.05$).

**SONUÇ:** Çalışmamızda PHT'li hastalarda yaşam kalitesi, anksiyete ve depresyonun yalnızca egzersiz kapasitesi ile ilişkili olduğu gösterildi. İlişkili diğer faktörlerin daha geniş bir perspektifte ve daha büyük bir örneklem grubunda değerlendirilmesinin bu hastalarda yaşam kalitesi, anksiyete-depresyonun iyileştirilmesine yönelik yaklaşımların belirlenmesinde faydalı olabileceğini düşünüyoruz.

**Anahtar Kelimeler:** Pulmoner Hipertansiyon, Yaşam Kalitesi, Anksiyete, Depresyon

## SS-047
## PULMONER ARTERİYAL HİPERTANSİYONLU HASTALARDA YORGUNLUK VE FONKSİYONEL KAPASİTE

Raziye Ceylan, Rengin Demir, Mehmet Serdar Küçükoğlu

İstanbul Üniversitesi, Kardiyoloji Enstitüsü, Kardiyoloji Anabilim Dalı

**GİRİŞ:** Pulmoner arteriyal hipertansiyon (PAH), oldukça nadir görülen ve kadınlarda daha sık rastlanan,bireylerin yaşamını kısıtlamakla birlikte tedavi edilmediği takdirde hızla sağ kalp yetmezliği ve ölüme giden, morbidite ve mortalitesi yüksek bir hastalıktır. Kalp debisindeki azalma ve oksijen tüketimindeki kötüleşme birçok semptomu ortaya çıkarmakla birlikte hastalığın kötü seyri bu semptomların giderek şiddetlenmesine neden olur.Sağ kalp yetmezliğinden kaynaklanan fiziksel yorgunluk, PAH'lı hastalarda görülen semptomlar arasında en yaygın ve en şiddetli olanlardan biridir. Hastaların %90'dan fazlası yorgunluğun yaşamlarını kısıtladığından yakınırlar. PAH'lı hastaların şiddetli dispne ve yorgunluk semptomları nedeniyle aktivitelerini kısıtlamaları fiziksel dekondisyona yol açar. Fonksiyonel yürüme kapasitesi ciddi derecede kısıtlanmış olan bu hastalarda sağlıklı bireylere kıyasla 6 dakika yürüme mesafesinin (6DYM) önemli ölçüde daha kısa olduğu bilinmektedir. Çalışmamızın amacı, PAH'lı hastalarda yorgunluk, fonksiyonel kapasite ve fonksiyonel sınıf arasındaki ilişkiyi araştırmaktır.

**GEREÇLER VE YÖNTEM:** Çalışmaya İstanbul Üniversitesi, Kardiyoloji Enstitüsü, Kardiyoloji Anabilim Dalı'nda poliklinik takibindeki New York Kalp Derneği (NYHA) fonksiyonel sınıflandırması I- III olan 61 PAH'lı hasta (44 kadın, 17 erkek; yaş ortalaması= 46.5±15.8 yıl) alındı. Hastaların yorgunluk düzeyleri Yorgunluk Şiddet Ölçeği (YŞÖ), Modifiye Borg Yorgunluk ölçeği (MBYÖ), Pulmoner Fonksiyonel Statü ve Dispne Anketi (PFSDQ-M)'nin yorgunluk alt başlık skoru ile, fonksiyonel kapasiteleri ise 6 dakika yürüme testi ile değerlendirildi.

**BULGULAR:** Yorgunluk skor ortalamaları: YŞÖ 51.1, PFSDQ-M yorgunluk alt başlığı 31.1, MBYÖ istirahatte yorgunluk hissi 0.7, MBYÖ eforla gözlenen yorgunluk hissi 3.2 olarak kaydedildi. Hastaların % 83.6'sında yorgunluk mevcuttu (YŞÖ≥ 28). Ortalama 6DYM 427.2 m idi ve hastalar beklenen 6DYM'nin ancak %62.8'ine ulaşabilmişlerdi. NYHA fonksiyonel sınıf ile YŞÖ ($r=0.015$, $p<0.001$), efor sonrası MBYÖ ($r=0.426$, $p=0.001$), 6DYM ($r=-0.529$, $p<0.001$), 6DYM (%)($r=-0.483$, $p<0.001$) arasında; YŞÖ ile 6DYM (m) ($r=-0.419$, $p=0.001$) ve 6DYM (%) ($r=-0.334$, $p=0.009$) arasında; PFSDQ-M yorgunluk alt başlık skoru ile 6DYM (m) ($r=-0.410$, $p=0.001$) ve 6DYM (%) ($r=-0.373$, $p=0.003$) arasında istatistiksel olarak anlamlı ilişki saptandı.

**SONUÇ VE TARTIŞMA:** Bu çalışma PAH'lı hastalarda görülen yorgunluğun fonksiyonel kapasiteyi olumsuz yönde etkilediğini, hastalık şiddettinin yorgunluk ve fonksiyonel kapasite ile ilişkili olduğunu göstermiştir. Bu sonuç, PAH'da fonksiyonel kapasiteyi iyileştirmeyi hedefleyen tedavilerin yorgunluk üzerine de yoğunlaşması gerektiği ve bu konuda daha çok çalışmalara ihtiyaç olduğunu göstermektedir.

**Anahtar Kelimeler:** Pulmoner Arteriyal Hipertansiyon, Yorgunluk, Fonksiyonel Kapasite, Fonksiyonel Sınıflandırma

## SS-048
## UZAMIŞ MEKANİK VENTİLASYONDA WEANİNG İÇİN YENİ BİR MODEL

İpek Candemir, Dicle Kaymaz, Fatma Aktaş, Pınar Ergün

Ataturk göğüs hastalıkları ve cerrahisi eğitim ve araştırma hastanesi, Kronik Solunum Yetmezliği Kliniği, Pulmoner Rehabilitasyon ve Evde Sağlık Hizmet Sunum Merkezi

Kronik solunum yetmezliği kliniğimiz, kronik ya da kronik zeminde akut solunum yetmezliği gelişen olguların yönetildiği pulmoner rehabilitasyon (PR) ve evde sağlık hizmet sunum merkezleri ile entegre multidispliner ekip yapısı ile çalışan hastane birimidir. Bu çalışmada amacımız, uzamış mekanik ventilasyon nedeniyle ev tipi invaziv mekanik ventilatöre (IMV) takip edilen olgularda weaning sonuçlarımızı incelemekti. Kasım 2010- nisan 2017 tarihleri arasında weaning başarısızlığı nedeniyle ev tipi IMV ile takip edilen ve evden direk başvuru veya yoğun bakım ünitlerinden yönlendirilen 23 olgunun verileri retrospektif olarak incelendi. 13 KOAH, 5 bronşektazi, 2 kifoskolyoz, 2 KKY, 1 olgu pnomoni tanısı mevcuttu. Bu olgulardan ikisi devir alındıktan iki gün sonra MI nedeniyle ex oldu. Bir olguya evde, bir olguya ayaktan, diğer olgulara ise yatarak direkt gözetimli kapsamlı multidispliner PR programı yapılandırıldı. 21 olgudan 15 olguya weaning denemesi yapıldı, 12 (%80) olgunun weaningi yapılarak trakeostomisi kapatıldı. 4 olgu uzun süreli oksijen tedavisi (USOT) ve noninvaziv mekanik ventilasyon (NIMV), 7 olgu sadece USOT, 1 olgu ise cihazsız yapılandırılmış takip programına alınarak taburcu edildi. Olguların IMV takip süreleri ortalaması 228±201 gün (ortanca 126 gün, 30:600 gün) olduğu görüldü. 6 olgu weaning için uygun bulunmadı. Weaning yapılan olguların yaş ortalamaları 64±10 yıl, yapılamayan 3 olgunun ise sıra ile 40-45-71 yıl olduğu görüldü. Tablo1-2'de olguların kaydededilen parametreleri mevcuttur. Weaning başarısızlığı olan olgularda anksiyete, depresyon skorları ve ekokardiyografik olarak ölçülen sistolik pulmoner arter basıncı değerlerinin daha yüksek, IMV'de kalış süreleri beklenin aksine daha kısa olduğu bulundu. Multidispliner ekip yapısıyla çalışan ve PR uygulamalarının hastaların tedavilerine entegre edildiği kronik solunum yetmezliği kliniklerinin uzamış MV'de weaning merkezleri olarak hizmet verebileceğini sonuçlarımızla gösterilmiştir. Bu modelde weaning başarısı yurtdışı weaning merkezleri ile benzer olarak yüksek bulunmuştur.

**Anahtar Kelimeler:** Uzamış mekanik ventilasyon, weaning, pulmoner rehabilitasyon, multidispliner yaklaşım

Hasta diyagramı

tablo-1

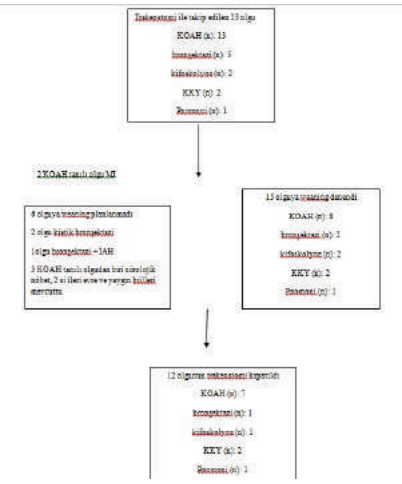


tablo-2

| | Ortalama | Standart sapma | Ortanca | Min:maks |
|---|---|---|---|---|
| IMV süresi | 228 | 201 | 126 | 30:600 |
| WÖ ph | 7.40 | 0.03 | 7.40 | 7.36:7.48 |
| WÖ po2 | 87 | 27 | 86 | 50:120 |
| WÖ pco2 | 40 | 9 | 40 | 25:55 |
| WS 24 saat ph | 7.40 | 0.02 | 7.40 | 7.36:7.45 |
| WS 24 saat po2 | 80 | 20 | 76 | 60:100 |
| WS 24 saat pco2 | 42 | 8 | 42 | 31:62 |
| MRC | 4.6 | 0.6 | 4.7 | 3:5 |
| BMI | 25 | 9 | 21 | 17:46 |
| Anksiyete | 11 | 1.3 | 11 | 10:14 |
| Depresyon | 11 | 1.8 | 11 | 8:14 |
| Spab | 37 | 10 | 33 | 22:55 |
| Ef | 58 | 6 | 59 | 45:65 |

| | ımv süresi | ph | po2 | pco2 | mrc | bmi | anksiyete | depresyon | spab | ef |
|---|---|---|---|---|---|---|---|---|---|---|
| olgu-1 | 60 | 7.48 | 77 | 30 | 5 | 21 | 12 | 13 | 43 | 60 |
| olgu-2 | 30 | 7.49 | 109 | 43 | 5 | 21 | 11 | 13 | 45 | 55 |
| olgu-3 | 45 | 7.38 | 82 | 60 | 4 | 15 | 13 | 12 | 45 | 50 |

Weaning yapılamayan olguların parametreleri

## SS-049
## YOĞUN BAKIMDAKİ KRİTİK HASTALARDA YÜKSEK AKIMLI NAZAL OKSİJEN TEDAVİSİ DENEYİMİMİZ

Fatma Yıldırım[1], Mücahit Ünal[2], Harun Karabacak[2], Zafer Ergül[2]

[1]Dışkapı Yıldırım Beyazıt Eğitim ve Araştırma Hastanesi, Göğüs Hastalıkları Kliniği, Genel Cerrahi Yoğun Bakım Ünitesi, Ankara, Türkiye
[2]Dışkapı Yıldırım Beyazıt Eğitim ve Araştırma Hastanesi, Genel Cerrahi Kliniği, Ankara, Türkiye

**GİRİŞ:** Yüksek akımlı nazal oksijen (HFNO) kanülleriyle vücut ısısına uygun ısıtılmış ve nemlendirilmiş hava 5-60 L/dak akım hızıyla ayarlanabilmekte ve oksijen sunumu %21- 100 arasında değişmektedir. İlk olarak infantlarda kullanılan HFNO'nun son zamanlarda erişkin kritik hastalardaki kullanımı artmıştır. Bu çalışmamızda yoğun bakım ünitemizdeki (YBÜ) değişik kritik hastalarda HFNO deneyimimizi aktarmaya çalıştık.

**METHOD:** Dışkapı Yıldırım Beyazıt Eğitim ve Araştırma Hastanesi genel cerrahi YBÜ'mize Ocak 2017-Temmuz 2017 tarihlerinde yatan ve HFNO tedavisi uyguladığımız 9 hastanın verileri retrospektif olarak toplandı. HFNO tedavisi Optiflow® (Fisher & Paykel, New Zealand) cihazı ile uygulandı.

**BULGULAR:** Toplam 9 hastanın (Kadın/Erkek:6/3) ortalama yaşları 68±18.1 yıl, APACHE II skoru 23.8±4 SOFA skoru 8.5±1.7 idi. Dört (%44.4) hastanın kronik bir akciğer hastalığı mevcuttu. Sekiz (%88.9) hastada hipoksik solunum yetmezliği, 1 (%11.1) hastada sepsise bağlı solunum yetmezliği mevcutken, hipoksemisi olan 2 (%22.2) hastanın aynı zamanda hiperkapnik solunum yetmezliği mevcuttu. Beş (%55.6) hastada HFNO başarılı olup, HFNO başlandıktan sonra 24 saat içinde noninvaziv/invaziv mekanik ventilasyon desteğine ihtiyaç duyulmazken, 4 (%44.4) hastada HFNO başarısız olup endotrakeal entübasyon gerçekleşti. Üç (%33.3) hastada HFNO hastaları NİMV'den ayırmayı sağladı, 2 (%22.2) hastada ekstübasyon başarısızlığını önledi; 4 (%44.4) hastada entübasyon sırasında apneik oksijenizasyon için kullanıldı. Tüm hastalarda HFNO başlangıcından 1 saat sonra dispne skorlarında düzelme olurken, 8 (%88.9) hastada 1. Saatin sonunda PaO2/FİO2 oranında düzelme tespit edildi (Ortalama artış 82.8±71.6 mmHg). Birinci saatin sonunda HFNO başarılı olan ve olmayan hastalar arasında pH, PaO2, PCO2, HCO3 ve SPO2 değerleri ve dispne skorları açısından fark saptanmadı. HFNO başarılı olan grupta HFNO uygulama süresi daha uzundu (36.4±38.1 vs 31.5±27.6 saat, p=0.016). Üç (%33.3) hastada kanül ısısına bağlı burunda sıcaklık hissinden dolayı rahatsızlık olurken diğer hastalarda anlamlı bir yan etki ile karşılaşılmadı.

**SONUÇ:** Bizim çalışmamızda belirgin yanetki gözlenmeden HFNO başarısı %55.6 idi. Yoğun bakımdaki kritik hastalarda kullanımı artan HFNO'nun etkinliğini inceleyen daha geniş serili, randomize çalışmalara ihtiyaç vardır.

**Anahtar Kelimeler:** Solunum Yetmezliği, Yüksek Akış Nazal Oksijen Tedavisi, Kritik hasta

## SS-050
## YÜKSEK AKIMLI OKSİJEN TEDAVİSİNİN HEMATOLOJİK MALİGNENSİLİ AKUT HİPOKSEMİK SOLUNUM YETMEZLİĞİNDEKİ HASTALARDA ETKİNLİĞİ: ÖN RAPOR

Nilgün Alptekinoğlu Mendil[1], Kürşat Gündoğan[1], Zahide Karaca[1], Zuhal Şimşek[1], Sevda Onuk[1], Esra Yıldızhan[2], Leyla Gül Kaynar[2], Bülent Eser[2], Murat Sungur[1]

[1]Erciyes Üniversitesi Tıp Fakültesi İç Hastalıkları ABD, Yoğun Bakım BD. Kayseri, Türkiye
[2]Erciyes Üniversitesi Tıp Fakültesi İç Hastalıkları ABD, Hematoloji BD. Kayseri, Türkiye

**GİRİŞ:** Akut solunum yetmezliği (ASY), bağışıklık sistemi baskılanmış hastalarda yoğun bakım ünitesine girişin önde gelen nedenidir. Hematolojik maligniteli akut hipoksemik solunum yetmezliğindeki hastalarda yüksek akımlı oksijen tedavisinin (YAOT) etkinliği hakkında az veri bulunmaktadır. Bir burun kanülü aracılığıyla uygulanan YAOT, standart oksijen tedavisine bir alternatif olabilir.

**YÖNTEM:** Erciyes Üniversitesi Tıp Fakültesi İç Hastalıkları Anabilim Dalı Hematoloji Kliniğinde prospektif, randomize kontrollü bir çalışma planladık. Akut hipoksemik solunum yetmezliği olan hematolojik malignite tanısı konmuş 23 hastaya YAOT veya standart oksijen tedavisi uygulanmıştır. Çalışmamızın primer amacı her iki tedavi yönteminde de mekanik ventilasyon ihtiyacını değerlendirmektir. Sekonder amacımız ise erken dönemdeki solunum değişkenlerindeki değişiklikler, hasta konforu, 28 günlük mortalite ve entübasyon zamanını belirlemektir.

**BULGULAR:** Bu çalışmaya toplam 23 hasta dahil edildi; bunlardan 4'ü (%17) bayan, 19'u (%83) erkekti. Yaş ortalaması 53 ± 17 yıl idi. Akut solunum yetmezliği etyolojileri çoğunlukla pnömoni (n = 16; %69.6) veya ekstrapulmoner sepsis (n = 4; %17.4) idi. Ortalama APACHE-II skoru 18 ± 4, SOFA skoru 5 ± 2 idi. Akut solunum yetmezliği boyunca 13 hastaya (%56.5) YAOT, 10 hastaya (%43.5) standart oksijen tedavisi verildi. 13 hastada (%56.5) noninvaziv ventilasyon ihtiyacı oldu. 14 hastada (%60.9) ise invaziv mekanik ventilasyon gerekliliği vardı. 28 günlük mortalite oranı %60.9 (14 hasta) idi. Gruplar arasında mekanik ventilasyon ihtiyacı, 28 günlük mortalite oranları, yoğun bakımda yatış süreleri, hastanede kalış süreleri ve mortalite açısından da istatistiksel olarak anlamlı farklılık görülmedi ($p>0,05$). Standart oksijen grubuna göre high flow oksijen grubunun hem 2.saat hem de 24.saat medyan dispne VAS skoru istatistiksel anlamlı olarak daha düşük idi ($p=0,009$ ve $p=0,016$).

**SONUÇ:** Hipoksemik akut solunum yetmezliği olan bağışıklığı baskılanmış hastalarda YAOT, standart oksijenle karşılaştırıldığında mekanik ventilasyon gereksinimini azaltmamıştır. Şimdi hipotezimizi doğrulamak için tek merkezli, randomize bir araştırma daha fazla hastayla yürütülecek. YAOT gelecekte alternatif bir tedavi olabilir.

**Anahtar Kelimeler:** Akut solunum yetmezliği, immün yetmezlik, yüksek akımlı oksijen.

## SS-051
## BAĞIŞIKLIĞI BASKILANMIŞ PNÖMONİYE BAĞLI AKUT SOLUNUM YETMEZLİĞİNDE NONİNVAZİV VENTİLASYON TEDAVİSİNİN SONUÇLARI

İmren Nesil, Pervin Korkmaz Ekren, Feza Bacakoğlu

Ege Üniversitesi, Göğüs Hastalıkları,İzmir

**GİRİŞ:** Akut solunum yetmezliği (ASY) tedavisinde noninvaziv ventilasyon (NİV) ilk seçenek haline gelmesine rağmen, bağışıklığı baskılanmış pnömoni (BBP) olgularında NİV deneyimiyle ilgili bilgilerimiz sınırlıdır. Çalışmamızda BBP sonucunda ASY gelişen ve NİV uygulanan olgularda;NİV başarısızlık oranlarının ve başarasızlığa neden olan faktörlerin saptanması amaçlanmıştır.

**YÖNTEM:** Mayıs 2012-Aralık 2015tarihleri arasında, yoğun bakım ünitemizde BBP'ye bağlı ASY nedeniyle NİV uygulanan olgular retrospektif olarak değerlendirilmiştir. Olguların demografik, klinik ve laboratuvar bulguları, entübasyon gereksinimleri ve entübasyon zamanları kaydedilmiştir. NIV'in ilk 48 saati içinde yapılan entübasyon 'erken', sonraki dönemdeki uygulamaysa 'geç başarısızlık' olarak değerlendirilmiştir.

**BULGULAR:** Çalışma periyodunda 559 pnömoni olgusunun 169'una NİV uygulanmış; bu olguların 44'ünde ASY'nin sebebi BBP olarak saptanmıştır. Çalışmaya dahil edilen 40 olgunun 23'ü erkek, ortalama yaşı 58.95±15.7 yıldı. Ortanca APACHE II skoru 17(13-22) iken, olguların %70'inde ARDS mevcuttu.13 olgu erken, 19 olgu geç dönem NİV başarısızlığı (olguların %80'i) izlenmiştir. Çok değişkenli analizde başlangıç solunum sayısının yüksek olması [OR:1.20 (%95 CI 1.01-1.44), p=0.038] ve 72. saatteki akciğer grafisindeki progresyon [OR:19.96 (%95 CI 1.56-254.95), p=0.021] varlığı NİV başarısızlığı için bağımsız risk faktörü olarak saptanmıştır. Başlangıç PCO2 değeri, PaO2/FiO2 oranı ve takip sırasında vazopressör kullanımı NİV başarısızlığını etkilememiştir. Total mortalite oranı %77.5 iken, NİV başarısız olgularda bu oran daha yüksek (%12.5 vs %93.8, p<0.001) olarak bulunmuştur.

**SONUÇ:** Akut solunum yetmezliğinin eşlik ettiği, BBP olgularında NİV uygulama sırasında; tedavi başarısızlık ve mortalite oranları yüksek olduğundan, uygulama çok yakın takip altında yapılmalıdır. Bu grupta prediktör faktörlerin saptanması amacıyla daha geniş olgu serili çalışmalara ihtiyaç vardır.

**Anahtar Kelimeler:** Akut Solunum Yetmezliği (ASY), Bağışıklığı Baskılanmış Pnömoni (BBP), Noninvaziv Ventilasyon (NİV)

## SS-052
# YOĞUN BAKIMDA FİBEROPTİK BRONKOSKOPİ EŞLİĞİNDE GRİGGS YÖNTEMİYLE YAPILAN PERKÜTAN TRAKEOSTOMİ OLGULARININ RETROSPEKTİF OLARAK DEĞERLENDİRİLMESİ

Azra Özanbarcı, Mustafa Özgür Cırık, Gülşah Yurtseven, Ali Alagöz, Hilal Sazak

S.B.Ü. Ankara Atatürk Göğüs Hastalıkları ve Göğüs Cerrahisi SUAM, Anesteziyoloji ve Reanimasyon Kliniği, Ankara

**GİRİŞ:** Yoğun bakım ünitelerinde perkütan trakeostomi yaygın olarak yapılan bir işlemdir. Perkütan dilatasyonel trakeostomi tekniği (PDT) kısa sürede yatak başında uygulanabilirliğinin yanı sıra daha az komplikasyon ve doku hasarı oluşturması yönü ile avantajlıdır. PDT yöntemlerinden biri olan Griggs yönteminde özel tasarlanmış forsepsle trakeal dilatasyon yapılarak kanülün trakeaya yerleştirilmesi sağlanır. Bu işlemin fiberoptik bronkoskopi (FOB) eşliğinde yapılması komplikasyon oranını azaltabilir.

**AMAÇ:** Bu çalışmada yoğun bakım ünitemizde FOB eşliğinde Griggs yöntemi ile açtığımız 24 perkütan trakeostomi olgusunun retrospektif olarak değerlendirmesi amaçlandı.

**YÖNTEM-GEREÇLER:** Aralık 2016 ile Temmuz 2017 tarihleri arasında, hastanemiz yoğun bakım ünitesinde genel anestezi altında Griggs yöntemiyle FOB eşliğinde yatakbaşı PDT işlemi gerçekleştirilen 24 hastanın dosyası tarandı. İşlem PDT ve FOB konusunda deneyimi olan ve en az 3 yıl anesteziyoloji ve reanimasyon uzmanı olarak çalışan doktorlar tarafından yapılmıştır. Hastaların demografik verileri, tanıları, trakeostomi işleminin entübasyonun kaçıncı gününde gerçekleştirildiği, trakeostomi kanülünün cilt insizyonundan kanülün yerleştirilmesine kadar ortalama yerleştirilme süresi, trakeostomi kanülü yerleştirilmesi esnasında ve sonrasında gelişen komplikasyonlar ve yoğun bakım sonrası hastaların klinik seyri kaydedildi.

**BULGULAR:** Hastaların yatış tanısında solunumsal nedenlerden kronik obstrüktif akciğer hastalığı (n=7, %29), nörolojik nedenlerden ise kardiyopulmoner resüsitasyon sonrası postanoksik koma (n=4, %14) ilk sırada yer aldı. Bütün hastalara entübasyonun ilk 10 gününde PDT işlemi yapılmıştı. Çalışmamızda 24 hastada FOB ile temizlik ve girişim yerinin teyit edilmesinden sonra işlem süresi cilt insizyonundan kanülün yerleştirilmesine kadar ortalama 6±2 dk olduğu görüldü. PDT işlemine bağlı erken komplikasyon olarak sadece iki hastada minör kanama geliştiği ve işleme ait ek bir komplikasyon gelişmediği, hastaların %70 (n:17)'inin ev tipi mekanik ventilatörle servise taburcu edildiği gözlendi (Tablo 1).

**TARTIŞMA:** Hastanemizde FOB eşliğinde Griggs tekniği ile tecrübeli uygulayıcılar tarafından yapılan PDT'nin kısa sürede yapıldığı, düşük erken komplikasyon oranına sahip olduğu ve kronik solunum yetmezliğinde trakeostominin hasta konforunu arttırdığı sonucuna vardık. Çalışmamız devam etmektedir.

**Anahtar Kelimeler:** Griggs yöntemi, trakeostomi, perkütan dilatasyonel trakeostomi,

PDT yapılan hastaların tanı ve prognozları

| Değişken | | PDT yapılan hasta sayısı (n= 24) |
|---|---|---|
| Yatış tanıları(n) | | |
| Solunumsal: | KOAH | 7 |
| | İAH | 3 |
| | Maligniteye eşlik eden pnömoni | 4 |
| Nörolojik: | Nöromuskuler hastalıklar | 3 |
| | Serebrovasküler hastalıklara eşlik eden pnömoni | 4 |
| | CPR sonrası postanoksik koma | 3 |
| Prognoz (n) | | |
| | Trakeostominin kapatılması | 0 |
| | Ev tipi mekanik ventilatörle servise nakil | 17 |
| | Ölüm | 7 |

# SS-053
# MESLEK HASTALIKLARI İÇİNDE PNÖMOKONYOZUN DAĞILIMI (2006-2015)

Adem Koyuncu[1], Abdulsamet Sandal[1], Seval Müzeyen Ecin[1], Ali Naci Yıldız[2]

[1]Hacettepe Üniversitesi, İç Hastalıkları Ana bilim Dalı, İş ve Meslek Hastalıkları Bilim Dalı, Ankara
[2]Hacettepe Üniversitesi, Halk Sağlığı Ana bilim Dalı, Ankara

**GİRİŞ-AMAÇ:** Pnömokonyoz akciğerlerde toz birikimi ve buna bağlı doku reaksiyonları olarak ifade edilmektedir. Toza maruz kalma en çok madencilikte olmakla birlikte toprak ve seramik malzeme imali, taş ocağı ve taş işçiliği, demir döküm işleri gibi pek çok alanda toza maruz kalma söz konusu olabilir. Sosyal Güvenlik Kurumu (SGK) tarafından 2006-2015 yılları arasında Türkiye'de meslek hastalığına tutulan yıllık pnömokonyoz olgu sayıları ise 68 ile 1010 arasında bildirilmiştir. Bu çalışmanın amacı pnömokonyozun, meslek hastalıkları ve mesleki akciğer hastalıkları içindeki dağılımının incelenmesidir.

**YÖNTEM:** SGK, 2006-2015 yılı istatistiklerinde meslek hastalığına tutulan olgular incelenmiştir.

**BULGULAR:** Türkiye'de SGK tarafından yayınlanan meslek hastalıklarında son 10 yılında pnömokonyoz hastaları yıllara göre %19,3-83,6 arasında dağılım göstermektedir. Mesleki solunum sistemi hastalıkları içinde ise pnömokonyoz hastaları %80,2-99,3 arasında dağılım göstermektedir. Meslek hastalıklarında en sık konulan tanılar pnömokonyoz, kurşun ve tozları olmuştur(Tablo 1).2013-2015 yıllarında sigortalılığı sona erdikten sonra meslek hastalığı teşhisi konan ve listede olmayan başka bir hastalık şeklinde olguların toplamı o yılki toplam meslek hastalıklarının sırası ile %74,4, %63,8 ve %46,1'ini oluşturmaktadır.

**TARTIŞMA VE SONUÇ:** En sık tanımlanan meslek hastalıklarında pnömokonyoz her yıl birinci veya ikinci sırada yer almaktadır. Ülkemizde, Tozla Mücadele Yönetmeliği kapsamında pnömokonyoz yönünden yapılan periyodik sağlık muayenelerinin hastaların saptanmasında önemli payı vardır. Pnömokonyoz hastalarının sayısında 2013 yılından itibaren düşüş olduğu gözlenmektedir. Bu düşmenin nedeni SGK tarafından 2013 yılından itibaren sigortalılığı sona erdikten sonra meslek hastalığı teşhisi konan ve listede olmayan başka bir hastalık şeklinde tanımlamalar eklenmesi olabilir çünkü 2013-2015 yıllarında yayınlanan hastalık/etkenlerin tamamı yayınlanan olguların ancak yarısı kadardır. Pnömokonyoz mesleki akciğer hastalıklarının %80'den fazlasını oluşturmaktadır. Pnömokonyoz meslek hastalıklarının yıllara göre %19,3 ile %83,6'sını oluşturmaktadır. Pnömokonyoz listedeki diğer hastalıklara göre bildirimde daha fazla görünse de, meslek hastalıkları sayıları Türkiye'de beklenene göre çok düşük olduğu ifade edilebilir. Türkiye ile benzer nüfusa sahip Almanya'da her yıl 35000 dolayında meslek hastalığı olgusu rapor edilmektedir. Pnömokonyoz tozlu ortamda çalışan işçilerinin işe girişte, aralıklı (periyodik) muayenelerinin ve işten çıkış/ emeklilik sonrası geç muayenelerinin düzenli yapılmasını ile saptanabilir. Pnömokonyoz saptanan olgular Sosyal Güvenlik Kurumuna usulüne uygun rapor düzenlenerek bildirilmelidir

**Anahtar Kelimeler:** Pnömokonyoz, Mesleki Akciğer Hastalığı, Meslek Hastalığı

Tablo 1

**Tablo 1.**Yıllar İtibari ile En Sık Görülen Üç Meslek Hastalığının Dağılımı (2006-2015*)

| Yıl | Toplam Sayı | 1. | | 2. | | 3. | |
|---|---|---|---|---|---|---|---|
| | | Etken/Tanı | Sayı | Etken/Tanı | Sayı | Etken/Tanı | Sayı |
| 2006 | 574 | Pnömokonyoz | 421 | Kurşun ve tozları | 69 | Organik kurşun bileşikleri | 36 |
| 2007 | 1208 | Pnömokonyoz | 1010 | Nitroz gazlar | 63 | Kurşun ve tozları | 54 |
| 2008 | 539 | Pnömokonyoz | 357 | Arsenikli hidrojen veya arsin | 64 | Kurşun ve tozları/ Benzen ve homologları | 23/ 23 |
| 2009 | 429 | Pnömokonyoz | 209 | Kurşun ve tozları | 99 | Mesleki bronşial astım | 20 |
| 2010 | 533 | Nitroz gazlar | 107 | Pnömokonyoz | 114 | Akciğer tüberkülozu | 39 |
| 2011 | 697 | Arsenik ve bileşikleri | 280 | Pnömokonyoz | 184 | Fazla zorlanma sonucu vertebra prosesusların yırtığı | 42 |
| 2012 | 395 | Pnömokonyoz | 261 | Kurşun ve tozları | 26 | Nikel ve bileşikleri | 14 |
| 2013 | 351 | Sigortalılığı sona erdikten sonra meslek hastalığı teşhisi konulan | 215 | Pnömokonyoz | 68 | Listede olmayan başka bir hastalık | 40 |
| 2014 | 494 | Sigortalılığı sona erdikten sonra meslek hastalığı teşhisi konulan | 230 | Pnömokonyoz | 101 | Listede olmayan başka bir hastalık | 85 |
| 2015 | 510 | Pnömokonyoz | 184 | Sigortalılığı sona erdikten sonra meslek hastalığı teşhisi konulan | 136 | Listede olmayan başka bir hastalık | 99 |

**SGK 2013 yılı itibari ile Sigortalılığı sona erdikten sonra meslek hastalığı teşhisi konulan ve listede olmayan başka bir hastalık bölümlerini eklemiştir.*

## SS-054
## PNÖMOKONYOZ OLGULARINDA POZİTRON EMİSYON TOMOGRAFİ TEMELLİ GÖRÜNTÜLEME YÖNTEMLERİNİN UYGULANMASI: LİTERATÜR DERLEMESİ

Abdulsamet Sandal[1], Seval Müzeyyen Ecin[1], Adem Koyuncu[1], Ali Naci Yıldız[2]

[1]Hacettepe Üniversitesi Tıp Fakültesi, İç Hastalıkları Anabilim Dalı, İş ve Meslek Hastalıkları Bilim Dalı, Ankara
[2]Hacettepe Üniversitesi Tıp Fakültesi, Halk Sağlığı Anabilim Dalı, Ankara

**AMAÇ:** Bu araştırmada literatürdeki, pnömokonyoz olgularında pozitron emisyon tomografi (PET) ve PET-Bilgisayarlı Tomografi (PET-BT) tetkiklerinin uygulandığı araştırmaların sonuçlarının karşılaştırılması amaçlanmıştır.

**GEREÇ-YÖNTEM:** "Pubmed" ve "Web of Science" veritabanlarında "Pneumoconiosis AND PET" anahtar kelimesi ile yapılan taramada ulaşılan kayıtlar listelenmiştir. Pubmed'de 42, Web of Science'ta 5 kayıt saptanmıştır. Toplam 47 kayıttan 5'i mükerrer kayıt olduğundan, 7'si İngilizce ve Türkçe dışındaki dillerden olduğundan, 21'inin içeriği konuyla ilgisiz olduğundan, 2'si ise derleme niteliğinde olduğundan incelemeye dâhil edilmemiştir. Kalan 6 vaka raporu, 5 vaka serisi ve 1 deneysel araştırma değerlendirilmiştir.

**BULGULAR:** Araştırmaya dâhil edilen 6 vaka raporundan 3'ünde PET ile malignite açısından yalancı pozitif sonuç elde edildiği, 2'sinde pnömokonyoz zemininde gelişen akciğer kanseri ayırıcı tanısında PET'in yararlı olduğu ve 1'inde yaygın parankimal tutulumda pozitif sonuç veren PET ile akut inflamasyonu destekleyen bulguların elde edilmesiyle akut silikozisi destekleyen bulgular elde edildiği saptanmıştır. 5 vaka serisinden 3'ünde PET ile malignite açısından yalancı pozitif sonuç elde edildiği, 1'inde pnömokonyoz zemininde gelişen akciğer kanseri ayırıcı tanısında PET'in yararlı olduğu ve 1'inde pnömokonyoz zemininde gelişen malignensi evrelemesinde yararlı olduğu saptanmıştır. Dâhil edilen 1 deneysel araştırmada 26 hastaya aynı gün yapılan 11C-metionin-(MET)-PET ve flor-18-(F-18)-florodeoksiglukoz(FDG)-PET tetkiklerinin her ikisinde de malign nodüllerde, pnömokonyotik nodüllere göre tutulumun fazla olduğu sonucuna ulaşılmıştır.

**SONUÇ:** Literatürde pnömokonyoz hastalarında malignite ayırıcı tanısında PET kullanımının yararını ortaya koyan araştırmalar mevcuttur. Ancak ileri invaziv işlem gerektiren yalancı pozitif sonuçların izlendiği araştırmaların, tetkik sonuçlarının değerlendirmesinde göz önünde bulundurulması gerektiğini düşünmekteyiz. Gelecekte benign pnömokonyotik lezyonlar ile malign lezyonların ayırıcı tanısında tutulum için sınır değerlerin saptanmasını amaçlayan araştırmaların yapılması, PET'in pnömokonyoz hastalarında kullanımının etkinliğinin ortaya konmasında yararlı olacaktır.

**Anahtar Kelimeler:** pnömokonyoz, PET, meslek hastalıkları

## SS-055
## PNÖMOKONYOZDA AKCİĞER GRAFİSİ VE YÜKSEK ÇÖZÜNÜRLÜKLÜ BİLGİSAYARLI TOMOGRAFİ KARŞILAŞTIRILMASI VE FONKSİYONEL DURUM İLE İLİŞKİSİ

Melahat Uzel Şener[1], Ceprail Şimşek[1], Şeref Özkara[1], Hale Evran[2], İlke Bursalı[2], Atilla Gökçek[2]

[1]Atatürk Göğüs Hastalıkları ve Göğüs Cerrahisi E.A.H, Göğüs Hastalıkları, Ankara
[2]Atatürk Göğüs Hastalıkları ve Göğüs Cerrahisi E.A.H, Radyoloji, Ankara

**GİRİŞ-AMAÇ:** Uluslararası Çalışma Örgütü(ILO) pnömokonyozu 'akciğerlerde inorganik toz birikmesi ve buna bağlı doku reaksiyonları olarak tanımlamıştır. ILO sınıflaması radyografik anormalliklerin sistematik olarak tanımlanması ve kaydedilmesi için araçtır. Yüksek çözünürlüklü bilgisayarlı tomografi(YRBT), pnömonkonyozun erken değerlendirilmesinde akciğer grafisine göre daha spesifik ve sensitiftir. Pnömonkonyoz için geliştirilmiş uluslararası YRBT sınıflamasının(ICOERD) hedefi asbestoz ilişkili akciğer hastalıkları, silikozis ve amfizem gibi tütün maruziyeti ilişkili hastalıklarda tarama, tanı ve epidemiyolojik raporlamadır. Solunum fonksiyon testleri(SFT), pnömokonyoz değerlendirmesi için spesifik değildir. Silikozisde fonksiyonel değişiklikler ile radyolojik tutulum arasında sıklıkla korelasyon yoktur. Bu çalışmada pnömonkonyozun erken tanınmasında akciğer grafisi ve YRBT sınıflamalarını karşılaştırdık ve bunların fonksiyonel durumunu saptanmada SFT ile ilişkisini inceledik.

**YÖNTEM-GEREÇLER:** Hastanemizde 2012-2014 yılları arasında pnömokonyoz tanısı alan, tanı anında akciğer grafisi, YRBT ve SFT yapılmış hastalar çalışmaya alındı (n=83). Akciğerde ek hastalığı olanlar alınmadı. Akciğer grafileri ILO B okuyucusu olan 2 pulmonolog tarafından ILO-2000 sınıflamasına göre değerlendirildi. YRBT 3 radyolog tarafından birlikte değerlendirilerek ile ICOERD'ye göre sınıflandı. Okuyuculara hastaların meslekleri hakkında bilgi verilmedi.

**BULGULAR:** Hastaların tamamı erkek, yaş ortalamaları 44.46(±11.45) yıl idi. 79 hastaya radyolojik, 4 hastaya patolojik olarak tanı kondu. Grafilerde baskın lezyon 64(%77.1) hastada round opasite(RO), 8(%9.6) hastada irregüler opasite(IR) iken YRBT'de 40(%48.2) hastada IR, 39(%47) hastada RO idi. Grafi ile 72 hastada, YRBT ile 79 hastada pnömokonyoz saptandı (p:0.560). RO ve IR saptanmasında grafi ile YRBT arasında istatistiksel fark saptanmadı(p:0.706, p>0.05) ancak IR klinik olarak anlamlı derecede yüksek saptandı. Büyük opasiteler YRBT'de istatistiksel olarak daha yüksek saptandı. (Tablo 1) ILO kategorileri ve YRBT derecelerinin iyi derecede korele olduğu ve istatistiksel anlamlı olduğu görüldü. (rho:0.590; p<0.01) (tablo 2) Bununla birlikte ILO kategorilerine göre oluşan 4 grup ile HRCT dereceleri karşılaştırıldı ve istatistiksel olarak anlamlı fark saptandı(p<0.01). SFT'lerde 42 (%50.6) hasta normal, 4 (%4.8) hasta obstruktif, 8 (%9.6) hasta restriktif, 22 (%26.5) hasta mikst tip, 6 (%7.2) hasta küçük hava yolu obstrüksiyonu, 1 (%1.2) hasta teste uyumsuz olarak değerlendirildi.

**SONUÇLAR:** YRBTde parankimal değişiklikler daha erken saptanmış olmasına rağmen pnömokonyoz tanısında rutin kullanımın önerecek yeterli kanıt yok. Yüksek maliyet ve radyasyon maruziyeti periyodik taramalarda yine akciğer grafisi öne çıkarmaktadır. Solunum fonksiyon değerlendirmesinde sigara maruziyeti kafa karıştıcı faktördür ve nonsmoker gruplarda değerlendirmesi yapılmalıdır.

Anahtar Kelimeler: pnömokonyoz, radyografi, YRBT

tablo 2

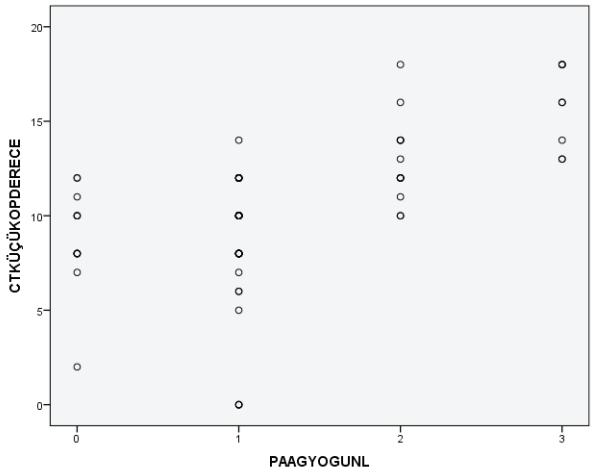


tablo 3

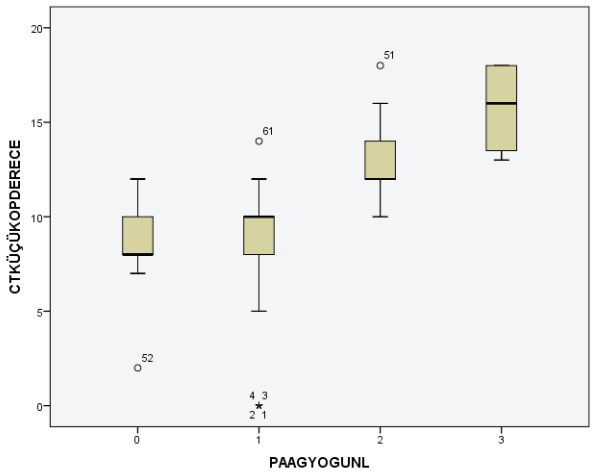


tablo 1

| | Akciğer grafisi n: 83 | YRBT n: 83 | p (Ki-kare) |
|---|---|---|---|
| Pnömokonyoz | 72 (%86.75) | 79 (%95.18) | 0.560 |
| Round opasite | 68 (%81.93) | 71 (%85.54) | 0.706 |
| Düzensiz opasite | 47 (%56.63) | 78 (%93.98) | 1.000(Fisher) |
| Büyük opasite | 12 (%14.46) | 16 (%19.28) | 0.000(Fisher) |
| Plevral patoloji | 4 (%4.82) | 19 (%22.89) | 0.360(Fisher) |
| Amfizem | 14 (%16.87) | 53 (%63.86) | 0.732 |

## SS-056
# İŞLE İLGİLİ ASTIM OLGULARININ DEĞERLENDİRİLMESİ: ÜÇ YILLIK TECRÜBEMİZ

Ayşe Coşkun Beyan, Nur Şafak Alıcı, Yucel Demiral, Arif Hikmet Çımrın

Dokuz Eylül Üniversitesi, Göğüs Hastalıkları Anabilim Dalı, Meslek Hastalıkları Bilim Dalı, İzmir, Türkiye

İşle ilgili astım, en yaygın mesleki hastalıklardan biridir. Türkiyeıde İİA için güvenilir bir istatistiksel veri ve tanı algoritması rehberi yoktur. Bu çalışmada, resmi meslek hastalığı tanısı koymakla yetkili birimlerden biri olan Dokuz Eylül Üniversitesi İş Sağlığı ve Güvenliği Bölümüinde meslek hastalığı tanısı alan hastaların tanı yöntemlerini ve özelliklerini gözden geçirmeyi amaçladık.

Kliniğimize İİA şüphesi ile başvuran toplam 214 hasta, işyeri hekimi, SGK (kişisel başvuru), ikinci veya üçüncü basamak göğüs hastalıkları uzmanları [61 (% 28), 51 (% 23) ve 102 (% 47)] tarafından sevk edildi. Kasım 2013 ile Haziran 2016 tarihleri arasında MA ve işin şiddetlendirdiği astım tanısı alan 78 olgu değerlendirildi. Mesleki öykü, fonksiyonel değerlendirme, deri prick testi, PEF monitorizasyonu, radyolojik değerlendirmeleri irdelendi.

Türkiye'de, iş sağlığı hekimlerinde bu gecikmeye dikkat edilerek bilinçlendirilmesi, çalışma yerlerinde sağlık gözleminin yapılması ve vaka yönetiminin geliştirilmesi gerekiyor. WRA'nın teşhisi için en önemli testlerden biri olan PEF değerlendirmesi, iş sağlığı hekimlerine öğretilmeli ve gözlemler meslek sağlığı hekimleri tarafından yapılmalıdır. WRA tanısı için mesleki öykü ve klinik özelliklerin yanı sıra uygun olgularda PEF gözlemi, spesifik olmayan BPT ve cilt prick testi de yeterli olacaktır.

**Anahtar Kelimeler:** İş ile ilişkili astım, meslek astımı, PEF izlemi

Olguların sosyo-demografik verileri ve sevk bilgileri

| | | n: 78(%) |
|---|---|---|
| yaş(Mean±SD, min - max) | | 37,5+6,3 (21-52) |
| cinsiyet | erkek | 54 (69,2) |
| | kadın | 24 (30,8) |
| öğrenim durumu | lise altı | 58 (74,4) |
| | lise ve üstü | 20 (25,6) |
| sigara | evet | 29 (37,2) |
| | hayır | 28 (35,9) |
| | bırakmış | 21 (26,9) |
| sigara; paket/yıl (Mean ±SD (min - max) | | 11,8+16,8, (4-120) |
| kronik hastalık | var | 6 (7,7) |
| | yok | 72 (92,3) |
| başvuruda çalışma durumu | evet | 68 (87,2) |
| | hayır | 10 (12,8) |
| çalıştığı sektör | endüstri | 17 (21,8) |
| | hizmet | 61 (78,2) |

Klinik ve fonksiyonel değerlendirme sonuçları

| | | n: 78 (%) |
|---|---|---|
| başvuru anında şikayet varlığı* | evet | 76 (97,4) |
| | hayır | 2 (2,6) |
| toplam şikayet süresi(ay)Mean ±SD (min - max) | | 54,1+49,3, (1-200) |
| Yapılan iş ile şikayetlerin ilişkisi | evet | 75 (96,1) |
| | hayır | 3 (3,8) |
| toplam şikayet süresi **Mean ±SD (min - max) | | 47,2+45,1 (1-168) |
| başvuruda fizik muayene bugusu varlığı*** | evet | 59 (75,6) |
| | hayır | 19 (24,4) |
| fonksiyonel değerlendirme (Mean ±SD) (expected %) (min- max) | FEV 1 | 79,9+16,2 (32-136) |
| | FVC | 85+13,8 (44-127) |
| | FEV1/FVC | 78,7+8,5 (57-93) |
| | PEF | 76,2+18,6 (37-125) |

*nefes darlığı, hışıltılı solunum, öksürük yakınmalarından en az birinin bulunması
**İş kolları metal, kimya, sağlık, temizlik ve diğerleri olarak sınıflandırılmış, gruplar arasındaki farklar not edilmiştir.Oneway ANOVA, p:0,76
***ekspiratuar ronküs, solunum seslerinde azalma, expiryum uzaması fizik muayene bulgularından en az birinin bulunması

## SS-057
## TORAKS DIŞI KANSERLERİN ENDOBRONŞİAL METASTAZLARININ ÖZELLİKLERİ VE POZİTRON EMİSYON TOMOGRAFİ BULGULARI

Coşkun Doğan, Seda Beyhan Sağmen, Elif Torun Parmaksız, Ali Fidan, Nesrin Kıral, Banu Salepçi, Sevda Şener Cömert

Sağlık Bilimleri Üniversitesi Kartal Dr. Lütfi Kırdar Eğitim ve Araştırma Hastanesi, Göğüs Hastalıkları Kliniği, İstanbul

**AMAÇ:** Akciğer dışı kanserlerin endobronşial metastazlarının (EBM) klinik, radyolojik, bronkoskopik özelliklerini ve entegre pozitron emisyon tomografi-bilgisayarlı tomografi (PET-BT) bulgularının EBM ile ilişkisini incelemek.

**MATERYAL METOD:** Ocak 2013-Aralık 2016 tarihleri arasında kliniğimiz bronkoskopi ünitesinde yapılan fiberoptik bronkoskopi (FOB) kayıtları retrospektif olarak incelendi. Akciğer dışı malignite öyküsü olup FOB yapılan hastaların dosyaları ayrıldı. Fiberoptik bronkoskopi ile hava yollarında endobronşial lezyonu tespit edilip, biyopsi ile histopatolojik olarak akciğer dışı organ kanser metastazı tanısı alan olgular çalışmaya dahil edildi.

**BULGULAR:** Çalışma periyodu içersinde 2546 olguya çeşitli endikasyonlar için FOB yapıldı. Olguların 81'inde toraks dışı malignitenin akciğer metastazı şüphesi vardı. Bunların 20'sinde endobronşial lezyon tespit edildi. Bu 20 olgunun 4'ünde (larinks karsinomu öyküsü olan 4 olgu) histopatolojik tanı bronkojenik karsinom ile kesin ayırt edilemediği için çalışma dışı bırakıldı. Kalan 16 olgunun (%19.7) histopatolojik tanısı akciğer dışı organ malignitesine bağlı metastaz olarak rapor edildi (Şekil 1). Olguların 10'u (%62.5) kadın 6'sı (%37.5) erkekti. Yaş ortalaması 61.8±9.1 (50-80) yıl idi. Akciğerlere EBM yapan en sık kanserin 9 (%56.4) olgu ile meme karsinomu olduğu görüldü (Şekil 2). Olguların primer kanser tanısı ile EBM tanısı alması arasındaki ortalama süre 55.1±48.5 (1-180) ay olarak tespit edildi. Toplam 13 (%81.2) olgunun PET-BT raporuna ulaşıldı. Akciğerdeki lezyonların ortalama SUV-max değeri 9.8±4.3 olarak hesaplandı (Tablo1). PET-BT'ye göre olguların %92,4'ünde akciğer dışı organ metastazı da vardı (Tablo 2). Olguların 9'unun (%56.2) EBM tanısı aldıktan ortalama 8.5±6.7 (1-21) ay sonra öldüğü görüldü.

**SONUÇ:** Akciğerde EBM yapan en sık malignitenin meme karsinomu olduğu, olguların EBM tanısı aldıktan sonra ortalama hayatta kalma sürelerinin kısa olduğu, EBM'si olan olguların multi-metastatik olduğu görüldü. Olguların PET-BT'lerinde %92.4 akciğer dışı organ metastazı da olduğu için lokal tedaviler yerine sistemik tedavilerin gerekebileceği ve bu konuda PET-BT'nin hastalığın yaygınlığı ile ilgili bilgi verebildiği için tedavi planlanmasında önemli olabileceği sonucuna varıldı.

**Anahtar Kelimeler:** Bronkoskopi, endobronşial metastaz, meme kanseri.

Şekil 1

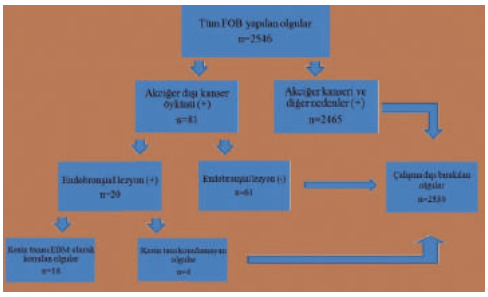


Şekil 2

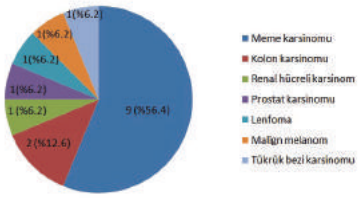


Olguların histopatolojik tanı dağılımı.

Tablo 1

| Primer kanser öyküsü | Olgu sayısı | SUV max (oratalama) | ss | Min- Max |
|---|---|---|---|---|
| Meme karsinomu | 7 | 10.9 | 4.5 | 6.4-17.4 |
| Kolon karsinomu | 2 | 7 | 1.2 | 6.2-7.9 |
| Renal hücreli karsinom | 1 | 7.9 | - | 7.9 |
| Prostat karsinomu | 1 | 5.3 | - | 5.3 |
| Lenfoma | 1 | 18.2 | - | 18.2 |
| Malign melanom | 1 | 9.6 | - | 9.6 |

Olguların primer kanserlerine göre PET-BT'de ortalama SUVMax değerleri.

Tablo 2

| PET-BT | n-ss | % |
|---|---|---|
| PET-BT var | 13 | 81.2 |
| PET-BT Yok | 3 | 18.7 |
| SUV-Max (Ortalama/ss) | 9.8±4.3 | - |
| Akciğer metastazı ve diğer sistem veya organ metastazı. | 13 | 100 |
| Yalnız akciğer metastazı | 1 | 7.3 |
| Santral kitle | 13 | 100 |
| Mediastinal LAP tutulumu | 9 | 56.2 |
| Kemik tutulumu | 8 | 50 |
| Multipl parankimal metastatik nodül | 7 | 43.8 |
| Servikal LAP tutulumu | 4 | 25 |
| Batın LAP tutulumu | 2 | 12.5 |
| Beyin metastatik tutulum | 2 | 12.5 |
| Diğer (Karaciğer, sürrenal..) | 4 | 25 |

Olguların PET-BT bulguları.

## SS-058
## AKCİĞERİN SARKOMATOİD KARSİNOMLARININ KLİNİK VE RADYOMETABOLİK ÖZELLİKLERİ

Coşkun Doğan, Seda Beyhan Sağmen, Elif Torun Parmaksız, Nesrin Kıral, Ali Fidan, Sevda Şener Cömert, Banu Salepçi

Dr. Lütfi Kırdar Kartal Eğitim ve Araştırma Hastanesi, Göğüs Hastalıkları Kliniği, İstanbul

**GİRİŞ-AMAÇ:** Akciğer kanserlerinin son histopatolojik sınıflamasında (WHO-2015), sarkomatoid karsinomlar (SK) küçük hücreli dışı kanserler (KHDAK) arasında sınıflandırılmıştır. Epitelyal ve sarkomatöz bileşenlerin oluşturduğu bifazik monoklonal tümörlerdir. Diğer KHDAK'e kıyasla kötü prognozlu olduğu düşünülür. Çalışmamızın amacı SK'ların klinik ve radyometabolik (PET-BT) özelliklerinin incelenmesi ve sağ kalım üzerine etkisini araştırmaktır.

**MATERYAL-METOD:** Ocak 2014-Aralık 2016 arasında akciğer kanseri tanısı alan olguların kayıtları retrospektif incelendi. KHDAK ve SK tanısı alan olguların dosyaları ayrıldı. Bu olguların klinik ve radyometabolik özellikleri birbirleri ile karşılaştırıldı. Gruplara ait veriler Ki-kare, Mann Whitney U, sağ kalım analizleri Kaplan-Meier, Logrank yöntemi ile hesaplandı ve $p<0.05$ anlamlı olarak kabul edildi.

**BULGULAR:** Çalışmaya 256'sı (%93) KHDAK, 19'u (%7) SK olmak üzere toplam 275 olgu alındı. İki grubun klinik-radyolojik ve demografik bulguları arasında fark yoktu. Kanser evreleri incelendiğinde KHDAK grubunda evre 4 olgu sayısı 105 (%41) iken SK grubunda 14'dü (%68.4) (p=0.02). Olguların PET-BT SUVmax değerleri incelendiğinde KHDAK grubunda ortalama SUVmax değeri 16.9±9.2 iken SK grubunda 20.8±10.4'di (p=0.047). Olguların PET-BT'de ölçülen metabolik boyutlar incelendiğinde KHDAK grubunda 51.1±24.5 mm, SK grubunda 72.1±32.7 mm idi (p=0.003) (Tablo 1). KHDAK grubunda ortalama genel sağ kalım 18.1±1 ay iken SK grubunda 6.9±1.1 ay idi (p=0.003) (Şekil 1) (Tablo 1). SUVmax değeri > 17 olan KHDAK'lar da genel sağ kalım süresi 16.3±1.2 iken, SK'larda 6.3±1.3, SUVmax değeri < 17 olan KHDAK'lar da genel sağ kalım süresi 19.8±1.4 iken, SK'lar da 8.6±2.3 (p=0.02). Tümör metabolik boyutu > 50 mm olan KHDAK'lar da genel sağ kalım süresi 13.7±1.1 iken, SK'larda 6.6±1.2, metabolik boyutu < 50 mm olan KHDAK'lar da genel sağ kalım süresi 22.5±1.5 iken, SK'lar da 9±3.4 (p=0.01) (Tablo 2).

**SONUÇ:** KHAK'lerin içersinde yer alan ve nadir görülen bir tümör olan SK'ların özelliklerini araştırdığımız çalışmamızda 3 yıllık dönem içersinde toplam 19 SK olgusunun dosyasına ulaştık. SK'ların klinik, radyolojik ve demografik özelliklerinin diğer KHDAK'lar ile farkının olmadığını gördük. Buna karşın SK'ların KHDAK'a kıyasla genel sağ kalımlarının daha düşük olduğu ve tanı anında daha ileri evre oldukları görüldü. Ayrıca SK'lerde çekilen PET-BT'lerde tümörün SUVmax değerinin daha yüksek bulunduğu ve tümörün PET-BT'de ölçülen metabolik boyutunun SK'lerde daha büyük olduğu görüldü. Akciğerin SK'ları kötü prognozlu, agresif seyirli, yüksek metastaz yapma potansiyeline sahip tümörlerdir.

**Anahtar Kelimeler:** Akciğer kanseri, Küçük hücreli dışı akciğer kanseri, sarkomatoid karsinom.

Resim 1

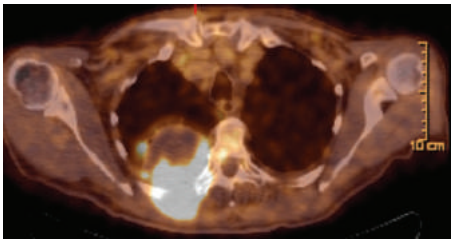


Sarkomatoid karsinom tanılı olgunun PET-BT görüntüsü.

Şekil 1

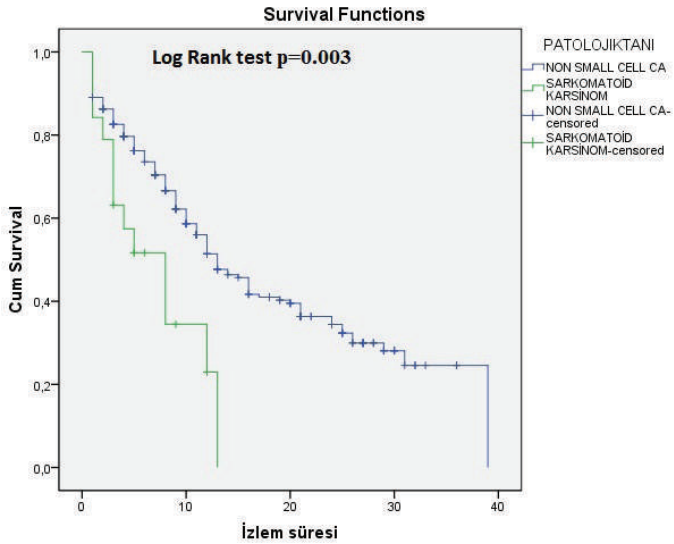


Olguların genel sağ kalım eğrisi.

Tablo 1

| | KHDAK | SK | p değeri |
|---|---|---|---|
| SUVmax değeri ortalama /ss | 16.9±9.2 | 20.8±10.4 | 0.047 |
| Metabolik boyut ortalama (mm)/ss | 51.1±24.5 | 72.1±32.7 | 0.003 |
| Sağ kalım ortalama (ay)/ss | 18.1±1 | 6.9±1.1 | 0.003 |

Olguların radyometabolik ve sağ kalım özellikleri.

Tablo 2

| | Olgular | Sağ kalım (ay/ss) | p değeri |
|---|---|---|---|
| SUVmax değeri > 17 | KHDAK | 16.3±1.2 | |
| | SK | 6.3±1.3 | |
| | | | p=0.02 |
| SUVmax değeri < 17 | KHDAK | 19.8±1.4 | |
| | SK | 8.6±2.3 | |
| | | | |
| Metabolik boyut >50 mm | KHDAK | 13.7±1.1 | |
| | DK | 6.6±1.2 | |
| | | | p=0.01 |
| Metabolik boyut <50 mm | KHDAK | 22.5±1.5 | |
| | SK | 9±3.4 | |

Olguların PET-BT sağ kalım ilişkileri.

## SS-059
## AKCİĞERİN NADİR TÜMÖRLERİ

Hatice Eryiğit Ünaldı[1], Şermin Çoban Kökten[2], Kadir Burak Özer[1], Ekin Ezgi Cesur[1], Tuğba Özlü[1], Attila Özdemir[1], Recep Demirhan[1]

[1]S.B.Ü. Kartal Dr.Lütfi Kırdar Eğitim ve Araştırma Hastanesi, Göğüs Cerrahisi Kliniği, İstanbul
[2]S.B.Ü Kartal Dr.Lütfi Kırdar Eğitim ve Araştırma Hastanesi, Tibbi Patoloji Kliniği, İstanbul

**AMAÇ:** Akciğer kanseri, parenkimdeki farklı hücrelerden gelişebilir. Cerrahi rezeksiyon genellikle küçük hücreli dışı karsinom tanısı alan kitlelere uygulanır. Akciğerin nadir tümörlerinin oranı %1' den azdır. Bu çalışmamızda akciğer rezeksiyonu yapılan nadir akciğer tümörlü olguları sunarak literatüre katkı sağlamayı amaçladık.

**GEREÇ-YÖNTEM:** Ocak 2010 ile Mart 2017 arasında primer akciğer rezeksiyonu uyguladığımız 251 hastayı geriye yönelik olarak inceledik. Bu hastalar içerisinde sekizinin postoperatif patolojisi akciğerin nadir görülen tümörleriydi. Olguların demografik ve histopatolojik özellikleri, kanser evreleri, yaşam süreleri hastane kayıt sisteminden elde edilerek diğer olgularla karşılaştırıldı.

**BULGULAR:** Cerrahi tedavi uyguladığımız sekiz hastanın beşi erkek, üçü kadın, yaş ortalaması elliydi. Bu olguların histopatolojik tanıları sarkomatoid karsinom (n=3), adenoid kistik karsinom (n=2), pulmoner blastom (n=1), miyoblastik tümör (n=1), sklerozan pnömositoma (n=1) idi. Kitlelerin anatomik yerleri en sık üst lobdu. Ortalama tümör çapları 47,4 mm (16- 100)'di. Rezeksiyon uygulanan sık görülen kitlelerin ortalama çapı 39 mm idi. Kadın hastaların ikisinde de eş zamanlı invaziv meme karsinomu vardı. Birinde akciğer ile meme rezeksiyonu eş zamanlı uygulandı. Sarkomatoid tanısı olan hastalardan birinin preoperatif bir adet servikal lenf nodu metastazı saptanmıştı. Bu hastaya intraoperatif sağ taraf boyun lenf nodu disseksiyonu akciğer rezeksiyonu ile birlikte yapıldı. Hiçbir hastada major postoperatif komplikasyon ve intraoperatif mortalite gelişmedi. Hastane yatış süreleri 6,5 gündü.Ortalama yaşam süreler 30 ay ve altısının halen poliklinik takibi devam etmektedir. Nadir tümörlü hastalar dışındakilerin yaşam süreleri tüm evreler dahil ortalama 37 aydı.

**SONUÇ:** Nadir görülen tümörler ile küçük hücreli dışı karsinomlu hastaları yaşam süresi yönünden karşılaştırmak hasta sayısı az olduğu için doğru bilgi vermeyecektir. Ancak sarkom tanısı ve eş zamanlı farklı malignite olması hastalarda sağkalımı belirgin etkilemektedir.

**Anahtar Kelimeler:** Sarkom, pleomorfik karsinom, adenoid kistik karsinom, inflamatuar tümör

## SS-060
## MALİGNİTE TANISINI BİLİYOR OLMANIN HASTA VE HASTA YAKININDA ANKSİYETE VEYA DEPRESYON OLUŞUMUNDA ANLAMLI BİR ETKİSİ VAR MI?

Sevda Şener Cömert, Ali Fidan, Bülent Akkurt, Seda Beyhan Sağmen, Coşkun Doğan, Gizem Türkeş

Sağlık Bilimleri Üniversitesi Kartal Dr.Lütfi Kırdar Eğitim ve Araştırma Hastanesi, Göğüs Hastalıkları Kliniği, İstanbul

**GİRİŞ:** Malignite tanısı alan olgulara tanıyı söylememek hasta yakınları tarafından sıkça talep edilen bir istektir.Bu durumun hasta yakınına ek bir anksiyete/depresyon yükleyebileceği yada malignite tanısını bilmenin hastada anksiyete/depresyona yol açabileceği düşünülebilir.Çalışmanın amacı malignite tanısı konduktan sonra tanısını bilen ve bilmeyen hastalar ve yakınları arasında yapılan anksiyete ve depresyon anketleri ile iki grup ve yakınları arasındaki anksiyete/depresyon varlığının karşılaştırılmasıdır.

**MATERYAL-METOD**: Çalışmaya Ocak 2016-Temmuz 2017 tarihleri arasında Göğüs Hastalıkları Kliniğimizde yatarak tedavi gören tüm malignite hastaları dahil edildi.Çalşımaya alınan hastalara "hasta anksiyete depresyon ölçeği" ve birinci derece hasta yakınlarına "stat1 ve stat2" anketi yapıldı.Malignite tanısını bilen ve bilmeyen hastaların ve hasta yakınlarının anksiyete ve kaygı durumları istatistiksel olarak ki-kare, Fisher's exact test ve Mann Whitney-U testleri kullanılarak karşılaştırıldı.

**BULGULAR:** Çalışmaya dahil edilen toplam 86 hastanın yaş ortalaması 64.9±12 olup, 58(%67.4)'i erkek, 28(%32.6)'i kadın idi. Hastaların 36(%41.9)'sında akciğer kanseri mevcuttu.Olguların 75(%87.2)'i hasta kanser tanısını biliyordu.HAD anksiyete ve depresyon anketlerinde tanısını bilenlerde anksiyete için:10.36 ve depresyon için:9.93, tanısını bilmeyenlerde ise anksiyete için:8.73 ve depresyon için:11.0 olduğu tespit edildi. Kanser tanısını biliyor veya bilmiyor olmanın HAD skorlarına anlamlı bir etkisinin olmadığı anlaşıldı($p>0.05$).HAD anksiyete ve depresyon skorları için kabul edilmiş ≥8 değeri kestirim değeri alınarak ankisyetesi ve depresyonu olanlar ile olmayanların oranları belirlenerek yapılan analizde tanıyı bilip bilmeme ile anlamlı bir ilişkili bulunmadı($p>0.05$). Hasta yakınlarına uygulanan stat1 ve stat2 anketlerinin skorları sırasıyla 39.1 ve 42.2 bulundu.Tanının hasta tarafından bilindiği grupta stat1 ve stat2 skorları sırasıyla 38.8 ve 41.9, bilinmediği grupta ise stat1 ve stat2 skorları sırasıyla 40.0 ve 44.7 bulundu,aradaki fark istatistiksel olarak anlamlı değildi ($p>0.05$).Hastalardan ilkokula kadar eğitimi olan grup ($n=57$) ile ortaokul-üniversite seviyesinde eğitim almış grup ($n=29$) karşılaştırıldı ve ilk grupta depresyon varlığı hastaların %82.2'sinde görülüyorken, daha yüksek eğitimli olan ikinci grupta ise bu oran hastaların %55.1'inde mevcuttu, fark istatistiksel olarak anlamlıydı ($p=0.014$). Hasta yakınlarına uygulanan stat1 ve stat2 anket skorlarında eğitim düzeyinin bir farklılık oluşturmadığı görüldü ($p<0.05$).

**SONUÇ:** Sonuç olarak kanser tanısını biliyor olmanın hasta anksiyete veya depresyon varlığına anlamlı bir etkisinin olmadığı görüldü.Hasta yakınları açısından da bu durum benzer bulundu.Eğitim düzeyi görece daha yüksek olan hastalarda, daha az eğitim almışlara oranla depresyon varlığının anlamlı derecede az olduğu anlaşıldı.

Anahtar Kelimeler: malignite, anksiyete, depresyon

## SS-061
## TRANSTORASİK AKCİĞER BİYOPSİŞİNDE ANKSİYETE DÜZEYİ VE DİĞER FAKTÖRLERİN KOMPLİKASYONLAR ÜZERİNE ETKİSİ

Eyüp Şenol[1], Pınar Uran Şenol[2]

[1]Atatürk Göğüs Hastalıkları ve Göğüs Cerrrahisi Eğitim ve Araştırma Hastanesi Radyoloji Bölümü / Ankara
[2]Ankara Üniversitesi Tıp Fakültesi Çocuk ve Ergen Ruh Sağlığı ve Hastalıkları Anabilimdalı / Ankara

**GİRİŞ:** Bu çalışmada, transtorasik akciğer biopsi (TAB) öncesi hissedilen anksiyete ve hastanın genel durumlarda hissettiği anksiyete düzeyi ile beraber diğer faktörlerin TAB komplikasyonları üzerine etkilerini retrospektif olarak incelemeyi amaçladık.

**GEREÇLER ve YÖNTEM:** TAB için Kasım 2016-Haziran 2017 tarihleri arasında radyoloji kliniğine yönlendirilen 106 hastaya TAB öncesinde uygulanan Durumluk ve Sürekli Kaygı Ölçeği değerlendirilmiştir. Hastaların anksiyete düzeyleri ile beraber birçok faktör (sosyodemografik bilgileri, kanama parametreleri, FEV1/FVC oranları, vücut kitle indeksleri (VKİ), pozisyonları, göğüs duvarı kalınlığı (GDK), iğne tipi, biyopsi iğnesinin plevraya giriş açısı ve trase boyunca parankim içerisinde katettiği mesafe, kitlenin boyutu, plevraya olan uzaklığı (PU), biyopsi iğnesinin plevrayı geçiş sayısı (PGS), parankim içerisinde iğne trasesinde yapılan manipülasyonlar (İTM), işlem süresi, lezyonun PET-BT' de FDG tutulumu (FDGT) vb.) değerlendirilmeye alınmıştır.

**BULGULAR:** Hastaların 16' sında (%16) pnömotoraks, 37' sinde (%35) hemoraji komplikasyonları gelişmiştir. Daha önce herhangi bir psikiyatrik hastalığa sahip olmayan çalışma örnekleminde çoğu hastanın hem durumluk (n=60, %57) hem de sürekli (n=75, %71) anksiyete düzeyi yüksek (anksiyete skoru: 40-80) olarak saptanmıştır. İşlem süresi, PGS ve İTM anksiyete düzeyinden bağımsız olmak üzere pnömotoraks riskini anlamlı derecede arttırmaktadır ($p<0.05$). Hemoraji gelişimi ile; işlem süresi, İTM, PU pozitif yönde ilişkili; FDGT ve kitlenin boyutu ise negatif yönde ilişkili olup hemoraji riskini arttıran faktörlerdir ($p<0.05$). 17/18 Gauge ko-aksiyel iğne kullanımı hemoraji riskini arttıran faktörler arasında bulunmuştur ($p<0.05$). Biyopsi öncesi görece yüksek anksiyete düzeyine sahip hastalarda hemoraji gelişiminde ek risk faktörleri arasında VKİ, GDK ve hastanın supin pozisyonda bulunması yer almaktadır ($p<0.05$). Anksiyete düzeyi genel durumlarda yüksek olan hasta grubunda genel durumlarda düşük olan hasta grubundan farklı olarak VKİ, PU, işlem süresi, FDGT, 17/18 Gauge iğne kullanımı, İTM hemoraji riskini arttıran faktörlerdir ($p<0.05$).

**SONUÇ ve TARTIŞMA:** Pnömotoraks gelişimde en büyük atfedilebilir risk faktörü işlem süresi, hemoraji gelişimde ise en büyük atfedilebilir risk faktörleri sırasıyla; işlem süresi, kitlenin boyutu, PU ve VKİ olarak saptanmıştır. Bu çalışmanın sonuçları ışığında özellikle işlem süresini uzatan ve diğer risk faktörlerini barındıran hastalarda, TAB öncesinde hastaların anksiyete düzeylerinin belirlenmesi ve yüksek anksiyete grubundaki hastalara sedatif ajanların uygulanmasının yararlı olabileceği ve biyopsi komplikasyonlarını azaltacağı düşünülmüştür.

**Anahtar Kelimeler:** Anksiyete, hemoraji, komplikasyon, pnömotoraks, transtorasik akciğer biyopsisi

## SS-062
## KOMPLET AKCİĞER METASTAZEKTOMİSİNİ TAKİBEN SEKONDER AKCİĞER MALİGNİTELERİNDE NÜKS GELİŞMESİNİ ETKİLEYEN FAKTÖRLER

Murat Sarıçam, Serkan Kaya

Namık Kemal Üniversitesi, Göğüs Cerrahisi Ana Bilim Dalı, Tekirdağ

**AMAÇ:** Komplet akciğer metastazektomisi uygulanan hastalarda uzun dönem sağkalım sağlanabilmektedir. Çalışmamızın amacı, etkin metastazektomi uygulanmasına rağmen akciğer metastazlarında nüks gelişmesini etkileyen faktörleri araştırmaktır.

**MATERYAL VE METOD:** Haziran 2001 ve Haziran 2009 tarihleri arasında akciğer metastazı nedeniyle ameliyat edilen 160 hasta incelendi. Hastalar nüks gelişen (Grup A, n:23) ve nüks gelişmeyen (Grup B:137) olmak üzere iki gruba ayrıldı. Her iki grup yaş, cinsiyet, primer tümör histolojik tipi, ilk metastaz ameliyatı sırasında saptanan metastatik odak sayısı, uygulanan cerrahi tipi ve primer malignite tanısı ile ilk akciğer metastazı alınması arasında geçen süre açısından karşılaştırıldı. İstatistiksel çalışma Ki-Kare, Mann Whitney U ve Spearman'ın korelasyon testleri ile gerçekleştirildi ve <0.05 olarak hesaplanan p değerleri istatistiksel olarak anlamlı kabul edildi.

**SONUÇLAR:** Nüks gelişme riskinin, ilk akciğer metastazı erken yaşta gelişen hastalarda (p=0.02), primer tümör tipi nonepitelyal olan vakalarda (p=0.001) ve primer tümör ile akciğer metastazı tanıları konulması için geçen sürenin kısa olduğu olgularda yüksek olduğu saptanmıştır. Cinsiyet, ilk metastazektomi ameliyatı sırasında saptanan metastatik odak sayısı ve ilk metastazektomi için uygulanan cerrahi tipinin nüks gelişiminde etkili olmadığı görülmüştür.

**TARTIŞMA:** Cerrahi girişimlerin getirebileceği mortalite ve morbidite göz önüne alındığında, erken dönem nüks gelişme riski olan hasta grubunun ameliyat yerine onkolojik tedavi ve takibe yönlendirilmesi uygun olacaktır.

**Anahtar Kelimeler:** Akciğer metastazı, Metastazektomi, Nüks

Genel hasta verisi dağılımı

| PARAMETRE | GRUP A (NÜKS GELİŞEN) | GRUP B (NÜKS GELİŞMEYEN) | TOPLAM | P DEĞERİ |
|---|---|---|---|---|
| Yaş (ortalama, yıl) | 27 | 43 | 39.5 | 0.02 |
| Cinsiyet (erkek/kadın oranı) | 11/12 | 74/63 | 85/75 | 0.58 |
| Primer tümör (epitelyal/nonepitelyal) | 4/19 | 103/34 | 107/53 | 0.001 |
| Metastatik odak sayısı | 2 | 2 | 2 | 0.18 |
| Cerrahi tipi (anatomik/nonanatomik) | 3/20 | 41/96 | 44/116 | 0.84 |
| Metastazsız geçen süre (ortalama, ay) | 19.6 | 27.2 | 26.1 | -- |
| Sağkalım süresi (ortalama, ay) | 11 | 20 | 16.5 | 0.01 |

İncelenen hasta gruplarının demografik ve klinik incelenmsi

## SS-063
## TANI VE TERAPÖTİK AMAÇLI İŞLEMLER SONRASI GELİŞEN İYATROJENİK PNÖMOTORAKSLI OLGULARIN ANALİZİ

Merve Ezgi Ünal, Tevfik İlker Akçam, Önder Kavurmacı, Ayşe Gül Ergönül, Kutsal Turhan, Alpaslan Çakan, Ufuk Çagırıcı

Ege Üniversitesi Tıp Fakültesi, Göğüs Cerrahisi Ana Bilim Dalı, İzmir

**GİRİŞ:** Tüm pnömotoraks olgularının %6 kadarı iyatrojenik pnömotoraks (IPnx) olarak karşımıza çıkmaktadır. Edinsel tip pnömotoraks başlığı altında incelenen IPnx rastlanılma durumu, toraksa uygulanan girişimsel işlem sayısının artmasına bağlı olarak daha sık görülmektedir. Bu çalışmada, tanı veya terapötik amaçlı invaziv girişimler sonrası ortaya çıkan pnömotoraks'lı olgular incelendi.

**YÖNTEM:** Nisan 2001 ile Nisan 2017 arasında, kliniğimizce tanı ve terapötik işlemler sonrası iyatrojenik pnömotoraks tanısı ile takip ve tedavi edilen 88 hasta retrospektif olarak incelendi.

**BULGULAR:** Olguların 55 (%62.5)'i erkek, 33 (%37.5)'ü kadın olup ortalama yaşları 60.47 ± 13.19 (yaş aralığı: 25-86) / yıl idi. IPnx'e en sık sebep olan prosedür 37 (%42,1) hasta ile transtorasik ince iğne aspirasyon biyopsisi oldu. Diğer nedenler incelendiğinde sırası ile; 25 (%28.4) hasta ile katater uygulamaları (port-diyaliz katateri-santral venöz katater), 8 (%9,1) hasta ile torasentez uygulaması, 6 (%6.8) hasta ile kuru iğne enjeksiyon uygulamaları ve 12 (%13.6) hasta ile diğer grubunun geldiği tespit edildi. Tarafımızca değerlendirilen olguların 63 (%71.6)'ü tüp torakostomi ve kapalı sualtı drenajı ile 23 (%26.1)'ü oksijen inhalasyon tedavisi ile ve 2 (%2.3)'si plevral ponksiyon ile tedavi edildi. Ortalama 5.75 ± 7.32 (1 - 19) / gün yatış sonrasında olguların tamamı cerrahi şifa ile eksterne edildi.

**TARTIŞMA:** İyatrojenik pnömotoraks sıklığı girişimsel uygulamaların sıklığının artması ile benzerlik göstermektedir. Günümüzde girişimsel uygulamaların sıklığının giderek arttığı göz önüne alındığında bu komplikasyonun her zaman gelişebileceği akılda tutularak erken tanı ve tedavinin sağlanması çok önemlidir.

**Anahtar Kelimeler:** Pnömotoraks, iyatrojenik, tüp torakostomi

## SS-064
## PRİMER SPONTAN PNÖMOTORAKS'TA GÖĞÜS TÜPÜ POZİSYONUNUN MORBİDİTE ÜZERİNE ETKİLERİ

İsmail Dal, Burak Odabaşı, Tamer Okay, Bülent Aydemir, Miray Ersöz, Mehmet Sait Ersöz, Ömer Giray İntepe, Muharrem Çelik

SBÜ Dr. Siyami Ersek Göğüs Kalp ve Damar Cerrahisi Eğitim ve Araştırma Hastanesi, İstanbul

**GİRİŞ:** Primer Spontan Pnömotoraks (PSP) bilinen bir tetikleyici mekanizma olmadan gelişen pnömotoraks durumunu ifade eder. Hastaların ekseriyetinde etiyolojik olarak subplevral blebler sorumlu tutulmakta ve bu bleblerin rüptürüne bağlı PSP gelişmektedir. PSP'de nazal oksijen tedavisi ile klinik takip, iğne ile hava aspirasyonu, tüp torakostomi ve kapalı su altı drenajı gibi çeşitli tedavi yaklaşımları vardır. Çalışmamız PSP'li olgularda tüp torakostomi ve kapalı su altı drenajı uygulanan hastaları kapsamaktadır. Bu amaçla tüp pozisyonunun morbidite üzerine etkileri geriye dönük olarak değerlendirilmiştir.

**GEREÇ-YÖNTEM:** Hastanemizde Ocak 2014 ve Haziran 2017 tarihleri arasında tüp torakostomi ve kapalı su altı drenajı uygulanan 594 olguya ait tıbbi kayıtlar ve radyoloji görüntüleri geriye dönük olarak incelendi. Sekonder Pnömotoraks (SP) olguları, malignite öyküsü bulunan olgular, eşlik eden plevral efüzyon, şilotoraks ya da ampiyem tespit edilen olgular, iyatrojenik pnömotoraks olguları çalışmaya alınmadı. Olgular radyolojik değerlendirme sonucu, göğüs tüpü pozisyonuna göre A, B ve C grubu olarak gruplandı. Tüp torakostomi sonrası PA akciğer grafisinde göğüs tüpünün uç kısmı sternoklavikuler bileşke seviyesinin üzerinde bulunan olgular A grubuna, sternoklavikuler bileşke seviyesi ile arkus aorta üst ucu seviyesi arasında bulunan olgular B grubuna, arkus aorta üst ucu seviyesinin aşağısında bulunan hastalar C grubuna dahil edildi. Ayrıca çalışma popülasyonu pnömotoraks boyutuna göre iki gruba ayrıldı. Gruplar arasındaki istatistiksel ilişkiyi analiz etmek için IBM SPSS v.23 yazılımı kullanıldı.

**BULGULAR:** Çalışmaya dahil edilen 250 PSP olgusunun 225'i erkek ve 25'i kadındı. Yaş ortalaması 27.4 (minimum 15, maksimum 82) olarak saptandı. A, B ve C gruplarında sırasıyla 158, 33 ve 59 olgu bulunmaktaydı. Yatış süreleri sırasıyla A grubunda 138 saat (minimum 36, maksimum 743), B grubunda 133 saat (minimum 47, maksimum 437) ve C grubunda 142 saat (minimum 46, maksimum 717) olarak saptandı. Gruplar arasında hastanede yatış süreleri açısından anlamlı farklılık tespit edilmedi (p=0,766). Pnömotoraks boyutları incelendiğinde, %1-50 arası pnömotoraks tespit edilen olguların bulunduğu Grup I'de ortalama hastanede yatış süresi 121 saat, %51-100 pnömotoraks tespit edilen olguların bulunduğu Grup II'de ortalama hastanede yatış süresi 141 saat olarak gerçekleşti. Bu farklılık istatistiksel olarak anlamlı değildi (p=0,470).

**SONUÇ VE TARTIŞMA:** Primer Spontan Pnömotoraks'ta göğüs tüpü pozisyonu ve pnömotoraks boyutu ile hastanede yatış süreleri arasında istatistiksel olarak anlamlı bir ilişki tespit edilmedi.

**Anahtar Kelimeler:** Primer Spontan Pnömotoraks, Hava Kaçağı, Morbidite, Hastanede Yatış Süresi, Tüp Pozisyonu, Malpozisyon

Figür 1. A, B ve C Grupları

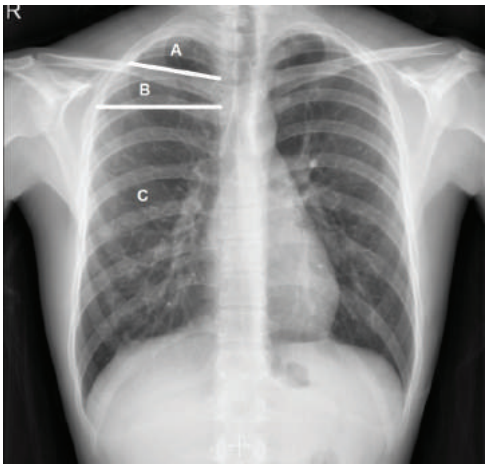


Göğüs Tüpü Pozisyonlarına Göre Hastaların Sınıflandırılması

Tablo 1. Grupların Karakteristikleri

| | A Grubu (n=158) | B Grubu (n=33) | C Grubu (n=59) | p |
|---|---|---|---|---|
| Yaş, Ortalama, (Min, Max) | 25,5 (min:15, max:67) | 28,8 (min:16, max:59) | 31,5 (min:15, max:82) | 0,025* |
| Cinsiyet | 143 Erkek<br>15 Kadın | 29 Erkek<br>4 Kadın | 53 Erkek<br>6 Kadın | 0,899** |
| Taraf | 92 Sağ<br>66 Sol | 15 Sağ<br>18 Sol | 29 Sağ<br>30 Sol | 0,265** |
| Operasyon | 17 Evet<br>141 Hayır | 4 Evet<br>29 Hayır | 9 Evet<br>50 Hayır | 0,663** |
| Ortalama Hastanede Yatış Süresi, Saat | 138 | 133 | 142 | 0,766* |
| Ortalama Pnömotoraks Boyutu, % | %63 | %65 | %58 | 0,470* |

(*) = Kruskal Wallis Test, (**) = Chi Square Test

## SS-065
## ERKEN DÖNEMDE NÜKS EDEN SPONTAN PNÖMOTORAKSLI HASTALARIN ANALİZİ

Tevfik İlker Akçam, Sercan Aydın, Önder Kavurmacı, Ayşe Gül Ergönül, Kutsal Turhan, Alpaslan Çakan, Ufuk Çagırıcı

Ege Üniversitesi Tıp Fakültesi, Göğüs Cerrahisi Ana Bilim Dalı, İzmir

**GİRİŞ:** Spontan pnömotoraks (SP) hastalarında, uygulanan ilk tedaviden bağımsız olarak %30 oranında nüks gözlenir. Nüks spontan pnömotoraks (NSPnx) üzerine yapılan çok sayıda çalışma olsa da erken dönemde nüks eden spontan pnömotoraks hastaları derinlemesine irdelenmemiştir. Bu çalışmada erken dönemde (1 ay içerisinde) nüks eden hem primer (PSP) hem de sekonder spontan pnömotoraks (SSP) olgularına ait klinik yaklaşım ve tedavi planlamaları paylaşılmıştır.

**YÖNTEM:** Ocak 2006 ile Ağustos 2017 arasında SP tanısı ile takip ve tedavi edilen hastaların dosyaları retrospektif olarak incelendi. Tedavi sonrası 1 ay içerisinde NSPnx saptanan hastalar çalışmaya dahil edildi. Hastalar nüks sekonder spontan pnömotoraks (NSSPnx) (Grup I) ve nüks primer spontan pnömotoraks (NPSPnx) (Grup II) olmak üzere iki gruba ayrıldı.

**BULGULAR:** On bir yıllık süreçte 207 SSP'lı hastanın 5'inde (%2.4) ve 422 PSP'lı hastanın 30'unda (%7.1) 1 ay içerisinde nüks saptandı. Yaş ortalaması Grup I'de 56.4 ± 23.47 (32 - 86) / yıl; Grup II'de 23.9 ± 6.05 (14 - 38) / yıl idi. Grup I'deki hastaların tümüne, Grup II'deki hastaların ise 23'üne (%76.7) ilk atakta tüp torakostomi uygulandığı saptandı. Grup II'deki bir hastada (%3.3) oksijen tedavisi sonrası nüks görülürken, altı hastada (%20) ise bir önceki atakta operasyon uygulanmasına rağmen nüks izlendi. Grup I'deki olguların tümünde nüksün ilk atakla ipsilateral olduğu saptandı. Grup II'deki olgular daha önce birden çok atak geçirseler de 1 aylık nüksler incelendiğinde 27'sinde (%90) ipsilateral nüks, 3'ünde (%10) kontralateral nüks izlendiği görüldü. Nüks sonrasında Grup I'deki olguların 4'üne (%80) tüp torakostomi uygulanırken 1 hastaya ise büllektomi yapıldı. Grup II'deki hastaların ise 21'ine (%70) wedge rezeksiyon, 7'sine (%23.4) oksijen tedavisi, 2'sine (%6.6) tüp torakostomi uygulandı. Ayrıca grup I'deki hastaların 3'üne (%60) plörodez uygulandı. Nüks tedavisi sonrasında Grup I'deki hastaların tümünde uzamış hava dernajı (UHD) saptanırken, grup II'deki hastalardan ise 8'inde (%26.6) UHD görüldü. Bunun dışında başka bir komplikasyon ile karşılaşılmadı.

**TARTIŞMA:** Pnömotoraks olgularında uygulanan tüm tedavi metodlarına rağmen erken nüks izlenebilmektedir. Çalışmamızda erken nüksün SSP olgular için %2.4, PSP olgular için %7.1 oranında gerçekleştiğini ve çok büyük oranda ipsilateral meydana geldiğini tespit ettik. Bu durum göz önüne alındığında pnömotoraks'lı olguların erken dönemde nüks etme potansiyeli olduğunu ve izlem protokolünün bu kapsamda sürdürülmesini doğru bulmaktayız.

**Anahtar Kelimeler:** Nüks spontan pnömotoraks, operasyon, tüp torakostomi

## SS-066
## KÜÇÜK HÜCRELİ DIŞI AKCİĞER KANSERİ NEDENİ İLE STANDART PNÖMONEKTOMİ YAPILAN HASTALARDA TÜP TORAKOSTOMİSİ UYGULANMASI GEREKLİ MİDİR?

Ömer Önal, Ömer Faruk Demir

Erciyes Üniversitesi, Göğüs Cerrahisi Ana Bilim Dalı, Kayseri

**GİRİŞ:** Pnömonektomi sonrası tüp torakostomisi uygulanması birçok cerrah tarafından yaygın kullanılan bir yöntem olmasına rağmen gerekliliği halen tartışmalıdır. Bu çalışmanın amacı standart pnömonektomi sonrası tüp torakostomisi uygulamadan takip ettiğimiz hastaların sonuçlarını sunmaktır.

**GEREÇLER VE YÖNTEM:** Ocak 2008 – Ocak 2013 yılları arasında küçük hücreli dışı akciğer kanseri nedeniyle standart pnömonektomi yapılan 109 hasta (102 erkek – 7 kadın) değerlendirildi. Operasyon sırasında ana bronş, pulmoner arter, superior ve inferior pulmoner venler stapler ile kapatılarak kesildi ve mediastinal lenf nodu örneklemesi yapıldı. Kanama ve hava kaçağı kontrolu sonrasında göğüs tüpü konulmaksızın toraks kapatıldı. Ateş, nabız, kan basıncı, santral venöz basınç, oksijen saturasyonu ve idrar çıkışı saatlik olarak takip edildi. Ameliyat sonrası erken dönemde ve ameliyat günü akşamı akciğer grafileri çekildi. Sonrasında günlük akciğer grafileri ile takip edildi.

**BULGULAR:** Hastaların özellikleri Tablo 1'de verilmiştir. Hastaların hiçbirinde hızlı kan birikimine bağlı müdahale ihtiyacı olmadı. Bir olguda gelişen hızlı kolleksiyonun şilotoraksa bağlı olduğu tespit edilip tüp torakostomisi uygulandı. 12 olguda postoperatif ilk gün hava birikimine bağlı mediastinal şift, hipotansiyon, taşikardi, dispne izlendi. Torasentez ile 350 – 600 cc hava drene edilmesi klinik ve radyolojik düzelme için yeterli oldu.

**TARTIŞMA:** Pnömonektomi alanında biriken sıvının ani olarak boşaltılması karşı akciğerin hiperekspansiyonuna yol açarak ölümcül seyredebilen postpnömonektomik pulmoner ödeme neden olabilir. Buna karşın pnömonektomi alanında hızlı sıvı birikimi ise karşı tarafa mediastinal şifte yol açarak karşı akciğerde atelektazi, hipoventilasyon ve solunum yetmezliğine neden olabilir. Bu nedenle ameliyat sonrası erken dönemde pnömonektomi alanında sıvı veya hava birikiminin yönetimi hayati önem arz etmektedir. Kimi yazarlar tüp torakostomisi uygulanan hastalarda drenin 4 saatte 1 dakika açılarak serbest drenaja bırakılması ve tekrar klemplenmesi ve tüpün 1- 2 günde çıkarılmasını önerirken, kimi yazarlar mediastinal stabilizasyon için torasentez ile drenajın yeterli olduğu ve tüp torakostomisi ile drenajın gerekli olmadığını belirtmişlerdir. Bizim serimizde de 12 hastada torasentez ile drenaj gerekmiş ve hiçbir hastada acil tüp torakostomisi uygulanması gereken bir duruma rastlanmamıştır (Resim 1).

**SONUÇ:** Operasyon sonrası 24 saatlik dönemde çekilen 2 adet akciğer grafisinin komplikasyonları değerlendirmek için yeterli olduğu görülmüştür. Vital bulguları stabil olduğu sürece torasentez ile plevral boşluğun drenajının gerekli olmadığı tespit edilmiştir. Pnömonektomi alanının erken dönem takibinde tüp torakostomisi uygulanmasının gerekli olmadığı kanaatindeyiz.

**Anahtar Kelimeler:** Küçük hücreli dışı akciğer kanseri, pnömonektomi, tüp torakostomi

Resim 1A

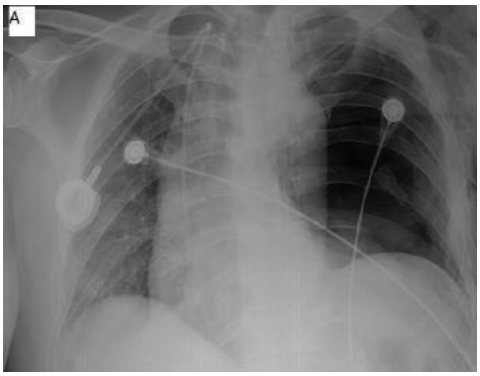


Ameliyat sonrası erken dönemde çekilen akciğer grafisinde mediastinal şift görülüyor.

Resim 1B

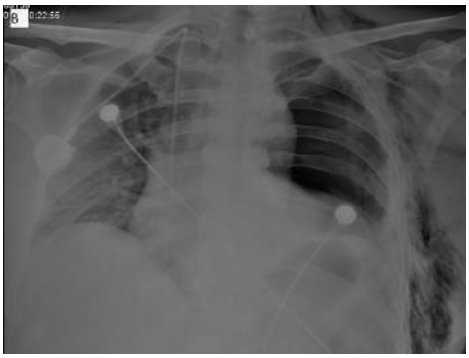

Torasentez ile 500 cc hava boşaltıldıktan sonra çekilen akciğer grafisinde mediastinal şiftin gerilediği görülüyor.

Tablo 1

| | Sağ pnömonektomi (n=50) | Sol pnömonektomi (n=59) | Toplam (n=109) |
|---|---|---|---|
| Yaş | 45-74 (ortalama:60,5) | 42-80 (ortalama:62,5) | 42-80 (ortalama:62,2) |
| Erkek / Kadın | 45 / 5 | 57 / 2 | 102 / 7 |
| Tedavi gerektirmeyen cilt altı amfizem | 50 (%100) | 59 (%100) | 109 (%100) |
| Klinik bulgu vermeyen mediastinal şift | 15 (%30) | 17 (%28,8) | 32 (%29,4) |
| Torasentez gerektiren mediastinal şift | 5 (%10) | 7 (%11,8) | 12 (%11) |
| Tüp torakostomisi gerektiren mediastinal şift | yok | yok | yok |
| Şilotoraks | yok | 1 (%1,7) | 1 (%0,9) |
| Re-operasyon gerektiren kanama | yok | yok | yok |
| Ampiyem | 2 (%4) | 1 (%1,7) | 3 (%2,7) |
| Bronkoplevral fistül | 2 (%4) | 1 (%1,7) | 3 (%2,7) |
| Hastanede kalış süresi (gün) | 7-22 (ortalama:7,6) | 7-20 (ortalama: 7,5) | 7-22 (ortalama: 7,55) |

Hasta özellikleri ve bulguları

## SS-067
## ŞİLOTORAKS TEDAVİSİNDE SOMATOSTATİNİN ETKİNLİĞİ ETYOLOJİYE GÖRE DEĞİŞEBİLİR

Bihter Sayan, Çağatay Çetinkaya, Nezih Onur Ermerak, Esra Yamansavcı Şirzai, Tunç Laçin, Bedrettin Yıldızeli, Hasan Fevzi Batırel, Mustafa Yüksel

Marmara Üniversitesi Göğüs Cerrahisi Anabilim Dalı

**GİRİŞ:** Şilotoraks, lenfatik sıvının plevral boşlukta toplanmasıdır. Tedavisi için konservatif ve cerrahi metotlar vardır. Altta yatan nedeni tedavi etmek, şilöz üretimi azaltmak ve drene etmek, plevral boşluğun obliterasyonu, uygun sıvı ve nütrisyonel replasman ve gerekli solunum desteğini sağlamak gibi genel prensipler geçerlidir. Bu makalede şilotoraksta etyolojiye yönelik tedavi metotlarını inceledik.

**YÖNTEM:** Temmuz 1996 ile Şubat 2017 yılları arasında kliniğimizde etyoloji farkı gözetmeksizin şilotoraks tanısı alan 37 hasta tarandı. Data retrospektif olarak incelendi. Ondokuz hastada (grup A) konservatif tedavi yöntemi (tüp torakostomi ve gerekirse 5 gün intravenöz somatostatin infüzyonu) başarılı oldu. Diğer 18 hastada konservatif yöntem başarısız olunca cerrahi metot uygulandı (grup B). Cerrahi yöntemde 11 hastaya videotorakoskopi ile, 5 hastaya torakotomi ile ve 2 hastaya laparotomi ile ligasyon yapıldı. Grup A'da etyoloji incelendiğinde 9 hastada nedenin operasyona bağlı iatrojenik duktus yaralanması olduğu ve 10 hastada etyolojide cerrahinin yer almadığı (malignite, travma) görüldü. Grup B'de ise, 12 hastada nedenin cerrahi yaralanma ve 6 hastada cerrahi dışı nedenler olduğu görüldü.

**SONUÇLAR:** Klasik bilgi duktus yaralanmasına bağlı postoperatif gelişmiş şilotorakslar yine cerrahi metotlarla tedavi edilmelidir, yönündedir. Serimiz incelendiğinde, böyle bir eğilim görüldü (p: 0.2003). İstatistiksel olarak anlamsız netice, ön planda küçük örnekleme bağlandı. Oranlar sabit tutulup sayılar iki katına çıkarıldığında istatistiksel neticenin anlam kazandığı görüldü (p:0.0411). Tüm şilotoraks hasta serimiz içinde 9 hastada (%22.5) konservatif tedavi yeterli ve başarılı oldu. Ek hastalığı olmayan veya benign sistemik hastalığı olanlarda (diyabet, hipertansiyon) konservatif tedavi yöntemlerinin başarılı olduğu görüldü. Ancak malignite tanısı veya enfeksiyonu olan hastalarda konservatif tedavi yöntemlerinin başarısız sonuç verdiği gözlemlendi.

**TARTIŞMA:** Literatüre göre, somatostatin infüzyonu uygulanmaya başlandığında ikinci günden sonra şilöz drenaj miktarı önemli ölçüde azalır. Buna ek olarak somatostatinin hastalarda belirgin yan etkisi tespit edilmedi. Sonuç olarak tüp torakostomi ile drenaja ek olarak uygulanan intravenöz somatostatin infüzyonunun etkin, noninvazif ve güvenli olduğu görüldü. Şilotoraksta tercih edilebilecek birinci basamak terapötik alternatif olabilir. Eğer konservatif tedavi süresince gelişme gözlemlenmezse cerrahi tedavi önerilir.

**Anahtar Kelimeler:** şilotoraks, somatostatin, etyoloji, videotorakoskopi, laparotomi, torakotomi

## SS-068
## AKCİĞER REZEKSİYONU YAPILAN OLGULARDA GÖRÜLEN UZAMIŞ HAVA KAÇAĞININ TEDAVİSİNDE "OTOLOG KAN İLE PLÖREDEZİS"

Kadir Burak Özer, Ekin Ezgi Cesur, Attila Özdemir, Hatice Eryiğit Ünaldı, Fatma Tuğba Özlü, Recep Demirhan

Sağlık Bilimleri Üniversitesi Kartal Dr. Lütfi Kırdar Eğitim ve Araştırma Hastanesi Göğüs Cerrahisi Kliniği, İstanbul

Akciğer rezeksiyonları sonrası gelişebilen komplikasyonlardan biri de uzamış hava kaçağı olarak kabul edilmektedir.Kaynaklara göre değişmekle birlikte 5 yada 7 günden uzun süren toraks dreninden hava kaçağı, uzamış hava kaçağı olarak değerlendirilmektedir.Hastaların yatış sürelerinin uzaması ile birlikte artmış morbidite ve mortalite riski oluşturmaktadır.Post operatif olarak %30-50 oranında görülen hava kaçağı,5-7.günde %8-15 oranında görülmektedir.Çeşitli kaynaklarda uzamış hava kaçağı önlenmesine ve yönetimine ilişkin pek çok teknik tarif edilmiştir.Peroperatif olarak stapler kullanımı,stapler güçlendiriciler ve doku yapıştırcılar kullanılabilmekte iken post operatif dönemde müdahalesiz dren takibi,heimlich valf uygulaması,otolog kan ya da kimyasal plöredez uygulamaları seçenekler arasında sayılabilir. Kliniğimizde akciğer rezeksiyonları sonrasında gördüğümüz uzamış hava kaçağı olgularımızda postoperatif 7.ve 9.gün uyguladığımız otolog kan ile plöredez işleminin sonuçlarını paylaşmayı amaçladık. Kliniğimizde 2004-2017 tarihleri arasında akciğer kanseri nedeni ile lobektomi yapılan ve uzamış hava kaçağı görülüp,post operatif 7.ve 9.günlerde kan ile otolog plöredezis uygulanan 59 hasta retrospektif olarak incelendi.Hastaların 52'si(%88.1) erkek 7'si(%11.86) kadın idi.Hastaların 23'üne(%38.9) sol üst lobektomi, 21'ine(%35.5) sağ üst lobektomi,5'ine (%8.4) sağ üst bilobektomi,4'üne(%6.7) sağ alt bilobektomi,3'üne(%5.08) sağ alt lobektomi ve diğer 3'üne de (%5.08) sol alt lobektomi yapıldı.Hastaların 7.gün devam eden hava kaçaklarını uzamış hava kaçağı kabul edip,yara iyileşme süreci göz önünde bulundurularak hastalara 7.gün ve hava kaçağı devam edenlere 9.gün tekrar otolog kan ile plöredezis uyguladık.Hastalardan 100 cc kan brakial venlerden alınıp toraks dreninden toraksa verildi.Hastaların ilk saat dren tarafı yukarıda kalacak şekilde lateral dekübit pozisyonda,ikinci saat ise tradelenburg pozisyonunda kalmaları sağlandı.Bu işlem esnasında hava kaçağı olduğu için tüp klempe edilmedi ama kanın tüpten geri akmaması için yukarı pozisyonda askıya alındı.Hastalardan 12'sinin(%20.3) 7.gün yapılan plöredez sonrası hava kaçağı sonlanırken,42 hastanın(%71.18) kaçağı 7.ve 9.gün yapılan plöredez ile sonlandı.5 hasta(%8.4) ise plöredez sonrası kaçak miktarları azalmasına rağmen drenleri sonlandırılamayıp heimlich valfi ile taburcu edildi.Plöredez yapılan hastaların hiçbirinde alerjik reaksiyon, ağrı, enfeksiyon gibi komplikasyonlar görülmedi. Akciğer rezeksiyonu yapılan hastalarda uzamış hava kaçağı sık görülen bir komplikasyondur.Bu hastalarda 7.gün yapılıp gereklilik halinde 9.gün tekrar edilen otolog kan ile plöredezis işleminin,hava kaçağının kesilip drenin sonlandırılmasını,buna bağlı olarak hastanede yatış süresini anlamlı ölçüde azalttığı saptandı.Tüm sonuçlar eşliğinde uzamış hava kaçağı tedavisinde hem kolay uygulanması hem de güvenilir olması nedeniyle "otolog kan ile plöredezis" işleminin tercih edilebilir bir yöntem olduğu kanaatindeyiz.

**Anahtar Kelimeler:** akciğer rezeksiyonu, otolog kan ile plöredezis, uzamış hava kaçağı,

## SS-069
## SEMPTOMATİK VE KOMPLİKE DEV BÜLLÜ HASTALARDA VİDEO YARDIMLI TORAKOSOPİK BÜLLEKTOMİ

H Volkan Kara, Feyza Zengin, Ezel Erşen, Burcu Kılıç, Mehlika İşcan, Kamil Kaynak, Akif Turna

İstanbul Üniversitesi Cerrahpaşa Tıp Fakültesi Göğüs Cerrahisi Ana Bilim Dalı, İstanbul

**GİRİŞ:** Sigara içimine bağlı amfizem sık görülmekle birlikte dev büller seyrektir. Dev büllerin cerrahi tedavi sonuçları, hasta seçimi, risk faktörleri hakkında bilgi literatürde sınırlıdır. Gelişen göğüs cerrahisinin minimal invazif metodlarından video yardımlı torakoskopik cerrahi (VYTC) büllektominin cerrahi tedavisinde umut verici olabilir.

**HASTALAR VE YÖNTEMLER:** Kliniğimizde 2013-2017 yıllar arasında VYTC ile cerrahi tedavi olarak edilen dev bülleri olan 15 olgunun verilerini retrospektif olarak değerlendirdik. Olgulardan 13'ü(%86.7) erkek 2 hasta kadın(%13.3) idi. Ortalama yaş 50,53yıl olarak (19-76) hesaplandı.

**BULGULAR:** Toplam 15 dev bülleri olan hastada 18 VYTC büllektomi yapıldı. Sekiz hastada(%53.3) sağ, 4 hastada (%26.7) sol, 3 hastada(%15) bilateral işlem yapıldı. Hastalar ortalama 32 paket.yıl sigara içmiş idi. Tüm hastalarda dispne ana semptom olarak mevcut idi. Onbir hastada (%73.3) cerrahi yapılma nedeni semptomlar iken 4 hastada(%26.7) ek olarak gelişen pnömotoraks tedavisi amaçlı cerrahi uygulandı. VYTC tüm hastalar için tercih edilen yöntemdi. Hastane içi mortalite izlenmedi. Post op dönemde 1 olguda atrial fibrilasyon(%5.6) 1, uzamış hava kaçağı 3 hastada(%16.7) izlendi ve 1 hastada (%5.6) yara yeri enfeksiyonu görüldü.Toplamda morbidite %22,2 olarak hesaplandı. Ameliyat sonrası yoğun bakım yatışı sadece 7 işlem (%38.9) sonrasında için gerekli görüldü. Ortalama yatış süresi 3,4 gün (2-7) idi. Tüm hastalarda (%100) semptomatik iyileşme gözlendi. Cerrahi öncesi ortalama FEV1: 1,26 lt iken den cerrahi sonrasında 1,33 lt ye(%5.6) yükseldi. Beklenen FEV1 oranı %40,50 den % 46,09 a (%5.59) yükseldi. Tüm hastalar taburcu olurken dispne semptomlarında iyileşme olduğunu ifade etti.

**TARTIŞMA:** Büyük büllerin cerrahi tedavisinin endikasyonları halen tartışmalıdır. Gelişen VATS teknikleri sahip olduğu faydaları (minimal cerrahi travma, ameliyat sonrası ağrıda azalma, artmış hasta uyumu ve konforu) ile dev büllerin cerrahi tedavisinde başarılı şekilde uygulanabilir. Serimizdeki hastalarımızda cerrahi sonrası semptomatik iyileşmesini yanı sıra solunum fonksiyon testlerinde düzelme sağlanmıştır. Retrospektif toplanan verilerdeki kayıplar ve ulaşılamayan hastalar çalışmanın gücüne olumsuz etki yapsada VATS ın büllektomi endikasyonlarında sağladığı katkının makul morbiditeler ile yapılabilirliğini desteklemektedir. Bu konuda daha geniş hasta grubu ile çalışılabilmesi, tüm bül hastalarının cerrahi açısından multidisipliner değerlendirilip by hastaların uzun süreli takibi, cerrahinin endikasyonlarının ve faydalarını daha net aydınlatabilir.

**Anahtar Kelimeler:** Bül, Büllektomi, video yardımlı torakoskopik cerrahi, VATS

# SS-070
# AKCİĞER MALİGNİTELERİNDE ULTRASONOGRAFİ REHBERLİĞİNDE TRU-CUT BİYOPSİSİNİN TANISAL DEĞERİ

Coşkun Doğan, Seda Beyhan Sağmen, Elif Torun Parmaksız, Nesrin Kıral, Ali Fidan, Banu Salepçi, Sevda Şener Cömert

Sağlık Bilimleri Üniversitesi Kartal Dr. Lütfi Kırdar Eğitim ve Araştırma Hastanesi. Göğüs Hastalıkları Kliniği, İstanbul

**AMAÇ:** Akciğerin periferik tümörlerinde torasik ultrasonografi (USG) rehberliğinde yapılan trans torasik tru-cut biyopsi (TTTCB) işlemlerinin tanısal değerini araştırmak.

**MATERYAL-METOD:** Nisan 2014-Mayıs 2017 tarihleri arasında toraks USG rehberliğinde biyopsi yapılan olguların dosyaları retrospektif incelendi. Final tanısı akciğer kanseri olarak gelen olguların dosyaları ayrıldı. Tanısal yöntem olarak aynı seansta aynı lezyona hem TTTCB hem de trans torasik ince iğne aspirasyon biyopsi (TTİAB) yapılan olgular çalışmaya dahil edildi (Resim 1). TTTCB'nin ve TTİAB'nin ayrı ayrı ve birlikte yapılmalarının tanısal başarıları hesaplandı. TTTCB ve TTİAB işlemlerinin tanısal başarısı Mc Nemar testi kullanılarak karşılaştırıldı. Testlerde $p<0.05$ anlamlı olarak kabul edildi.

**BULGULAR:** Çalışmaya 32 olgu dahil edildi. Toraks USG rehberliğinde yapılan TTİAB ve TTTCB ile 32 olgunun 30'una (%93.8) tanı konuldu. TTİAB bu 32 olgunun 23'ünde (%71.8) tanısal iken, 9 (%28.2) olguda tanısal değildi. TTTCB 26'sında (%81.2) tanısal iken 6 (%18.8) olguda tanısal değildi (Resim 2). TTİAB'nin tanısal olmadığı bu 9 olgunun 7'sinde (%77.7) TTTCB tanısal olmuştu. TTİAB ile tanı konulmayan olguların 4'ü (%44.4) hematolojik maligniteydi. TTTCB'nin tanısal olmadığı olguların 1'i (%16.6) hematolojik maligniteydi. Toraks USG rehberliğinde TTTCB ve TTİAB ile tanı gelen ve tanı gelmeyen olguların final tanıları tablo 1 ve tablo 2'de sunulmuştur. Yapılan TTİAB işleminin tanı başarısı %71,8, TTTCB işleminin tanı başarısı %81,2, TTTCB ve TTİAB'nin aynı seansta birlikte uygulanması ile genel tanı başarısı %93.7 olarak hesaplandı. Tek başına yapılan TTTCB işlemi ile TTİAB işleminin tanısal başarısı arasındaki fark yoktu ($p=0.508$). Her iki işlemin birlikte yapıldığı zaman tanı konulan hasta sayıca fazla olmasına rağmen tek başına TTTCB yapılması ile iki işlemin aynı anda yapılması arasında istatistiksel fark yoktu ($p=0.125$). Buna karşın her iki işlemin birlikte yapılmasının tanı başarısı, tek başına TTİAB yapılmasın göre anlamlı olarak yüksek bulundu ($p=0,016$). İşlemler sırasında sadece 1 olguda (%3.1) olguda tüp takılmasına gerek olmayan pnömotoraks gelişti.

**SONUÇ:** Çalışmamızda USG rehberliğinde TTİAB'ye eklenen TTTCB'nin tanı başarısını arttırdığı, komplikasyon oranının çok düşük olduğu, göğüs duvarına tam oturmuş, solunum ile hareketli olmayan ve klinik-radyolojik hematolojik malignite ihtimali yüksek olan olgularda TTİAB'ye TTTCB biyopsi eklenmesinin gerektiği sonucuna varıldı.

**Anahtar Kelimeler:** İnce iğne aspirasyon biyopsisi, Torasik ultrasonografi, Tru cut biyopsi.

Resim 1

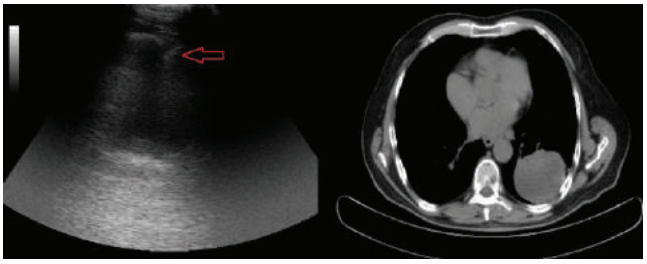

Toraks bilgisayarlı tomografide sol akciğer alt lobda periferik yerleşimli tümötü olan olgunun, torasik USG rehberliğinde yapılan TTTCB işlemi (Sonografik olarak yaklaşık 7x7 cm hipoekoik lezyon içersinde tru-cut biyopsi iğnesi kırmızı ok ile işaretlenmiştir).

Resim 2

Toraks USG rehberliğinde yapılan TTTCB ve TTİAB işlemlerinin tanısal başarılarının dağılımı.

| | İşlem tanısal | | İşlem tanısal değil | |
|---|---|---|---|---|
| | n | % | n | % |
| • TTTCB | 26 | 81.2 | 6 | 18.8 |
| • TTİAB | 23 | 71.8 | 9 | 28.2 |
| • TTTCB+TTİAB | 30 | 93.8 | 2 | 6.2 |
| | | | | |

Tablo 1

| Olguların tanıları | TTTCB tanısal<br>n / % | TTTCB tanısal değil<br>n / % |
|---|---|---|
| • Küçük hücreli dışı karsinom | 7 / 26,9 | 2 / 33,3 |
| • Squamöz hücreli karsinom | 6 / 23.1 | 2 / 33,3 |
| • Adenokarsinom | 5 / 19,2 | - / - |
| • Lenfoma | 3 / 11,5 | 1 / 16.6 |
| • Sarkomatoid karsinom | 2 / 7,7 | - / - |
| • Küçük hücreli karsinom | 1 / 3,8 | - / - |
| • Diğer (AML-Timoma..) | 2 / 7,8 | 1 / 16.6 |

Toraks USG rehberliğinde TTTCB ile tanı gelen ve tanı gelmeyen olguların final tanıları

Tablo 2

| Olguların tanıları | TTİAB tanısal<br>n / % | TTİAB tanısal değil<br>n / % |
|---|---|---|
| • Küçük hücreli dışı karsinom | 7 / 30.4 | 2 / 22.2 |
| • Squamöz hücreli karsinom | 7 / 30.4 | 1 / 11,1 |
| • Adenokarsinom | 4 / 17,5 | 1 / 11,1 |
| • Sarkomatoid karsinom | 2 / 8,8 | - / - |
| • Lenfoma | 1 / 4.3 | 3 / 33.3 |
| • Küçük hücreli karsinom | 1 / 4.3 | - / - |
| • Diğer (AML-Timoma..) | 1 / 4.3 | 2 / 22.2 |

Toraks USG rehberliğinde TTİAB ile tanı gelen ve tanı gelmeyen olguların final tanıları

## SS-071
## ENDOBRONŞİYAL ULTRASONOGRAFİ EŞLİĞİNDE TRANSBRONŞİYAL İĞNE ASPİRASYON BİYOPSİNİN LENFOMA İÇİN TANI DEĞERİ: VAZGEÇMEYİN!

Aydın Yılmaz, Ayperi Öztürk

Atatürk Göğüs Hastalıkları ve Göğüs Cerrahisi Eğitim ve Araştırma Hastanesi, Girişimsel Pulmonoloji Kliniği, Ankara

**GİRİŞ:** Endobronşiyal ultrasonografi eşliğinde alınan tranbronşiyal iğne aspirasyon biyopsisi (EBUS-TBİA) lenfoma hastalığı için ilk akla gelen tanı yöntemlerinden değildir. Bu çalışmada, EBUS-TBİA' nın lenfoma tanısındaki başarısını belirlemeyi amaçladık.

**MATERYAL-METHOD:** Ocak 2011-Aralık 2016 tarihleri arasında kliniğimizde lenfoma tanısı almış 27 hasta çalışmaya dahil edildi. Hastaların klinik, demografik özellikleri ile yapılan tanısal işlemleri incelendi. EBUS-TBİA 'nın tanı değeri saptandı ve subgrup analizi yapıldı.

**BULGULAR:** Çalışmaya dahil edilen 27 hastanın 20 si Hodgkin Lenfoma, 7'si ise Non-Hodgkin Lenfoma tanılı idi. EBUS-TBİA nın lenfoma için sensitivitesi %70.3, spesifitesi %100, pozitif prediktif değeri %100, negatif prediktif değeri %99.4, tanısal yeterlilik oranı %99.4 olarak saptandı. Daha önce lenfoma tanısı olan 10 hasta için EBUS-TBİA nın sensitivitesi %100 iken lenfoma öyküsü olmayan hastalardaki sensitivitesi ise %52.9 idi. EBUS-TBİA ile tanı konulamayan 8 hastaya ileri invaziv tanısal işlem uygulanmıştır. 6 hasta mediastinoskopi, 2 hasta diğer invaziv cerrahi tanısal yöntemler ile HL tanısı almıştır.

**TARTIŞMA:** Lenfoma tanısında EBUS-TBİA nın yeriyle ilgili güvenilir, prospektif, randomize çalışma yoktur. Yapılan çalışmalar tablo 1 de özetlenmiştir. Bu çalışmalarda lenfoma prevelansı %1.9-6.8 olup bizim çalışmamızda da seçilmemiş populasyonda benzer şekilde bu oran %1.8 bulunmuştur. İşlem öncesi lenfoma şüphesi taşıyan subgrupta prevelans bakıldığında bu oranın %33-50.3 e yükselmektedir. Yapılan çalışmalar, lenfoma tanısında EBUS-TBİA' nın bir seçenek olduğunu göstermektedir. Ancak, bir takım noktalar bu tercih için önemlidir. İlk olarak özellikle lenfoma şüphesi taşıyan olgularda ROSE kullanılması, iğne çapı seçimi ve aspirasyon sayısının arttırılması önemlidir. İkinci olarak hücre bloklarına fibröz bantların hakim olması; asıl tanısal elemanı olan Reed Sternberg hücrelerinin hem sayısındaki azlık hem de görülmesindeki güçlük ( lenfosit, plazma hücreleri ve eozinofillerden oluşan zemini) ve sarkoid benzeri granülomlar içermesi nedeniyle HL nin sitolojik tanısı zordur. Bundan dolayı klinik olarak lenfoma düşünülen olgularda çok sayıda lenf nodundan ve lenf nodunun farklı yerlerinden örnekleme yapmak tanı olasılığını artıracaktır. Minimal invaziv, güvenilir bir işlem olması nedeniyle mediastinoskopi uygulanmış olan hastalarda EBUS ilk tanısal yöntem olarak tercih edilmelidir.

**SONUÇ:** Retrospektif, randomize olmayan çalışmaların sonuçlarına göre önerilerde bulunmak zordur. Ancak lenfoma şüphesi taşıyan olgularda, relaps hastalıkta, NHL ve mediastinoskopi yapılmış hastalarda ilk tanı yöntemi olarak EBUS-TBİA tercih edilebilir. Son olarak EBUS-TBİA ile tanı konulamayan olgulara işlem tekrarı yerine cerrahi biyopsi önerilmelidir.

**Anahtar Kelimeler:** Endobronşiyal ultrasonografi, lenfoma, transbronşiyal ince iğne aspirasyonu

Resim 1

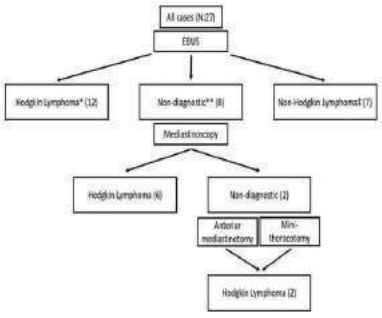


Hastalara uygulanan tanı yöntemleri

Tablo 1

| Yazarlar | Çalışma türü | Lenfoma/popu-lasyon | Preve-lans | Len-foma şüp-hesi | HL/ NHL | D/R | ROSE | MDA | | Sensiti-vite | Spesi-vite | PPV | NPV | Ta-nısal yeter-lik | P değer-leri |
|---|---|---|---|---|---|---|---|---|---|---|---|---|---|---|---|
| Erer | Retrosp. | 13/189 | 6.8 | Hayır | 8/3* | 11/2 | Hayır | HA-YIR | Hepsi<br>De novo | 65<br>61.1 | -<br>- | -<br>- | 96.1<br>- | -<br>- | -<br>- |
| Grosu | Retrosp. | 75/181 | 41.5 | Evet | 21/54 | 18/57 | Hayır | HA-YIR | Hepsi<br>de novo<br>Relap-se<br>HL<br>NHL | 77<br>67<br>81<br>57<br>85 | 100<br>100<br>100<br>100<br>100 | 100<br>100<br>100<br>100<br>100 | 86<br>90<br>83<br>-<br>- | -<br>-<br>-<br>-<br>- | -<br>-<br>-<br>-<br>- |
| Iqbal | Retrosp. | 65/129 | 50.3 | Evet | 15/50 | 32/33 | Belirtilme-miş | Evet | Hepsi<br>De novo<br>Relaps | 38<br>22<br>55 | -<br>-<br>- | -<br>-<br>- | -<br>-<br>- | -<br>-<br>- | -<br>-<br>- |
| Kennedy | Retrosp. | 11/25 | 44 | Evet | 3/8 | 3/8 | Evet | Evet | Hepsi | 90.9 | 100 | 100 | 92.9 | - | - |
| Korrungruang | Retrosp. | 19/971 | 1.9 | Hayır | 1/18 | 19/- | Evet | HA-YIR | Denovo | 32 | - | - | - | - | - |
| Steinford | Retrosp. | 21/55 | 38 | Hayır | 5/6 | 6/15 | Evet | HA-YIR | Hepsi<br>Subtip-ler | 76<br>57 | -<br>100 | -<br>- | -<br>87 | -<br>- | - |
| Moonim | Prosp. | 100/2256 | 4.4 | Hayır | 24/76 | 52/48 | Evet | Evet | Hepsi<br>Denovo<br>Relaps | 89<br>88<br>100 | 97<br>-<br>- | 98<br>-<br>- | 83<br>-<br>- | 91<br>-<br>- | - |
| Nason | Retrosp. | 16/173 | 9.2 | Evet | 6/9 | 9/7 | Evet | Evet | Hepsi<br>ROSE | 50<br>89 | 100<br>100 | -<br>100 | 95.1<br>99.2 | 95<br>- | - |
| Senturk | Retrosp. | 15/68 | 22 | Evet | 10/5 | 13/2 | Hayır | HA-YIR | Hepsi | 86.7 | 100 | - | 96.4 | 97 | - |
| ÇALIŞMAMIZ | Retrosp. | 27/1471 | 1.8 | Hayır | 20/7 | 17/10 | Hayır | HA-YIR | Hepsi<br>Denovo<br>Relaps | 70.3<br>52.9<br>100 | 100 | 100 | 99.4 | 99.4 | - |

EBUS-TBİA ile lenfoma tanısı konulmuş çalışmaların sonuçları

## SS-072
## ENDOBRONŞİYAL ULTRASON REHBERLİĞİNDE TRANSBRONŞİYAL İĞNE ASPİRASYONUNDA YETERLİLİĞİ SÜRDÜRMEKTE DEVAMLILIĞIN ÖNEMİ

Nur Şafak Alıcı[1], İbrahim Onur Alıcı[2]

[1]Dokuz Eylül Üniversitesi, Göğüs Hastalıkları Anabilim Dalı, Meslek Hastalıkları Bilim Dalı, İzmir, Türkiye
[2]Dr. Suat Seren Göğüs Hastalıkları ve Göğüs Cerrahisi Eğitim ve Araştırma Hastanesi

**GİRİŞ-AMAÇ:** Eğitimden sonra yetkili bir EBUS operatörünün yılda en az yirmi işlem yapması gerektiği kabul edilmiştir. Bununla birlikte, bu konuyu destekleyen literatür yeterli değildir. Bu çalışma ile beş yıllık uzun süreli EBUS işlemine ara veren deneyimli bir bronkoskopistinin tekrar EBUS yapmaya başlamasından sonra performansını değerlendirmek ve ara verilen uygulamadan sonra teşhis performansında muhtemel bir düşüşün ortaya çıkıp çıkmadığının ortaya konması amaçlanmıştır.

**YÖNTEM-GEREÇLER:** Mediastinal veya hiler lezyonlar (lenfadenopati ve kitleler) için EBUS-TBİA uygulanan hastaların verileri Nisan-Eylül 2016 tarihleri arasında geriye dönük olarak incelendi. Ardışık tüm hastalar çalışmaya dahil edildi. Tüm EBUS-TBNA prosedürleri, beş yıllık bir ara sonrasında ve EBUS yapmaya yeniden başlayan tek bir deneyimli bronkoskopist tarafından gerçekleştirildi. Hastalar iki gruba ayrıldı: İlk yirmi olgu ve sonraki seksen olgu. EBUS tanısal performansı iki grup arasında karşılaştırıldı.

**BULGULAR:** Ardışık 100 hasta dahil edildi (hasta başına 2.89 lezyon). Demografik ve sonografik veriler iki grup arasında farklı değildi. Ardışık 100 hasta dahil edildi (hasta başına 2.89 lezyon). Demografik ve sonografik veriler iki grup arasında farklı değildi. Genel olarak, 289 lezyonun 281'inde (%97.2) EBUS-TBNA tanısal idi. EBUS-TBNA'nın birinci ve ikinci gruptaki duyarlılığı sırasıyla% 92.9 ve% 98.3 idi. Aradaki fark istatistiksel olarak anlamlıydı (p=0.048).

**SONUÇLAR:** Bu çalışma, EBUS'da uygulamaya devam edilmesi ihtiyacını göstermektedir. Bir bronkoskopist, EBUS'da yeterliliği, yetkinliği korumak için yılda en az yirmi prosedür gerçekleştirmelidir.

**Anahtar Kelimeler:** EBUS, Transbronşiyal ince iğne aspirasyonu, Bronkoskopist

The diagnostic sensitivity of EBUS-TBNA in consecutive clusters

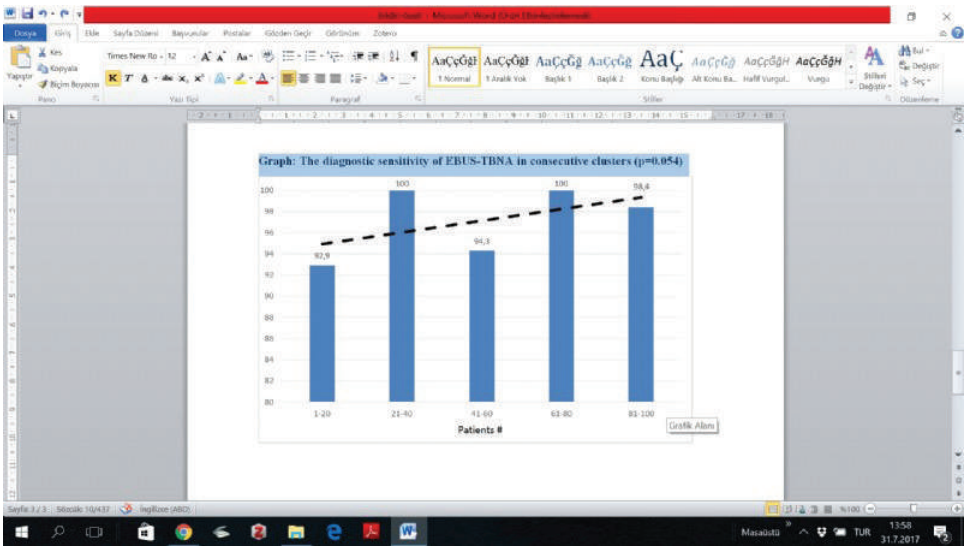

Olguların çeşitli özellikleri

| | | Tüm hastalar | Ilk 20 hasta | Sonraki seksen hasta | p |
|---|---|---|---|---|---|
| Hasta sayısı | | 100 | 20 | 80 | - |
| Erkek:kadın | | 72:28 | 15:5 | 57:23 | 0.488 |
| Ortalama yaş ± SD (min-max) | | 61±10 (22-81) | 63±9 (46-81) | 60±10 (22-78) | 0.287 |
| Lezyon sayısı | | 289 | 56 | 233 | - |
| Hasta başına düşen ortalama lezyon sayısı | | 2.89 | 2.8 | 2.91 | 0.739 |
| Ortalama lezyon büyüklüğü(mm) | | 14.6±8.5 (3.5-56.9) | 14.8±7.1 (3.5-29.1) | 14.6±8.8 (4.4-56.9) | 0.444 |
| Mean pass per lesion | | 3.04±0.23 (3-5) | 3.05±0.22 (3-4) | 3.04±0.24 (3-5) | 0.765 |
| Lezyonların lokalizasyonu | Mediastinal | 104 | 17 | 87 | 0.576 |
| | Subkarinal | 76 | 15 | 61 | |
| | Hilar | 109 | 24 | 85 | |

Lezyonların yerlerinin dağılımı

| | n (%) |
|---|---|
| 7 | 76 (26.3) |
| 4R | 70 (24.2) |
| 11R | 44 (15.2) |
| 11L | 42 (14.5) |
| 4L | 33 (11.4) |
| 10R | 17 (5.9) |
| 12R | 4 (1.4) |
| 10L | 2 (0.7) |
| 2R | 1 (0.3) |

## SS-073
## ADENO KANSER OLGULARINDA GENETİK FENOTİP TAYİNİNDE EBUS-TBNA'NIN ROLÜ

Benan Çağlayan[1], Sevda Şener Cömert[2], Sinem İliaz[1], Ömer Zengin[2], Pınar Bulutay[3], Nagehan Barışık[2]

[1]Koç Üniversitesi Tıp Fakültesi, Koç Üniversitesi Hastanesi, Göğüs Hastalıkları Kliniği, İstanbul
[2]Sağlık Bilimleri Üniversitesi, Kartal Dr.Lütfi Kırdar Eğitim ve Araştırma Hastanesi, Göğüs Hastalıkları Kliniği, İstanbul
[3]Koç Üniversitesi Tıp Fakültesi, Koç Üniversitesi Hastanesi, Patoloji Kliniği, İstanbul

**AMAÇ:** İleri evre küçük hücreli dışı akciğer kanseri tedavisinde, genetik fenotipin belirlenmesi daha az yan etki ve daha uzun sağkalım sağlayan ilaçların kullanılması açısından önem kazanmıştır. Endobronşiyal ultrasonografi (EBUS) bu kanserlerin tanısında en sık kullanılan minimal invazif yöntemlerden biridir. Çalışmamızın amacı EBUS ile tanı konulan adeno kanser olgularında, bu yöntemle elde edilen tanısal materyalin moleküler testlerin yapılması için yeterliliğinin ortaya konulmasıdır.

**YÖNTEMLER:** Çalışma retrospektif ve çok merkezli olarak planlanmıştır. Koç Üniversitesi Tıp Fakültesi ve SBÜ, Dr.Lütfi Kırdar Kartal Eğitim Araştırma Hastanesi Göğüs Hastalıkları Kliniklerinde 2015 Aralık – 2017 Ağustos tarihleri arasında EBUS ile tanı alan akciğer adeno kanser olgularının tümü çalışmaya dahil edilmiştir. Olguların yaş, cinsiyet, TBNA yapılan lenf nodları (LN), her bir LN'dan yapılan aspirasyon sayısı, histopatolojik tanısı ve moleküler test çalışmalarının sonuçları hasta dosyalarından elde edilerek kayıt edilmiştir. Elde edilen verilerden akciğer adeno kanser olgularında EGFR, ROS 1, ALK ve PDL-1 genetik testlerinin istenme oranları ve materyalin bu testlerin yapılması için yeterlilik oranları hesaplanmış, sonuçları etkileyebilecek olası faktörler irdelenmiştir.

**BULGULAR:** Çalışma periyodunda her iki hastanede toplam 728 EBUS işlemi yapılmış ve 92 olguda adeno kanser tanısı konulmuştur. Hastaların 28'i erkek olup yaş ortalaması 66,2 ± 9,3 tür. Bu olguların 44'ünde en az bir genetik test istenmiştir (%47,8). ROS-1 çalışılan 32 olgudan 29'unda (% 90,6), EGFR mutasyonu çalışılan 44 olgudan 43'ünde (%97,7), ALK çalışılan 35 olgudan 34'ünde (%97,1) ve PDL-1 çalışılan olgudan 4'ünde EBUS ile elde edilen materyalin hücre blokları testin yapılmasına olanak sağlamıştır. % 4,5 olguda birer marker materyal yetersizliği nedeniyle bakılamamıştır. Bu olguların 1'inde sadece 1 marker istenmiş ve materyal yetersiz gelmiştir. Diğer 4 olguda ise 2 veya daha fazla moleküler test istenmiş, her birinde sadece 1 test materyal yetersizliği nedeniyle yapılamamış ancak diğer testler çalışılabilmiştir. Tüm testlerin sonuçları toplam olarak değerlendirildiğinde yeterli materyal elde edilme oranı % 95,6 (110/115) dur. Olguların 12'sinde 1 genetik mutasyon saptanmıştır (%27,2). Bir olguda ise hem EGFR, hemde PDL-1 mutasyonu saptanmıştır.

**SONUÇ:** EBUS eşliğinde yapılan transbronşiyal iğne aspirasyonu ile elde edilen materyal, genetik moleküler testlerin yapılması için yeterlidir. İşlem sırasında yeterli miktarda hücre bloğu oluşturulabilecek sayıda aspirasyon yapılmalıdır.

**Anahtar Kelimeler:** EBUS, adeno karsinom, genetik fenotip, yetersiz materyal, EGFR, ALK

## SS-074
# ENDOBRONŞİAL ULTRASONOGRAFİ EŞLİĞİNDE TRANSBRONŞİAL İĞNE ASPİRASYONU İLE AKCİĞER ADENOKARSİNOMU VE SPESİFİYE EDİLEMEYEN TİP (NOS) TANISI KONULAN ÖRNEKLERİN EGFR, ALK VE ROS1 MUTASYONU ÇALIŞILMASI İÇİN YETERLİLİĞİNİN DEĞERLENDİRİLMESİ

Tuğba Çiçek[1], Ayperi Öztürk[1], Aydın Yılmaz[1], Zafer Aktaş[1], Funda Demirağ[2], Nalan Akyürek[3]

[1]Atatürk Göğüs Hastalıkları ve Göğüs Cerrahisi Eğitim ve Araştırma Hastanesi, Göğüs Hastalıkları, Ankara
[2]Atatürk Göğüs Hastalıkları ve Göğüs Cerrahisi Eğitim ve Araştırma Hastanesi, Patoloji, Ankara
[3]Gazi Üniversitesi Tıp Fakültesi, Patoloji Ana Bilim Dalı, Ankara

**GİRİŞ:** Akciğer kanserinin en sık görülen patolojik tipi küçük hücreli dışı akciğer karsinomudur (KHDAK). Son yıllarda KHDAK'da genetik mutasyonları göstermek için yapılan moleküler testler ile yeni tedavi modaliteleri ortaya çıkmıştır. Özellikle ileri evre KHDAK'nde hedefe yönelik tedavinin birinci basamak olarak uygulanmasının sağ kalımı olumlu yönde etkilediğini gösteren çalışmalar mevcuttur. Konveks prob endobronşial ultrasonografi eşliğinde transbronşial iğne aspirasyonu (CP-EBUS TBİA), KHDAK'nin mediastinal evrelendirilmesinde yüksek sensitiviteye sahip minimal invaziv bir yöntem olması nedeniyle rehberlerde ilk basamakta önerilmektedir. Biz de bu tek merkezli retrospektif çalışmada CP-EBUS TBİA ile akciğer adenokarsinomu ve NOS tanısı konulan hastalarda hedefe yönelik onkolojik tedavinin ilk adımı olan EGFR (Epitelyal büyüme faktörü reseptörü), ALK (Anaplastik lenfoma kinaz) ve ROS1 (C-Ros Onkogen 1) mutasyonu çalışılması için materyal yeterliliğini değerlendirmeyi amaçladık.

**GEREÇLER VE YÖNTEM:** Atatürk Göğüs Hastalıkları ve Göğüs Cerrahisi Eğitim ve Araştırma Hastanesi' nde 2013-2016 yılları arasında CP-EBUS TBİA ile tanı konulmuş, histopatolojik olarak akciğer adenokarsinomu ve NOS tanısı alan hastalar çalışmaya dahil edilmiştir. Biyopsi materyalinin EGFR, ALK ve ROS1 gen mutasyonlarının çalışılabilmesi için miktarının yeterli olup olmadığı ve her biri için müsbetlik oranı belirlenmiştir.

**BULGULAR:** Çalışmaya toplam 114 hasta dahil edilmiştir. Hastaların ortalama yaşları 59.1±9.2 yıldır (erkek:84 (%73.7), kadın:30 (%26.3)). Histopatolojik tiplendirmeye göre 86 (%75.4) hasta adenokarsinom, 28 (%24.6) hasta NOS tanısı almıştır. Klinik evrelemeye göre hastaların 48 (%42.1) tanesi tanı anında evre IV idi (Tablo 1). Mutasyon analizi için gönderilen materyallerde EGFR için 101 (%88.6), ALK için 106 (%93.8) ve ROS1 için 90 (%91.8) örnek değerlendirme için yeterli bulunmuştur (Tablo 2).

**TARTIŞMA:** Literatürde yer alan benzer çalışmalarda ağırlıklı olarak akciğer adenokanserli olgularda EGFR, ALK ve K-RAS genetik mutasyonları çalışılmıştır. Bizim çalışmamızda ise farklı olarak adenokanserli olgulara ek olarak NOS tanısı alan olgular da çalışmaya dahil edilmiştir ve ROS1 mutasyonunun yeterliliği de araştırılmıştır.

**SONUÇ:** İleri evre KHDAK'nin hedefe yönelik tedavi planlanmasında belirleyici olan mutasyonların (EGFR, ALK ve ROS1) çalışılabilmesi için alınacak materyalin, mediastinal evrelemede kullanılan diğer yöntemlere göre daha az invaziv bir teknik olan CP-EBUS TBİA ile etkin bir şekilde yapılabileceği görülmüştür.

**Anahtar Kelimeler:** ALK, CP-EBUS TBİA, EGFR, küçük hücreli dışı akciğer kanseri, ROS1

Tablo 1

| | |
|---|---|
| Cinsiyet (E/K) | 84/30 |
| Yaş (yıl) | 59.1±9.2 |
| Aktif sigara içiciliği (n, %) | 82 (%71.9) |
| Sigara maruziyeti (paket/yıl) | 30.4±23.5 |
| Hipertansiyon (n, %) | 31 (%27.2) |
| KOAH (n, %) | 19 (%16.7) |
| Koroner arter hastalığı (n, %) | 13 (%11.4 |
| Diyabetes mellitus (n, %) | 13 (%11.4 |
| Adenokarsinom (n, %) | 86 (%75.4) |
| NOS (n, %) | 28 (%24.6) |
| Klinik Evre | |
| IIIA (n, %) | 25 (%21.9) |
| IIIB (n, %) | 41 (%36) |
| IV (n, %) | 48 (%42.1) |
| Uzak organ metastazı | |
| Kemik (n, %) | 32 (%28.1) |
| Karaciğer (n, %) | 6 (%5.3) |
| Sürrenal (n, %) | 14 (%12.3) |
| Beyin (n, %) | 7 (%6.1) |
| Karşı akciğer (n, %) | 11 (%9.6) |
| Örneklenen lenf nodları | |
| 4R (n, %) | 56 (%49.1) |
| 4L (n, %) | 20 (%17.5) |
| 10R (n, %) | 4 (%3.5) |
| 10L (n, %) | 7 (%6.1) |
| 11R (n, %) | 18 (%15.8) |
| 11L (n, %) | 19 (%16.7) |
| 7 (n, %) | 70 (%61.4) |
| 12R (n, %) | 1 (%0.9) |
| 2R (n, %) | 2 (%1.7) |

Çalışmaya dahil edilen hastaların genel özellikleri

Tablo 2

| | Yetersiz | Negatif | Pozitif | Toplam |
|---|---|---|---|---|
| EGFR | 13 (%11.4) | 88 (%77.2) | 13 (%11.4) | 114 (%100) |
| Exon18 | 13 (%11.4) | 100 (%87.7) | 1 (%0.9) | |
| Exon19 | 13 (%11.4) | 94 (%82.5) | 7 (%6.1) | |
| Exon20 | 13 (%11.4) | 99 (%86.8) | 2 (%1.8) | |
| Exon21 | 13 (%11.4) | 98 (%86) | 3 (%2.6) | |
| ALK | 7 (%6.2) | 97 (%85.8) | 9 (%8) | 113 (%99.1) |
| ROS1 | 8 (%8.2) | 89 (%90.8) | 1 (%1) | 98 (%86) |

CP-EBUS TBİA ile alınan örneklerden çalışılan mutasyonların yetersiz, negatif ve pozitif olma durumları

## SS-075
## BİR YILLIK ENDOBRONŞİAL ULTRASONOGRAFİ REHBERLİĞİNDE İĞNE ASPİRASYON BİYOPSİSİ SONUÇLARI VE VAKA BAŞI PATOLOJİK DEĞERLENDİRME

Nevra Güllü Arslan[1], İlker Yılmam[1], Canan Demirci[2], Dilan Akyurt[3], Tamer Kutlu[4]

[1]Samsun Dr.Kamil Furtun Göğüs Hastalıkları Ve Göğüs Cerrahisi Hastanesi, Göğüs Hastalıkları
[2]Samsun Gazi Devlet Hastanesi, Patoloji
[3]Samsun Dr.Kamil Furtun Göğüs Hastalıkları Ve Göğüs Cerrahisi Hastanesi, Anesteziyoloji Ve Reanimasyon
[4]Samsun Dr.Kamil Furtun Göğüs Hastalıkları Ve Göğüs Cerrahisi Hastanesi, Göğüs Cerrahisi

Endobronşial ultrason iğne aspirasyonu (EBUS) mediastinal yapıların değerlendirilmesinde sıklıkla kullanılan bir yöntem olup, vaka başı patolojik değerlendirme nadiren uygulanabilmektedir.

Hastanemizde Haziran 2016-2017 döneminde yapılan EBUS işlemlerini ve vaka başı patolojik inceleme sonuçlarımızı değerlendirdik.

269 hasta değerlendirmeye alındı. ASA düzeyleri belirlenen hastalara propofol ve propofol/dormicum eşliğinde anestezi uygulandı. Hastaların; demografik özellikleri, EBUS endikasyonları, hangi istasyonlardan biyopsi alındığı, lenf nodu ve kitlenin ultrasonografik görünümü, boyutları, vaka başı yeterliliği, yayma preperatlarına göre ilk tanı, blok-yayma sonuçlarının birlikte değerlendirilmesine göre kesin tanı, blok ve yayma sonuçlarının uyumu kayıt edildi.

Vakaların yaş ortalaması 59; 176 'sı (%65.4) erkek, 93 'ü (%34.6) kadın idi. 269 hastadan 166 (%69.1) olguya vaka başı tanı verilebildi. Kalan 83 hasta preperatının 8'i (%3) non-diagnostik iken, 75' ine (%27.9) vaka başı değerlendirme yapılmadı. 197 (%73.2) vakaya tanısal, 31(%11.5) vakaya evreleme, 41 (%15.2) vakaya tanısal + evreleme amaçlı işlem yapıldı. EBUS endikasyonları; mediastinal LAP, kitle, akciğer- akciğer dışı kanser ve PET (+) LAP, pulmoner konsolidasyon + LAP olarak sınıflandırıldı. En sık 2 istasyondan ( %56.9) biyopsi alındı. 50 vakada kitleden biyopsi alındı. Lenf nodlarının ultrasonografik görüntüsü düzenli- düzensiz hipoekoik ve düzenli-düzensiz heterojen olmak üzere 4'e ayrıldı. Vaka başı tanılar; bening LN, granülamatöz reaksiyon, antrakoz, nekroz, malignite, Küçük Hücreli Akciğer kanseri, Küçük Hücreli Dışı Akciğer kanseri, Nöroendokrin tümör, Adeno kanser idi. Kesin tanılar sınıflamasında bunlara; Lenfoma, Tiroid kanseri, Meme kanseri metastazı, Şeffaf Hücreli sarkom, Renal hücreli kanser metastazı, Over kanseri metastazı eklendi.

Olguların çoğunluğunda vaka başı yeterlilik yapılmış olup; kesin tanı ile vaka başı tanı uyumunun yüksek olduğu izlenmiştir. EBUS işlemlerine multidisipliner yaklaşım hasta ve klinisyen açısından avantaj sağlamakta, tedavi sürecini kısaltmaktadır.

**Anahtar Kelimeler:** EBUS, vaka başı patolojik değerlendirme, sedasyon

## SS-076
## GİRİŞİMSEL PULMONOLOJİ ÜNİTEMİZDE İLK DENEYİMLERİMİZ

Özlem Soğukpınar, Ülkü Aka Aktürk, Abidin Levent Alpay, Hatice Türker, Dilek Ernam

Süreyyapaşa Göğüs Hastalıkları ve Göğüs Cerrahisi Eğitim ve Araştırma Hastanesi

**GİRİŞ:** Girişimsel pulmonoloji; ameliyathane koşullarında, genel anestezi altında, çoğunlukla rijit bronkoskop kullanılarak yapılan tanısal ve tedavi işlemlerini içerir. Tanı ve tedavi için mekanik yöntemler(forseps, balon dilatasyon, stent), sıcak (elektrokoter, argon plazma koagülasyon) ve soğuk (kriyoterapi) yöntemler gibi ileri teknikler uygulanır. Amacımız girişimsel pulmonoloji ünitemizdeki ilk deneyimlerimizi paylaşmaktır.

**YÖNTEMLER:** Hastanemizde yeni kurulan girişimsel pulmonoloji bölümünde Ocak 2016-Haziran2017 tarihleri arasında tanı ve tedavi amaçlı girişimsel işlemlerin yapıldığı olgularımızın dosyaları retrospektif olarak incelendi. Olguların demografik, klinik ve radyolojik özellikleri, endikasyonları, uygulanan girişimsel işlemler, komplikasyonlar ve tanıları kaydedildi.

**BULGULAR:** 1 Ocak 2016- 30 Haziran 2017 tarihleri arasında girişimsel pulmonoloji ünitemizde 65 olguya 75 girişimsel işlem uygulanmıştır. Olgularımızın yaş ortalaması 54,3 ± 17,5 yıl olup %72.3'ü erkekti. Uygulanan işlemlerin %16.9'u tanısal, % 35.4'ü tedavi, % 47.7'si ise tanı ve tedavi amaçlı yapılmıştır. İşlemlerimizin % 49.2'sinde(n:37) malign obstrüksiyon nedeniyle tümör eksizyonu yapılmıştır. Tümör eksizyonu yapılan olgularda mekanik yöntemler dışında kriyoterapi ve argon plazma koagülasyon kullanılmıştır. Olgularımızın 4'de trakeal stenoz saptanmış olup bunlardan 3'ü post entübasyon stenozuna, biri ise trakeobronkopati osteokondroplastikaya bağlı darlıktır. Bunların içinden 3 hastaya trakeal stent takıldı. Hastaların 9'unda tanısal amaçlı biyopsi, 5'inde hemoraji odağı belirleme ve kanama kontrolü, 3 hastada ise yabancı cisim çıkarmak amacıyla işlem yapılmıştır. PAP tanısı konan 2 olguya toplam 10 kez total akciğer lavajı yapıldı. Kompliklasyon olarak 3 olguda işlem esnasında major kanama, 4 olguda oksijen desatürasyonu, 1 olguda hipertansif atak,1 olguda stent migrasyonu gelişti. 65 olgunun 42'sinde malignite tanısı konmuş olup, 27'de skuamoz hücreli akciğer karsinomu, 3 olguda adenokarsinom, 2 olguda küçük hücreli akciğer karsinomu, 1 olguda küçük hücreli+büyük hücreli senkron tümör, 1 olguda nöroendokrin tümör, 2 olguda atipik karsinom, 1 olguda ise verrüköz trakeal karsinom saptanmıştır. Benign lezyonlar içerisinde 2 olguda hamartom saptanmış olup biri bronşiyal biri ise trakeal yerleşimliydi.. Diğer olgularımızın tanıları aortabronşial fistül, glandüler papillom, mukozal polip, antrakozis, endobronşial tüberküloz olarak geldi.

**SONUÇ:** Girişimsel endobronşiyal işlemler uygun endikasyonlarda ve doğru hasta seçiminde hem tanıda hem de tedavide oldukça etkin yöntemlerdir. Donanımlı merkezlerde ve deneyimli ellerde komplikasyonlar oranları düşüktür.

**Anahtar Kelimeler:** girişimsel pulmonoloji, argon plazma koagülasyon, kriyoterapi, stent

## SS-077
## GİRİŞİMSEL PULMONOLOJİ: 5 YILLIK DENEYİMİMİZ

Zafer Aktaş, Aydın Yılmaz, Ayperi Öztürk, Mevlüt Karataş, Yusuf Taha Güllü

Atatürk Göğüs Hastalıkları ve Göğüs Cerrahisi Eğitim ve Araştırma Hastanesi, Girişimsel Pulmonoloji Kliniği, Ankara

**GİRİŞ:** Girişimsel pulmonoloji ülkemizde ve dünyada hızla gelişen, yan dal uzmanlığı olmaya aday bir bilim dalıdır. Çalışmamızda ülkemizin halen tek girişimsel pulmonoloji kliniği olan kliniğimizin 5 yıllık deneyimini değerlendirerek mevcut durumumuzu görmeyi ve gelecekte hastalarımıza doğru yaklaşım modellerini belirlemeyi amaçladık.

**GEREÇ-YÖNTEM:** 2012-2017 yılları arasında hastanemiz Girişimsel Pulmonoloji Kliniği'nde işlem yapılan 689 hastanın prospektif olarak tutulan kayıtları retrospektif olarak incelendi. Tanısal işlemlerde doku örnekleme yöntemi olarak kriyobiyopsi ± rijit bronkoskop içinden endobronşiyal ultrasonografi eşliğinde transbronşiyal iğne aspirasyonu (EBUS-TBİA), debulking materyalinin incelenmesi yöntemi veya dilatasyon yapılan hastalarda rijit bronkoskop içinden EBUS-TBİA yöntemleri kullanıldı. Tedavi girişimleri malign hava yolu darlıkları (HYD), benign HYD, fistüller ve hemoptiziler olarak 4 kategori altında toplandı.

**BULGULAR:** 689 hastaya 854 rijit bronkoskopi seansında 1081 çeşit girişimsel işlem uygulandı. Temel endikasyonlar: Tanı=146 işlem, Tanı+tedavi=217 işlem ve Tedavi=501 işlemdi. Tanısal 363 (146+217) işlemde; işlem başlangıcında patolojik tanısı olmayan toplam 311 hastanın 302 (%97,1) ine patolojik tanı kondu. 260 hasta malign, 42 hasta benign lezyon tanısı aldı. Daha önceden patolojik tanısı olan ancak çeşitli nedenlerle yeniden patoloji için materyal talep edilen 52 hastanın 48 (%92,3) ünde doğru tanı için yeterli materyal alındı. (Tablo 1). Tedavi amacıyla toplam 718 (217+501) işlem gerçekleştirildi. Malign HYD tedavisinde en sık işlem argon plazma koagülasyon (APC) yardımlı mekanik tümör rezeksiyonu (MTR) (n=290/373, %77,7) yöntemi ile debulking ± stent (n=41, %11,0) uygulamasıydı. Hava yolu açıklığı sağlama oranı %85,5 olarak gerçekleşti. Benign HYD tedavisinde en sık işlem başarılı dilatasyon (n=102/106, %96,2) ± stent (n=30, %28,3) uygulamasıydı. Bronkoplevral veya trakeoözefagial fistüllerin tedavisinde en sık işlem stent (n=16, %59,3), hemoptizi tedavisinde en sık işlem ise APC (n=45, %91,8) uygulamasıydı (Tablo 2). 10 masif, 39 tekrarlayan hemoptizi hastasında uygulanan tedavilerle hemoptizilerin tamamı durduruldu. Çeşitli endikasyonlarla yerleştirdiğimiz toplam 117 (%16,3) stente mukostazis, granülasyon dokusu, migrasyon gibi nedenlerle 61 (%52,1) kez rijit bronkoskop ile stent revizyonu yaptık.

**TARTIŞMA-SONUÇ:** Girişimsel Pulmonoloji Kliniğimizin 5 yıllık verileri kliniğimizin başarılı bir klinik olduğunu kanıtlamaktadır. Tanısal girişimlerde özellikle rijit bronkoskop eşliğinde yapılan kriyobiyopsiler ve eş zamanlı rijit bronkoskop içinden yapılan EBUS-TBİA uygulamaları ile tanı zorluğu olan endobronşiyal lezyonlarda benzersiz derecede yüksek tanı koyma başarıları elde ettik. Tedavi girişimlerimizdeki başarı oranları ise literatürlerle uyumludur.

**Anahtar Kelimeler:** Bronkoskopi, Girişimsel pulmonoloji, Hemoptizi, Kriyobiyopsi, Malign hava yolu darlığı, Rijit bronkoskopi

Girişimsel Tedavi İşlemleri

| Malign HYD | İşlem Tipi | n | % | İşlem Başarısı | n | % | Stent ihtiyacı | % |
|---|---|---|---|---|---|---|---|---|
| | Debulking | 373 | 81,3 | Başarılı | 319 | 85,5 | 41 | 11,0 |
| | | | | Başarısız | 54 | 14,5 | | |
| | Dilatasyon | 41 | 8,9 | Başarılı | 32 | 78,0 | 24 | 58,5 |
| | | | | Başarısız | 9 | 22,0 | | |
| | APC | 13 | 2,8 | | | | | |
| | Kriyoterapi | 7 | 1,5 | | | | | |
| | Stent revizyonu | 25 | 5,4 | | | | 3 | 12,0 |
| | Toplam | 459 | | | | | 68 | 14,8 |
| Benign HYD | İşlem Tipi | n | % | İşlem Başarısı | n | % | Stent ihtiyacı | % |
| | Debulking | 33 | 18,0 | Başarılı | 33 | 100,0 | | |
| | Dilatasyon | 106 | 57,9 | Başarılı | 102 | 96,2 | 30 | 28,3 |
| | | | | Başarısız | 4 | 3,8 | | |
| | APC | 3 | 1,6 | | | | | |
| | Kriyoterapi | 2 | 1,1 | | | | | |
| | Stent revizyonu | 30 | 16,4 | | | | 1 | 3,3 |
| | Yabancı Cisim | 9 | 4,9 | | | | | |
| | Toplam | 183 | | | | | 31 | 16,9 |
| Fistül | İşlem Tipi | n | % | İşlem Başarısı | n | % | Stent ihtiyacı | % |
| | Stent | 16 | 59,3 | | | | 16 | 100,0 |
| | APC | 1 | 3,7 | | | | | |
| | Spigot | 4 | 14,8 | | | | | |
| | Stent revizyonu | 6 | 22,2 | | | | | |
| | Toplam | 27 | | | | | 16 | 59,3 |
| Hemoptizi | İşlem Tipi | n | % | İşlem Başarısı | n | % | Stent ihtiyacı | % |
| | APC | 45 | 91,8 | Başarılı | 45 | 100,0 | | |
| | Bronş tıkacı | 2 | 4,1 | Başarılı | 2 | 100,0 | | |
| | Stent | 2 | 4,1 | Başarılı | 2 | 100,0 | 2 | 100,0 |
| | Toplam | 49 | | | | | 2 | 4,1 |
| TOPLAM | | 718 | | | | | 117 | 16,3 |

HYD=Hava yolu darlığı, APC=Argon plazma koagülasyon,

Girişimsel Tanı İşlemleri

| | Durum-İşlem | n | Biyopsi ile tanı konanlar | % | Eş zamanlı EBUS-TBİA sayısı | EBUS-TBİA nun tanıya katkısı | Biyopsi + EBUS-TBİA toplam tanı sayısı | Toplam tanı oranı % |
|---|---|---|---|---|---|---|---|---|
| Tanısı olmayan | Toplam | 311 | 289 | 92,9 | 52 | 13 | 302 | 97,1 |
| | Kriyo Bx ile tanı | 121 | 109 | 90,1 | 30 | 6 | 115 | 95,0 |
| | Debulking ile tanı | 181 | 180 | 99,4 | 13 | 0 | 180 | 99,4 |
| | Biyopsi toplam | 302 | 289 | 95,7 | 43 | 6 | 295 | 97,7 |
| | Dilatasyon + EBUS | 9 | - | - | 9 | 7 | 7 (a) | 77,8 |
| Tanısı olan (b) | Toplam | 52 | 48 | 92,3 | 8 | 0 | 48 | 92,3 |
| | Gerçek Benign (c) | 29 | 29 | 100,0 | 7 | 0 | 29 | 100,0 |
| | İleri Tanı (d) | 19 | 18 | 94,7 | 1 | 0 | 18 | 94,7 |
| | Genetik materyal (e) | 4 | 1 | 25,0 | 0 | 0 | 1 | 25,0 |
| Toplam | | 363 | 337 | 92,8 | 60 | 13 | 350 | 96,4 |

EBUS-TBİA=Endobronşiyal ultrasonografi yardımlı transbronşiyal iğne aspirasyonu, Kriyo Bx=Kriyobiyopsi, a=Sadece EBUS-TBİA tanısı var, b=Daha önceden patolojik tanısı olan ancak çeşitli nedenlerle yeniden patoloji için materyal talep edilen hastalar, c=Benign gelen patolojilerini doğrulamak için yeniden materyal talep edilen hastalar, d=Patolojik tanıyı detaylandırmak için yeniden materyal talep edilen hastalar, e=Genetik çalışma için fazla materyal talep edilen hastalar.

## SS-078
## UYKU APNE SENDROMLU HASTALARDA 25-HİDROKSİVİTAMİN D VE KEMİK MİNERAL DANSİTOMETRİSİNİN DEĞERLENDİRİLMESİ

Ahmet Cemal Pazarlı[1], Timur Ekiz[2], Handan İnönü Köseoğlu[1]

[1]Gaziosmanpaşa Üniversitesi Tıp Fakültesi, Göğüs Hastalıkları Anabilim Dalı, Tokat, Türkiye
[2]Elbistan Devlet Hastanesi, Fiziksel Tıp ve Rehabilitasyon Bölümü, Kahramanmaraş, Türkiye

**GİRİŞ:** Obstruktif uyku apne sendromu (OUAS) olan bireylerde kemik mineral dansitometrisi (KMD) ve 25-Hidroskivitamin D [25(OH)D] düzeyleri daha önce çalışılmış olsa da bu çalışmaların sonuçları tartışmalıdır. Bu nedenle, mevcut çalışmamızda OUAS olan bireylerde KMD ve 25(OH)D düzeylerinin değerlendirilmesi amaçlanmıştır.

**GEREÇ-YÖNTEM:** Çalışmamız olgu-kontrol çalışması ve kesitsel tipte planlandı. OUAS olan toplam 126 hasta polisomnografi sonuçlarına göre sınıflandırıldı. KMD, dual-enerji X-ray absorpsiyometri yöntemi ile femur boyun ve lomber bölgeden ölçüldü. Sonuçlar gram/cm, t-skoru (30 yaş erkek değerlerine göre standart sapması), z-skoru (kendi yaş ve cinsiyet grubuna göre standart sapması) olarak verilmiştir. 25(OH)D düzey ölçümleri için chemiluminescence microparticle immunoassay yöntemi kullanıldı. Gruplar arası karşılaştırmalar tek yönlü Anova Testi kullanılarak yapıldı. Korelasyon analizleri için pearson korelasyon testi kullanıldı.

**BULGULAR:** Bu çalışmaya ortalama yaşları 48.55±11.8 yıl olan toplam 126 hasta (73 E, 53 K) dahil edilmiştir. Bu hastaların 21'inde (%16.7) OUAS saptanmazken, 28'inde (%22.2) hafif, 13'ünde (%10.3) orta, 27'sinde (%21.4) ağır, 2'sinde (%1.6) REM bağımlı, 7'sinde (%5.6) pozisyon bağımlı OUAS, 26'sında (%20.6) OUAS + Obezite hiperventilasyon sendromu (OHS) ve 2'sinde (%1.6) overlap saptanmıştır. Vücut kitle indeksi (VKİ) ve 25(OH)D düzeyleri için gruplar arası istatistiksel olarak anlamlı bir fark saptanmıştır ($p<0.005$). VKİ, OUAS + OHS grubunda diğer gruplara kıyasla daha yüksekken, 25(OH)D düzeyleri diğer gruplardan daha düşük saptanmıştır. Lomber vertebra, femur boyun ve femur total KMD, t-skoru ve z-skorları yönünden ise gruplar arası istatistiksel olarak anlamlı fark saptanmamıştır. Apne hipopne indeksi (AHİ), Epworth skoru, desatürasyon indeksi ile KMD parametreleri arasında anlamlı korelasyon saptanmazken ($p>0.05$), 25(OH)D düzeyleri ile AHİ ($p=0.009$, r:-2,32) ve desatürasyon yüzdesi ($p=0.024$, r=-2,01) arasında hafif derece anlamlı negatif korelasyon saptanmıştır.

**SONUÇ:** OUAS+OHS olan bireylerde 25(OH)D düzeyleri daha düşük saptanırken, mevcut çalışma popülasyonumuzda OUAS ile osteoporoz arasında istatistiksel olarak anlamlı bir ilişki saptanmamıştır. OUAS'u olan bireylerde kemik yapım ve yıkım markırları ile KMD değerlerini değerlendiren kohort tipte çalışmalar beklenmektedir.

**Anahtar Kelimeler:** Uyku apne sendromu, osteoporoz, kemik mineral yoğunluğu

## SS-079
## OBSTRUKTİF UYKU APNE (OUA) HASTALARDA SERUM CARDİOTROPHİN-1 SEVİYELERİ İLE HASTALIĞIN CİDDİYETİ ARASINDAKİ İLİŞKİ

Gizem Zazaoğlu[1], Levent Cem Mutlu[2], Nejat Altıntaş[2], Özlem Kaymaz[3], Ahsen Yılmaz[3], Savaş Güzel[3]

[1]Silopi Devlet Hastanesi, Göğüs Hastalıkları,Şırnak
[2]Namık Kemal Üniversitesi, Göğüs Hastalıkları Ana Bilim Dalı,Tekirdağ
[3]Namık Kemal Üniversitesi, Biyokimya Ana Bilim Dalı, Tekirdağ

**GİRİŞ:** Obstruktif uyku apne sendromlu(OUAS) hastalarda tekrarlayan apneler ve arousallar sonucu ortaya çıkan fizyopatolojik değişiklikler başta kardiyovasküler hastalıklar olmak üzere pulmoner, endokrin, metabolik ve nörolojik hastalıkların gelişimine neden olmaktadır. Cardiotrophin-1 ( CT-1), interlökin 6 ( IL-6) ailesinin bir üyesi olup kardiyak hipertrofi, aterosklerozis, konjestif kalp yetersizliği, hipertansiyon, kalp kapak hastalıkları, akut koroner sendrom ve kardiyomiyopatileri indükleyici olarak tanımlanmıştır. Bu çalışmada plazma CT-1 düzeyi ile OUAS tanılı hastaların hastalık ciddiyeti (AHI( apne hipopne indeksi) ve uyku boyunca solunumsal parametrelere göre tanımlanmış ) arasındaki ilişkiyi incelemeyi amaçladık.

**GEREÇ-YÖNTEM:** Çalışmamızın başlangıcında Namık Kemal Üniversitesi Etik Kurulundan onayı alındı.Ocak 2016-Ocak 2017 tarihleri arasında horlama, uykuda nefes durması (tanıklı apne) ve gün içinde uykululuk yakınması ile Namık Kemal Üniversitesi Göğüs Hastalıkları polikliniğine başvuran yaşları 23 ve 73 arasında değişen 23'ü kadın, 63'ü erkek olmak üzere, toplam 86 hasta çalışma grubu olarak belirlendi.Polisomnografi skorlaması AASM'nin 2012 yılında yayınladığı "AASM Manual for Scoring Sleep 2" önerilerine göre yapıldı.PSG sonrası hastalardan kan örneği alındı. CT-1 kiti ile CT-1 seviyeleri çalışıldı.İstatistiksel değerlendirmede ölçümle belirtilen değişkenlerin normal dağılıma uygunlukları Kolmogorov-Smirnov testi ile incelendi.

**BULGULAR:** Çalışma grubu olarak alınan 65 olgunun PSG sonucuna göre; 21'i 5≤AHİ ≤ 15 olmak üzere HAFİF,21'i 15<AHİ≤30 olmak üzere ORTA,23'ü AHİ<30 olmak üzere AĞIR OUAS olarak belirlendi. PSG'de AHİ <5 bulunan 21 olgu kontrol grubu olarak kabul edildi. Çalışmamızda hasta ve kontrol grubunun CT-1 değerlerini inceledik. Deney grubunda CT-1 ortalama 130,25, kontrol grubunda ise CT-1 ortalama 73,79 olarak bulundu. Deney grubu ile kontrol grubu CT-1 değerleri arasında istatistiksel olarak anlamlı bir fark saptanmıştır. (p<0,001). Hasta grubunda CT-1 değerleri kontrol grubuna göre daha yüksek izlenmiştir. CT-1 düzeylerinin gruplar arasında anlamlı düzeyde farklı olduğu görülmüştür (p= 0,011). Gruplar arası karşılaştırılma yapıldığında hafif ve ağır OUAS'lı olguların CT-1 düzeylerinin kontrol grubuna göre anlamlı derecede yüksek olduğu görülmüştür.

**SONUÇLAR:** Çalışmamızda kontrol ve hasta grupları arasında karşılaştırmada CT-1düzeyleri hasta grubunda anlamlı yüksek ve AHİ düzeyi ile korelasyon göstermiştir.

**TARTIŞMA**: CT-1 OUAS'lı hastalarda sistemik inflamasyon derecesini değerlendirmek için kullanılabilecek bir biyobelirteç olabilir. Ancak bu konuda daha iyi düzenlenmiş, daha fazla hastanın dahil edildiği çalışmalara ihtiyaç vardır.

**Anahtar Kelimeler:** Cardiotrophin-1,IL-6, obstruktif uyku apne sendromu,inflamasyon

## SS-080
## OBSTRÜKTİF UYKU APNE SENDROM'LU HASTALARDA CPAP TEDAVİSİNİN GÜNDÜZ UYKU HALİ VE SERUM SUBSTANS P DÜZEYLERİ ÜZERİNE ETKİSİ

Özge Aydın Güçlü[1], Ahmet Ursavaş[1], Fikret Kasapoğlu[2], Yeşim Özarda[3], Cengiz Bozyiğit[3], Gökhan Ocakoğlu[4], Mehmet Karadağ[1]

[1]Uludağ Üniversitesi Tıp Fakültesi, Göğüs Hastalıkları Ana Bilim Dalı, Bursa
[2]Uludağ Üniversitesi Tıp Fakültesi, Kulak Burun Boğaz Ana Bilim Dalı, Bursa
[3]Uludağ Üniversitesi Tıp Fakültesi, Tıbbi Biyokimya Ana Bilim Dalı, Bursa
[4]Uludağ Üniversitesi Tıp Fakültesi, Biyoistatistik Ana Bilim Dalı, Bursa

**GİRİŞ:**Obstrüktif uyku apnesi sendromu (OUAS), uyku sırasında tekrarlayan üst solunum yolu obstrüksiyonları, intermittan hipoksi ve arousallar ile seyreden bir hastalıktır. Tekrarlayan uyku bölünmeleri, dinlendirici olmayan uyku, yorgunluk, konsantrasyon güçlüğü sık görülen yakınmalardır.

**AMAÇ:** Çalışmamızın amacı OUAS hastalarında sürekli pozitif havayolu basıncı(CPAP) tedavisinin gündüz uyku hali ve serum Substans P (SP) düzeyleri üzerine etkisinin araştırılmasıdır.

**YÖNTEM:** Uludağ Üniversitesi Göğüs Hastalıkları Polikliniği'ne başvuran horlama, tanıklı apne, gündüz aşırı uyku hali semptomları olan, hipertansiyon dışında ciddi medikal rahatsızlığı olmayan 90 hasta çalışmamıza dahil edildi. Tüm olgulara tekniker gözetimiyle polisomnografi (PSG) yapıldı. Hastalara PSG yapılmadan önce Epworth Uykululuk Ölçeği (ESS), Pittsburg Uyku Kalitesi Ölçeği (PSQI) ve Uykunun Fonksiyonel Sonuçları Ölçeği (FOSQ) anketleri uygulandı. AHİ ≥ 5 olan olgular çalışma grubu (n=71), AHİ<5 kontrol grubu (n=19) olarak alındı.

**BULGULAR:** Çalışmaya katılan hastaların 71'i (%78,9) erkek, 19'u (%21,1) kadın idi. Yaş ortalamaları 45 [20-62] idi. Polisomnografi sonrası alınan kan örneklerinde daha önceki çalışmalarda olduğu gibi OUAS grubunun SP düzeylerinin kontrol grubuna göre istatistiksel anlamlı olarak düşük (p=0,013) olduğunu ve SP düzeyinin AHİ ile negatif korele olduğunu saptadık (r=-0,224, p=0,034). Olgular ESS skorlarına göre ESS<10 ve ESS≥10 olarak iki grup halinde değerlendirildiğinde gruplar arasında serum SP başlangıç düzeyleri açısından anlamlı fark tespit edilmedi. Başlangıç SP değerleri ile ESS arasında korelasyon saptanmadı. Pozitif hava yolu basıncı tedavisi başlanan olgular 3 ay tedavi aldıktan sonra kullanım süreleri, serum SP değerleri, gündüz aşırı uyku hali, yaşam kalitesi ve uyku kalitesi açısından yapılan anketler ile değerlendirildi. Üç aylık tedavi sonrası olguların 3. ay ve başlangıç SP değerleri karşılaştırıldı. SP düzeylerinin tedavi sonrası anlamlı derecede azalığı tespit edildi (p=<0,001). Üç yüz saat ve üzeri kullanım süresi olan tedavi uyumu iyi olarak değerlendirilen olgular ele alındığında bu olguların da 3. ay kontrol SP düzeylerinin başlangıç değerlerine göre belirgin olarak azaldığı saptandı (p=<0,001).

**SONUÇ:** Serum SP düzeyinin OUAS olgularında kompanzasyon mekanizmasının bir parçası olarak azaldığı ve CPAP tedavisi ile bu mekanizmaya destek olunup olguların apne ve intermittant hipoksi yükünün ortadan kaldırılması ile SP değerinin daha da azaldığı düşünülebilir.Daha önceki çalışmalarda uyku esnasında uygulanan eksojen SP'nin uyku mimarisini bozduğu, arousal sayısını arttırdığı belirlenmiştir.Çalışmamızda bir koruma mekanizması olarak CPAP tedavisi sonrası SP düzeyinde azalma varlığı olumlu bir yanıt olarak değerlendirildi.

**Anahtar Kelimeler:** Obstruktif uyku apne sendromu, substans P, CPAP

## SS-081
## OBSTRÜKTİF UYKU APNE SENDROMUNDA TİYOL/DİSÜLFİD DENGESİ

Emine Argüder[1], Ebru Şeref Parlak[2], Hatice Kılıç[2], Habibe Hezer[2], Gökhan Yalçıner[3], H. Canan Hasanoğlu[1], Mehmet Ali Babademez[4], Salim Neşelioğlu[5], Özcan Erel[5]

[1]Ankara Yıldırım Beyazıt Üniversitesi Tıp Fakültesi Göğüs Hastalıkları Bölümü
[2]Ankara Atatürk Eğitim ve Araştırma Hastanesi Göğüs Hastalıkları Bölümü
[3]Ankara Atatürk Eğitim ve Araştırma Hastanesi Kulak Burun Boğaz Bölümü
[4]Ankara Yıldırım Beyazıt Üniversitesi Tıp Fakültesi Kulak Burun Boğaz Bölümü
[5]Ankara Yıldırım Beyazıt Üniversitesi Tıp Fakültesi Biyokimya Bölümü

**GİRİŞ:** Obstrüktif uyku-apne sendromu (OUAS), üst hava yolunun uyku sırasında tam ya da kısmi tıkanması sonucunda apne/hipopne atakları ile karakterizedir. OUAS'ın temel semptomları horlama, tanıklı apne, gündüz aşırı uyku hali, konsantrasyon bozukluğu, yorgunluk, hafızada bozulma ve yaşam kalitesinde azalmadır. Orta yaşlı erkeklerin %4'ünde kadınların ise %2'sinde OUAS bulunmaktadır. Yaşanan solunumsal olaylar ve intermittan hipoksi nedeniyle oksidatif stres, reaktif oksijen türevleri (ROT), inflamatuar mediyatör salınımı ve sempatik aktivasyon artar. Sonuçta çok sayıda komorbiditenin (koroner arter hastalığı, hipertansiyon, aritmi, diyabetes mellitus, obezite vb) gelişmesine ve mortalitenin artmasına neden olur. Tiyol, sülfidril (-SH) grubu içeren, hücrelerde herhangi bir oksidatif stres durumunun oluşumunu önlemede önemli bir role sahip organik bir bileşiktir. ROT'un primer hedef noktası, proteinlerdeki sülfür içeren aminoasitlerin tiyol gruplarıdır. ROT ile ortamda bulunan tiyol grupları oksitlenerek reversible disülfid bağlarına dönüşür. Çalışmamızda, tiyol/disülfid dengesi ile OUAS şiddetinin ilişkili olup olmadığı araştırıldı.

**GEREÇ-YÖNTEM:** Çalışmamız Yıldırım Beyazıt Üniversitesi Tıp Fakültesi, Atatürk Eğitim ve Araştırma Hastanesinde Göğüs Hastalıkları, Kulak Burun Boğaz ve Biyokimya Bölümleri tarafından 2016 Şubat ve 2017 Ocak ayları arasında yürütülmüştür. Çalışmaya 141 OUAS olgusu alınmıştır. Olguların AHİ değerleri ile tiyol/disülfid dengesi arasındaki ilişki değerlendirilmiştir.

**BULGULAR:** Çalışmaya dahil edilen olguların %68.8'i erkek, %31.2'si kadın idi. Olguların cinsiyete göre yaş ortalaması sırasıyla 51,15±11,68 ve 52,60±10,85 bulundu. Tablo 1'de olguların demografik özellikleri ve tiyol/disülfid sonuçları verilmiştir. Hastaların apne-hipopne indeksleri (AHİ) ile tiyol/disülfid parametreleri arasında korelasyon varlığı değerlendirildi. Korelasyon analizinde, AHİ ile native tiyol ve total tiyol ölçümleri arasında negatif korelasyon saptandı (Tablo 2).

**TARTIŞMA:** OUAS'a bağlı kronik intermittan hipoksi vücutta oksidatif stresin artmasına neden olmaktadır. Çalışmamızda yeni bir oksidatif beliteç olan tiyol/disülfid dengesi OUAS olgularında değerlendirilmiştir. Özellikle şiddetli OUAS'ı olan olgularda native tiyol ve total tiyol seviyelerinin hafif-orta şiddetteki olgulara göre daha düşük olduğunu göstermiştir.

**SONUÇ:** Çalışma sonuçlarımız OUAS şiddeti arttıkça vücuttaki oksidatif stresin arttığını göstermiştir.

**Anahtar Kelimeler:** disülfid, OUAS, tiyol, oksidatif stres

Tablo 1. OUAS'lı olguların demografik özellikleri ve tiyol/disülfid sonuçları

| Değişkenler | Sonuçlar |
|---|---|
| Cinsiyet, n (%) | |
| Kadın | 44 (31,2) |
| Erkek | 97 (68,8) |
| Yaş (yıl) | 51,31±11,08 |
| Sigara içme durumu, n (%) | |
| Halen içmekte | 43 (30,5) |
| Hiç içmemiş | 48 (34) |
| Sigarayı bırakmış | 50 (35,5) |
| Apne hipopne indeksi (ort±SD) | 60,89±29,52 |
| Komorbiditeler, n (%) | |
| Hipertansiyon | 40 (28,4) |
| Diabetes mellitus | 31 (22) |
| Koroner arter hastalığı | 15 (10,6) |
| Astım | 14 (9,9) |
| Konjestif kalp yetmezliği | 4 (2,8) |
| Hipotiroidizm | 5 (3,5) |
| KOAH | 11 (7,8) |
| BMI (kg/m2) | 32,26±6,2 |
| Total tiyol (µmol/L) | 494,35±49,44 |
| Native tiyol (SH) (µmol/L) | 460,38±48,20 |
| Disulfid (SS) (µmol/L) | 14.09 ± 10.72 |
| SS/SH (%) | 3.75 ± 2.18 |

Tablo 2. VKİ ve tiyol/disulfid parametreleri arasında korelasyon analizi

| | VKİ (kg/m) | |
|---|---|---|
| Total-tiyol (µmol/L) | r | p |
| Native-tiyol (µmol/L) | -0,287 | 0.002 |
| SS/SH (%) | -0,229 | 0.013 |

VKİ:vücut-kitle indeksi; SH, native tiyol; SS, disulfid

## SS-082
## OBSTRUKTİF UYKU APNE SENDROMU'NDA SERUM COPEPTİN DÜZEYİNİN ROLÜ

Ebru Sengul Parlak[1], Habibe Hezer[1], Emine Argüder[2], Hatice Kılıç[1], Murat Alışık[3], Gökhan Yalçıner[4], Mehmet Ali Babademez[5], Özcan Erel[6], Hatice Canan Hasanoğlu[2]

[1]Ankara Atatürk Eğitim ve Araştırma Hastanesi, Göğüs Hastalıkları Kliniği, Ankara
[2]Yıldırım Beyazıt Üniversitesi Tıp Fakültesi, Göğüs Hastalıkları Anabilim Dalı, Ankara
[3]Ankara Atatürk Eğitim ve Araştırma Hastanesi, Tıbbi Biyokimya Laboratuvarı, Ankara
[4]Ankara Atatürk Eğitim ve Araştırma Hastanesi, KBB Kliniği, Ankara
[5]Yıldırım Beyazıt Üniversitesi Tıp Fakültesi, KBB Anabilim Dalı, Ankara
[6]Yıldırım Beyazıt Üniversitesi Tıp Fakültesi, Tıbbi Biyokimya Anablim Dalı, Ankara

**GİRİŞ:** Obstruktif uyku apne sendromu (OUAS), uyku sırasında oksijen desaturasyonu ile ilişkili tekrarlayıcı üst hava yolu obstruksiyonu ve uyku fragmantasyonu ile karakterize bir sendromdur. Üst havayolu kollapsının neden olduğu apneik epizotlar ve oksijen desaturasyonu sempatik sinir sistemini aktive ederek anormal humoral, nöral, metabolik, trombotik ve inflamatuar süreçleri active edebilmektedir. Bu yolakların aktivasyonu OUAS hastalarında kardiyovaskuler komplikasyonların gelişimine katkıda bulunur. Bir stres belirteci olan copeptin son yıllarda üzerinde durulan bir molekül olup OUAS olgularında yeni bir biyobelirteç olarak kullanılabilirliği konusunda tartışmalı yayınlar mevcuttur. Bu çalışmanın amacı OUAS'da ve sağlıklı gönüllülerde yeni bir biyobelirteç olan serum copeptin düzeyini karşılaştırmak ve OUAS ağırlığı ile serum copeptin düzeyi arasındaki ilişkiyi araştırmaktır.

**GEREÇ-YÖNTEM:** Bu prospektif vaka-kontrol çalışması Ağustos 2016-Temmuz 2017 tarihleri arasında Ankara Atatürk Eğitim Araştırma Hastanesinde Göğüs Hastalıkları Kliniğinde yapıldı. Çalışmaya polisomnografi ile tanı konulmuş apne hipopne indeksi (AHİ) >5 olan 58 OUAS olgusu ve 35 sağlıklı gönüllü dahil edildi. Her iki grupta serum copeptin düzeyleri karşılaştırıldı. Ayrıca subgrup analizinde OUAS olguları AHİ≤30 (hafif-orta) ve >30 (ağır) olarak 2 gruba ayrılarak copeptin düzeyleri karşılaştırıldı.

**BULGULAR:** OUAS grubunda yaş ortalaması 50.94±10.54, kontrol grubunda 50.08± 10.99 olarak bulundu. Yaş ve cins açısınan her iki grup arasında anamlı farklılık saptanmadı (sırasıyla; p=0.711, 0.667). OUAS grubunda serum copeptin düzeyi 8.74±27, kontrol grubunda 4,69±3,46 saptandı. OUAS grubunda copeptin düzeyi kontrole göre anlamlı yüksek bulundu (p=0.001). 38 ağır OUAS olgusunda copeptin düzeyi 9,91±7,10, 20 hafif-orta olguda 6,54±3,45 izlendi. Ağır olgularda copeptin düzeyleri hafif-orta olgulara göre anlamlı yüksek bulundu (p=0,038).

**TARTIŞMA:** Copeptin arginin-vazopressin prekürsörüdür ve bir stres belirtecidir. Fizyolojik fonksiyonu hala net olarak bilinmemektedir. Copeptin salınımı ağrı, egzersiz, hipoglisemi, hipoksemi, inme, infeksiyon ve şok gibi birçok fizyolojik ve patolojik uyaran tarafından sağlanmaktadır. Hipotalamo-pituiter-adrenal aksın aktivasyonuna neden olan stres durumlarında serum copeptin düzeyi artmaktadır Akut miyokart enfarktüsünde (AMI) prognostik bir belirteç olarak saptanmıştır. Bu çalışmada copeptin düzeyi OUAS grubunda kontrole göre ve ağır OUAS olgularında hafif ve orta gruba göre anlamlı yüksek bulunmuştur. OUAS olgularında kardiyak komplikasyonlar normal populasyona göre daha sık izlenmekte olup özellikle hipoksiye sekonder salınımı gerçekleşen copeptin olgularının prognozunda önemli faktör olabilir. AMI gibi özellikle ağır OUAS olgularında da copeptin prognostik bir belirteç olarak kullanabilir.

**Anahtar Kelimeler:** Obstruktif uyku apne sendromu, copeptin, biyobelirteç

## SS-083
## OBSTRÜKTİF UYKU APNE SENDROMLU HASTALARDA ERİTROSİT DAĞILIM GENİŞLİĞİNİN ÖNEMİ

Seda Beyhan Sağmen[1], Elif Torun Parmaksız[1], Nesrin Kıral[1], Banu Salepçi[2], Sevda Cömert[1]

[1]SBÜ Kartal Dr.Lütfi Kırdar EAH, Istanbul
[2]Yeditepe Universitesi Hastanesi Göğüs Hastalıkları

**AMAÇ:** Obstrüktif uyku apne sendromu (OUAS) fizyopatolojisinde birçok faktör rol oynamaktadır. OUAS' da inflamasyon varlığı gösterilmiş olup hastalık gelişiminde bu inflamasyonun rolü olduğu tespit edilmiştir. Son zamanlarda, bazı hematolojik parametreler çeşitli hastalıklarda inflamatuar biyobelirteç olarak ortaya çıkmıştır. Koroner arter hastalığı, kalp yetmezliği gibi birçok kardiyovasküler bozuklukta artmış değerler bildirilmiştir. Bu çalışmamızda OUAS ile eritrosit dağılım hacmi(EDG) ve EDG'nin AHI ve diğer uyku parametreleri ile ilişkisi değerlendirilmiştir

**MATERYAL-METOD:** Uyku merkezimize başvuran ve polisomnografi (PSG) yapılan 412 hastanın kayıtları, retrospektif ve kesitsel olarak değerlendirilmiştir. Çalışmaya PSG ile OUAS tanısı alan 372 hasta ve 40 kişi kontrol grubu olarak alınmıştır. Dahil edilen hastalarda EDG sonuçları değerlendirilmiştir

**BULGULAR:** OUAS ve kontrol grubu arasında EDG ortalaması açısından istatistiksel olarak anlamlı bir fark saptanmamıştır ($p>0,05$). OUAS hafif orta ve ağır olarakayrı ayrı değerlendirildiğinde EDG açısından gruplar arasında istatistiksel olarak anlamlı fark saptanmamıştır. Yaş ortalaması tüm OUAS grubu ve kontrol grubuyla karşılaştırıldığında kontrol grubunun yaş ortalaması tüm OUAS grubuna göre istatistiksel olarak anlamlı küçük olarak tespit edilmiştir ($p<0,001$).OUAS grupları ciddiyetine göre gruplandırıldığında hastalık şiddetinin artmasıyla yaşın arttığı tespit edilmiştir ($p<0,0001$;$r=0,225$). Tüm OUAS grubunda, EDG ortalaması cinsiyete göre karşılaştırıldığında istatistiksel olarak anlamlı bir fark bulunmuştur ($p<0,05$). Kadınların EDG ortalaması erkeklerden yüksektir. Tüm OUAS'lılarda 40 yaş altındaki ve üstündeki kişilerin EDG ortalaması arasında istatistiksel olarak anlamlı bir fark bulunmuştur ($p=0,09$). Buna göre 40 yaş üstü grupta EDG ortalaması biraz daha yüksektir. OUAS grubunda EDG ile VKİ arasında pozitif yönde zayıf bir ilişki tespit edilmiştir (p:0,022;$r=0,119$) OUAS grubunda EDG ile minimum saturasyon ve ortalama saturasyon değeri arasında negatf yönde anlamlı ilişki saptanmıştır (p:0,002;$r=-0,159$ p:0,004, $r=-0,148$). Hafif ve orta OUAS grubunda hipertansiyon(HT) varlığı ile EDG arasında fark saptanmazken ağır OUAS grubunda EDG ortalaması HT varlığına göre değerlendirildiğinde HT olan grupta EDG ortalaması istatistiksel olarak anlamlı yüksek tespit edilmiştir (p:0,044)

**SONUÇ:** OUAS grubu değerlendirildiğinde kontrol grubuyla EDG açısından fark saptanmamıştır. Tüm OUAS'lılarda 40 yaş üstü grupta EDG ortalaması daha yüksektir. Hafif ve orta OUAS grubunda hipertansiyon varlığı ile EDG arasında ilişki saptanmazken ağır OUAS grubunda EDG ortalaması hipertansiyon varlığına göre değerlendirildiğinde hipertansiyon olan grupta EDG ortalaması istatistiksel olarak anlamlı yüksek tespit edilmiştir. OUAS ağırlığı ve kardiyovaskuler hastalık takibinde kapsamlı çalışmalara ihtiyaç vardır

**Anahtar Kelimeler:** obstrüktif uyku apne sendromu, eritrosit dağılım genişliği, hipertansiyon, yaş

## SS-084
## EPWORTH UYKULULUK ÖLÇEĞİ PUANLAMASI SADELEŞTİRİLEBİLİR Mİ?

Ümit Tutar[1], Fatma Esra Tutar[2]

[1]Samsun Dr Kamil Furtun Göğüs Hastalıkları ve Cerrahisi Hastanesi
[2]Samsun Sağlık Müdürlüğü

**GİRİŞ:** Uyku polikliniklerinde gündüz uykululuk ve obstruktif uyku apne sendromu (OUAS) derecesini tahmin edebilmek için Epworth Uykululuk Ölçeği (EUÖ) kullanılmaktadır.Toplam puanı 10 (on) üzerinde olan hastaların polisomnografi (PSG) endikasyonu olduğu kabul görmektedir.EUÖ'deki tüm sorularda 4 seçenek mevcuttur.Hastaların zaman zaman soruların cevabını vermekte ve değerini kestirmekte zorlandığı gözlenmektedir.EUÖ puanlaması daha kolay bir hale getirilebilirse sonuçta bir farklılık olup olmayacağının araştırılması amaçlandı.

**GEREÇLER VE YÖNTEM:** Çalışmamızda EUÖ'nün her sorusu için verilen "Hiçbir Zaman" seçeneği için "0", diğer seçenekler olan "Nadiren, Sıklıkla, Her zaman" cevapları için de "1" puanı verilerek EUÖ puanı yeniden hesaplandı.Böylece EUÖ puanı toplamda 24, yeni hesaplama şeklinde ise toplamda 8 oldu.İstatistiksel analizde SPSS(sürüm 18) Kullanıldı.Ölçek puanları bakımından OUAS derecelerinin karşılaştırılmasında Kovaryans analizi kullanıldı.Bu modelde cinsiyet ve yaş grupları kovaryat olarak modele alındı ve sonuçlar üzerinde bu iki etki karıştırıcının etkisi giderilmiş oldu.Ölçek puanlarının AHI şiddetini belirlemedeki etkileri ve hafif, orta ve ağır şiddeti ayırt etmedeki sensitivite ve spesifitesi ROC eğrisi analizi ile hesaplandı.

**BULGULAR:** Çalışmaya katılan 443 hastanın 291'i(%65,7) erkek,152'si(% 34,3) kadın idi.Ölçek puanları üzerindeki yaş ve cinsiyet etkisi giderildikten sonra, OUAS dereceleri karşılaştırıldığında elde edilen sonuçlar Tablo 1'de verildi. Ağır OUAS grubunda Toplam Epworth Puanının normal,hafif OUAS ve orta OUAS grubuna göre anlamlı düzeyde daha yüksek olduğu belirlendi.Ancak normal, hafif OUAS ve orta OUAS arasında anlamlı farka rastlanmadı. Aynı şekilde ağır OUAS grubunda Yeni Toplam Epworth Puanının normal,hafif OUAS ve orta OUAS grubuna göre anlamlı düzeyde daha yüksek olduğu belirlendi.Ancak normal, hafif OUAS ve orta OUAS arasında anlamlı farka rastlanmadı.Her iki şekilde elde edilen puanların sensitivite ve spesifitesi Tablo 2'de verildi.

**SONUÇ VE TARTIŞMA:** EUÖ, yıllardır uyku ile ilgilenen ünitelerde yaygın olarak kullanılmaktadır.Her ne kadar ülkeler arası geçerliliği Türkiye dahil test edilmiş ve kabul edilmişse de çalışmamızda sadece ağır OUAS grubunu ayırt etmede başarılı olabildiği bulundu.Çalışmamızda ayrıca EUÖ'nün puanlamasının yeni halinin de geleneksel hali gibi sadece ağır OUAS ayırt etmede başarılı olabildiği tespit edildi. Bu sebeple EUÖ'nün sorularının cevaplarının var ("1") ya da yok ("0") şeklinde skorlanmasının geleneksel puanlamaya göre sonuca etki edecek bir değişiklik oluşturmadığı tespit edildi.Ancak bu şekilde puanlamanın günlük kullanımda daha pratik olabileceği düşünüldü.Düşüncemizin ispatlanması veya reddedilmesi için bu hususta çalışmaların artmasına ihtiyaç vardır.

**Anahtar Kelimeler:** AHI, Epworth Uykululuk Ölçeği, Obstruktif Uyku Apne Sendromu, Polisomnografi

Tablo 1. Ölçeklerin Toplam Puanlarına Göre OUAS Şiddetinin Ayırt Edilebilme Analizi

| Ölçek | Normal (n=87) | Hafif OSAS (n=97) | Orta OSAS (n=104) | Ağır OSAS (n=156) | P |
|---|---|---|---|---|---|
| ToplamEpworth (Mean) | 8,344(a) | 8,985(a) | 8,090(a) | 11,495(b)* | 0.0001 |
| ToplamEpworth (SH**) | 0,666 | 0,629 | 0,622 | 0,529 | 0.0001 |
| YeniToplamEpworth (Mean) | 3,875(a) | 3,891(a) | 3,749(a) | 4,818(b)* | 0.0001 |
| YeniToplamEpworth (SH) | 0,246 | 0,233 | 0,230 | 0,196 | 0.0001 |

*: İstatistiksel olarak farklılık mevcut **: Standart Hata

Tablo 2. Ölçeklerin Toplam Puanlarına Göre Sensitivite ve Spesifite Değerleri

| Karşılaştırma Grubu | Cutoff | Toplam Epworth Sensitivite (%) | Toplam Epworth Spesifite (%) | p | Cutoff | Yeni Toplam Epworth Sensitivite (%) | Yeni Toplam Epworth Spesi-fite (%) | p |
|---|---|---|---|---|---|---|---|---|
| Hafif OUAS ile Normallerin Karşılaştırılması | 7.5 | 55.7 | 41.4 | 0.349 | 3.5 | 58.8 | 35.6 | 0.818 |
| Orta OUAS ile Normallerin Karşılaştırılması | 7.5 | 53.8 | 41.4 | 0.829 | 3.5 | 56.7 | 35.6 | 0.760 |
| Ağır OUAS ile Normallerin Karşılaştırılması | 9.5 | 0.628 | 54.0 | 0.001* | 4.5 | 60.3 | 57.5 | 0.001* |

*: İstatistiksel olarak anlamlı

## SS-085
## EPWORTH İLE STOP-BANG ÖLÇEKLERİNİN OUAS DERECESİNİ TAHMİN GÜÇLERİ

Ümit Tutar, Nevra Güllü Arslan, Selma Yeşilkaya

Samsun Dr Kamil Furtun Göğüs Hastalıkları ve Cerrahisi Hastanesi

**GİRİŞ:** Uyku polikliniklerinde gündüz uykululuk ve obstruktif uyku apne sendromu (OUAS) derecesini tahmin edebilmek için çeşitli anketler kullanılmaktadır. Epworth Uykululuk Ölçeği (EUÖ) ve STOP-BANG anketleri hastanemiz uyku polikliniğinde bir süredir birlikte kullanılmaktadır. Her iki anketin OUAS derecesini tahminde üstünlüklerinin olup olmadığının araştırılması amaçlandı.

**GEREÇLER VE YÖNTEM:** Çalışmamızda uyku polikliniğimize müracaat edip EUÖ (Şekil 1) ve STOP-BANG (Şekil 2) anketi doldurup polisomnografi yapılan hastalar incelendi. EUÖ, STOP ve BANG toplam puanları birbirleriyle karşılaştırıldı. İstatistiksel analizde SPSS (sürüm 18) programı kullanıldı. Ölçek puanları bakımından OUAS derecelerinin karşılaştırılmasında Kovaryans analizi kullanıldı.Bu modelde cinsiyet ve yaş grupları kovaryat olarak modele alındı ve sonuçlar üzerinde bu iki etki karıştırıcının etkisi giderilmiş oldu.Ölçek puanlarının AHI şiddetini belirlemedeki etkileri ve hafif, orta ve ağır şiddeti ayırt etmedeki sensitivite ve spesifitesi ROC eğrisi analizi ile hesaplandı.

**BULGULAR:** Çalışmaya katılan 443 hastanın 291'i(%65,7) erkek,152'si(% 34,3) kadın idi.Ölçek puanları üzerindeki yaş ve cinsiyet etkisi giderildikten sonra, OUAS dereceleri karşılaştırıldığında elde edilen sonuçlar Tablo 1'de verildi. Toplam Epworth Puanının sadece ağır OUAS grubunda diğer gruplara göre anlamlı farklılığı mevcut idi. Yani toplam Epworth puanı ile normal, hafif OUAS ve orta OUAS gruplarını önceden ayırt edebilmek mümkün olmuyordu. Toplam STOP puanı ağır OUAS grubunda normal, hafif OSAS ve orta OSAS grubuna göre anlamlı düzeyde daha yüksek idi. Ayrıca hafif ve orta OUAS olanların ortalaması normallere göre anlamlı düzeyde daha yüksek idi. Toplam Bang puanı ortalamasına bakıldığında ise OUAS şiddeti arttıkça BANG puanının arttığı gözlendi. Detaylar Tablo 2'de verildi.

**SONUÇ VE TARTIŞMA:** Uyku ile ilgilenen birimlerde birden fazla ölçeğin kullanılmasının OUAS ile normal ayrımın yapılmasında daha uygun olacağı düşünüldü.Çünkü çalışmamızda EUÖ, sadece ağır OUAS hastalarını diğer gruplardan ayrt edebilmekteydi. Ancak EUÖ hafif ve orta OUAS gruplarını birbirinden ayırt edememekteydi. Çalışmada STOP ölçeği hafif, orta ve ağır OUAS gruplarını normalden ayırt edebildi. BANG ölçeği ise tüm grupları birbirinden ayrt edebilmekte ve toplam puanı OUAS şiddeti ile doğru orantılı olarak artmakta idi. Epworth ve STOP anketleri yoruma dayalı sorular içermekte ancak BANG anketinde yorum sorusu bulunmamaktadır. Yoruma dayanmayan sorular arttıkça ölçeklerin güvenilirliğinin artacağı daha sağlıklı ayrımlar yapabileceği düşünüldü. Çalışmamızda en başarılı anket BANG anketi olarak bulundu.STOP-BANG anketinin birlikte EUÖ'den daha etkin olduğu tespit edildi.

**Anahtar Kelimeler:** AHI, Epworth Uykululuk Ölçeği, Obstruktif Uyku Apne Sendromu, Polisomnografi, STOP-BANG

## Epworth Uykululuk Ölçeği

EPWORTH UYKULULUK ÖLÇEĞİ

SORU: Aşağıdaki durumlarda hangi sıklıkla uyuklama eğilimindesiniz? (Lütfen kendinizi yorgun hissettiğiniz zamanları değil **uyuklama eğiliminde olduğunuz** zamanları işaretleyiniz.) Bu test son zamanlardaki durumunuzu yansıtmak üzere planlanmıştır. Aşağıdaki bazı durumlarla son zamanlarda karşılaşmadıysanız bile son karşılaştığınız zamanlarda nasıl olduğunuzu hatırlamaya çalışınız.

PUAN: 0 ---- Hiçbir zaman uyuklamam

1 ---- Nadiren uyuklarım

2 ---- Sıklıkla uyuklarım

3 ---- Her zaman uyuklarım

| | SORU | Hiç | Nadiren | Sıklıkla | Her zaman |
|---|---|---|---|---|---|
| 1 | Oturuz durumda gazete ve kitap okurken uyuklarmısınız? | 0 | 1 | 2 | 3 |
| 2 | Televizyon seyrederken uyuklarmısınız? | 0 | 1 | 2 | 3 |
| 3 | Pasif olarak toplum içinde otururken, sinemada yada tiyatroda uyuklarmısınız? | 0 | 1 | 2 | 3 |
| 4 | Ara vermeden en az 1 saatlik araba yolculuğunda uyuklarmısınız? | 0 | 1 | 2 | 3 |
| 5 | Öğleden sonra uzanınca uyuklarmısınız? | 0 | 1 | 2 | 3 |
| 6 | Birisi ile oturup konuşurken uyuklarmısınız? | 0 | 1 | 2 | 3 |
| 7 | Alkol almamış, öğle yemeğinden sonra sessiz ortamda otururken uyuklarmısınız? | 0 | 1 | 2 | 3 |
| 8 | Trafik birkaç dakika durduğunda, kırmızı ışıkta, arabada beklerken uyuklarmısınız? | 0 | 1 | 2 | 3 |
| TOPLAM | | | | | |

Kaynak http://uykubozuklugu.uludag.edu.tr/epworthskalasi.htm

## StOP-BANG Anketi

STOP VE STOP-BANG ANKETİ

| | Evet | Hayır |
|---|---|---|
| **S-Snore** (yüksek sesle horlama var mı? ) | | |
| **T-Tired** (gündüzleri yorgun ve uykulu musunuz? ) | | |
| **O-Observed** (uykuda nefesinizin durduğunu söyleyen oldunuz? ) | | |
| **P- Pressure** (HT nedeni ile ilaç kullanıyor mu ?) | | |

| | | |
|---|---|---|
| **B- BMI** (Beden-Kitle İndeksi>35) | | |
| **A-Age** ( Yaş>50 ) | | |
| **N-Neck** ( Boyun çevresi >40 ) | | |
| **G-Gender** ( Erkek cinsiyet ) | | |

**STOP Anketi Toplam Skoru** :

**STOP-BANG Anketi Toplam Skoru :**

Tablo 1. Ölçeklerin Toplam Puanlarına Göre OUAS Şiddetini Ayırt Edilebilme Analizi

| Ölçek Puanları | Normal (n=87) | Hafif OSAS (n=97) | Orta OSAS (n=104) | Ağır OSAS (n=156) | P |
|---|---|---|---|---|---|
| ToplamEpworth (Mean) | 8,344(a) | 8,985(a) | 8,090(a) | 11,495(b) | 0.0001 |
| ToplamEpworth (SH*) | 0,666 | 0,629 | 0,622 | 0,529 | 0.0001 |
| Toplam STOP (Mean) | 2,685(a) | 2,944(b) | 2,948(b) | 3,300(c) | 0.0001 |
| Toplam STOP (SH) | 0,095 | 0,090 | 0,089 | 0,076 | 0.0001 |
| Toplam BANG (Mean) | 1,516(a) | 1,865(b) | 2,034(c) | 2,309(d) | 0.0001 |
| Toplam BANG (SH) | 0,084 | 0,079 | 0,079 | 0,067 | 0.0001 |

*: Standart Hata

Tablo 2. Ölçeklerin Sensitivite ve Spesifite Değerleri

| Parametre | Hafif şiddet ile Normallerin karşılaştırılması | Orta şiddet ile Normallerin karşılaştırılması | Ağır şiddet ile Normallerin karşılaştırılması |
|---|---|---|---|
| Cutoff | 7,5 | 7,5 | 9,5 |
| Toplam Epworth Sensitivite (%) | 55,7 | 53,8 | 60,28 |
| Toplam Epworth Spesifite (%) | 41,4 | 41,4 | 54,0 |
| p | 0,349 | 0,829 | 0,001 |
| Cutoff | 2,5 | 2,5 | 2,5 |
| Toplam STOP Sensitivite (%) | 72,2 | 73,1 | 85,9 |
| Toplam STOP Spesifite (%) | 45,0 | 44,8 | 45,0 |
| p | 0,032 | 0,015 | 0,001 |
| Cutoff | 1,5 | 1,5 | 1,5 |
| Toplam BANG Sensitivite (%) | 72,2 | 80,8 | 89,7 |
| Toplam BANG Spesifite (%) | 55,2 | 55,2 | 55,0 |
| p | 0,001 | 0,001 | 0,001 |

## SS-086
## SİGARANIN LENFOSİT YAŞAM SÜRESİNE ETKİLERİ

Etem Akbaş, Ebru Derici

Mersin Üniversitesi Tıp Fakültesi - Tıbbi Biyoloji Ve Genetik Anabilim Dalı

Sigara kullanımının pek çok hastalığın doğrudan ya da dolaylı etmeni olduğu bilinmektedir. Pek çok çalışma ile sitotoksik etkisi oraya konmuştur. Sigara kullanımı insanlarda yaşam süresini önemli ölçüde kısaltmaktadır. Bu çalışmada sigara kullanımının; Özgün bağışık sistemimizin en önemli hücresel elamanları olan lenfositlerde yaşam süresi üzerine etkileri etkileri incelendi. Sigara içmeyen sağlıklı bireylerden kontrol grubu, En az 5 yıl süre ile günde bir paket sigara içen sağlıklı 25 kadın ve 25 erkek bireyden deney grubu – benzer yaş grubu dikkate alınarak seçilen sağlıklı 25 kadın ve 25 erkek bireyden kontrol grubu oluşturuldu.

Deney ve kontrol grubundaki bireylerden alınan kanın bir bölümüyle Kromozom analizi prosedürüne göre hazırlanan preparatlardan 1000 hücre içinde mitoz aşamasında bulunan hücreler sayılarak mitotik indeks değerleri (mitoza giriş hızları) belirlendi. Kan örneklerinin diğer bölümünden de hemogram cihazında lenfosit değerleri saptandı. Kontrol ve deney grubundaki mitotik indeks değeri ve lenfosit sayısı kıyaslanarak lenfosit yaşam süresi farkının indirekt olarak saptanmasında kullanıldı.

Sigara içmeyenlerdeki 2,08 olan mitotik indeks - sigara içenlerde % 21.21 artışla 2,64'e yükselmiştir ($p<0.05$). Sigara içmeyenlerdeki lenfosit sayısı 2.202 iken – Sigara içenlerde % 11.99 artışla 2.531'e yükselmiştir ($p<0.05$). Yani sigara içenlerde içmeyenlere göre lenfositlerin % 21,21 olan mitozdaki artış oranı – lenfosit sayısına % 11.99 oranında yansımıştır. Aradaki % 8,22 lik fark ise sigara içenlerde lenfosit yaşam süresindeki azalmayı göstermektedir.

Anahtar Kelimeler: Sigara kullanımı, mitotik indeks, lenfosit sayısı, lenfosit yaşam süresi

## SS-087
## TÜRKİYE'DE SİNEMA FİLMLERİNDE SİGARA GÖRÜNTÜSÜ NE KADAR YER ALIYOR?

Nazmi Bilir[1], Hilal Özcebe[2], M. Şule Akçay[3], Elif Babaoğlu[4], Sema Canbakan[5], Burcu Cirit[5], Özlem Erçen Diken[6], Tijen Şengezer[7]

[1]Hacettepe Üniversitesi Tıp Fakültesi, emekli, Ankara. TÜSAD Tütün Kontrolü Çalışma Grubu Üyesi.
[2]Hacettepe Üniversitesi Tıp Fakültesi, Halk Sağlığı Anabilim Dalı, Ankara. TÜSAD Tütün Kontrolü Çalışma Grubu Üyesi.
[3]Başkent Üniversitesi Tıp Fakültesi, Göğüs Hastalıkları Anabilim Dalı, Ankara. TÜSAD Tütün Kontrolü Çalışma Grubu Üyesi.
[4]Hacettepe Üniversitesi Tıp Fakültesi, Göğüs Hastalıkları Anabilim Dalı, Ankara. TÜSAD Tütün Kontrolü Çalışma Grubu Üyesi.
[5]Sağlık Bilimleri Üniversitesi Tıp Fakültesi, Ankara Atatürk Göğüs Hastalıkları ve Göğüs Cerrahisi Hastanesi, Göğüs Hastalıkları Kliniği, Ankara. TÜSAD Tütün Kontrolü Çalışma Grubu Üyesi.
[6]Hitit Üniversitesi Tıp Fakültesi, Göğüs Hastalıkları Anabilim Dalı, Çorum. TÜSAD Tütün Kontrolü Çalışma Grubu Üyesi.
[7]Sağlık Bilimleri Üniversitesi Tıp Fakültesi, Ankara Numune Eğitim ve Araştırma Hastanesi, Sigara Bırakma Merkezi, Ankara. TÜSAD Tütün Kontrolü Çalışma Grubu Üyesi.

Türkiye'de 1996 yılında yürürlüğe girmiş olan Tütün Mamullerinin Zararlarının Önlenmesi Hakkında Kanun (No. 4207) tütün ürünlerinin her türlü reklam ve tanıtımını yasaklamıştır. Bu şekilde Türkiye'de radyo ve televizyonlarda, sokak panolarında (bilboard), satış noktalarında ve yazılı basında fiyat duyurusu dahil olmak üzere tütün ürünleri reklamı gündemden çıkmıştır. Ancak sinema filmleri için yasaklama söz konusu değildir. Ülkemizde sinema filmleri ile ilgili mevzuatta çocukların ve gençlerin ruh sağlığının korunması amacıyla, filmlerde şiddet, korku ve cinsellik görüntülerine ilişkin denetimler yapılmakta ve kısıtlayıcı tedbir uygulaması yapılabilmektedir. Oysa, özellikle çocuk ve gençlerin görsel olarak etkilenmesiyle edindikleri bir davranış olan tütün kullanımı konusunda herhangi değerlendirme yapılmamakta olup bu konuda bir kısıtlama söz konusu değildir. Bu çalışmada filmlerde sigara ve diğer tütün ürünleri içilmesi ve sigarayı hatırlatan görüntülerin sıklığı, süresi, sigara içilen ortam ve sigara içen kişilerin kimliği konularında bilgi edinilmesi amaçlanmıştır. Bu çalışma sonunda tütün kontrolü ve sinema filmleri ile ilgili yasal düzenlemede sinema filmlerinde de sigara ve tütün ürünü görüntülerinin yasaklanmasına yönelik değişiklik yapılması amacı ile girişimde bulunulması planlanmıştır. 2016 yılının ikinci yarısında vizyonda olan Türk filmlerinden seçilen 60 film iki gözlemci tarafından izlenmiş ve hazırlanan veri toplama formu aracılığı ile istenen bilgiler toplanmıştır. Elde edilen başlıca bulgular şu şekildedir:

• Filmlerin %60'ında sigara görüntüsü vardır.
• Sigara görüntüsü olan filmlerde sigara görüntüsü sıklığı 1 kez ile 17 kez arasında değişmekte olup ortalama olarak 4,75 kez sigara görüntüsü tespit edilmiştir. Sigara görüntülerinin toplam süresi ortalama olarak 198 saniyedir.
• Sigara görüntüsünün %60'ı filmde ilk 30 dakikadan sonra yer almaktadır.
• Görüntülerin %44,3'ü gergin-heyecanlı, %30,0'u mutlu-romantik ortamlardadır.
• Filmlerin %47,2'sinde yardımcı oyuncu, %45,4'ünde esas karakter sigara içmektedir.
• Sigara içenlerin %83,5'i erkektir. %11,9'u 25 yaşın altındaki kişilerdir.
• Gözlemcilerin değerlendirmesine göre sigara içen kişiler çiftçi, işçi, yazar gibi çeşitli meslek mensuplarıdır.

Sonuç olarak sinemalarda gösterimde olan Türk filmlerinde sigara görüntüleri oldukça sık olarak yer almaktadır. Diğer alanlardaki tütün ürünleri reklamı yasaklarının sinema filmlerini de kapsayacak şekilde genişletilmesi, bu tarihten sonra yapılacak filmlerde sigara ve tütün ürünü görüntülerine yer verilmemesi konusunda yasal düzenleme yapılması gerekmektedir.

**Anahtar Kelimeler:** Sigara, sinema filmleri, tütün kontrolü

## SS-088
## SİGARA BIRAKMA POLİKİNİĞİ BİR YILLIK SONUÇLARIMIZ

Ayşe Turan, Nursel Akar, Nermin Zerman

Çukurova Dr. Aşkım Tüfekçi Devlet Hastanesi

**AMAÇ:** Sigara içiciliği kronik obstrüktif akciger hastalığı ve akciğer kanseri başta olmak üzere daha birçok hastalığa yol açan önemli bir halk sağlığı sorunudur.Çalışmadaki amacımız sigara bırakma polikiniğine başvuran hastaların demoğrafik özelliklerini, sigara bırakma başarısını etkileyen faktörleri ve başarı oranını belirlemektir.

**GEREÇ-YÖNTEM:** Sigara bırakma polikliniğine başvuran 2209 olgu çalışmaya alındı.Retrospektif olarak dosyalar incelendi.Kullandıkları ilaçları, tedavi süreleri, yan etkileri ve bırakan kişilerin yoksunluk belirtileri açısından takipleri yapıldı. Bir yılını dolduran olguların sigara bırakma başarıları değerlendirildi.

**BULGULAR:** Olguların 1073 (%48.6)' ü kadın, 1136 (%51.4)' sı erkek ve yaş ortalamaları 42.99±11.87'dir. Sigaraya başlama yaş ortalaması 12.41±7.83 ve 26.69±15.62 paket yılı öyküleri bulunan olguların CO ortalamaları 11.70±4.76,'tür. FG puan ortalaması 6.45±2.27 'dir. Bağımlılık puanı arttıkça bırakma oranının azaldığı saptanmış fark anlamlı bulunmuştur(p=0.000). %37.3'ü ilkokul, %30.3' ü lise mezunu, %36.8 evhanımı, %26.3 işçi, %13.9 emekli,%10.0 serbest meslek, %9.6 memur ve %3.3 ile öğrenci olduğu bilinmektedir. Sigarayı bırakanların yaş ortalamaları 44.94±11.56, bırakamayanların yaş otalaması 42.80±11.66 olarak saptanmış ve iki grup arasında sigarayı bırakan olguların yaş ortalamaları hafif derecede daha yüksekti (p<0,000). CO,FG ve paket yılı sonucu iki grup arasında karşılaştırılmış ve fark anlamlı bulunmuştur (p= 0.000, p= 0.014, p= 0.017). Olguların %8.7' sine medikal tedavi verilmemiş, %20.0'si önerilen tedaviyi çeşitli nedenlerden dolayı alamamış, %29.1'i bupropion, %28.2'si vareniklin,%11.1'i NRT ve %2.8'i ise kombine tedavi kullanmışlardır.Bir yıllık izlem sonrasında 1427(%64.6) kişi sigarayı bırakamamış, 782 (%35.4) kişi ise bırakmıştır. Davranışsal eğitim (DE) ile sigara bırakan hasta oranı %16.0, bupropion +DE %38.0, vareniklin+DE 33.9, NRT+DE %7.8 ve kombine tedavile+DE bırakma oranı %4.3 olup tedavi grupları arasında sigarayı bırakma oranları anlamlı olarak farklılık göstermektedir (p<0,001).Erkeklerde sigara bırakma başarısı %23.7 iken kadınlarda %20.5 olarak belirlenmiş ve aralarında ilişki bulunamamıştır. Meslek dağılımı ve öğrenim durumu ile sigara içimi arasında, istatistiksel anlamlılık saptanmamıştır. Olguların %43.1' inde ek hastalık mevcut olup bunların %21.3'ü sigarayı bırakmış iki grup arasında istatistiksel anlamlılık saptanamamıştır. Yoksunluk belirtileri yaşayan grubun bırakma oranı %34.2, yaşamayan grubun bırakma oranı %40.3 olarak saptanmış aralarındaki fark istatistiksel olarak anlamlı bulunmuştur(p=0.000).

**SONUÇ:** Çalışmamızda sigara bırakma oranının düşük olmasının nedenini hastalarımızın önerilen tedaviyi çeşitli nedenlerden dolayı alamamaları olarak düşünmekteyiz. Hasta eğitimi, yakın takip ve kontrendike olmayan bireye özgü farmakolojik tedaviyle başarı oranının arttığı tespit edilmiştir.

**Anahtar Kelimeler:** davranışsal eğitim, fg, sigara

## SS-089
## HEKİM VE HEMŞİRELERİN HASTALARIN SİGARA BIRAKMA GİRİŞİMİNE YÖNELİK GÖRÜŞ VE DAVRANIŞLARI

Sakine Boyraz[1], Emine Tarlabelen Karaytuğ[1], Ebru Bulut[1], Gamze Altınöz[2], Aysel Çalışkan[2], Emel Ceylan[3]

[1]Adnan Menderes Üniversitesi Hemşirelik Fakültesi, İç Hastalıkları Hemşireliği Ana Bilim Dalı, Aydın
[2]Adnan Menderes Üniversitesi Uygulama ve Araştırma Hastanesi, Göğüs Hastalıkları Kliniği, Aydın
[3]Adnan Menderes Üniversitesi Tıp Fakültesi, Göğüs Hastalıkları Ana Bilim Dalı, Aydın

**AMAÇ:** Çalışma, hastaların sigara bırakma girişimine yönelik hekim ve hemşirelerin görüş ve davranışlarını belirlemek amacıyla planlanmıştır.

**YÖNTEM:** Tanımlayıcı-kesitsel tipte planlanan araştırmanın verileri, Adnan Menderes Üniversitesi Uygulama ve Araştırma Hastanesi'nde çalışan hekim ve hemşirelerden toplanmıştır. Araştırma için kurum ve etik kurul izni alınmıştır. Örneklem seçimine gidilmemiş, 20 Temmuz-11 Ağustos 2017 tarihleri arasında 211 kişiye ulaşılmıştır. Veriler, literatüre dayanarak ve uzman görüşü alınarak hazırlanan "yapılandırılmış soru formu" ile toplanmıştır. Form; hekim-hemşirelerin sosyo-demografik özelliklerini, sigara kullanımına ilişkin öyküsünü, hastaların sigara bırakma girişimlerine yönelik davranışlarını içeren sorulardan oluşmuştur. Form, gönüllü katılımcılar tarafından 2-5 dk sürede doldurulmuştur.

**BULGULAR:** Katılımcıların %73'ünün kadın, %51,7'sinin bekar, %72,5'inin hemşire ve yaş ortalamasının 28,74±7,51(min:19, max:60) olduğu saptanmıştır. Katılımcıların, çalışma sürelerinin 6,49±6,76(min:1 max:35) yıl olduğu ve %65,6'sının mesleki deneyimlerinin 5 yıl olduğu saptanmıştır. Katılımcıların %56,9'u hiç sigara içmemişken, %35'i sigara içtiğini ve hemşirelerin (%37,2) sigara içme oranının hekimlerden (%29,3) daha fazla olduğu saptanmıştır. Sigara içenlerin %13,7'si 17 yaşında başladığını, %54,1'i en az 5 yıldır içtiğini, %21,9'u günde bir paket tükettiğini ve %48,6'sı sigarayı bırakmayı hiç denemediğini bildirmiştir. Katılımcıların %42,4'ü her zaman hastalara sigara içip-içmediklerini sorduklarını; hekimlerin %62,1'i, hemşirelerin %28,9'u her zaman hastalara sigarayı bırakmasını önerdiğini ve %37'si ise nadiren hastalara sigarayı bırakması için yardımcı olduğunu söylemiştir. Katılımcıların %43,3'ü nadiren hastalara sigarayı bırakma konusunda eğitim verdiğini, %56,3'ü hiçbir zaman eğitimde materyal kullanmadığını bildirmişlerdir. Hekimlerin %36,2'si, hemşirelerin ise sadece %13,9'u her zaman hastaları sigara bırakma polikliniğine yönlendirdiğini ve hekimlerin %36,2'si, hemşirelerin yalnızca %7,8'i sıklıkla hastanın sigarayı bırakıp-bırakmadığını denetlediğini saptanmıştır. Hastalar sigarayı bırakmayı istemiyorsa kendilerinin yapabileceği bir şey olmadığını (%51,9), hastalara sigarayı bıraktıracak eğitime (%34,1) ve danışmalık için yeterli vakte sahip olmadıklarını (%51) bildirmişlerdir. Katılımcıların %55'i hastalara sigarayı bıraktırmanın sorumlukları arasında olduğunu ve hastaların sigara bırakma girişimlerinde danışmalık vermenin, onlarla olan iletişimlerini geliştireceğine inandıklarını (%56,5) ifade etmişlerdir.

**SONUÇ VE ÖNERİLER:** Katılımcıların, sigarayı bırakmak isteyen hastalara eğitim ve danışmanlık hizmeti sunmada yeterli düzeyde olmadıkları ancak hastalara danışmanlık ve destek verilmesi gerektiğine inandıkları saptanmıştır. Buna göre; hekim ve hemşirelerin sigarayı bırakmak isteyen hastaları, eğitimli personelin görev aldığı "sigara bırakma polikliniği veya aile hekimliği pol." yönlendirmelerinin uygun olacağını düşünmekteyiz.

**Anahtar Kelimeler:** sigara, sigara bırakma girişimi, hekim ve hemşirenin görüşü

## SS-090
## AKCİĞER KANSERLİ HASTALARIN YAKINLARININ SİGARA KULLANIMI İLE İLGİLİ BAZI TUTUM VE DAVRANIŞLARI

Özlem Erçen Diken[1], Burcu Cirit[2], Sema Canbakan[2], Özlem Sönmez[2], Elif Babaoğlu[3], Zeynep Atam Taşdemir[4], Emre Demir[5], Şule Akçay[6], Salih Emri[7], Nazmi Bilir[8]

[1]Hitit Üniversitesi Tıp Fakültesi, Göğüs Hastalıkları Ana Bilim Dalı, Çorum
[2]Atatürk Göğüs Hastalıkları ve Göğüs Cerrahi Merkezi, Ankara
[3]Hacettepe Üniversitesi, Tıp Fakültesi Göğüs Hastalıkları Anabilim Dalı, Ankara
[4]Bağcılar Eğitim ve Araştırma Hastanesi, Göğüs Hastalıkları Kliniği, İstanbul
[5]Hitit Üniveristesi, İstatistik bölümü
[6]Başkent Üniversitesi Tıp Fakültesi Göğüs Hastalıkları Anabilim Dalı, Ankara
[7]İstanbul Göztepe Medical Park Hastanesi, Göğüs Hastalıkları Kliniği, İstanbul
[8]Hacettepe Üniversitesi, Tıp Fakültesi Halk Sağlığı Anabilim Dalı, (Emekli) Ankara

**GİRİŞ:** Bu çalışmanın amacı, akciğer kanserli hastaların yakınlarının sigara kullanımı ile ilgili bazı tutum ve davranışlarını ortaya koymaktır. Akciğer kanseri oluşunda en önemli risk faktörü sigara ve diğer tütün ürünleri kullanımı olduğu için, hastaların yakınlarının bu konu hakkındaki görüşleri, kendilerinin sigara kullanma durumu ve kullanıyorlarsa sigarayı bırakma düşünceleri öğrenilmesi hedeflenmiştir.

**YÖNTEM:** Çalışmaya, TÜSAD-Tütün Kontrolü Çalışma Grubu üyelerinin çalışmakta olduğu Çorum, Ankara ve İstanbul'daki 6 merkezde "son 1 ay içinde akciğer kanseri tanısı almış olan hastaların yakınları" alınmıştır. Hastaların ulaşılabilen primer yakınlarına anket uygulanmıştır. Veri toplama önceden hazırlanmış görüşme formu kullanılarak araştırmacılar tarafından yüz yüze görüşme ile yapılmıştır.

**BULGULAR:** Çalışmaya katılan toplam 51 kişi çoğunlukla hastanın oğlu (%31,4) veya kızı (%27,5) idi; yaklaşık yarısı (%45,1) hasta ile aynı evde yaşayan, dörtte biri de (%23,5) hasta ile haftada birkaç kez görüşmekte olan kişilerdi. Katılımcıların üçte biri (%31,4) ilkokul, %17,6'sı ortaokul mezunu idi, katılımcılar arasında yüksek eğitimi olan yoktu. Katılımcıların sigara içmenin sağlık riskleri konusundaki bilgi düzeyi yüksekti (%92-96), akciğer kanserli hasta yakınlarının %92'si sigara içenlerle aynı evde yaşayanların akciğer kanseri riskinin yüksek olduğunu ifade etmişlerdi. Katılımcıların kapalı yerlerde ve taşıtlarda sigara içilmesinin yasaklanmasına destekleri de %98-100 oranında idi. Hasta yakınlarının ifadelerine göre hastalardan sadece 3 kişi (%6) sigara içmemişti, 14 hasta (%27,5) akciğer kanseri tanısı konduktan sonra sigara içmeyi bırakmıştı. Hastaların %10 kadarı ise halen sigara içmeye devam ediyordu. Hastaların yakınlarının yarısı (%49) sigara içiyordu. Sigara içen 25 hasta yakınından sadece 1 tanesi sigarayı bırakmayı düşünmezken 14 kişi ortalama 1 ay içinde, 10 kişi de 6 aydan daha uzun süre içinde sigarayı bırakmayı düşünüyordu. Sigarayı bırakmayı düşünenlerden 16 kişi bırakma kararında bu hastanın tanısının etkisi olduğunu ifade etmişti.

**SONUÇ:** Sigara ile ilgili yasaklarda hemen hemen tüm katılımcılar olumlu düşünceye sahipti. Sigara içme yüzdeleri akciğer kanseri yakınlarında yüksekti. Sigarayı bırakma konusundaki motivasyonları yüksek olan kanserli hasta yakınlarının uygun şekilde yönlendirilmesi ile sigarayı bırakmaları sağlanabilir.

**Anahtar Kelimeler:** akciğer kanseri, hasta yakını, sigara, sigara bırakma

## SS-091
## ERCİYES ÜNİVERSİTESİ HASTANESİ SİGARA BIRAKMA POLİKLİNİĞİNE SON BİR YILDA BAŞVURAN BİREYLERİN SOSYODEMOGRAFİK ÖZELLİKLERİ

Dilek Ener[1], İnci Gülmez[2], Osman Günay[1], Nuri Tutar[2], Remziye Yılmaztürk[3]

[1]Erciyes Üniversitesi, Halk Sağlığı Anabilim Dalı, Kayseri
[2]Erciyes Üniversitesi, Göğüs Hastalıkları Anabilim Dalı, Kayseri
[3]Çayyolu 4 no'lu ASM, Ankara

**GİRİŞ-AMAÇ:** Bu çalışmada üçüncü basamak bir hastanenin sigara bırakma polikliniğine son bir yılda başvuran bireylerin sosyodemografik özelliklerinin incelenmesi amaçlanmıştır.

**GEREÇ-YÖNTEM:** Erciyes Üniversitesi hastanesi sigara bırakma polikliniğindeki temmuz 2016 – temmuz 2017 tarihleri arası 1207 sigara bırakma başvuru dosyası geriye yönelik incelenerek, sosyodemografik verileri ve sigara ile ilgili bazı özgeçmiş bilgileri değerlendirildi.

**BULGULAR VE TARTIŞMA:** Temmuz 2016 - temmuz 2017 tarihleri arasında sigara bırakma polikliniğine toplam 1207 kişi başvurdu, yaş ortalamaları 39.3±12.4 (17-76) idi. 809 (%67.9) olgu erkek, 381 (%32.1) olgu kadın başvuran olup %76.8'i evlidir. Kırsaldan 72 (%6.0) kişi, kentten 1030 (%85.3) kişi geliyordu. Olgulardan 374 (%31.0) kişi ilkokul mezunu, 260 (%21.5) kişi üniversite mezunu idi. Riskli meslek grubunda 171 (%14.2) kişi vardı. Başvuran 359 (%29.7) olguda en az bir hastalık; 91 (%7.5) olguda solunum sistemine ait hastalık, 82 (%6.8) olguda kalp hastalığı, 9 (%0.7) olguda solunum ve kalp hastalığı mevcuttu. Olguların sigaraya başlama yaşları ortalama 16.4±5.0 olup, bağımlılık süreleri ortalama 21.3±12.2 (1-60) yıldır. Erkek ve kadınlar arasında bağımlılık süresi yönünden anlamlı fark bulunmamışken ($p>0.05$), öğrenim düzeylerine göre bağımlılık süreleri arasında anlamlı fark vardır ($p<0.05$). Olguların paketyıl ortalamaları 27.0±18.7 olup, erkeklerde kadınlardan anlamlı düzeyde yüksek bulunmuştur ($p<0.05$). Olguların sigaraya başlama nedeninin %57.8 "özenti" olduğu görülmüştür. Fagerström bağımlılık skorları ortalama 6.3±2.4 olup, %32.6'sının skoru 8-10 arasındadır. Alkol alanların oranı %5.6'dir. Olguların yaşadıkları evde ortalama 2.5±1.5 kişi sigara içmediği halde sigara dumanından etkilenmektedir. Olguların 221 (%18.3)'i daha önce hiç sigara bırakma denemesinde bulunmamışken, 968 (%80.2)'i en az bir denemede bulunmuş, bunlardan 154 (%12.8)'ü beş ve daha fazla kez denemesine rağmen bırakamamıştır. Bırakma girişiminde bulunanlardan 176 (%14.6)'sı profesyonel destek almıştır. Sigarayı bırakma istemlerinde en büyük neden %57.0 ile "ileride hastalanma korkusu" olmuştur. Bırakmayı deneyenlerde karşılaşılan en büyük sorun sinirlilik, konsantrasyon bozukluğu ve baş ağrısı olmuştur.

**SONUÇ:** Sigara bırakma polikliniğine başvuran bireylerin çoğunluğu erkek, evli, ilkokul mezunu ve kentsel bölgedendir. Sigaraya başlama yaşları ortalaması 18 yaşından küçük olup en büyük neden özentidir. Bağımlılık süreleri ile bireylerin öğrenim durumu arasında ilişki vardır. Bırakma amacı ile başvuranlarda tetikleyici faktör ileride hastalanma korkusu olmuştur.

**Anahtar Kelimeler:** sigara bırakma, bağımlılık, sigaraya başlama

# SS-092
# SAĞLIK ÇALIŞANLARI VE TIP FAKÜLTESİ ÖĞRENCİLERİNİN TÜTÜN VE TÜTÜN ÜRÜNLERİ FARKINDALIĞI

Zeynep Atam Taşdemir[1], Gizem Bektaş[2], Şermin Börekçi[2], Sema Umut[2], Nazmi Bilir[3]

[1]Sağlık Bilimleri Üniversitesi, İstanbul Bağcılar Eğitim ve Araştırma Hastanesi, Göğüs Hastalıkları, İstanbul
[2]İstanbul Üniversitesi Cerrahpaşa Tıp Fakültesi, Göğüs Hastalıkları Ana Bilim Dalı, İstanbul
[3]Hacettepe Üniversitesi Tıp fakültesi, Emekli Öğretim Görevlisi, Ankara

**GİRİŞ:** Tütün ve tütün ürünleri kullanımı dünyada her yıl 7 milyondan fazla insanın ölümüne neden olmaktadır. Bu konuda genç erişkinlerde ve sağlık çalışanlarında yapılan çalışmaların çoğunda; tütün ürünü içme sıklığı ve bırakma oranları ele alınmıştır. Bu çalışmada tıp fakültesine yeni başlayan öğrencilerde ve sağlık çalışanlarında sigara ve diğer tütün ürünlerinin farkındalığını değerlendirmek amaçlanmıştır.

**GEREÇ VE YÖNTEM:** Çalışmaya İstanbul Bağcılar Eğitim ve Araştırma Hastanesi sağlık çalışanları ile İstanbul Üniversitesi Cerrahpaşa Tıp Fakültesi 1.sınıf öğrencileri rastlantısal olarak alındı. Katılımcılara sigara ve diğer tütün ürünlerinin kullanımı ile ilgili 10 başlık altında sorular içeren yazılı anket yapıldı. Anket sonuçları SPSS V21 istatistik yazılım programı ile analiz edildi.

**BULGULAR:** Çalışmaya 458 kişi [143 hekim, 248 hekim dışı sağlık personeli (hemşire, sağlık memuru, laborant, anestezi ve radyoloji teknikeri, vb.), 67 tıp fakültesi öğrencisi] katıldı. Ankete katılanların %60,3'ü kadın, %39,7'si erkekti. Katılımcıların tütün ve tütün ürünlerini aktif kullanım sıklığı tablo 1'de verilmiştir. Erkekler arasında kullanım daha yaygındı (E/K: 1,34). Sigara en sık kullanılan tütün ürünüydü, ikinci sırada nargile vardı. Herhangi bir tütün ürününü hiç kullanmamış olanların %90,8'i, eskiden kullanmış olanların %95,1'i ve şu an kullananların %65,5'i tüm tütün ürünlerini zararlı bulmaktaydı. Zararlı olsa da isteyen kişilerin tütün ürünlerini kullanabileceğini düşünen 87 kişinin %19,5'i herhangi bir tütün ürünü kullanmamaktaydı. Elektronik sigara (e-sigara), %76,0 oranında bilinmesine rağmen içeriği hakkında katılımcıların %78,3'nün fikri yoktu. Kalanlar ise e-sigaranın nikotin (%17,2), su buharı (%9,8), meyve kokusu (%6,5), karbonmonoksit (%3,7), katran (%3,7), zifir (%0,4) ve propilen glikol (%0,2) içerdiğini düşünmekteydi. E-sigaranın sigarayı bırakmadaki rolü, e-sigara ve nargilenin zararlı olup olmadığı ve bağımlılık yapma potansiyelleri hakkında katılımcıların görüşleri tablo 2'de ayrıntılı şekilde sunulmuştur.

**SONUÇ:** Katılımcıların çoğunluğu tütün ve tütün ürünlerinin zararlı olduğunu bildikleri halde yaklaşık yarısı aktif kullanıcı idi. Sigara, hekim ve hekim dışı sağlık çalışanlarında en yaygın kullanılan tütün ürünü iken tıp fakültesi öğrencilerinde nargileden sonra ikinci sırada gelmekteydi. Öğrenciler arasında puro, pipo ve e-sigara kullanımı hekim ve hekim dışı sağlık çalışanlarına göre daha yüksek oranlardaydı. Nargilenin bağımlılık yapıcı ve zararlı etkileri e-sigaraya oranla daha fazla bilinmekle birlikte kullanım oranı e-sigaradan daha fazla idi. Sağlık çalışanlarının ve tıp fakültesi öğrencilerinin tütün ve tütün ürünleri hakkında farkındalığının daha da artırılması gerekmektedir

**Anahtar Kelimeler:** Sağlık çalışanları, sigara, elektronik sigara, nargile, tütün ve tütün ürünleri

Tablo 1

Tablo 1. Tütün ve tütün ürünleri aktif kullanım sıklığı (Gruplara göre)

| Gruplar (N=458) | Hekim (n=143) | | Hekim dışı sağlık personeli (n= 248) | | Tıp Öğrencisi (n=67) | |
|---|---|---|---|---|---|---|
| | Sayı | Yüzde | Sayı | Yüzde | Sayı | Yüzde |
| Sigara | 53 | 37,0 | 107 | 43,1 | 15 | 22,3 |
| Nargile | 27 | 18,8 | 55 | 22,1 | 18 | 26,4 |
| E-sigara | 2 | 1,3 | 2 | 0,8 | 2 | 2,9 |
| Pipo | 3 | 2,0 | 2 | 0,8 | 6 | 8,9 |
| Puro | 17 | 11,8 | 11 | 4,4 | 10 | 14,9 |
| Diğer tütün ürünleri (maraş otu, tütün çiğneme, vb) | 3 | 2,0 | 1 | 0,4 | 4 | 5,9 |

Tablo 2

Tablo 2. Katılımcıların elektronik sigara ve nargile hakkındaki görüşleri.

| Gruplar (N=458) | Hekim (n=143) | | Hekim dışı sağlık personeli (n= 248) | | Tıp Öğrencisi (n=67) | |
|---|---|---|---|---|---|---|
| | Sayı | Yüzde | Sayı | Yüzde | Sayı | Yüzde |
| *Elektronik sigara hakkında* | | | | | | |
| İçeriğini bilmiyorum | 97 | 67,8 | 216 | 87,1 | 46 | 68,7 |
| Zararsızdır | 20 | 13,9 | 22 | 8,9 | 5 | 7,5 |
| Fikrim yok | 75 | 52,4 | 148 | 59,7 | 37 | 55,2 |
| Sigarayı bırakmaya | | | | | | |
| Yardımcıdır | 37 | 28,9 | 44 | 17,7 | 15 | 22,4 |
| Yardımcı değildir | 30 | 21,0 | 82 | 33,1 | 13 | 19,4 |
| Kararsızım | 76 | 53,1 | 122 | 49,2 | 39 | 58,2 |
| Bağımlılık | | | | | | |
| Yapar | 51 | 35,7 | 92 | 37,1 | 26 | 38,8 |
| Yapmaz | 19 | 13,3 | 28 | 11,3 | 5 | 7,5 |
| Kararsızım | 73 | 51,0 | 128 | 51,6 | 36 | 53,7 |
| *Nargile hakkında* | | | | | | |
| Zararsızdır | 2 | 1,3 | 21 | 8,4 | 1 | 1,4 |
| Fikrim yok | 16 | 11,1 | 39 | 15,7 | 7 | 10,4 |
| Sigaraya oranla | | | | | | |
| Daha zararlıdır | 80 | 55,9 | 142 | 57,2 | 35 | 52,2 |
| Daha az zararlıdır | 9 | 6,2 | 41 | 16,5 | 10 | 14,9 |
| Bağımlılık | | | | | | |
| Yapar | 112 | 78,4 | 156 | 62,9 | 47 | 70,1 |
| Yapmaz | 13 | 9,0 | 29 | 11,7 | 8 | 11,9 |
| Kararsızım | 18 | 12,6 | 63 | 25,4 | 12 | 18,0 |

## SS-093
# PREOPERATİF PULMONER DEĞERLENDİRMENİN GÖĞÜS CERRAHİSİ UYGULANAN HASTALARDA POSTOPERATİF PULMONER KOMPLİKASYONLARI ÖNGÖRMEDEKİ DEĞERİ (PREPOPK-GC)

Özlem Erçen Diken[1], Özge Sönmez[2], İlker İhtiyaroğlu[2], İsmail Sarbay[3], Hasan Volkan Kara[3], Kamil Kaynak[3], Arzu Mirici[4], Akif Turna[3]

[1]Hitit Üniversitesi Tıp Fakültesi,Göğüs Hastalıkları ABD
[2]İstanbul üniversitesi, Cerrahapaşa tıp fakültesi
[3]İstanbul üniversitesi Cerrahapaşa tıp fakültesi, Göğüs Cerrahisi Anabilim Dalı
[4]Çanakkale Ondokuz Mart Üniversitesi, Göğüs Hastalıkları ABD

**GİRİŞ:** Göğüs cerahisi ameliyatlarından sonra gelişen komplikayonları önlemek mortaliteyi engellemek, ameliyata sekonder morbiditeyi ve operasyon sonrası hastane yatış gününü azaltmak açısından son derece önemlidir. Bu çalışmadaki amacımız göğüs cerrahisinde ameliyat olan hastaların ameliyat öncesi değerlerini değerlendirerek ameliyat sonrasında oluşabilecek komplikasyonları tahmin edebilmektedir.

**YÖNTEM:** Cerrahpaşa Tıp Fakültesi Göğüs Cerrahisi Ana Bilim Dalı'nda ameliyat olan 50(14 kadın 36 erkek) hastaların ameliyat öncesi rutin kan değerleri(üre, hemoglobin, kreatinin, protein, glikoz), semptomları, fizik muayane bulguları, arteriyal kan gazı değerleri, ek hastalıkları, MFRİ pnömoni skorları, Canet puanı, ASA sınıfı ve solunum fonksiyon testleri (SFT) değerlendirildi. SPSS programında univariate and multivariate lojistik regresyon analizleri yapıldı.

**BULGULAR:** Çalışmaya dahil olan hastalardan 11'i (%22) asemptomatik iken 39'unda(%78) en az bir semptom mevcut idi. Hastaların solunum fonksiyon testleri irdelendiğinde 11'i obstrüktif(%22), 18'i i(%36) ise restriktif solunum kısıtlılığı gösterir iken 11 hastada(%22) test normal bulundu. Ameliyat sonrası komplikasyon gelişen hastaların 7'sinde(%14) solunum yetmezliği, 4'ünde (%8) solunum yolu enfeksiyonu, 8'inde (%16) plevral effüzyon, 3'ünde (%6) atelektazi,2'sinde (%4) pnömotoraks, 1'inde(%2) bronkospazm görüldü. Bu çalışmada ek hastalığı olan 36 hastanın 18'inde (%50) ($p=0.15$), hipertansiyonu (HT) olan 18 kişiden 11 tanesinde(%61) ($p=0.022$), ASA sınıfı 2 olan 27 hastanın 11inde (%40.7) ve ASA sınıfı 3 olan 5 hastanın tümünde(%100) ($p<0.001$) ameliyat sonrası komplikasyon gelişmiştir. Sadece 1 hasta exitus olurken, hemen tüm olgularda komplikasyonlar tedavi edildi.

**TARTIŞMA VE SONUÇ:** Ameliyat öncesinde, ameliyat sonrası oluşabilecek olası komplikasyonları müm-kün olduğunca tam ve doğru tahmin edebilmek gerekli tedaviyi uygulamak ve hastaların uygun tedavisi açısından oldukça önemlidir. Hipertansiyonu olan, eşlik eden ek hastalığı bulunan ve ASA sınıfı 2,3 olarak değerlendirilen hastalarda ameliyat sonrası komplikasyon gelişme riski yüksektir. Bu nedenle hastaların anamnezinde bu noktalar özellikle sorgulanmalıdır ve bu hastalar için ameliyat sonrası yoğun bakım takibi düşünülüp gerekli önlemler alınmalıdır.

**Anahtar Kelimeler:** komplikasyon, morbidite, göğüs cerrahisi,videotorakoskopi,torakotomi

## SS-094
## BRONKOSKOPİK İŞLEMLERDE UYGULANAN HAFİF-ORTA VE DERİN SEDASYONUN HASTA VE BRONKOSKOPİST MEMNUNİYETİ ÜZERİNE ETKİSİ

Ülkü Aka Aktürk, Dilek Ernam, Özlem Soğukpınar, Özlem Makbule Akbay, Erhan Oğur, Demet Tursun, Betül Canlı, Hanife Gül

Sağlık Bilimleri Üniversitesi, Süreyyapaşa Göğüs Hastalıkları ve Göğüs Cerrahisi Eğitim ve Araştırma Hastanesi

**AMAÇ:** Fiberoptik bronkoskopi (FOB) akciğer hastalıklarının tanı ve tedavisinde önemli yeri olan ve klinik pratikte yaygın olarak kullanılan bir prosedürdür. İnvaziv bir işlem olması nedeniyle kılavuzlar komplikasyonları azaltmak ve hasta konforunu artırmak amacıyla sedasyon önermektedir. Bu amaçla en sık kullanılan sedatifler benzodiazepinler, opiyatlar, propofol ve fospropofol olup, tek veya kombine uygulanabilmektedir. Bu çalışmada amacımız hastanemiz bronkoskopi ünitesinde uygulanan farklı sedatif ajanların memnuniyet ve komplikasyonlar üzerine etkisini incelemektir.

**MATERYAL-METOD:** Çalışmamız kesitsel olup, hastanemiz bronkoskopi ünitesinde 1 Nisan 2017- 31 Mayıs 2017 tarihleri arasında sedasyon altında konvansiyonel bronkoskopi uygulanan hastaları kapsamaktadır. Hastanemizde derin sedasyon planlandığında ünitemizde bulunan anestezist tarafından fentanil ve propofol verilmektedir.EBUS eşliğinde uygulanan bronkoskopiler çalışma dışı bırakılmıştır. Bir anket aracılığı ile bronkoskopi sırasında uygulanan farklı sedatif ajanlarla yapılan hafif-orta ve derin sedasyonun memnuniyet, komplikasyonlar ve işlem süresi üzerine etkisine bakılmıştır.Farklı sedatif ajanların kullanıldığı gruplar bu parametreler açısından karşılaştırıldı.

**BULGULAR:** Belirlenen tarihler arasında dahil edilme kriterlerine uyan 106 hasta çalışmaya alındı ve hastaların yaş ortalaması 55.8±13.7 yıl olup % 63.4'ü erkekti. Hastaların % 37.2'i aktif içici iken, % 35.6'si bırakmıştı. Sigara içmeyen oranı % 27.2 idi. Çalışmaya dahil edilen hastaların % 35.0'na midazolam tek başına uygulanırken, % 22.6'da midazolama fentanil eklendiği ve % 26.4'de ise midazolama ek olarak fentanil ve propofol verildiği, % 11.3'de midazolam ve fentanil, % 4.7'de ise fentanil ve propofol uygulandığı görüldü. Bu çalışmada sedasyon altında yapılan bronkoskopik işlemlerde hasta ve bronkoskopist memnuniyet oranlarının %70- % 100 arasında değiştiği saptandı. Sedatif ilaç grupları memnuniyet açısından karşılaştırıldığında ise hasta, hemşire ve bronkoskoskopist memnuniyetinin midazolam,fentanil ve propofolün birlikte uygulandığı grupta tek başına midazolam uygulanan ve midazolam ve fentanil uygulanan gruba kıyasla daha yüksek olduğu saptandı( p:0.01, p: 0.04, p:0.005 sırasıyla). Major komplikasyon olarak midazolam ve midazolam-fentanil uygulanan grupta birer vakada major kanama,midazolam-fentanil-propofol grubunda ise 2 vakada derin hipoksemi geliştiği izlendi.Minör komplikasyonlar açısından gruplar arasında fark saptanmadı.İşlemin tekrarına izin verme oranları gruplar arasında benzer bulundu. Ortalama işlem süreleri benzer bulundu.

**SONUÇ:** Çalışmamızda Fiberoptik bronkoskopi işlemi sırasında uygulanan sedasyonda memnuniyetin genel olarak yüksek olduğu ancak derin sedasyonun sağlandığı midazolam-fentanil- propofol alan grupta hasta,bronkoskopist ve hemşire memnuniyetinin daha yüksek olduğu saptanmıştır. Öte yandan major ve minör komplikasyon oranlarının benzer olduğu tespit edildi.

**Anahtar Kelimeler:** bronkoskopi, hafif-orta sedasyon, derin sedasyon

## SS-095
## GİRİŞİMSEL BRONKOSKOPİK YÖNTEMLERLE TEDAVİ EDİLEN ENDOBRONŞİYAL HAMARTOMALARIN TEDAVİ SONUÇLARI

Zafer Aktaş, Aydın Yılmaz, Ayperi Öztürk, Mevlüt Karataş

Atatürk Göğüs Hastalıkları ve Göğüs Cerrahisi Eğitim ve Araştırma Hastanesi, Girişimsel Pulmonoloji Kliniği, Ankara

**GİRİŞ:** Hamartomlar en sık görülen benign pulmoner tümörlerdir (görülme sıklığı = %0,025 - %0,032). Endobronşiyal hamartomlar ise tüm pulmoner hamartomların %10-20'sini oluşturur. Endobronşiyal hamartomların cerrahi ve bronkoskopik yöntemlerle tedavisi mümkündür. Çalışmamızda endobronşiyal hamartomları girişimsel bronkoskopik yöntemlerle tedavi edilen hastaların tedavi ve uzun dönem takip sonuçlarını araştırarak literatüre katkı sağlayabilecek bilgilere ulaşmayı amaçladık.

**GEREÇ-YÖNTEM:** Hastanemiz Girişimsel Pulmonoloji Kliniğinde 2012-2017 yılları arasında endobronşiyal hamartomu girişimsel bronkoskopik yöntemlerle tedavi edilen 21 hasta çalışmaya dahil edildi. Genel anestezi altında rijit bronkoskop ile entübe edilen hastaların debulking işlemleri rijit bronkoskop ucu veya rijit penslerle yapılan mekanik tümör rezeksiyonu (MTR), argon plazma koagülasyon yardımlı MTR, kriyorekanalizasyon veya elektrokoter - snare prob yöntemlerinden biri ile yapıldı. Literatürden farklı olarak debulking sonrası lezyonların köklerine kriyoterapi yapıldı (Resim 1 ve 2). Kriyoterapi 3 mm derinliğe kadar tümör hücrelerini öldürebilen bir yöntemdir.

**BULGULAR:** Olguların yaş ortalaması 58,7±10,7 idi. Çoğunluğu erkekti (18 olgu). Lezyon lokalizasyonları trakea=1, ana bronşlar=4, lob bronşları=16 idi. Debulking yöntemi olarak en sık APC yardımlı MTR (%42,9) seçilmişti (Tablo 1). Hastaların 20 (%95,2) sinde tam rezeksiyon, yalnızca 1 (%4,8) inde inkomplet rezeksiyon yapıldı. Debulking sonrası tüm lezyonların bronş duvarında izlenen kök kısımlarına kriyoterapi yapıldı. İnkomplet rezeksiyon yapılan 1 (%4,8) hasta takibinin 20. Ayında nüks etti ve sağ alt lobektomi ile tedavi edildi. Diğer 20 (%95,2) hasta periyodik toraks bilgisayarlı tomografi ve bronkoskopilerle ortalama 36,0±15,0 ay takip edildi. Nüks saptanmadı. İşlemlere bağlı komplikasyon veya ölüm izlenmedi.

**TARTIŞMA:** Endobronşiyal hamartomların bronkoskopik yöntemlerle debulkingi literatürde birinci seçenek tedavi olarak belirtilmektedir. Yüksek nüks oranları için ise tekrarlayan bronkoskopik işlemler önerilmektedir. Literatürdeki 4 çalışmada çeşitli yöntemlerle debulking yapılan toplam 64 hastanın 10'unda (%15,6) nüks izlenmiştir (Tablo 2). Çalışmamızda debulkingi takiben yaptığımız lezyon köküne kriyoterapi uygulamasının nüks oranımızı anlamlı derecede düşürdüğünü kanıtladık (p=0,019243). Literatürde inkomplet rezeksiyonların nüks olasılığını arttırdığı belirtilmektedir. Bizim nüks eden tek olgumuzun da inkomplet rezeksiyon olması bu açıdan literatürle uyumludur.

**SONUÇ:** Endobronşiyal hamartomların bronkoskopik yöntemlerle debulkingi etkili ve güvenli tedavi yöntemidir. Yüksek nüks oranlarından kaçınmak için lezyon köküne kriyoterapi yapılmalıdır.

**Anahtar Kelimeler:** Endobronşiyal hamartom, Girişimsel pulmonoloji, Kriyoterapi

Resim 1: Endobronşiyal hamartom tedavisi

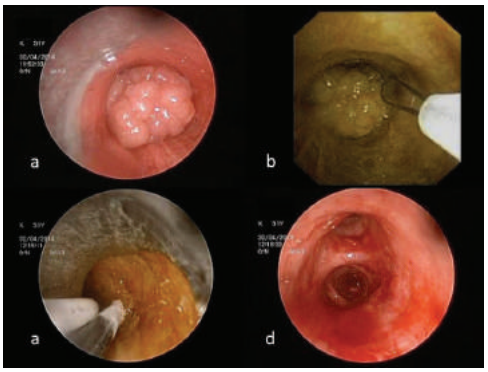


a=Sol ana bronşta hamartom, b=Elektrokoter snare prob ile debulking, c=Lezyon köküne kriyoterapi, d=İşlem sonu açılan sol üst - alt lob ve kriyoterapi yapılmış olan lezyon kökü

Resim 2: Hamartomun Toraks BT ve Ex vivo görüntüsü

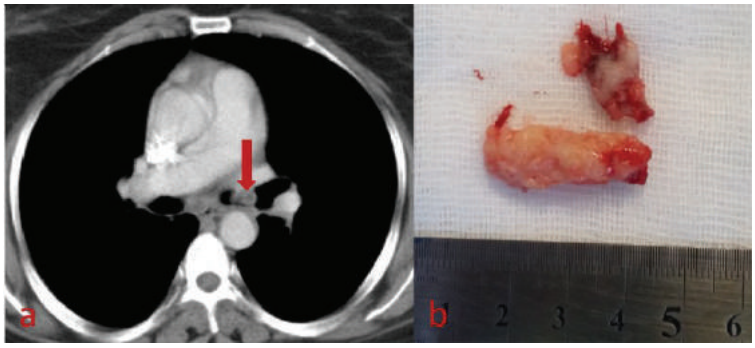


a= Toraks BT'de sol ana bronş distali kitle lezyon b=Çıkarılan hamartom parçaları

Tablo1: Endobronşiyal hamartom debulking yöntemlerimiz

| Debulking yöntemi | n | % |
|---|---|---|
| APC yardımlı MTR | 9 | 42,9 |
| Kriyorekanalizasyon | 8 | 38,1 |
| MTR | 3 | 14,3 |
| EC Snare prob | 1 | 4,8 |
| Toplam | 21 | |

APC= Argon plazma koagülasyon, MTR= Mekanik tümör rezeksiyonu, EC= Elektrokoter

Tablo 2: Literatürdeki çalışmalar

| Çalışma | Yöntem | Olgu sayısı | Nüks sayısı | % | Ortalama takip (ay) |
|---|---|---|---|---|---|
| Cosio (2002) | RB + Lazer | 17 | 4 | 26,7 | 16,2 |
| Kim (2010) | RB + MTR | 15 | 2 | 12,0 | 26,0 |
| Jhun (2014) | RB + Lazer, MTR | 24 | 0 | 0,0 | 12,2 |
| Wang (2013) | FB + Lazer, APC, KT, EC | 8 | 4 | 50,0 | Belirtilmemiş |
| Toplam | | 64 | 10 | 15,6 | 18,1 |

RB= Rijit bronkoskopi, MTR=Mekanik tümör rezeksiyonu, FB=Fiberoptik bronkoskopi, APC= Argon plazma koagülasyon, KT=Kriyoterapi, EC=Elektrokoter

## SS-096
## CERRAHİ YOĞUN BAKIM ÜNİTESİNDE TAKİP EDİLEN HEMOPTİZİ OLGULARINA RETROSPEKTİF BAKIŞ

Deniz Sansar, Yunus Aksoy, Ali Murat Akçıl, Levent Cansever, Mehmet Ali Bedirhan

Sağlık Bilimleri Üniversitesi, Yedikule Göğüs Hastalıkları Ve Göğüs Cerrahisi Suam

**GİRİŞ:** Hemoptizi göğüs cerrahisi ve göğüs hastalıklarının alarm verdirici bir semptomu olmakta birlikte kanama miktarına göre yoğun bakım takibi gerektiren bir durumdur. Her ne kadar etkili bir tedavi için etiyolojisini ortaya koymak gerekse de ağır ve masif hemoptizide amaç öncelikle solunum yolunu açık tutmak ve asfiksiyi önlemektir. Sonrasında sırasıyla kanama yeri lateralize edilmeli ve durdurulmaya çalışılmalıdır. Bu çalışmada masif - abondan hemoptizi nedeniyle yoğun bakıma alınan ve takip/tedavi edilen hastaların sonuçları değerlendirildi.Medikal tedavi ile kontrolo edilemeyen ve operabl olduğu düşünülen olgularda cerrahi tedavi uygulanmalıdır.

**MATERYAL-METOD:** Çalışmada 2010-2016 yılları arasında cerrahi yoğun bakıma hemoptizi (ICD 10'a göre) tanısıyla yatırılan 131 hasta değerlendirildi. Hemoptizi miktarı 200 cc.nin üzerinde olanlar cerrahi yoğun bakımda takip edildiler. Çalışmada yoğun bakımda kalış süreleri, hastaların demografik özellikleri, hangi nedenlerle opere edildikleri ve sonuçları değerlendirildi.

**BULGULAR:** Hastaların 106'sı erkek (%80,92), 25'i kadın (% 19,08) idi. Yaş ortalaması 51,82(16-80) hesaplandı. Yoğun bakımda ortalama kalış süresi 2.64 gündü. Hastaların 131 hastanın 32'sine cerrahi girişim-tedavi uygulandı. İki hastada trakeostomi uygulanırken, Akciğer CA tanısı olan 2 hasta exploratris torakotomide bırakıldı. Cerrahi rezeksiyon uygulanmayan hastalarda ortalama hemoptizi miktarı 496(200-2000)mL iken cerrahi rezeksiyon uygulanan hastaların ortalama hemoptizi miktarı 526 200-1600)mL idi. Etiyolojik olarak opere edilen hastalarda en sık saptanan hemoptizi nedenleri sırasıyla; aspergillom (5),sekel tbc(5),bronşiektazi(4),Akciğer CA(4),Aktif tbc(3) akciğer kanseri bulundu. Hastaların 27sine anatomik rezeksiyon uygulandı (%20,61). Embolizasyon uygulanan ve hemoptizileri tekrarlayan 2 hastada rezeksiyon uygulandı. Rezeksiyonlardan 4 hastada pnömonektomi (3 sol,1sağ; 2 KHDAK,1 aspergilloma,1 harap akciğer) 23 hastada lobektomi yapıldı. Kist hidatik tanılı bir hastaya wedge rezeksiyon uygulandı. Hastaların 26 sında (%19,8) mortalite izlendi. Bunların 24 ü (%18,3) cerrahi uygulanmayan hastalardı. Rezeksiyon yapılan hastalardan ikisinde mortalite görüldü (%6.25).

**SONUÇ:** Hemoptizi hastalarında kanama miktarına göre hastalar yoğun bakımda gözlenmelidir. Kanamanın devamı ve hemodinamik instabilite görülen inoperable akciğer kanserli hastalar dışındaki hastalarda cerrahi tedavi düşünülmelidir. Cerrahi tedavi masif hemoptizide hayat kurtarıcı bir girişimdir, güvenle yapılabilir. Yoğun bakımlarda takip ve tedavi edilen hemoptizi olgularında mortalite yüksektir. Bu olgularda gerek hastanın genel durumuna ve gerekse hemodinamisine göre ameliyat kararı verilmelidir. Mümkünse mutlaka toraks bt ve bronkoskopi ile pre op değerlendirilmelidir.

**Anahtar Kelimeler:** Hemoptizi, Cerrahi yoğun bakım, Mortalite

## SS-097
## RATLARDA BLEOMİSİN İLE İNDÜKLENMİŞ PULMONER FİBROZİSDE ARTESUNATE'IN ETKİSİ

Aysun Şengül[1], Oğuzhan Okutan[2], Bülent Altınsoy[3], Ceyda Anar[4], Onur Yazıcı[5], Fazilet Dede[6], Sibel Köktürk[7], Cüneyt Özer[8]
[1]Kocaeli Derince Eğitim Araştırma Hastanesi, Göğüs Hastalıkları Kliniği, Kocaeli

[2]Sağlık Bilimleri Üniversitesi Sultan Abdulhamid Han SUAM, Göğüs Hastalıkları AD, İstanbul
[3]Bülent Ecevit Üniversitesi Göğüs Hastalıkları AD, Zonguldak
[4]Dr. Suat Seren Eğitim Araştırma Hastanesi, Göğüs Hastalıkları Kliniği, İzmir
[5]Adnan Menderes Üniversitesi Tıp Fakültesi, Göğüs Hastalıkları AD, Aydın
[6]Kocaeli Üniversitesi Tıp Fakültesi, Fizyoloji AD, Kocaeli
[7]Ordu Üniversitesi Tıp Fakültesi, Histoloji Embriyoloji AD, Ordu
[8]Kocaeli Üniversitesi, Deneysel Tıp Araştırma Birimi, Kocaeli

**GİRİŞ:** IPF (İdiopatik pulmoner fibrozis), idiopatik diffüz parankimal akciğer hastalıkları içerisinde en sık görülen, kronik ve fibrotik bir hastalık olup en ölümcül olma özelliğini de taşımaktadır. Pulmoner hipertansiyon, IPF'de hipoksik vazokonstrüksiyon, parankimal fibrozise bağlı vasküler destrüksiyon, vasküler inflamasyon, perivasküler fibrozis nedeniyle sık görülmektedir. IPF'in, son yıllarda bazı olumlu sonuçları olan yeni ilaç alternatiflerine rağmen, hala küratif bir tedavisi bulunmamaktadır. Çalışmamızda ilaca dirençli veya ciddi malaryada kullanılmakta olan Artesunate'ın, Bleomisin ile indüklenmiş pulmoner fibrozis modelinde fibrozis, pulmoner hipertansiyon ve inflamatuar değişiklikler üzerine etkilerini değerlendirmeyi amaçladık.

**GEREÇ-YÖNTEM:** On haftalık erkek wistar albino rat A. Kontrol (n=7), B. Artesunate kontrol (n=7), C. Bleomisin (n=9), D. Bleomisin+Artesunate (n=9) olmak üzere dört gruba ayrıldı. A ve B gruplarına intratrakeal salin uygulaması, C ve D gruplarına intratrakeal Bleomisin (2,5 mg/kg) uygulanması yapıldı. Daha sonra 21 gün süreyle her gün A ve C gruplarına intraperitoneal (i.p) salin, B ve D gruplarına Artesunate (30 mg/kg/gün, i.p) uygulanması yapıldı. 21. gün anestezinin ardından sakrifiye edilen ratların akciğerleri ve kalbi eksize edildi. Kalp dokusu, sağ ventrikül hipertrofisi bakımından Fulton indeksi ile değerlendirildi (Sağ ventrikül ağırlığının sol ventrikül ve septumun ağırlığına oranı(RV/LV+S)). Akciğer dokuları %4 tamponlu paraformaldehit ile fikse edildi, parafin doku tabibinden geçirildi ve 5 µm kesitler alındı. Kesitlere pulmoner arteiol medial duvar kalınlığı oranı ve fibrozis açısından değerlendirme amacıyla masson trichrome boyaması; inflamatuar değişiklikleri değerlendirmek amacıyla makrofaj işaretleyici antikor (MAC387) immunohistokimya boyaması yapıldı.

**BULGULAR:** Sağ ventrikül hipertrofisi oranı Bleomisin grubunda, tüm gruplar arasında en yüksek olarak izlendi (0,44±0,02), Bleomisin+Artesunate grubunda Bleomisin grubuna göre anlamlı fark izlendi (0,37±0,03; p<0,001) Pulmoner arteriol medial duvar kalınlığında Bleomisin grubunda kontrol ve Artesunate kontrol gruplarına göre anlamlı artış varken, Bleomisin+Artesunate grubunda Bleomisin grubuna göre anlamlı azalmış izlendi (p<0.0001). Fibrozis ve inflamatuar değişiklikler açısından değerlendirildiğinde Bleomisin grubu, fibrozis, inflamasyonun en yüksek olduğu grup olarak saptandı, Bleomisin+Artesunate grubunda anlamlı düzelme izlendi (p<0.0001), (Resim 1).

**SONUÇ:** Artesunate, Bleomisin ile indüklenmiş pulmoner fibrosiste fibrozisi, inflamatuar değişiklikleri, pulmoner arteriol medial tabaka kalınlığını ve sağ ventrikül hipertrofisini düzeltmiştir ve küratif bir tedavisi bulunmayan IPF'de yeni bir tedavi alternatifi olabileceği düşünülmektedir.

**Anahtar Kelimeler:** pulmoner fibrozis, pulmoner hipertansiyon, artesunate

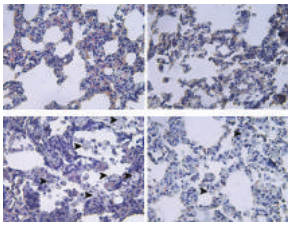

Şekil 1. Kontrol, Artesunate kontrol, Bleomisin ve Bleomisin+ Artesunate gruplarının genel morfolojik görünümü (1A D, Masson trichrome boyaması). Bleomisin grubunda alveolar alanları, alveolar duvar ve interstisyal bölgelerde kümeler oluşturmuş hipertrofik makrofajlar görülmektedir (okbaşları, 1C). Bleomisin+Artesunate grubunda alveolar alanlarda yer alan az miktarda hipertrofik makrofaj görülmektedir (okbaşları, 1D)

## SS-098
# İDİYOPATİK PULMONER FİBROZİSLİ HASTALARDA SERUM PERİOSTİN DÜZEYİ İLE SOLUNUM FONKSİYON TESTLERİ, 6 DAKİKA YÜRÜME TESTİ VE YAŞAM KALİTESİ ARASINDAKİ İLİŞKİNİN DEĞERLENDİRİLMESİ

Özge Aslantekin Eken[1], Funda Coşkun[1], Ezgi Demirdöğen Çetinoğlu[1], Aslı Görek Dilektaşlı[1], Ahmet Ursavaş[1], Ferah Budak[2], Mehmet Karadağ[1]

[1]Uludağ Üniversitesi Tıp Fakültesi Göğüs Hastalıkları Anabilim Dalı
[2]Uludağ Üniversitesi İmmünoloji Anabilim Dalı

İnterstisyel akciğer hastalıkları, interstisyumda farklı paternlerde inflamasyon ve fibrozis ile karakterize hastalıklardır. En sık görüleni idiyopatik pulmoner fibrozistir. Serum biyobelirteçlerinin diğer tanı yöntemlerine göre kolay, tekrarlanabilir ve daha az invaziv olması hastalıkların tanı ve tedavisinde, prognoz tayininde yer almaktadır. İPF prevelansı, insidansı ve sonuçları göz önünde bulundurulduğunda tanı ve prognoz tayininde kullanılabilecek biyobelirteçlerin bulunması ve geçerliliğinin sağlanması önemlidir. Bu çalışmada İPF hastalarında serum periostin düzeyleri ile eş zamanlı solunum fonksiyon testleri, 6 dakika yürüme testi (6DYT) ve yaşam kalitesi arasındaki ilişkinin araştırılması amaçlandı. Çalışmamız Uludağ Üniversitesi Tıp Fakültesi Göğüs Hastalıkları Anabilim Dalı polikliniğinde takip edilen 40 İPF hastası ile gerçekleştirildi. Hastaların 31' i erkek, 9' u kadın idi. İPF tanısı 25 (%62,5) hastada klinik radyolojik, 15 (%37,5) hastada ise histopatolojik ve radyolojik özellikler ile birlikte ATS/ERS/JRS/ALAT kılavuzuna uygun konuldu. Ortalama periostin düzeyi 32,9 ± 37,57 ng/ml bulundu. Periostin düzeyleri ile eş zamanlı bakılan FVC % beklenen, DLCO adj % beklenen, 6DYT mesafesi, St. George's Solunum Anketi (SGRQ) skoru arasında anlamlı korelasyon saptanmadı. SGRQ skoru ile 6DYT mesafesi, DLCO adj % beklenen değeri arasında negatif korelasyon saptandı. Yapılan çalışmalarda periostin düzeyi ile İPF hastalığının prognozu arasında korelasyon saptanmıştır. Eş zamanlı bakılan solunum fonksiyon testleri ve periostin düzeyi arasında ilişki olmadığı gösterilmiştir. 6DYT ve SGRQ skoru ile periostin düzeyleri arasındaki ilişkiyi değerlendiren çalışma bulunmamaktadır. Çalışmamızda serum periostin düzeyi ve solunum fonksiyon testleri, 6DYT ve SGRQ skoru arasında anlamlı ilişki bulunmamıştır.

**Anahtar Kelimeler:** İdiyopatik pulmoner fibrozis, periostin, solunum fonksiyon testi, 6 dakika yürüme testi, St. George's Solunum Anketi

## SS-099
# ERİTROSİT DAĞILIM GENİŞLİĞİNİN (RDW) İDİOPATİK PULMONER FİBROZİS VE KOMBİNE PULMONER FİBROZİS AMFİZEM HASTALARINDA PROGNOSTİK ÖNEMİ

Aslıhan Gürün Kaya, Berna Akıncı Özyürek, Tuğçe Şahin Özdemirel, Miraç Öz, Yurdanur Erdoğan

Ankara Atatürk Göğüs Hastalıkları ve Göğüs Cerrahisi Eğitim Araştırma Hastanesi, Göğüs Hastalıkları Kliniği, Ankara

Eritrosit dağılım genişliği (RDW), aneminin ayırıcı tanısında kullanılan, tam kan sayımı sonuçlarında kolaylıkla ulaşılabilen, anizositozun önemli bir göstergesidir. Yapılan çalışmalarda RDW değerinin koroner arter hastalıklarında, pulmoner hipertansiyonda, malignitelerde artmış olduğu ve bu hastalıklarda prognostik bir belirteç olabileceği gösterilmiştir. Çalışmamızda kliniğimizde idiopatik pulmoner fibrozis (İPF) veya kombine pulmoner fibrozis amfizem (KPFA) tanısı alan hastalarda RDW seviyesinin prognoz ile ilişkisi ve gruplar arası farklılıklarının değerlendirilmesi amaçlanmıştır. Çalışmamıza 22 İPF, 21 KPFA tanılı olmak üzere toplam 43 hasta dahil edildi. Tüm hastaların yaş ortalaması 62,2 ± 10,6 olup, %74,4'ü (32) erkekti. KPFA grubunda RDW değeri İPF grubuna göre anlamlı olarak yüksek bulundu ( median [IQR 25-75]; 16,8 [15,5-19] vs 15,3 [13,7-16,8], p: 0,028). İPF ve KPFA gruplarının tanı anındaki fonksiyonel parametreleri Tablo 1.'de gösterilmiştir. Tüm hasta grubunun fonksiyonel parametreleri değerlendirildiğinde, RDW ile karbonmonoksit difüzyon kapasitesi (DLCO), 6 dakika yürüme testi mesafesi (6DYT) arasında negatif, sistolik pulmoner arter basıncı (SPAB) arasında pozitif bir korelasyon saptandı (sırasıyla p<0,001, r: -0,653; p: 0,017, r: -0,361; p: 0,021, r: 0,352). Sadece İPF tanısı olan grupta ise RDW ile, total akciğer kapasitesi (TLC) ve DLCO arasında negatif korelasyon saptandı ( sırasıyla p: 0,04, r: -0,443; p<0,001, r: -0,687). Sadece KPFA tanısı olan hasta grubunda ise RDW ile DLCO arasında negatif, SPAB arasında pozitif bir korelasyon saptandı (sırasıyla p: 0,002, r: -0,640; p: 0,047, r:0,438) Çalışmamızın verileri RDW değerinin hem İPF tanısı olan hem KPFA tanısı olan hastalarda hastalık takibinde kullanılan prognostik parametrelerle ilişkili olabileceğini göstermektedir. Bu konuda yapılacak daha geniş çaplı çalışmalarla birlikte RDW değerinin de hesaba katıldığı, hastalık şiddetinin belirlenmesinde rol oynayabilecek yeni indeksler geliştirilebilir.

**Anahtar Kelimeler:** eritrosit dağılım genişliği, idiopatik pulmoner fibrozis, kombine pulmoner fibrozis amfizem, rdw

Tablo 1

| | IPF | KPFA | p |
|---|---|---|---|
| Yaş | 63,86 ±10.05 | 60,57±11,29 | 0,31 |
| FEV1% | 71,50 [64,75-77,25] | 76 [66,5-93,5] | 0,19 |
| FVC% | 58,50 [54,25-66,5] | 80 [75,0-92,0] | <0,001 |
| FEV1/FVC | 88 [83.0-91,5] | 76 [70-83,5] | <0,001 |
| TLC% | 62 [57,75-66,25] | 79 [71,5-85,0] | <0,001 |
| RV% | 82 [69,75-87,25] | 104 [97-117,5] | <0,001 |
| DLCO% | 55,5 [45,5-60,25] | 56 [47,5-60,5] | 0,87 |
| 6DYT | 410 [290-430] | 56 [47,5-60,5] | 0,81 |
| SPAB | 35 [30-40] | 35 [27,5-42,5] | 0,53 |

İPF ve KPFA tanısı alan hastaların tanı anındaki fonksiyonel parametreleri (normal dağılım gösteren veriler ortalama- standart sapma, normal dağılım göstermeyen veriler ortanca [IQR 25-75] olarak gösterilmiştir)

## SS-100
# BLEOMİSİN TOKSİTESİNİN TANISINDA YENİ BİR YÖNTEM: TORAKS ULTRASONOGRAFİSİ

Coşkun Doğan[1], Sevda Şener Cömert[1], Benan Çağlayan[2], Seda Beyhan Sağmen[1], Elif Torun Parmaksız[1], Nesrin Kıral[1], Ali Fidan[1], Banu Salepçi[1]

[1]Dr. Lütfi Kırdar Kartal Eğitim ve Araştırma Hastanesi, Göğüs Hastalıkları Kliniği, İstanbul
[2]Koç Üniversitesi, Koç Üniversitesi Hastanesi, Göğüs Hastalıkları Kliniği, İstanbul

**GİRİŞ:** Bleomisin başta lenfoma ve germ hücreli tümörlerin tedavisinde etkin olarak kullanılan bir antineoplastik ajandır. Sık görülen yan etkilerinden bir tanesi akciğer toksitesidir. Akciğerdeki toksik etkisinde öncelikle intersitisyel ve alveolar alanlarda nötrofil, lenfosit ve makrofaj birikmesi gözlenir. Daha sonra akciğer dokusunda ortaya çıkan hasar ve bu hasarın tamir süreci ile birlikte fibrozis görülür. Bir reverberasyon artefaktı olan comet tail artefakt (CTA) (B-Line çizgileri) akciğerin interstisyel tutulumuna bağlı interlobuler septaların kalınlaşmasının sonografik işaretlerinden biridir. Bu çalışma bleomisin toksitesinin değerlendirilmesinde torasik ultrasonografinin (USG) önemini araştırmak için planlanmıştır.

**MATREYAL METOD:** Haziran 2015- mayıs 2017 tarihleri arasında kliniğimize bleomisin tedavisi kullanımı sırasında klinik-radyolojik olarak bleomisin akciğer toksitesinden şüphelenilip olası bleomisin toksitesinin tanısının konulması amacı ile gönderilen olgular dahil edildi. Olgular öncelikli olarak bir göğüs hastalıkları uzmanı tarafından değerlendirilip klinik, radyolojik (yüksek rezolüsyonlu bilgisayarlı tomografi (YRBT)) ve solunum fonksiyon testi-karbonmonoksit difizyon testi (SFT-DLCO) bulguları ile bleomisin toksitesi tanısı konuldu. Daha sonra olguların YRBT ve DLCO bulguları görülmeden farklı bir göğüs hastalıkları uzmanı tarafından toraks USG incelemeleri GE Logic 7 cihazı ve 3.5 MHz konveks prob ile önceden belirlenmiş 6 anatomik çizgi (Paravertebral, skapuler, posterior, medial ve anterior aksillar, midklavikular çizgi) kullanılarak yapıldı (Resim 1).

**BULGULAR:** Çalışmaya yaş ortalaması 40.2±14.2 (22-69) olan toplam 30 olgu dahil edildi. Klinik-radyolojik ve DLCO bulguları ile 9 (%30) olgu bleomisin toksitesi tanısı aldı. BT tanısı alan olgularda ortalama CTA sayısı sayısı 68.7±22 iken, BT olmayanlarda bu sayı 28.2±9.3'dü (p=0.0001). CTA sayısı ile DLCO yüzde değerleri arasında negatif yönde korelasyon tespit edildi (p=0.004; r= -0.51) (Resim 2). YRBT'de interlobuler septa kalınlaşması olmayanlar ile olanlar arasında CTA sayısı farkı istatistiksel olarak anlamlıydı (32,2±16.3 ve 73.3±18.2, p<0.001). YRBT'de buzlu cam dansitesi olmayanlar ile olanlar arasında fark istatistiksel olarak anlamlıydı (28.3±9.5 ve 64.6±24.5, p<0.001). Klinik-radyolojik ve DLCO ile değerlendirme ile tanı gold standart olarak alındığında torasik USG'nin duyarlılığı %100, özgüllüğü %95, pozitif prediktif değeri %90, negatif prediktif değeri %100 olarak hesaplandı.

**SONUÇ:** Torasik USG BT'nin tansını koymada güvenilir, etkin, ucuz, kolay ulaşılabilir bir yöntem olarak kullanılabilir. Hasta ve hekimin radyasyona maruz kalmaması avantajdır. Çalışmamızın BT'li hastalarda akciğer tutulumun izlenmesinde ve erken tanısında USG'nin kullanılabilirliği ile ilgili çalışmaları tetikleyebileceğini düşünüyoruz.

**Anahtar Kelimeler:** Bleomisin, comet-tail artefakt, ultrasonografi,

Resim 1

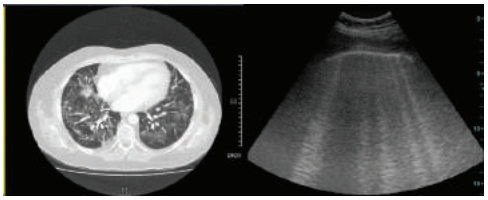

Bleomisin toksitesi tanısı alan olgunun bilgisayarlı tomografi görüntüsü ve sonografik olarak tespit edilen comet-tail artefaktlarının görünümü.

Resim 2

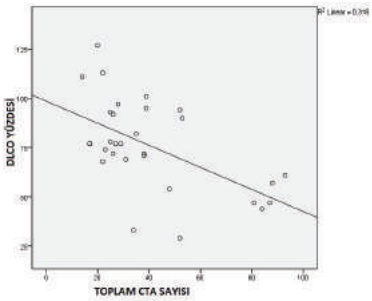


Comet-tail artefakt sayısı ile DLCO yüzde değeri arasındaki negatif korelasyon eğrisi.

# SS-101
# KLİNİĞİMİZDE TAKİP EDİLEN PULMONER LANGERHANS HÜCRELİ HİSTİOSİTOZİS HASTALARININ GENEL ÖZELLİKLERİ

Murat Acat[1], Elif Tanrıverdi[2], Efsun Gonca Uğur Chousein[2], Barış Demirkol[2], Binnaz Zeynep Yıldırım[2], Demet Turan[2], Mehmet Akif Özgül[2], Erdoğan Çetinkaya[2]

[1]Karabük Üniversitesi, Tıp Fakültesi, Göğüs Hastalıkları Kliniği, Karabük
[2]Yedikule Göğüs Hastalıkları ve Göğüs Cerrahisi Eğitim ve Araştırma Hastanesi, Göğüs Hastalıkları Kliniği, İstanbul

**GİRİŞ:** Pulmoner Langerhans Hücreli Histiositozis (PLHH) genellikle genç sigara içicileri etkileyen diffüz parankimal akciğer hastalığıdır. Şu anki görüş birliği PLHH'nin inflamatuar özellikli miyeloid bir neoplazi olduğu yönündedir. Bu miyeloid tümör hücrelerinin CD1a ekspresyonu yaptığı ve %50 kadarının BRAF veya diğer MAPK mutasyonlarını bulundurduğu bilinmektedir. 20-40 yaşlar arasında daha sık olup kadın/erkek oranı eşittir. Kesin tanı bronkoskopik veya cerrahi akciğer biyopsisi iledir. Tedavi rejiminin ilk komponenti sigarayı bırakmaktır. Sigarayı bırakmasına rağmen ciddi progressif hastalarda kortikosteroid veya kemoterapötik ajanlar kullanılabilir. PLHH'li erişkinlerin yaklaşık %10-20'sinde ekstrapulmoner bulguların (diyabetes insipidus (DI), endokrin, cilt, kemik tutulumu) varlığı ile multidisipliner yaklaşım gerekmektedir. Kliniğimizde takip edilen PLHH olgular literatür eşliğinde genel klinik özellikleriyle değerlendirilmiştir.

**GEREÇ-YÖNTEM:** Kliniğimizde Ocak 1999- Haziran 2017 tarihleri arasında PLHH tanısı ile takip edilen hastalar retrospektif olarak değerlendirildi.

**BULGULAR:** Yaş ortalaması 34.75± 12.01 olan hastaların kadın ve erkek dağılımı eşitti. İki hastaya klinik ve radyolojik olarak, 1 hastaya aksiller lezyonundan alınan biyopsi ile, 1 hastaya aksiller ve gingivadaki lezyonların her ikisinden gelen biyopsi sonucu ile, 2 hastaya BAL (CD1a >%4) sonucu ile ve 14 hastaya açık akciğer biyopsisi ile tanı konulmuştu. En sık radyolojik bulgu bilateral üst ve orta zon ağırlıklı kistik lezyonlardı. Bir hastanın DI, hidradenitis süpürativa ve kemik tutulumu varken 1 hastanın ekstrapulmoner tutulum olarak gingiva, dış kulak yolu ve aksillada cilt lezyonları vardı. Altı hastada tekrarlayan pnömotoraks öyküsü, 3 hastada clubbing, 1 hastada solunum yetmezliği ve 1 hastada solunum yetmezliği ve PAH mevcuttu. Beş hastanın takip verilerine ulaşılamadı. 15 hastanın median takip süresi 13 aydı (min 2- max 119). 12 hasta ilaçsız takip edilirken, 6 hastaya steroid tedavisi, 1 hastaya steroid ve bosentan tedavisi verilmişti ve 1 hasta tekrarlayan pnömotoraks nedeniyle plörektomi olmuştu. Steroid ve bosentan tedavisi alan hastaya transplantasyon yapılmış ancak transplantasyondan sonraki süreçte exitus olmuştu. Hastaların klinik özellikleri tablo 1'de özetlenmiştir.

**SONUÇ:** PLHH nadir görülen bir hastalık olup spontan pnömotoraks nedeniyle başvuran genç, sigara içen hastalarda kistik akciğer hastalığı ayrıcı tanısında ön planda düşünülmelidir. Hastalarda daha çok diffüzyon etkilendiğinden takip için solunum fonksiyonları diffüzyon testleri ile birlikte değerlendirilmelidir. Tedavide sigaranın bırakılması esasdır. Klinik ve radyolojik progrese hastalarda steroid gibi immünsupresif ilaçlar kullanılabilir. İleri evre hastalar transplantasyon için değerlendirilmelidir.

**Anahtar Kelimeler:** Pulmoner langerhans hücreli histiositoz, sigara, spontan pnömotoraks

Tablo 1. Hastaların klinik özellikleri

| | PLHH (n=20) |
|---|---|
| Kadın/Erkek | 10/10 |
| Yaş (yıl) (ortalama ± SD) | 34.75 ± 12.01 |
| Hastalık süresi (ay) (ortanca, min-max) | 13 (2-119) |
| FEV1 (L) (ortalama ± SD) | 2.28 ± 0.98 |
| FEV1% (ortalama ± SD) | 70.5 ± 2.21 |
| FVC (L) (ortalama ± SD) | 2.9 ± 1.33 |
| FVC% (ortalama ± SD) | 75.5 ± 26.9 |
| DLCO (ml/mmHg/dk) (ortalama ± SD) | 14.25 ± 8.89 |
| DLCO% (ortalama ± SD) | 65.81 ± 31.97 |

## SS-102
## PULMONER ARTERYEL HİPERTANSİYON HASTALARINDA SİKLOOKSİJENAZ-2 GEN POLİMORFİZMLERİNİN ROLÜ

Sinem Durmuş[1], Remise Gelişgen[1], Burak Ünal[2], Ersan Atahan[3], Burçak Kılıçkıran Avcı[4], Gül Öngen[3], Zeki Öngen[4], Gönül Şimşek[5], Hafize Uzun[1]

[1]İstanbul Üniversitesi, Cerrahpaşa Tıp Fakültesi, Tıbbi Biyokimya Anabilim Dalı, İstanbul
[2]İstanbul Üniversitesi, Cerrahpaşa Tıp Fakültesi, Tıbbi Farmakoloji Anabilim Dalı, İstanbul
[3]İstanbul Üniversitesi, Cerrahpaşa Tıp Fakültesi, Göğüs Hastalıkları Anabilim Dalı, İstanbul
[4]İstanbul Üniversitesi, Cerrahpaşa Tıp Fakültesi, Kardiyoloji Anabilim Dalı, İstanbul
[5]İstanbul Üniversitesi, Cerrahpaşa Tıp Fakültesi, Fizyoloji Anabilim Dalı, İstanbul

Pulmoner hipertansiyon (PH) birçok etyolojik nedenin sonucunda oluşan, kronik ve ilerleyici bir kardiyopulmoner hastalıktır. PH'ın bir formu olan pulmoner arteryel hipertansiyon (PAH)'ın nasıl başladıkları henüz tam açıklanamamakla birlikte öne çıkan üç temel mekanizma -vazokonstriksiyon, arter duvarında yeniden biçimlenme (remodeling) ve in situ tromboz- pulmoner arter lümenini daraltarak PH'ya neden olurlar. Siklooksijenaz (COX) enzimlerinin hipoksi durumunda pulmoner vasküler remodeling gelişimi aşamasında anahtar rol oynadığı bilinmektedir. Ancak gen düzeyinde COX-2 enziminin PAH patogenezindeki rolü aydınlatılmamıştır. COX-2 gende mutasyonlar remodeling'e neden olduğuna göre, aynı gende ortak varyasyonlar PAH gelişimine de katkıda bulunabilir. Çalışmanın amacı, COX-2 geni 3' UTR bölgesinde bulunan rs5275 ve rs689470 potansiyel fonksiyonel polimorfizmleri ile PAH gelişim riski arasındaki ilişkiyi incelemektir. Çalışma kapsamında İstanbul Üniversitesi Cerrahpaşa Tıp Fakültesi Pulmoner Arteryel Hipertansiyon Merkezinde PAH tanısı ile takip edilen 29 hasta ve 80 sağlıklı gönüllünün venöz tam kan örneklerinden DNA'ları izole edildikten sonra Real-Time PCR analizi protokolü ile genotiplemesi yapıldı. İki polimorfizmin de Hardy-Weinberg eşitliğine uyduğu belirlenmiştir. rs5275 genotip frekans dağılımının hasta ve kontrol grubu arasında anlamlı farklılık gösterdiği (X: 5,860, $p<0,05$), rs689470 genotip frekans dağılımının ise anlamlı farklılık göstermediği (X: 2,850, $p=0.394$) bulundu. Multivaryant lojistik regresyon analizine göre rs5275 TC genotipini taşıyan bireylerin TT genotipini taşıyan bireylere göre PAH'a yakalanma riskinin anlamlı olarak yüksek olduğu bulundu (OR:2,976 %95CI:1,193-7,426, $p=0.019$). Sonuç olarak, PAH gelişimine, COX-2 geni rs5275 polimorfizminin katkıda bulunabileceği düşünülmektedir. Özellikle minor allel heterozigot (TC) varyantını taşıyan bireylerin PAH'a yakalanma riskinin daha yüksek olduğu bulunmuştur. Çalışmamız PAH gelişimi üzerinde COX-2 genindeki mutasyonların ilişkisini araştıran ilk çalışma olduğundan dolayı daha geniş popülasyonlarda sonuçlarımızın teyit edilmesine ihtiyaç duyulmaktadır.

**Anahtar Kelimeler:** Polimorfizm, pulmoner arteryel hipertansiyon, siklooksijenaz-2

## SS-103
## PULMONER HİPERTANSİYONLU HASTALARDA EMPHASİS-10 ANKETİNİN TÜRKÇE ÇEVİRİSİNİN GEÇERLİLİK VE GÜVENİRLİĞİNİN DEĞERLENDİRİLMESİ

Pınar Ödevoğlu[1], Rengin Demir[2], Gülfer Okumuş[3], Serdar Küçükoğlu[2], Gökşen Kuran Aslan[4]

[1]Haliç Üniversitesi, Sağlık Bilimleri Yüksekokulu, Fizyoterapi ve Rehabilitasyon Bölümü
[2]İstanbul Üniversitesi, Kardiyoloji Enstitüsü
[3]İstanbul Üniversitesi, İstanbul Tıp Fakültesi, Göğüs Hastalıkları Anabilim Dalı
[4]İstanbul Üniversitesi, Sağlık Bilimleri Fakültesi, Fizyoterapi ve Rehabilitasyon Bölümü

**GİRİŞ-AMAÇ:** Pulmoner hipertansiyon(PH) birçok nedeni olan, kronik ve ilerleyici bir hastalıktır.PH hastalarında egzersiz sırasında nefes darlığı, yorgunluk, güçsüzlük veya baş dönmesi gibi semptomlar nedeniyle egzersiz kapasitesi ve fiziksel aktiviteye katılım azalması hastaların yaşam kalitelerinde de azalmaya neden olur.Günlük klinik pratikte yaşam kalitesinin değerlendirilmesi uzun zaman alması nedeniyle genellikle değerlendirilememektedir.Ancak günümüzde yaşam kalitesinin önemi daha iyi anlaşılmıştır. Sağlıkla ilişkili yaşam kalitesi anketlerinin klinik değerlendirmede kullanılması önemlidir. EmPHasis-10, on sorudan oluşması nedeniyle klinikte vakit almadan uygulanabilen, güncel ve skorlama sistemi kolay olan bir PH yaşam kalitesi anketidir.PH hastalığına özgü Türkçe bir yaşam kalitesi ölçeği yoktur.Bu nedenle çalışmamızın amacı EmPHasis-10'un Türkçe'ye çevirisini yapmak, kültürel uyum, güvenirlik ve geçerliliğini araştırmaktır.

**GEREÇLER VE YÖNTEM:** EmPHasis-10, PH hastalarının yaşam kalitesini değerlendiren bir ankettir.Anketin Türkçe versiyonu için anketin geliştiricisinden izin alındı ve protokollere göre Türkçeye çevirisi yapıldı. Çalışmaya İstanbul Üniversitesi İstanbul Tıp Fakültesi Hastanesi Göğüs Hastalıkları Anabilim Dalı ve Haseki Kardiyoloji Enstitüsü pulmoner hipertansiyon polikliniği tarafından en az altı aydır PH tanısı ile takipli 101 olgu (82 kadın, 19 erkek) dahil edildi. Hastaların sosyodemografik bilgileri kayıt edildi. Hastalara EmPHasis-10,Kısa form-12 (SF-12),Minnesota Kalp Yetmezliği ile Yaşam anketi (MKYYA),Hastane Anksiyete ve Depresyon ölçeği (HAD) ve egzersiz kapasitelerini belirlemek amacıyla altı dakika yürüme testi uygulandı. Test- tekrar test için katılımcılara aynı işlemler bir hafta sonra tekrar uygulandı.

**BULGULAR:** Katılımcıların yaş ortalamaları 52.54 ±16.15 yıl ve hastaların ortalama takip süresi 54.14±63.64 aydır. Katılımcılar, klinik sınıflandırmaya göre Grup 1: 63 (% 62.4) kişi, Grup 2: 1 (% 1) kişi, Grup 3: 2 (% 2) kişi, Grup 4: 33 (% 32.7) kişi ve Grup 5: 2 (% 2) kişiden oluşmaktadır.Hastalara altı dakikalık yürüme testi yapılmış olup ortalama yürüme mesafeleri 374.62 ± 113.53 metredir. İstatiksel analiz sonucunda EmPHasis-10 anketi; MKYYA ile yüksek derecede korelasyon (rs: 0.8) (p:0.001), SF-12 ile iyi derecede korelasyon (rs: 0.6) (p:0.001), HAD ölçeği ile de orta derecede korelasyon (rs: 0.28) (p:0.001) göstererek geçerliliğini kanıtlandı. Güvenirlik analizi ile EmPHasis-10'un yüksek düzeyde Cronbach alfa (: 0.9) ve 0.96-0.98 güven aralığında iç tutarlılık (ICC: 0.97) gösterdiği görüldü.

**SONUÇ:** EmPHasis-10 anketi yüksek düzeyde geçerlilik ve güvenirliği olan,PH hastalığına özgü bir yaşam kalitesi anketi olup bu alanda araştırma yapan akademisyen ve klinisyenler tarafından kullanılabilir niteliktedir.

**Anahtar Kelimeler:** Pulmoner Hipertansiyon, Yaşam Kalitesi, Geçerlilik, Güvenirlik

## SS-104
## HASTANEDE YATIŞ GEREKTİREN TOPLUMDA GELİŞEN PNÖMONİ VE SAĞLIK BAKIMI İLİŞKİLİ PNÖMONİLİ OLGULARIN KARŞILAŞTIRMALI ANALİZİ

Sibel Kara, Nazan Şen, Zuhal Ekici Ünsal, Hatice Eylül Bozkurt Yılmaz, Mehmet Ali Habeşoğlu

Başkent Üniversitesi Tıp Fakültesi, Adana Dr. Turgut Noyan Uygulama ve Araştırma Merkezi, Göğüs Hastalıkları Anabilim Dalı, Adana

**GİRİŞ VE AMAÇ:** Çalışmamız hastaneye yatış gerektiren toplumda gelişen pnömoni (TGP) ve sağlık bakımı ilişkili pnömoni (SBİP) olgularımızın karşılaştırılması amacıyla planlanmıştır.

**GEREÇ VE YÖNTEM:** Prospektif olarak yapılan bu çalışmaya kliniğimizde Haziran 2015-Aralık 2016 tarihleri arasında pnömoni tanısı ile yatırılan hastalar alındı. Olgular TGP ve SBİP olarak sınıflandırıldı. Gruplar demografik ve klinik özellikler, hastalık şiddeti, etken dağılımları, prognoz ve mortalite açısından karşılaştırıldı.

**BULGULAR:** Çalışmaya alınan 169 olgunun (111'i erkek, yaş ortalaması 60.7±16.6 yıl) 36'sına (% 21.3) SBİP, 133'üne (% 78,7) TGP tanısı konuldu. SBİP'li olguların 28'inde (% 77.8) son 90 gün içerisinde hastaneye yatış öyküsü vardı. SBİP'li olgular TGP'li olgulardan daha yaşlıydılar (median yaş sırasıyla 72.5, IR 43-96 ve 60.0, IR 18-91; $p < 0,001$). Majör komorbidite oranı ve pnömoni ağırlık indeksi SBİP grubunda anlamlı yüksekti (sırasıyla $p< 0.001$ ve $p<0.001$). SBİP'li 20 olgu (%55.5) ile TGP'li 37 olguda (%27.8) etken patojen saptandı ($p=0.003$). SBİP'de en sık gram negatif bakteriler (%50), TGP'de ise gram pozitif bakteriler (%9) izole edildi. Yoğun bakım gerekliliği SBİP'de TGP'ye kıyasla daha sıktı [sırasıyla 18 olgu (%50), 38 olgu (%28.6), $p=0.001$]. Mortalite oranı SBİP'de TGP'den daha yüksekti (% 22.2'ye karşı % 6, $p<0.001$).

**SONUÇ:** SBİP hastaneye yatış gerektiren pnömonili hastalar arasında yaygındı. SBİP'li hastaların yaş, komorbidite, başlangıç hastalık şiddeti, etken patojenler ve mortalite açısından TGP'den farklı özelliklere sahip olduğu görüldü.

**Anahtar Kelimeler:** Toplumda gelişen pnömoni, sağlık bakımı ilişkili pnömoni, prognoz, mortalite

## SS-105
## PROADRENOMEDÜLLİNİN PNÖMONİLERDE KLİNİK CİDDİYETİN BELİRLENMESİ VE PROGNOSTİK DEĞERİNİN İNCELENMESİ

Sedat Demirsoy[1], Oğuzhan Okutan[2], Zafer Kartaloğlu[2], Dilaver Taş[2], Ömer Ayten[2], Kadir Canoğlu[2]

[1]Erzurum Bölge EAH Göğüs Hst
[2]Sağlık Bilimleri Üniversitesi, Sultan Abdülhamid Han Sağlık Uygulama ve Araştırma Merkezi, Göğüs Hastalıkları Anabilim Dalı

Pnömonili hastalarda, tanıya katkı sağlayan, hastalığın prognozunu ve mortalitesini öngörebilen, tedaviye ve uygulama yerine yön verebilecek, pratik biyobelirteçlere ihtiyaç vardır. Bu çalışmada, plazma (proadrenomedüllin) ProADM düzeyinin, pnömoni tanısındaki yeri ve prognoz ve mortalitesini öngörmedeki değeri araştırıldı. Çalışmaya pnömoni tanısı alan ardışık 63 hasta ve 54 gönüllü kontrol olarak olmak üzere toplam 117 kişi alındı. Çalışmaya katılan gönüllülerin ProADM, Lökosit Sayımı, Eritrosit Sedimantasyon Hızı, C-Reaktif Protein ve prokalsitonin (PCT) düzeyleri ölçüldü. Hastaların Pnömoni Ağırlık Skoru (Pneumonia Severity Index -PSI) ve CURB-65 skorları hesaplandı. Hasta grubunda plazma proADM düzeyi kontrol grubuna göre yüksek saptandı ($p<0,0001$). Hastalarda tedavi sonrası 7. günde ProADM düzeyi başlangıçtaki ProADM düzeyinden daha düşüktü ($p<0,0001$). ProADM'nin CRP ve PCT'den üstünlüğü saptanmadı. PSI evrelerine göre dağılım anlamlı görünse de ($p=0,018$), tedavi yerine karar verme açısından PSI ve CURB-65 skorlamaları risk gruplarına (düşük ve yüksek risk olarak) dağılımda ProADM düzeyleri anlamlı bulunmadı (sırasıyla $p=0,12$, $p=0,08$). Komplikasyon gelişen hastaların ProADM düzeyleri 0,93 nmol/L ortalama ile gelişmeyenlerden hafif yüksek (0,87 nmol/L) saptanmakla birlikte istatistiksel olarak anlamlı değildi ($p=0,608$). Klinik ağırlık skorları ile komplikasyon gelişimi arasında ilişkili bulundu ($p<0,0001$). Kısa dönem mortalite oranı %7,93 saptanan çalışmamızda, ölen hastaların ProADM düzey 0,74 nmol/L, sağ kalanlarda 0,90 nmol/L saptandı. Bu verilerle ProADM mortalite öngörüsünde başarısız bulunurken ($p=0,620$), PSI ve CURB-65 iyi birer mortalite göstergeciydi (sırasıyla $p=0,03$, $p=0,012$). Sonuç olarak; ProADM düzeyinin pnömoni prognozu ve mortalitesinin değerlendirilmesi ve tedavi yerine karar vermede tek başına kullanılması pek anlamlı görülmemektedir. Ancak, yapılmış benzer çalışmalar göz önünde bulundurulursa, klinik ağırlık skorlarını tamamlayıcı ve yardımcı olarak ProADM'den faydalanılabilir.

**Anahtar Kelimeler:** Pnömoni, Proadrenomedüllin, ProADM, MR-proADM, Biyobelirteç

# SS-106
# BİR EĞİTİM ARAŞTIRMA HASTANESİNDE İNFLUENZA TANISI İLE TAKİP EDİLEN OLGULARIN KESİTSEL ÖZELLİKLERİ

Songül Özyurt, Bilge Yılmaz Kara, Melek Memoğlu, Sebih Alp, Ünal Şahin

Recep Tayyip Erdoğan Üniversitesi Tıp Fakültesi, Göğüs Hastalıkları Ana Bilim Dalı, Rize

**AMAÇ:** Bu çalışmanın amacı kliniğimize başvuran ve influenza tanısı nasofarenks sürüntüsü ile kesinleştirilmiş erişkin olguların virus tiplerini, klinik ve laboratuvar özelliklerini analiz etmek ve klinik deneyimimizi sunmaktır

**MATERYAL METOD:** 01.01.2016-30.04.2016 tarihleri arasında Recep Tayyip Erdoğan Üniversitesi Eğitim Araştırma Hastanesi Göğüs Hastalıkları Anabilim Dalı tarafından yatırılarak tedavi edilen ve İnfluenza tanısı nasofarenks sürüntüsü ile kesinleştirilen toplam 43 hasta çalışmaya dahil edildi. Olgular H1N1, H3N2, İnfluenza-B ve Rhino virüs olmak üzere 4 grupta sınıflandırıldı. Olguların demografik ve klinik özellikleri incelendi. İstatistiksel değerlendirmede Kruskal Wallis, Chi-Square ve Fisher's exact test kullanıldı.

**BULGULAR:** Toplam 43 olgunun yaş ortalaması 60.4±17.3 yıl olup, %58.1' i (n=25) kadın, %41.9'u (n=18) erkek cinsiyeti oluşturuyordu. Virüs tipi analiz edildiğinde Olguların %53.5'inde (n=23) H1N1, %39.5'inde (n=17) H3N2, %4.7'sinde (n=2) rhinovirüs ve olguların %2.3'ünde (n=1) influenza B varlığı saptandı. Hastanede kalma süreleri açısından değerlendirildiğinde olguların ortalama yatış süresinin 6.2±3.3 gün (ortanca değer=65, minimum:20, maksimum 93 gün) olduğu saptandı. Tüm olguların %18.6'sını (n=8) yoğun bakım ünitesinde yatarak tedavi gören olgular oluşturuyordu. Yoğun bakım ünitesinde tedavi gören olguların hastanede kalış süresi ortalama 4.1±3.1 gün (ortance değer: 3.5, minimum: 1, maksimum 10 gün) olduğu saptandı. Olguların %4.7'sinde (n=2) mortalite-ölüm geliştiği saptandı, ölen hastalarda H1N1 virüs enfeksiyonu olduğu kanıtlandı. Semptom dağılımı incelendiğinde; olguların %53.5'i (n=23) nefes darlığı, %20.9'u (n=9) nefes darlığına eşlik eden öksürük, %14'ü (n=6) nefes darlığına eşlik eden ateş, %11.6'sı (n=5) nefes darlığına eşlik eden ateş ve öksürük semptomlarına sahipti. Radyolojik tutulum oranlarına bakıldığında; infiltrasyon saptanmayanla tüm olguların %14'ünü (n=6) oluşturuyordu. Olguların %37.2'sinde (n=16) bilateral yaygın infiltrasyon, %30.2'sinde (n=13) tek lobda infiltrasyon, %18.6'sında (n=8) aynı AC birden fazla lobda infiltrasyon varlığı saptandı. İnfiltrasyon varlığı ile tedavi arasında anlamlı bir ilişki saptandı. KOAH, KKY, KBY, kanser, DM, HT, astım varlığının radyolojik bulguların dağılımı ile arasında anlamlı bir ilişki saptanmadı.

**SONUÇ:** 2015-2016 influenza sezonunda öne çıkan H1N1 virus enfeksiyonu olmasına rağmen bunun yanısıra uzun yıllardır mevsimsel influeza etkeni olan H3N2 virüsuna bağlı enfeksiyonlarda da artış görülmüştür. Ayrıca daha önceki yıllar ile karşılaştırıldığında H1N1'in mortalite oranında bir azalma saptanmıştır, fakat influenza virusları arasında mortalitesi hala yüksek olmaya devam etmektedir.

**Anahtar Kelimeler:** Mevsimsel İnfluenza, H1N1, H3N2

Resim1



Olgulara ait demografik özelliler, saptanan virus tipleri, radyolojik yaygınlık ve kullanılar tedaviler

Resim2

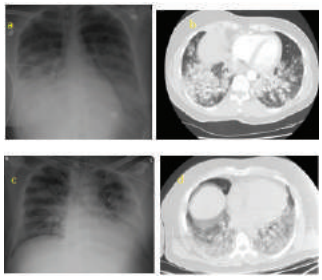

ARDS nedeni ile kaybedilen iki olgunun ac grafi ve bt bulguları: başvuru esnasında saptanan her iki akciğerde yaygın infiltrasyonlar gözlenmekte

## SS-107
## HASTALARIMIZDA TESPİT EDİLEN STAFİLOKOK SUŞLARI VE ANTİBİYOTİK DUYARLILIKLARI

Ümit Tutar[1], Tamer Kutlu[1], Fatma Esra Tutar[2]

[1]Samsun Dr Kamil Furtun Göğüs Hastalıkları ve Göğüs Cerrahisi Hastanesi
[2]Samsun Sağlık Müdürlüğü

**GİRİŞ:** Antibiyotiklerin keşfi sonrasında ortaya çıkan en büyük problemlerden birisi de ilaç direncidir. Göğüs Hastalıkları Hekimliği açısından önemli bir yere sahip olan Staphylococ (STF) ilaç direncinin ve Meticillin Resistant Staphylococ (MRS) oranlarının yüksek olması morbidite ve mortalitede artışları da beraberinde getirmektedir. Çalışmalarda Dünyada MRSA oranı % 1-60 arasında, Türkiyede ise yaklaşık % 30 olarak tespit edilmiştir(1). Hastanemizde yapılmış STF ilaç duyarlılığı ve MRS oranları ile ilgili bir çalışmaya literatürde rastlanamadı. Bu sebeple hastanemizde tespit edilen MRS ve STF suşlarının miktarı ve ilaç duyarlılıklarının araştırılması amaçlandı.

**GEREÇLER VE YÖNTEM:** Hastanemiz yoğun bakımlar dahil tüm servislerinden mikrobiyoloji laboratuvarımıza 2012-17 yılları arasında kabul edilen örnekler hastane bilgi yönetim sistemi aracılığıyla retrospektif olarak incelendi. Kabul edilen örneklerden üreme olan kültür tetkiklerinin sonuçları çalışmaya dahil edildi. Aynı tarihte gönderilen örneklerin aynı tür ve aynı şahısa ait olanlardan sadece bir tanesi çalışmaya dahil edildi.

**BULGULAR:** Hastanemiz mikrobiyoloji laboratuvarına 5 yılda gönderilen 2205 örneğin yapılan kültür ekimlerinde üreme oldu. Bunların 1563'ü (% 71) erkek ve 642'si (% 29) kadın hastalara ait idi. Tetkik için laboratuvara gönderilen örneklerin detayları Şekil 1'de verildi. Toplam 143 hastanın 144 örneğinde kültür ortamına ekimi sonucu STF üremesi oldu.Buna göre kültürde STF üreme oranı %6,5 (144/2205) ve STF üremeleri içerisinde MRS oranı %15,27 (22/144) olarak tespit edildi.Türlerine göre STF üreme detayları Şekil 2'de verildi. Kültürlerin antibiyogram sonuçlarına göre tüm STF suşlarının %96'sı Ampicilline, %86,67'si Penicilline, %57,95'i Ciprofloxacin, %50'si levofloxacin direncine sahip idi.Vancomycin ilaç direnci %0,86 idi.Antibiyogram sonuçlarının detayları Tablo1' de verildi.Kültürde MRS ürediği tespit edilen 21 örneğin Ampicilline,Penicilline,Ciprofloxacin direnci %100,Levofloxacin direnci %76 idi.Linezolid ve Vancomycin direnci ise %4,76 idi(Tablo 2).

**SONUÇ VE TARTIŞMA:** Hastanemizde yatan hastalarda stafilokok etken olduğunda ampirik tedavide ucuz olan ve/veya kolay ulaşılan Penicilline, Ampicillin, Ciprofloxacin, Levofloxacin gibi antibiyotiklerle tedaviye başlamanın yetersiz olacağı tespit edildi. Hastane eczanelerinde yıllık ilaç ihtiyacı belirlenirken STF suşları için Vancomycinin önemli bir antibiyotik olarak yerini halen koruduğu anlaşıldı. MRS söz konusu olduğunda ise Vancomycin, Linezolid, Daptomycin ve Trimethoprim-SMX'in en geçerli seçimlerden olacağı anlaşıldı. Çalışmamızın sonraki yıllarda da devam ettirilmesinin hem çalışma güvenilirliğinin artması hem de hastane eczanesi için en uygun ihtiyaçların belirlenmesinde faydası olacağı düşünüldü.

**Kaynakça:**

1.Sancak Banu.MRSA Direnç Mekanizmaları:Dünyada ve Türkiyede Epidemiyolojisi.ANKEM Derg2012;26(Ek2):38-47

**Anahtar Kelimeler:** Antibiyogram, Göğüs Hastalıkları, İlaç Direnci, Meticillin Resistant Staphylococ, Staphylococ, Vancomycin

Şekil 1. Kültür Üremelerinin Kaynaklarına Göre Sınıflandırması

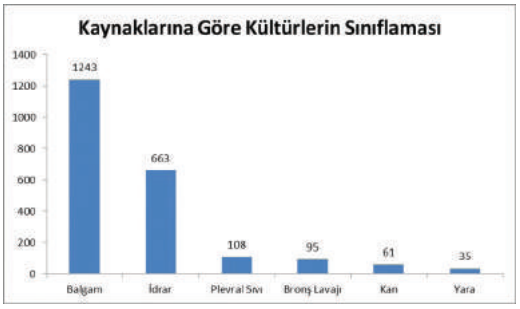


Şekil 2. Türlerine Göre Stafilokoklar

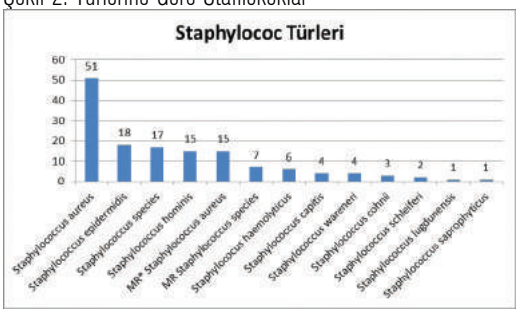


Tablo 1. Tüm STF Suşları Antibiyotik Duyarlılıkları*

| Antibiyotik | Az Hassas | Dirençli | Hassas | Çalışıldığı Antibiyogram Sayısı |
|---|---|---|---|---|
| Tigecycline | 0(% 0) | 0(% 0) | 34 (% 100) | 34 |
| Teikoplanin | 0(% 0) | 0(% 0) | 29 (% 100) | 29 |
| Nitrofurantoin | 0(% 0) | 0(% 0) | 19 (% 100) | 19 |
| Chloramphenicol | 1 (% 3,03) | 0(% 0) | 32 (% 96,97) | 33 |
| Vancomycin | 1(% 0,86) | 5 (% 4,34) | 109 (% 94,78) | 115 |
| Linezolid | 1 (% 0,99) | 5 (% 4,95) | 95 (% 94,06) | 101 |
| Quinupristin-Dalfopristin | 1 (% 10) | 0 (% 0) | 9 (% 90) | 10 |
| Daptomycin | 2 (% 2,27) | 8 (% 9,09) | 78 (%88,64) | 88 |
| Trimethoprim-SMX | 3 (% 2,23) | 21 (% 15,67) | 110 (% 82,09) | 134 |
| Cefazolin | 0 (% 0) | 4 (% 26,66) | 11 (% 73,33) | 15 |
| FosfomycinW/ G6P | 0 (% 0) | 4 (% 28,57) | 10 (% 71,43) | 14 |
| Fusidic Acid | 0 (% 0) | 8 (% 40) | 12 (% 60) | 20 |
| Tobramycin | 0 (% 0) | 11 (% 44) | 14 (% 56) | 25 |
| Clindamycin | 14 (% 11,38) | 42 (% 34,14) | 67 (% 54,47) | 123 |
| Gentamycin | 0(% 0) | 45(% 46,88) | 51 (% 53,13) | 96 |
| Cefoxitin | 0(% 0) | 16(% 53,33) | 14 (% 46,67) | 30 |
| Levofloxacin | 3(% 3,41) | 44(% 50) | 41 (% 46,59) | 88 |
| Erythromycin | 7(% 5,11) | 71(% 51,82) | 59 (% 43,07) | 137 |
| Tetracyciline | 11(% 9,82) | 53(% 47,32) | 48 (% 42,86) | 112 |
| Rifampin | 15(% 17,65) | 34(% 40) | 36 (% 42,35) | 85 |
| Ciprofloxacin | 0(% 0) | 51(% 57,95) | 37 (% 42,04) | 88 |
| Oxacillin | 0(% 0) | 71(% 62,28) | 43 (% 37,72) | 114 |
| Penicillin | 0(% 0) | 104(% 86,67) | 16 (% 13,33) | 120 |
| Ertapenem | 0(% 0) | 7(% 87,5) | 1 (% 12,5) | 8 |
| Ampicillin | 0(% 0) | 49(% 96,08) | 2 (% 3,92) | 51 |

*: Tablo 144 STF kültür üremesi için hassasiyet oranlarına göre azalan sıralıdır.

Tablo 2.MRS için Antibiyotik Direnç Durumu*

| Antibiyotik | Az Hassas | Dirençli | Hassas | Çalışıldığı Antibiyogram Sayısı |
|---|---|---|---|---|
| Penicillin | 0 (% 0) | 18 (% 100) | 0 (% 0) | 18 |
| Ampicillin | 0 (% 0) | 7 (% 100) | 0 (% 0) | 7 |
| Ciprofloxacin | 0 (% 0) | 5 (% 100) | 0 (% 0) | 5 |
| Ertapenem | 0 (% 0) | 1 (% 100) | 0 (% 0) | 1 |
| Piperacillin | 0 (% 0) | 1 (% 100) | 0 (% 0) | 1 |
| Oxacillin | 0 (% 0) | 18 (% 94,73) | 1 (% 5,27) | 19 |
| Levofloxacin | 1 (% 5,89) | 13 (% 76,47) | 3 (% 17,65) | 17 |
| Ciprofloaxacin | 0 (% 0) | 6 (% 75) | 2 (% 25) | 8 |
| Clindamycin | 0 (% 0) | 12 (% 63,16) | 7 (% 36,84) | 19 |
| Erythromycin | 4 (% 18,18) | 14 (% 63,64) | 4 (% 18,18) | 22 |
| Rifampin | 0 (% 0) | 10 (% 62,5) | 6 (% 37,5) | 16 |
| Gentamicin | 0 (% 0) | 11 (% 55) | 9 (% 45) | 20 |
| Tetracyciline | 1 (% 5) | 11 (% 55) | 8 (% 40) | 20 |
| Cefazolin | 0 (% 0) | 1 (% 33,33) | 2 (% 66,67) | 3 |
| Tobramycin | 0 (% 0) | 1 (% 33,33) | 2 (% 66,67) | 3 |
| Trimethoprim/sulfamethoxazole | 0 (% 0) | 4 (% 18,19) | 18 (% 81,81) | 22 |
| Daptomycin | 0 (% 0) | 3 (% 15,79) | 16 (% 84,21) | 19 |
| Linezolid | 0 (% 0) | 1 (% 4,76) | 20 (% 95,24) | 21 |
| Vancomycin | 0 (% 0) | 1 (% 4,76) | 20 (% 95,24) | 21 |
| Chloramphenicol | 0 (% 0) | (% 0) | 6 (% 100) | 6 |
| Tigecycline | 0 (% 0) | (% 0) | 3 (% 100) | 3 |
| Teicoplanin | 0 (% 0) | (% 0) | 2 (% 100) | 2 |

*: Toplam 22 MRS kültür üremesi için direnç oranlarına göre azalan sıralıdır.

## SS-108
## STREPTOCOCCUS PNEUMONİA DA MAKROLİD DİRENÇ DURUMUMUZ NASIL DEĞİŞTİ?

Esra Uzaslan, Güneyt Özakın, Kadir Efe, Aslı Görekdilektaşlı, Nilüfer Acet Öztürk, Mehmet Karadağ

Uludağ Üniversitesi Tıp Fakültesi

Streptococcus pneumoniae nın makrolitlere direnci ilk kez 1967 yılında Amerika Birleşik Devletlerinde eritromisine olan direnç ile gösterilmiş ve yıllar içinde bütün dünyaya yayılmıştır. Çalışmamızda Güney Marmara da referans merkezi olarak kabul edilen hastanemizde, alt solunum yolu materyallerinden izole edilen Streptococcus pneumoniae suşlarının makrolid antibiyotiklere direnç durumunu analiz etmeyi amaçladık.Ocak 2008 ile Haziran 2015 arasındaki 7 yıllık dönemde alt solunum yolu materyellerimizde 75 pneumokok kültürde üretildi. Bu izolatların 38 i balgam da, 20 si bronkoalveolar lavajda, 15 i bronşiyal lavaj ve 2 si endoterekeal aspirattan elde edildi. Kültür antibiyogram ve antibiyotik direnç analizleri E test,gradyant difüzyon metodu (Epsilometer, and Phoenix 100 otomatic systems) ve MIC (M100-S24, 2014. CLSI, Wayne, PA) kullanılarak yapıldı. Analizlerin sonucunda 38 suşun (%56) eritromisine duyarlı, 3 suşun (% 4.5) orta derecede dirençli ve 24 suşun (%37) eritromisine dirençli olduğu saptandı.Sonuç olarak bölgemizde Streptoccus pneumoniae suşlarının eritromisin direncinin yüksek olduğunu saptandı. Makrolidlerin yaygın olarak kullanımının devam etmesi nedeniyle düzenli olarak direnç profillerin izlenmesi gerektiği kanısına vardık.

**Anahtar Kelimeler:** Direnç, Makrolid, Pnömokok

## SS-109
## SOLİD ORGAN ALICILARINDA ACİNETOBACTER ENFEKSİYONUNUN KLİNİK KARAKTERİSTİK ÖZELLİKLERİ

Irem Serifoglu[1], Balam Er Dedekargınoğlu[1], Şerife Savaş Bozbaş[1], Mehmet Haberal[2]

[1]Başkent Üniversitesi, Göğüs Hastalıkları ABD, Ankara
[2]Başkent Üniversitesi, Genel Cerrahi ABD, Ankara

**AMAÇ:** Konakçının bağışıklık durumuna bağlı olarak Acinetobacter baumannii, hastanede gelişen ciddi enfeksiyon etkenlerinden biri olarak karşımıza çıkmaktadır. Son yayınlarda A. baumannii enfeksiyonunun giderek arttığı bildirilmektedir. Solid organ transplantasyonu ( SOT) hastalarında gelişen A. baumannii enfeksiyonunun klinik özellikleri hakkında sınırlı çalışma mevcuttur, biz de bu çalışma ile klinik deneyimimizi paylaşmayı amaçladık.

**MATERYAL-METOD:** 2011-2017 yılları arasında Başkent Üniversitesinde A. baumannii enfeksiyonu kanıtlanmış 41 SOT hastası saptandı. Bu hastaların demografik özellikleri, enfeksiyon yeri, enfeksiyonun ortaya çıkma zamanı, antibiyotik direnci, klinik ve mikrobiyolojik iyileşme, kanıtlanmış A. baumanni enfeksiyonu sonrası 30 günlük mortalite medikal dosyalarından temin edildi.

**SONUÇLAR:** Çalışmaya alınan 41 hastanın ( 29 erkek, 12 kadın) ortalama yaşı 47.15 ± 13.24 yıl olup 19 hastaya böbrek (% 46.3), 15 hastaya karaciğer (% 36.5) ve 7 hastaya (% 17.05) kalp transplantasyonu yapılmıştı. En sık saptanan enfeksiyon yeri % 48.8 ile derin trakeal aspirasyon, % 36.6 kan kültürü, % 31.7 bronkoalveolar lavaj ve % 26.8 ile intraabdominal sıvı olarak görüldü. Tüm kültürlerin % 61' inde A.baumannii izole edilen tek enfeksiyon etkeniydi. Hastaların tamamına yakınında (% 97.6) A. baumannii hastane kökenli enfeksiyondu. Bilinen risk faktörleri açısından değerlendirildiğinde % 56.1 hastada invaziv girişim ( nefrostomi, biliyer stent, cerrahi yerinde dren ve trakeostomi), % 68.3 ' ünde son 1 yıl içinde transplante organ rejeksiyonuna yönelik yüksek doz kortikosteroid kullanımı ve hastaların tamamında kanıtlanmış A. baumannii enfeksiyonu öncesi iki hafta içinde geniş spektrumlu antibiyotik kullanımı mevcuttu. SOT hastalarının % 58.5' inde enfeksiyon transplantasyondan sonraki 1 yıl içinde saptandı. Hastaların yarısından fazlasında septik şok mevcutken (% 61) çok ilaç direnci % 63.4, yaygın ilaç direnci % 36.5, 30 günlük mortalite % 41.5 olarak saptandı. 30 günlük mortalite; enfeksiyon yeri, mikrobiyolojik iyileşme, bilinen risk faktörler ya da antibiyotik direnci ile ilişkili bulunmadı.

**TARTIŞMA:** Acinetobacter tüm dünyada hastane kökenli enfeksiyonların ve mortalitenin önemli bir nedenidir. A. baumannii enfeksiyonu ile ilgili öne çıkan problem; uygun antibiyotik başlamada gecikme ve artan ilaç direncidir. Solid organ transplantlı hastalar gibi riskli populasyonda potansiyel risk faktörlerini öngörebilmek hastaların gidişatı açısından önem arz etmektedir.

**Anahtar Kelimeler:** acinetobacter, solid organ transplantasyonu, mortality

# SS-110
# KARTAL KOŞUYOLU Y.İ.E.A.H ORGAN NAKLİ MERKEZİNDE ERKEN DÖNEM AKCİĞER NAKLİ SONUÇLARI

Mustafa Vayvada[1], Sevkan Sultan Caner[2], Esin Erdem[3], Emre Gürcü[3], Atakan Erkılıç[3], Ali Yeğinsu[1], Erdal Taşçı[1]

[1]Kartal Koşuyolu Yüksek İhtisas Eğitim Araştırma Hastanesi, Göğüs Cerrahisi Kliniği, İstanbul
[2]Kartal Koşuyolu Yüksek İhtisas Eğitim Araştırma Hastanesi, Göğüs Hastalıkları Kliniği, İstanbul
[3]Kartal Koşuyolu Yüksek İhtisas Eğitim Araştırma Hastanesi, Anesteziyoloji ve Reanimasyon Kliniği, İstanbul

**GİRİŞ:** Akciğer nakli merkezimizde yapılan akciğer nakillerin erken dönem sonuçları sunuldu.

**GEREÇLER ve YÖNTEM:** Aralık 2016 tarihinden itibaren aktif hasta kabulüne başladık. Bu süreden itibaren 21 akciğer nakli gerçekleştirdik.

**BULGULAR:** hastaların yaş ortalaması 43,5 idi (dağılım 14-64 yıl). 17'si erkek dördü kadındı. Nakil endikasyonları sekizinde intertisyel akciğer hastalığı ve idiopatik pulmoner fibrozis, üçünde bronşiektazi, üçünde kronik obstruktif akciğer hastalığı, ikisinde kistik fibrozis, ikisinde lepidik tipte adenokarsinom, birinde retransplantasyon, birinde sarkoidoz ve birinde plöroparankimal fibroelastozis akciğer hastalığıydı. İki hastaya tek, 19 hastaya biletaral akciğer nakli yapıldı. Bilateral akciğer nakli yapılan hastaların üçüne bir tarafına lober akciğer nakli gerçekleştirildi. 5 hastada preoperatif ve 5 hastada peroperatif ekstrakorporeal membran oksijenizasyonu (ECMO) gereksinimi oldu.

**SONUÇ:** Operasyon sırasında mortalite görülmedi. Erken dönem mortalite 4 hastada görüldü (%19). 17 hasta taburcu edildi ve takip edilmektedir. Akciğer nakline köprüleme amaçlı 5 hastada V-V ECMO kullanıldı. Bu hastaların biri kaybedildi ve mortalite %20 idi.

**TARTIŞMA:** Son dönem akciğer hastalıklarında akciğer nakli güvenli ve başarılı bir tedavi yöntemidir.

**Anahtar Kelimeler:** Son dönem akciğer hastalıkları, Akciğer nakli, ECMO

tablo 1

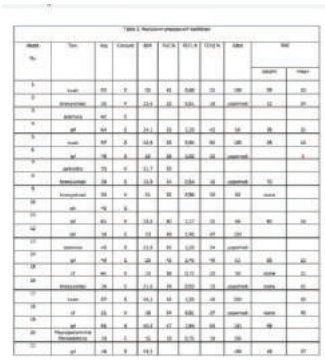

tablo 2

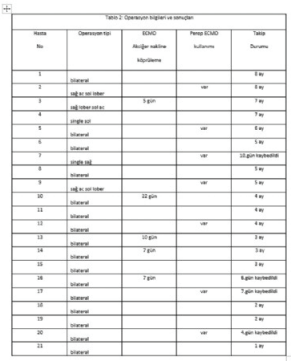

| Hasta No | Operasyon tipi | ECMO Akciğer nakline köprüleme | Perop ECMO kullanımı | Takip Durumu |
|---|---|---|---|---|
| 1 | bilateral | | | 8 ay |
| 2 | sağ ac ost lober | | var | 8 ay |
| 3 | sağ lober ostac | 5 gün | | 7 ay |
| 4 | sağda ayr | | | 7 ay |
| 5 | bilateral | | var | 6 ay |
| 6 | bilateral | | | 5 ay |
| 7 | sağda sağ | | var | 10 gün kaybedildi |
| 8 | bilateral | | | 5 ay |
| 9 | sağ ac ost lober | | var | 5 ay |
| 10 | bilateral | 12 gün | | 4 ay |
| 11 | bilateral | | | 4 ay |
| 12 | bilateral | | var | 4 ay |
| 13 | bilateral | 10 gün | | 3 ay |
| 14 | bilateral | 7 gün | | 3 ay |
| 15 | bilateral | | | 3 ay |
| 16 | bilateral | 7 gün | | 8 gün kaybedildi |
| 17 | bilateral | | var | 7 gün kaybedildi |
| 18 | bilateral | | | 2 ay |
| 19 | bilateral | | | 2 ay |
| 20 | bilateral | | var | 4 gün kaybedildi |
| 21 | bilateral | | | 1 ay |

## SS-111
## KLİNİĞİMİZDE ROBOTİK CERRAHİ UYGULADIĞIMIZ VAKALARIN RETROSPEKTİF DEĞERLENDİRİLMESİ

Abidin Şehitoğulları[1], Fuat Sayır[2], Ahmet Nasır[1], Rüçhan Anbar[1], Yusuf Aydemir[3]

[1]Sakarya Üniversitesi Tıp Fakültesi Göğüs Cerrahisi Ana Bilim Dalı, Sakarya, Türkiye
[2]Yüzüncü Yıl Üniversitesi Tıp Fakültesi Göğüs Cerrahisi Ana Bilim Dalı, Van, Türkiye
[3]Sakarya Üniversitesi Tıp Fakültesi Göğüs Hastalıkları Ana Bilim Dalı, Sakarya, Türkiye

**AMAÇ:** Günümüzde göğüs cerrahisinde, akciğer rezeksiyonu, özofagus ameliyatları; mediasten kitle ve kistlerin çıkartılması; akciğer zarına yönelik operasyonlar robotik cerrahi ile tedavi edilmektedir. Amacımız kliniğimizde robotik cerrahi uyguladığımız olguları retrospektif olarak değerlendirmek.

**METOD:** Kliniğimizde mart 2016 tarihinden itibaren 16 hasta çeşitli robotik cerrahi girişimler geçirdiler. Ortalama yaş 52 (16-72) idi. Tümörlü olgulara rutin kan tetkikleri, solunum fonksiyon testleri, toraks bilgisayarlı tomografisi (BT) ve PET-BT yapıldı. BT veya PET tetkikinde mediastinal lenf bezi saptanan hastalara mediastinoskopi uygulandı. Tüm hastalara 3 trokar, yaklaşık 8 cm aralıklarla takıldı. Bir cerrah robot konsolunda, diğer cerrah hastanın yanında olacak şekilde operasyona başlandı.

**BULGULAR:** Yedi hastada mediastinal kitle, 8 hastada akciğerde soliter nodüler lezyon, 1 hastada bül mevcutdu. Mediastinal kitleler; patoloji sonucu 3'ü timoma, 1'i teratom, 2'si timik kist, 1'i paratiroid kist olarak raporlandı. Akciğerdeki nodüler lezyonlar; 1'i kolon ca metastazı, 1'i renal cell ca metastazı, 3'ü meme ca metastazı, 1'i organize pnömoni, diğer ikisi akciğer ca olarak raporlandı. Akciğer ca olan vakalardan biri inkomplet fissür nedeniyle açığa geçildi. Alet kollarının manevrasına bağlı bir teknik sorun oluşmadı. Hastaların hiçbirinde cerrahi kanama görülmedi. Bir hastada postoperatif yedi gün sonrasında devam eden hava kaçağı oldu. Ortalama operasyon süresi 90 dak (70-110 dak) idi ki bunun ilk 45 dakikalık kısmı cihazın test etmesi ve kurulumu için geçen süreydi. Göğüs tüpleri ort. postoperatif 3.1 günde alındı (2-10) ve hastalar ortalama postoperatif 3. günde taburcu edildiler. Tüm hastalar iyi durumda taburcu edildiler.

**SONUÇ:** Üç boyutlu görüntünün yanında derinlik algılanmasının da sağlanmış olması, iki boyutlu konvansiyonel torakoskopik kameraya göre önemli bir gelişmedir. Her ne kadar maaliyeti yüksek olsa da açık cerrahiye göre de hem hasta konforu, hem de hastanın erken taburcu olması yönüyle daha avantajlıdır.

**Anahtar Kelimeler:** akciğer, mediasten, kitle, robotik cerrahi

## SS-112
## TRAKEA CERRAHİSİ UYGULANAN 27 OLGUNUN ANALİZİ

Aynur Baş, Anar Süleymanov, Anıl Gökçe, Merve Şatır, Ali Çelik, Abdullah İrfan Taştepe

Gazi Üniversitesi,Göğüs Cerrahi Anabilim Dalı,Ankara

**GİRİŞ:** Multidisipliner yaklaşım gerektiren trakea cerrahisi, trakeanın anatomik yapısı ve komşulukları, komorbit hastalıklar cerrahi de zorluklara neden olmasına karşın düşük morbidite ve mortaliteye sahiptir. Uzun dönem sonuçlara bakıldığında trakea cerrahisi malign ve bening hastalıklarda kesin yöntem olarak görülmektedir. Bu çalışmada trakea cerrahisi ile ilgili tecrübelerimiz sunulmuştur.

**Metodlar:** Kliniğimizde 2010 ve 2017 yılları arasında trakea cerrahisi yapılan 27 olgu retrospektif olarak incelendi. Hastalar, yaş,cinsiyet, rezeksiyon nedeni, kesi durumu, rezeksiyon uzunluğu, komorbit hastalıklar, postoperatif komplikasyonlar,hospitalizasyon süresi ve restenoz gelişimi açısından analiz edildi.

**BULGULAR:** Trakea cerrahisi yapılan hastaların büyük çoğunluğu postentübasyon trakeal stenoz idi. 5 hastaya malign, 22 hastaya ise benign sebeplerden dolayı trakea cerrahisi uygulandı.Yaş ortalaması 42.5 (16 erkek, 11 kadın), rezeksiyon uzunluğu ise ortalama 3.36 cm idi. Olguların 20'sine collar insizyon, 4'üne collar ve sternotomi kombinasyonu, 2'sine sternotomi, 1 olguya ise sağ posterolateral torakotomi ile yaklaşıldı. 14 olgunun komorbit dahili hastalığa sahip olduğu görüldü. 12 hastada postoperatif komplikasyon izlendi. Ortalama hastanede kalış süresi 14 gün olarak görüldü. Trakeal rezeksiyon sonrası uzun dönem takibe alınan 27 olgunun 2 sinde restenoz gelişti.

**TARTIŞMA:** Trakea cerrahisi uygulanan hastalarda en sık endikasyon, postentübasyon trakeal stenoz olarak görülmektedir, ikinci neden olarak malignitelerle karşılaşılmaktadır.Çalışmamızda sekonder trakeal malignitelere daha sık rastlanmıştır. Komorbit hastalıklar (Hipertansiyon, Koroner Arter Hastalığı, Serebrovasküler Hastalık, Hipotiroidi, Diyabetes Mellitus, nöromuskuler hastalık ve Miyastenia Gravis gibi), postentübasyon trakeal stenoz olasılığını artırmakla beraber, postoperatif dönemde anlamlı derecede komplikasyon sıklığını ve hospitalizasyon süresini artırmaktadır. Komorbiditesi bulunan hastalarda mortalite anlamlı olarak ilişkili bulunmuştur. Olguların çoğunun stenoz bölgesi 1/3 üst trakeada olması nedeniyle,cerrahi yaklaşımda collar kesisi tercih edilen yöntem olmuştur.

**SONUÇ:** Son yıllarda alternatif tedavi yöntemleri gelişmiş olsa da trakea cerrahisi, bening veya malign durumlarda - eğer unresektable değilse- uzun dönem sonuçlar açısından en güvenilir yöntemdir.

**Anahtar Kelimeler:** Trakea cerrahisi, Trakeal stenoz, Postentübasyon trakeal stenoz, Trakea malligniteleri

Hasta özellikleri

| | |
|---|---|
| Yaş | Ort 42,5 (dağılım 10-83) |
| Cinsiyet<br>K<br>E | %40,7 (n:11)<br>%59,3 (n:16) |
| Rezeksiyon nedeni<br>Postentübasyon trakeal stenoz<br>Malignite<br>Trakeoözofajial Fistül<br>Rüptür<br>Diğer | %59,2 (n:16)<br>%18,5 (n.5)<br>%7.4 (n:2)<br>%3.7 (n:1)<br>%11.1 (n:1) |
| Stenoz seviyesi<br>Subglottik<br>1/3 orta trakea<br>1/3 alt trakea | %88,8 (n:24)<br>%3,7 (n:1)<br>%7,4 (n:2) |
| İnsizyon<br>Collar<br>Collar+Sternotomi<br>Sternotomi<br>Sağ Posterolateral Torakotomi | %74 (n:20)<br>%14,8 (n:4)<br>%7,4 (n:2)<br>%3,7 (n:1) |
| Rezeksiyon Uzunluğu<br>K<br>E | 3,36 cm (std sapma 0,86)<br>3.16 cm (std sapma 0.73,3)<br>3.52 cm (std sapma 0,91) |
| Komorbidite | % 51,8 (n:14) |
| Postoperatif Komplikasyon Varlığı | % 44.4 (n:12) |
| Restenoz Gelişimi | %9 (n:2) |
| Postoperatif Hospitalizasyon Süresi<br>K<br>E | 14,7 gün (std sapma 11,4)<br>16,8 gün (std sapma 11,5)<br>12,6 gün (std sapma 8,02) |

# SS-113
# TRAKEAL VE LARİNGOTRAKEAL BENİGN DARLIKLARDA TEDAVİ SEÇENEKLERİ; HASTA VE TEDAVİ SEÇİMİ

Ümit Aydoğmuş[1], Argün Kış[1], Erhan Uğurlu[2]

[1]Pamukkale Üniversitsi, Göğüs Cerrahisi Ana Bilim Dalı, Denizli
[2]Pamukkale Üniversitsi, Göğüs Hastalıkları Ana Bilim Dalı, Denizli

**AMAÇ:** Benign trakeal darlıklar, tüm önleyici çabalara rağmen, hala güncel olan bir sağlık problemidir.

**METOD:** Ocak 2013 ile Haziran 2017 arasında 4 laringotrakeal yaralanma, 14 trakeoözefajial fistül ve 39 laringo-trakeal darlık olgusuna işlem yapılmıştır. 39 laringo-trakeal darlık olgusu tedavi seçeneklerine göre gruplandırılarak, retrospektif olarak incelendi. Grup1; trakeal dalık nedeniyle uçuca anastomoz yapılanlar (n=12), grup2;laringotrakeal darlık nedeniyle mukoza grefti (krikoidoplasti) ve rezeksiyon yapılan hastalar (n=4), grup3; laringotrakeal darlık nedeniyle Pearson yöntemiyle cerrahi yapılanlar (n=11), grup 4: dilatasyon (ND-YAG lazer ve balon) ve Montgomery T stent uygulananlar (n=6), grup5; dilatasyon ve silikon stent uygulananlar (n=2), grup6; sadece dilatasyon yapılanlardan (n=4) oluşuyordu. Darlık yüzdeleri Myer-Cotton yöntemiyle belirlenip, student t ve tek yönlü ANOVA testi ile analiz edilmiştir.

**SONUÇ:** Olguların 12 si kadın, 27 si erkek ve ortalama yaşları 47,3±17,5 idi. 30 gün mortalitesi yoktu, 90 gün mortalitesi ağır KOAH nedeniyle tekrar entübe edilen bir hastada görülmüştü. Grup1, 2 ve 3 olgularının cerrahi sırasında sırasıyla; 2(%16.6), 4(%100),7(%63.6) tanesine Montgomery T stent yerleştrilmiş, ortalama 47 (13-174) günde sonlandırılmıştır. 4 olguda infrahiyoid, 3 olguda suprahiyoid serbestleme uygulanmıştı. Anastamoz cerrahileri sonrası 1 hastaya postop silikon stent uygulanmıştı. 8 olguya kliğimizdeki tedavisi öncesinde KBB kliniğince T tüp uygulanmıştı ve öyle takip ediliyordu (Ortalama 35 ay[1-169 ay]). Cerrahi yapılmadan dilatasyon ve T stent uygulanan hastalardan(grup4) 3 olgu aktif malignite bulunmaktaydı. Grupların preoperatif ortalama darlık yüzdeleri sırasıyla; %63.7, %63.3, %65.6, %65.5, %57.5, %52.5 idi (p=0.03). Grupların preoperatif ortalama dar segment uzunlukları sırasıyla; 28.3, 31.3, 28.8, 28.7, 42.5, 18.8 mmi idi (p=0.09). Grupların postperatif (2. ay ve sonrası) ortalama darlık yüzdeleri sırasıyla; %17.0, %18.5, %18.6, %17.3, %18.5,%20.5 (p=0.97) idi (Tablo1).

**TARTIŞMA:** Benign trakeal darlıklarda dar segment 20 mm'nin altında ise ve darlık ciddi değilse dilatasyon yeterli olabilir. Laringotrakeal darlık veya uzun segment darlıklı hastalarda ilk seçenek cerrahidir. Cerrahiye uygun olmayan hastalarda silikon stent uygulanabilir bir yöntemdir. Stentin migrasyonu ve sekresyon retansiyonuna neden olması önemli kısıtlamarıdır. Silikon stent uygulama imkanı bulunmadığında veya aktif sekresyonu devam eden olgularda geçiş tedavisi veya kalıcı olarak T stent uygulaması bir altenatiftir. Sonuç olarak hasta ve tedavi seçiminde dar segmentin uzunluğu ve darlık yüzdesi önemli bir belirteçtir, uygun tedavi seçimi sonrası sonuçlar benzer oranda başarılı bulunmuştur.

**Anahtar Kelimeler:** Trakeal Darlık, Laringeal Darlık, Montgomery T Tüp

Tablo1

| | Grup 1 trakeal dalık-uçuca anastomoz | Grup 2 laringotrakeal darlık mukoza greftli (krikoidoplasti) ve rezeksiyon yapılan hastalar | Grup 3 Pearson yöntemiyle cerrahi | Grup 4 dilatasyon ve T stent | Grup 5 dilatasyon ve silikon stent | Grup 6 sadece dilatasyon | p değeri |
|---|---|---|---|---|---|---|---|
| Preoperatif ortalama darlık yüzdesi | %63.7 | %63.3 | %65.6 | %65.5 | %57.5 | %52.5 | 0.03 |
| Preoperatif ortalama dar segment uzunluğu | 28.3 | 31.3 | 28.8 | 28.7 | 42.5 | 18.8 | 0.09 |
| Postperatif ortalama darlık yüzdesi | %17.0 | %18.5 | %18.6 | %17.3 | %18.5 | ,%20.5 | 0.97 |

Preoperatif ve postoperatif bulguların dağılımı

## SS-114
## DİYAFRAM EVANTRASYONUNDA MİNİMAL İNVAZİV CERRAHİNİN SOLUNUM FONKSİYONLARI ÜZERİNE ETKİSİ

Deniz Gürer, İrfan Yalçınkaya, Serda Metin, Serdar Evman, Şenol Ürek, Hakan Yılmaz, Aysun Mısırlıoğlu, Mine Demir, Levent Alpay, Cansel Öztürk, Çağatay Tezel, Volkan Baysungur

Sağlık Bilimleri Üniversitesi, Süreyyapaşa Göğüs Hastalıkları ve Göğüs Cerrahisi SUAM, Göğüs Cerrahisi Kliniği, İstanbul

**AMAÇ:** Diyafram evantrasyonu, diyaframın tümünün veya bir kısmının organ bağlantıları bozulmaksızın kalıcı olarak yükselmesidir. Genellikle rastlantısal olarak, dispne etiyolojisinin araştırılması sırasında saptanan nadir patolojilerden biridir. Tanı, klinik bulgular ve radyolojik yöntemlerle kolaylıkla konulabilmektedir. Semptomatik hastalarda tedavisi cerrahidir. Çalışmamızın amacı, diyafram evantrasyonu tanısı alan hastalara minimal invaziv cerrahi ile plikasyon uygulanmasının solunum fonksiyonları üzerine olan etkisini araştırmaktır.

**YÖNTEM:** SBÜ İstanbul Süreyyapaşa Göğüs Hastalıkları ve Göğüs Cerrahisi Sağlık Uygulama ve Araştırma Merkezi, Göğüs Cerrahisi Kliniği'nde, Aralık 2009 ile Nisan 2017 tarihleri arasında, efor dispnesi semptomu olan diyafram evantrasyonlu 50 vakaya minimal invaziv cerrahi yöntemle plikasyon uygulandı. Postoperatif dönemde bu hastalarda plikasyonun solunum fonksiyonuna etkisini ölçmek için belirli aralıklarla solunum fonksiyon testi yapıldı.

**BULGULAR:** Elli hastanın 33'ü erkek, 17'si kadındı. Yaş ortalaması 52.2±11.2 olup yaş aralığı 27 ile 75 arasında değişiyordu. Vakaların 11'si sağ, 39'u sol evantrasyondu (Resim-1). Hiçbir vakada torakotomiye geçilmedi ve peroperatif komplikasyon gelişmedi. Kırk yedi hastada semptomlar tamamen düzelirken, iki hastada semptomlar kısmen düzeldi, obez bir hastada da semptomlarda düzelme olmadı. Plevral drenajın ortalama süresi 2 (1-5) gün olup ortalama drenaj miktarı 100 (50-150) cc/gün idi. Ortalama ameliyat süresi 75 (60-140) dakika idi. Postoperatif dönemde komplikasyon gelişen 5 (10%) hasta, konservatif yöntemler ile tedavi edildi. Postoperatif SFT kontrolleri ortalama 5.2 ± 4.4 (2-10) ayda yapıldı. Preoperatif döneme göre postoperatif dönemde ortalama FEV1 (%), ortalama FVC (%), ortalama FEV1 (L), ortalama FVC (L) düzeylerinde istatistiksel olarak anlamlı artış saptandı ($p<0.001$) (Tablo-1). Ancak FEV1/FVC ölçümleri açısından preoperatif ve postoperatif dönmeler arasında istatistiksel olarak anlamlı farklılık saptanmadı ($p=0.761$).

**SONUÇ:** Minimal invaziv cerrahi ile diyafram plikasyonu kolay, hızlı ve oldukça etkin bir yöntemdir. Açık cerrahide kullanılan aletlerin de kullanılabildiği bu cerrahi yöntemde açık cerrahidekinin benzeri yeterli diyafram gerginliği elde edilebilmekte ve spirometrik testlerde istatistiksel olarak anlamlı iyileşme sağlanabilmektedir. Aynı zamanda minimal invaziv cerrahi ile yapılan ameliyatlardaki gibi postoperatif ağrı ve morbidite daha az olmakta, hasta konforu artmakta, iyileşme süreci hızlanarak hasta taburculuğu hızlı olmaktadır. Diyafram evantrasyonu saptanan semptomatik hastalarda, minimal invaziv cerrahi ile plikasyonun primer seçenek olduğunu belirtiyoruz. Ayrıca çalışmamızın, Türkiye'de ve Dünya'da bu konuda yapılmış en büyük vaka serisine sahip bir çalışma olduğunu da eklemek istiyoruz.

**Anahtar Kelimeler:** Diyafram, minimal invaziv cerrahi, plikasyon

Resim-1

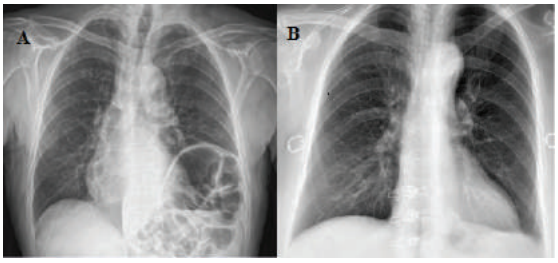


Sol diyafram evantrasyonu A: preoperatif PA akciğer grafisi B: Postoperatif PA akciğer grafisi

Tablo-1

| | Pre-op | Post-op | p-value † | Fark |
|---|---|---|---|---|
| FEV1 (%) | 59.86±15.07 | 68.72±14.25 | <0.001 | 8.86±13.19 |
| FEV1 (L) | 1.81±0.56 | 2.03±0.65 | <0.001 | 0.22±0.39 |
| FVC (%) | 58.79±15.68 | 67.40±14.25 | <0.001 | 8.61±14.49 |
| FVC (L) | 2.14±0.64 | 2.42±0.76 | <0.001 | 0.28±0.52 |
| FEV1/FVC | 105.24±10.01 | 104.63±10.19 | 0.761 | -0.61±13.98 |

Pre-op ve post-op SFT değerleri

## SS-115
## RENAL HÜCRELİ KARSİNOMDA AKCİĞER METASTAZEKTOMİSİ: 20 OLGUNUN DEĞERLENDİRİLMESİ

Aynur Baş, Anar Süleymanov, Anıl Gökçe, Merve Şatır, Ali Çelik, İsmail Cüneyt Kurul

Gazi Üniversitesi Tıp Fakültesi,Göğüs Cerrahisi Anabilim Dalı, Ankara

**GİRİŞ:** Böbrek kanserleri, tüm kanserler içinde yaklaşık %3 oranında görülür. Renal hücreli karsinomlar %90 ını oluşturur ve tanı anında yaklaşık 1/3 ü metastatiktir. En sık akciğer metastazlarına rastlanılır. Bu çalışmada kliniğimizde yapılan renal hücreli karsinom metastazektomileri incelenmiştir.

**METOD:** Kliniğimizde 2007 ile 2017 tarihleri arasında renal hücreli karsinom akciğer metastazı nedeniyle cerrahi tedavi uyguanan 20 olgu retrospektif olarak incelendi. Olgular; yaş, cins, sigara öyküsü, primer patolojiye yönelik tedavi, hastalıksız yaşam süresi, metastaz yeri ve metastatik lezyon sayısı, median yaşam süresi, metatastazektomi sonrası yaşam süresine göre sınıflandırıldı. Hastalara yapılan cerrahinin türü ve immünoterapi alıp almadıkları değerlendirildi.

**BULGULAR:** Olguların yaş ortalaması 60 olarak görüldü. (dağılım 23-86) Erkek cinsiyet baskın olarak tespit edildi. (5 K, 15 E), ortalama 25 paket/yıl sigara öyküsü mevcuttu. 20 olgudan 19'u nefrektomi operasyonu geçirmişti. Hastalıksız yaşam süresi ortalama 16,5 ay olarak görüldü. Metatazektomi sırasında ortalama 3,35 (dağılım 1-8) nodül çıkarıldı, bunların %81.7 si metastaz olarak raporlandı.Tanı sonrası median yaşam süresi 43.3 ay, metastazektomiden sonra 20.6 ay olarak görüldü. Primere yönelik patolojik evrede, olguların %75 i Evre3-4, %15'i ise Evre 1-2 olarak tespit edildi.

**TARTIŞMA:** Metastazektomi metastazın lokalizasyonu, sayısı, çıkarılabilirliği, cerrahi deneyim, hasta uyumluluğu ve genel durumu gibi birçok faktöre bağlıdır. Pulmoner ve mediastenel lenf nodu tutulumunun olmaması, 7'den az sayıda odakta metastaz olması, 2 yıldan uzun süredir hastalıksız sağkalım ve tam rezeksiyon yapılması iyi prognostik faktörlerdendir. Metastazektomi sonrası 5 yıllık sağkalım %36-54 arasındadır. Cerrahiyi takiben eklenecek adjuvan intereferon alfa tedavisi sağkalımı anlamlı olarak uzatmaktadır.

**SONUÇ:** Renal hücreli karsinom tedavisinde, gelişen medikal tedavi yöntemlerine rağmen, halen pratik olarak etkili bir adjuvan tedavi olmadığından pulmoner metastaz için agresif cerrahi kabul edilmelidir. Özellikle metakron akciğer metastazlarında, seçilmiş hastalarda cerrahi rezeksiyon düşünülmelidir.

**Anahtar Kelimeler:** Renal Hücreli Karsinom, Akciğer Metastazı, Metastaz cerrahisi

Tablo 1

| | |
|---|---|
| Yaş Ortalaması | 60 (dağılım 23-86) |
| Cinsiyet<br>K<br>E | <br>5<br>15 |
| Nefrektomi Patolojisi<br>Şeffaf Hücreli Karsinom<br>RCC Sınıflandırılamayan Tip<br>Translasyon Hücreli Karsinom<br>Diğer<br>Değerlendirme Dışı | <br>%65 (n:13)<br>%15 (n:3)<br>% 5 (n.1)<br>%10 (n:2)<br>% 5 (n:1) |
| RCC Evrelendirme<br>Evre 1-2<br>Evre 3-4 | <br>%15 (n:3)<br>%75 (n:15) |
| İmmünoterapi<br>Evet<br>Hayır | <br>%52.6 (n:10)<br>%47.3 (n:9) |

Olgu Özellikleri

Tablo 2

| | |
|---|---|
| Cerrahi Şekli<br>Median Sternotomi ile Bilateral Metastazektomi<br>Taraf Metastazektomisi<br>Lobektomi | <br>2<br>15<br>3 |
| Çıkarılan Nodül Sayısı | Ortalama 3.35 (dağılım 1-8) |
| Metastaz sayısı | Ortalama 2.70 (dağılım 1-8) |
| Metastaz Yerleşim Yeri<br>Sağ Alt Lob<br>Sağ Üst Lob<br>Orta Lob<br>Sol Üst Lob<br>Sol Alt Lob<br>Diyafram<br>Plevra ve Toraks Duvarı<br>Ektrapulmoner | <br>7<br>7<br>3<br>4<br>5<br>2<br>2<br>2 |

Cerrahi Özellikler

## SS-116
## AKCİĞERİN NÖROENDOKRİN KARSİNOMLARINDA CERRAHİ TEDAVİ SONUÇLARIMIZ

Funda İncekara[1], Deniz Kaygusuz Tikici[1], Selma Mine Kara Apaydın[1], Şevki Mustafa Demiröz[1], Koray Aydoğdu[1], Selim Şakir Erkmen Gülhan[1], Sadi Kaya[1], Funda Demirağ[2], Göktürk Fındık[1]

[1]Atatürk Göğüs Hastalıkları ve Göğüs Cerrahisi Eğitim Araştırma Hastanesi, Göğüs Cerrahisi Bölümü
[2]Atatürk Göğüs Hastalıkları ve Göğüs Cerrahisi Eğitim Araştırma Hastanesi, Patoloji Bölümü

**AMAÇ:** Nöroendokrin tümörler (NET) yüz binde 1-2 sıklığında görülür. Çok çeşitli organlarda olabilen NET en sık gastrointestinal sistemde (%80) ve daha nadir de akciğer ve bronşlar (%10)'da görülür. Akciğerin Nöroendokrin tümörleri 2015 WHO sınıflamasına göre küçük hücreli karsinom (KHK), Kombine KHK, Büyük hücreli Nöroendokrin karsinom (NEK), Kombine Büyük hücreli NEK, Karsinoid Tumor (Tipik Karsinoid, Atipik Karsinoid ), Diffüz idiyopatik nöroendokrin hücre hiperplazisi olarak sınıflandırılmıştır. Bu çalışmada 2015 dünya sağlık örgütü sınıflamasına göre sınıfladığımız akciğer nöroendokrin tümörlü olgularımızla cerrahi tedavi deneyimimiz aktarılmaktadır.

**GEREÇ-YÖNTEM:** Kliniğimizde Ocak 2015 ile Haziran 2017 tarihleri arasında akciğer nöroendokrin tümörü nedeniyle rezeksiyon uyguladığımız 51 hasta; yaş, cinsiyet, preoperatif tanı yöntemleri, tümör yerleşimi, tümör tipi cerrahi tedavi yöntemi, tümör tipi, hastalıksız sağkalım ve postoperatif komplikasyonlar yönünden retrospektif olarak incelendi.

**BULGULAR:** Olguların yaş ortalaması 52.2 (19–82) olup 26'sı kadın (%50.9), 25'i erkekti (%49.1). Lezyonun 33'ü santral (%64.7) idi.Otuz dokuz olguya (%76.4) lobektomi, 4' üne bilobektomi (%7.8), 5' ine pnömonektomi (% 9.8), 3'üne (%5.8) sleeve lobektomi, operasyonu uygulandı. Olguların 22'si tipik karsinoid tümör, 16' sı atipik karsinoid tümör, 6' sı Büyük hücreli nöroendokrin karsinom, 2'si kombine küçük hücreli karsinom, 1 hasta malign nöroendokrin karsinom, 1 hasta küçük hücreli karsinom, 1 hasta diffüz idiyopatik nöroendokrin hücre hiperplazisi ile birlikte karsinoid tümör, 1 hasta tipik karsinoid tümör ile yassı epitel hücreli karsinom,1' i kombine Büyük hücreli nöroendokrin karsinom olarak raporlandı. Ortalama genel sağ kalım 23.06 ay (7-41 ay)

**SONUÇ:** Nöroendokrin tümörler alt grupları aynı başlık altında toplanmalarına rağmen klinik, epidemiyolojik ve genetik olarak ciddi farklılıklar gösteren bir gruptur. Akciğer rezeksiyonu nöroendokrin tümörlü olgularda uzun sağkalımı sağlayan tedavi yaklaşımıdır. Serimizdeki olguların sağkalım oranları literatürle karşılaştırılmış ve uyumlu bulunmuştur.

**Anahtar Kelimeler:** Akciğer, Dünya Sağlık Örgütü, Nöroendokrin Tümör, Rezeksiyon

# SS-117
# TÜSAD GENÇ AKADEMİSYENLER (GEAK) GRUBU KRONİK OBSTRÜKTİF AKCİĞER HASTALIĞI ANKET ÇALIŞMASI

Mecit Süerdem[1], Nurhan Sarıoğlu[2], Nalan Ogan[3], Sertaç Arslan[4], Gülfem Yıldırım[5], Özlem Ercen Diken[4], Fulsen Bozkuş[6], Gazi Gülbaş[7], Nilgün Yılmaz Demirci[8], Aysun Şengül[9], Hakan Tanrıverdi[10], Ercan Kurtipek[11]

[1]Selçuk Üniversitesi Tıp Fakültesi Göğüs Hastalıkları ABD
[2]Balıkesir Üniversitesi Tıp Fakültesi Göğüs Hastalıkları ABD
[3]Ufuk Üniversitesi Tıp Fakültesi Göğüs Hastalıkları ABD
[4]Hitit Üniversitesi Tıp Fakültesi Göğüs Hastalıkları ABD
[5]Kırıkkale Yüksek İhtisas Hastanesi
[6]Kahramanmaraş Sütçü İmam Üniversitesi Tıp Fakültesi Göğüs Hastalıkları ABD
[7]İnönü Üniversitesi Tıp Fakültesi Göğüs Hastalıkları ABD
[8]Gazi Üniversitesi Tıp Fakültesi Göğüs Hastalıkları ABD
[9]Kocaeli Derince Eğitim Araştırma Hastanesi
[10]Bülent Ecevit Üniversitesi Tıp Fakültesi Göğüs Hastalıkları ABD
[11]Konya Eğitim Araştırma Hastanesi

**GİRİŞ:** Farklı bölgelerde kronik obstrüktif akciğer hastalarında (KOAH) demografik, tanı ve takip özellikleri ile tedavi yaklaşımlarını içeren gerçek yaşam verilerini elde etmek amaçlandı.

**GEREÇLER VE YÖNTEM:** Ulusal, prospektif, gözlemsel, çok merkezli, müdahale içermeyen, elektronik olgu formu kullanılan anket çalışması.

**BULGULAR:** 11 merkezde toplam 546 hastada anket uygulandı (%87.5 erkek, %12.5 kadın). Hastaların %73.4'ü 60 yaş ve üstü grubunu oluşturdu. Hastaların GOLD gruplarına göre dağılımı A'dan D'ye doğru sırasıyla; %32.5, %21.7, %11.0 ve %34.8 idi. Vücut kitle indeksi ortalamaları erkeklerde 25.7, kadınlarda 31.2 ve genel ortalama 26.4 bulundu. 170 (%31.1) hasta aktif sigara içiyordu, 344 (%63.0) hasta sigarayı bırakmıştı ve 32 (%5.9) hasta sigara içmemişti. Sigarayı içen ve bırakmış olanlarda ortalama sigara paket.yıl değeri 39.2 (erkeklerde 43.4, kadınlarda 9.1) idi. 178 (%32.6) hastada KOAH için risk faktörü oluşturabilecek mesleki maruziyet ve 148 (%27.1) hastada biyoyakıt hikayesi vardı. Son bir yılda 2 ve daha fazla alevlenme hikayesi olan hastaların oranı %32.3 idi. Hastaların %8.3'üne ilk tanı konduğu anda spirometri yapılmadığı öğrenildi. %74.4 oranında hasta ilk tanı konduğu anda KOAH hastalığı ismini duyduğunu söyledi. Tanı anında %42.6 oranındaki hastaya hastalık hakkında bilgi verilmedi. %33.0 oranındaki hastaya inhaler cihaz kullanma eğitimi verilmedi. %53.6 oranındaki hasta ilk tanı aldığında aktif sigara içicisiydi ve bu hastaların sadece %28.4'ü sigara bırakma polikliniğine yönlendirildi. Sadece %34.4 oranındaki hasta yıllık influenza, %13.4 oranındaki hasta ise pnömoni aşılarını yaptırmışdı. Pulmoner rehabilitasyon sadece %4.7 hastaya uygulandı. GOLD A,B,C ve D gruplarında ICS/LABA kullanan hasta oranları sırasıyla %28.1, %26.4, %26.7, %24.4; LAMA kullananlar ise %27.6, %24.8, %26.1, %21.7 oranlarındaydı.

**SONUÇ VE TARTIŞMA**:

- KOAH hakkında toplumun ve hastaların bilgi düzeyleri çok yetersiz.
- GOLD tedavi önerilerine uyumsuzluk ve gereğinden fazla ilaç kullanımı sorunlarımız devam ediyor.
- Hasta eğitimi yeterli düzeyde yapılamıyor.

**Anahtar Kelimeler:** kronik obstürktif akciğer hastalığı, anket, ulusal

## SS-118
## STABİL KRONİK OBSTRÜKTİF AKCİĞER HASTALIĞINDA PLAZMA LL-37 VE NÜKLEER FAKTÖR KAPPA B DÜZEYLERİNİN İMMÜN İNFLAMASYONDAKİ ÖNEMİ

Pelin Uysal[1], Nevin Fazlıoğlu[2], Ahmet Demirkaya[3], Aytaç Karadağ[4], Abdulhalim Şenyiğit[5], Ramila Hajiyeva[6], Gönül Şimşek[7], Sibel Yurt[8], Filiz Koşar[8], Hafize Uzun[6]

[1]Acıbadem Üniversitesi Atakent Hastanesi, Göğüs Hastalıkları
[2]Acıbadem Üniversitesi, Kayseri Hastanesi Göğüs Hastalıkları
[3]Acıbadem Üniversitesi Atakent Hastanesi, Göğüs Cerrahisi
[4]Acıbadem Üniversitesi Atakent Hastanesi, İç Hastalıkları
[5]Medicine Hospital, İç Hastalıkları Kliniği, İstanbul
[6]İstanbul Üniversitesi, Cerrahpaşa Tıp Fakültesi, Tıbbi Biyokimya Anabilim Dalı
[7]İstanbul Üniversitesi, Cerrahpaşa Tıp Fakültesi, Fizyoloji Anabilim Dalı
[8]Yedikule Göğüs Hastalıkları ve Cerrahisi Eğitim Araştırma Hastanesi, Göğüs Hastalıkları Kliniği

**GİRİŞ-AMAÇ:** Kronik obstrüktif akciğer hastalığı (KOAH), tam olarak geri dönüşü olmayan hava akımı sınırlaması ile karakterize bir hastalıktır. Hava akımı kısıtlanması genellikle ilerleyicidir ve zararlı partikül ve gazlara karşı akciğerlerde gelişen anormal inflamatuar yanıtla ilişkilidir. Ancak KOAH'taki inflamasyonun mekanizmaları henüz çok iyi bilinmemektedir. Katelisidin antimikrobiyal peptid olarak bilinen LL-37 ve nükleer faktör kappa B (NF-B) çeşitli hastalıklarda immün inflamasyonda rol oynadığı bildirilmiştir. Bu çalışmanın amacı, stabil KOAH'lı hastalarda LL-37 ve NF-B düzeylerini değerlendirmek ve bu inflamatuar mediyatörlerin kronik immün inflamasyondaki önemini göstermektir.

**MATERYAL-METOD:** Üniversitemiz, Tıp Fakültesi Hastanesi, Göğüs Hastalıkları polikliniğinde KOAH tanısı almış 138 hasta ve 34 sağlıklı gönüllü çalışmaya dahil edildi. KOAH evrelemesi, solunum fonksiyon testi bulguları ile GOLD kriterlerine göre KOAH tanısı alan tüm hastalarda yapılarak; hafif (grup I) (n=34), orta (grup II) (n=35), ağır (grup III) (n=35) ve çok ağır (grup IV) (n=34) olmak üzere 4 alt gruba ayrıldı. Hasta ve kontrol gruplarından elde edilen plazma örneklerinde LL-37 ve NF-B düzeyleri ELISA yöntemi ile tayin edildi.

**BULGULAR:** KOAH hastalarının plazma LL-37 düzeyleri kontrol grubuna göre anlamlı olarak düşük, plazma NF-B düzeyleri ise anlamlı derecede yüksek bulundu ($p < 0.001$). Plazma LL-37 düzeyleri grup IV'de grup I, II ve III'e göre anlamlı olarak daha düşük bulundu ($p<0.01$). Plazma NF-B düzeyleri grup I ve II'e kıyasla grup III ve IV'de anlamlı derecede yüksek tespit edildi ($p<0.05$). Tüm KOAH'lı hastalarda LL-37 ve FEV1 ($r=0.194$; $p=0.022$) ve FEV1/FVC ($r=0.198$; $p=0.020$) arasında pozitif korelasyon bulunurken NF-B ile FEV1 arasında negatif korelasyon bulundu ($r=-0.271$; $p=0.001$). Grup IV'de FEV1 ve LL-37 arasında pozitif korelasyon ($r=0.775$; $p<0.001$), NF-B ($r=-0.624$; $p<0.001$) ile negatif korelasyon bulundu.

**SONUÇ:** Çalışmamız, stabil KOAH'da dolaşımdaki LL-37 ve NF-B'nin kronik immün inflamasyonda önemli bir rol oynayabileceğini göstermiştir. Özellikle düşük IL-37 düzeyleri alevlenmeyi öngörmede yarar sağlayabileceğini düşündürmektedir. İmmune sistem ve KOAH tedavisinde hedef olarak LL-37'nin rolü çok kapsamlı değerlendirilmelidir. Aynı zamanda bu sonuçları destekleyecek ileri çalışmalara ihtiyaç bulunmaktadır.

**Anahtar Kelimeler:** KOAH, immün inflamasyon, Katelisidin antimikrobiyal peptid (LL-37), nükleer faktör kappa B (NF-B)

## SS-119
## KRONİK OBSTRUKTİF AKCİĞER HASTALIĞI HASTALARINDA EKOKARDİYOGRAFİK SOL VENTRİKÜLER FONKSİYON BOZUKLUĞU VE SİSTEMİK İNFLAMASYON İLE İLİŞKİSİ

Şule Taş Gülen[1], Ufuk Eryılmaz[2], Mustafa Yılmaz[3], Fisun Karadağ[1]

[1]Adnan Menderes Üniversitesi, Göğüs Hastalıkları ABD, Aydın
[2]Adnan Menderes Üniversitesi, Kardiyoloji ABD, Aydın
[3]Adnan Menderes Üniversitesi, Biyokimya ABD, Aydın

**AMAÇ:** Kardiyovasküler hastalığı (KVH) olan ve olmayan KOAH hastaları ile sağlıklı kontrollerde ekokardiyografi ile sol ventrikül parametrelerinin değerlendirilmesi ve bu parametrelerin sistemik inflamasyon belirteçleri ile ilişkisinin araştırılmasıdır.

**YÖNTEM:** Olgu grubuna stabil dönem KOAH'lı olgular arasından bilinen KVH tanısı olan (Miyokard enfarktüsü ve Koroner arter by-pass öyküsü ile kalp yetmezliği tanısı olanlar) ve olmayan olgular alındı. Kontrol grubu benzer yaş ve cinsiyette sağlıklı olgulardan oluşturuldu. KOAH'lı olguların altı dakika yürüme testi (6DYT), CAT ve BODE indeksi sonuçları kaydedildi. Tüm olgulardan HsCRP, IL-8, Fetuin A, CCL-16, NT-proBNP testleri ticari ELİSA kitleri ile kantitatif olarak çalışıldı. Olguların sol ventrikülün sistolik ve diyastolik fonksiyon parametreleri, aort, sol atriyum çapları ve sol ventrikül ejeksiyon fraksiyonu (LVEF) değerleri ile sistolik pulmoner arter basıncı (SPAP), TAPSE ve sağ ventrikül miyokard perfüzyon indeksi (RVMPI=Tei indeksi) sonuçları kaydedildi.

**BULGULAR:** Çalışmamıza 23'ü KVH olan (Grup 1), 37'si KVH olmayan toplam 60 KOAH (Grup 2) ile 21 sağlıklı kontrol (Grup 3) alındı. KOAH'lı olguların kontrol grubuna göre, inflamasyon göstergeleri daha yüksek, sistemik inflamasyon inhibitörü Fetuin A ise düşük bulundu. 3 grup incelendiğinde, Grup 1'de 6DYT'nin diğer 2 gruba göre daha düşük olduğu görüldü. İnflamasyon göstergelerinden HsCRP'nin Grup 2'de en yüksek olduğu görüldü. Diğer inflamasyon göstergeleri Grup 1 ve 2'de benzer iken, Fetuin A Grup 1'de diğer gruplara göre daha düşük saptandı (Tablo 1). Ekokardiyografik parametrelerden; Grup 1'de LVEF daha düşük, sol ventrikül diyastol sonu çapı (LVED), sol ventrikül sistol sonu çapı (LVES), sol atriyum değerleri diğer iki gruba göre yüksek bulundu. Aort çapı değerinin KOAH'lı grupta sağlıklı kontrollere göre anlamlı farklılık gösterdiği ancak Grup 1ve 2 arasında farklılık olmadığı görüldü. SPAP değeri Grup 2'de diğer 2 gruba kıyasla daha yüksek bulundu. Grup 1 ve 2'de TAPSE değeri kontrol grubuna göre daha düşük, RVMPI ise yüksek bulundu (Tablo 2). Sol ventrikül parametrelerinden LVEF, LVED, LVES çapının fonksiyonel paremetrelerle korelesyon sonuçları Tablo 3'de verilmiştir.

**SONUÇ:** KOAH'da klinik olarak hastalık ortaya çıkmadan önce sağ ventrikül fonksiyonlarının yanısıra sol ventikül de etkilenmekte ve bu parametreler fonksiyonel parametrelerle korelasyon göstermektedir. Kardiyovasküler hastalıklar KOAH'da mortalitenin en önemli nedeni olduğuna göre KOAH'lı hastaların erken evrelerden itibaren kardiyovasküler patolojiler açısından yakın takibi prognoz açısından önemli ve gereklidir.

**Anahtar Kelimeler:** KOAH, kardiyovasküler hastalık, sol ventrikül, sistemik inflamasyon

Tablo1. KOAH ve kontrol olgularının demografik verileri, fonksiyonel parametreleri ve inflamasyon belirteçleri

| Değişkenler | Grup 1 (n = 23) | Grup 2 (n = 37) | Grup 3 (n = 21) | p |
|---|---|---|---|---|
| Yaş (yıl) | 69,22±9,35 b | 66,92±9,12 b | 51,76±6,83 | 0,001** |
| Cinsiyet (K:E) | 1:22 | 3:34 | 2:19 | >0,05 |
| Sigara (paket/yıl) | 43,91±27,88 b | 39,78±23,81 b | 3,1±6,02 | 0,001** |
| VKİ (kg/m2) | 24,59±3,38 | 25,88±5,85 | 25,52±1,83 | 0,55 |
| 6DYT (m) | 250,69±96,99 ab | 328,83±95,04 b | 452,14±87,33 | 0,001** |
| FEV1/FVC (%) | 53,25±12,98 b | 54±10,8 b | 78,87±5,2 | 0,001** |
| FEV1 (% beklenen) | 49,57±18,53 b | 54,62±18,84 b | 92,99±11,33 | 0,001** |
| FVC (% beklenen) | 70,3±16,63 b | 79,15±19,01 b | 95,35±15,99 | 0,001** |
| IL8 (pg/ml) | 239,3±83,93 b | 258,41±108,32 b | 84,81±31,11 | 0,001** |
| HsCRP (pg/ml) | 494,87±214,12 ab | 641,57±315,28 b | 284,38±137,22 | 0,001** |
| CCL-16 (ng/ml) | 0,59±0,32 | 0,61±0,51 | 0,46±0,18 | 0,372 |
| NT-proBNP (ng/ml) | 1,83±0,91 b | 1,82±0,91 b | 1,02±0,5 | 0,001** |
| Fetuin A (ng/ml) | 262,61±135,75 ab | 283,76±119,22 b | 354,52±122,83 | 0,002** |

*p<0,05, **p<0,01 a: Grup 2'den farklı, b: Grup 3'den farklı Kısaltmalar: KOAH: Kronik obstruktif akciğer hastalığı, VKİ: Vücut kitle indeksi, 6DYT: Altı dakika yürüme testi, FEV1: Zorlu expiratuvarvolüm 1. Saniye, FVC: Zorlu vital kapasite, IL-8: İnterlökin-8, HsCRP: Yüksek sensitif C-reaktif protein, CCL-16: Clara hücre proteini-16, NT-proBNP: Nterminalprohormon beyin natriüretikpeptid.

Tablo 2. KOAH ve kontrol grubunun ekokardiyografik parametreleri

| Değişkenler | Grup 1 (n = 23) | Grup 2 (n = 37) | Grup 3 (n = 21) | p |
|---|---|---|---|---|
| LVEF (%) | 47,78±9,44 ab | 63,08±3,7 b | 66,71±2,59 | 0,001** |
| LVED (mm) | 52,83±3,64 ab | 49,08±4,49 b | 44,86±3,47 | 0,001** |
| LVES (mm) | 38,13±5,64 ab | 32,76±4,17 b | 31,38±3,56 | 0,001** |
| Aort çapı (mm) | 32,96±3,15 b | 31,68±3,1 | 30,05±3,01 | 0,01* |
| LA çapı (mm) | 37,52±5,88 ab | 34,73±4,48 b | 31,48±1,33 | 0,001** |
| SPAP(mmHg) | 28,87±6,2 ab | 32,89±4,6 b | 23,57±2,93 | 0,001** |
| TAPSE | 2,04±0,26 b | 1,81±0,24 b | 2,16±0,16 | 0,001** |
| RVMPI (Tei indeksi) | 0,63±0,15 b | 0,64±0,13 b | 0,47±0,11 | 0,001** |

*p<0,05, **p<0,01 a: Grup 2'den farklı, b: Grup 3'den farklı Kısaltmalar: KOAH: Kronik obstruktif akciğer hastalığı, LVEF: Sol ventrikül ejeksiyon fraksiyonu, LVED: Sol ventrikül diastol sonu çapı, LVES: sol ventrikül sistol sonu çapı, LA çapı: Sol atriyum çapı, SPAP: sistolik pulmoner arter basıncı, TAPSE: triküspit anülüsün sistolde apikale yer değiştirmesi, RVMPI: Sağ ventrikül miyokard perfüzyon indeksi.

Tablo 3. KOAH'lı olgularda fonksiyonel parametrelerle ekokardiyografik sol ventriküler fonksiyon parametrelerinin korelasyon analizi

Kısaltmalar: KOAH: Kronik obstruktif akciğer hastalığı, LVEF: Sol ventrikül ejeksiyon fraksiyonu, LVED: Sol ventrikül diastol sonu çapı, LVES: sol ventrikül sistol sonu çapı, 6DYT: Altı dakika yürüme testi, FVC: Zorlu vital kapasite.

| | FVC (%) | 6DYT | CAT skoru | BODE skoru |
|---|---|---|---|---|
| LVEF (%) | r = 0,264<br>p = 0,042 | r = 0,404<br>p = 0,001 | r = -0,389<br>p = 0,002 | r = -0,326<br>p = 0,011 |
| LVED (mm) | r = -0,379<br>p = 0,003 | r = -0,264<br>p = 0,042 | | |
| LVES (mm) | | r = -0,313<br>p = 0,015 | r = 0,293<br>p = 0,023 | |

## SS-120
## KRONİK OBSTRÜKTİF AKCİĞER HASTALIĞINDA KAROTİS İNTİMA-MEDİA KALINLIĞI VE SAĞ KALIM ÜZERİNE ETKİSİ

Gazi Gülbaş[1], Nurhan Sarıoğlu Gencer[2], Özlem Ercen Diken[3], Nalan Ogan[4], Esra Ekbiç Kadıoğlu[5], Onur Turan[6], Ercan Kurtipek[7], Fulsen Bozkuş[8], Nilgün Demirci[9], Ayşe Coşkun Beyan[10], Levent Cem Mutlu[11], Sezgi Şahin Duyar[12], Sami Deniz[13], Nevin Fazlıoğlu[14], Aysun Şengül[15], Hakan Tanrıverdi[16], Oguzhan Okutan[17], Ayşe Turan[18], Handan İnönü[19], Gönenç Ortaköylü[20], Hüseyin Lakadamyalı[21], Tülay Kıvanç[22], Özgür Atli[23], Özer Özdemir[24], Filiz Koşar[25], Arzu Mirici[26], Mecit Süerdem[27]

[1]İnönü Üniversitesi Göğüs Hastalıkları Ana Bilim Dalı, Malatya
[2]Balıkesir Üniversitesi Göğüs Hastalıkları Ana Bilim Dalı, Balıkesir
[3]Hitit Üniversitesi Göğüs Hastalıkları Ana Bilim Dalı, Çorum
[4]Ufuk Üniversitesi Göğüs Hastalıkları Ana Bilim Dalı, Ankara
[5]Erzurum Bölge Eğitim Araştırma Hastanesi, Erzurum
[6]Katip Çelebi Üniversitesi Göğüs Hastalıkları Ana Bilim Dalı, İzmir
[7]Konya Eğitim Araştırma Hastanesi, Konya
[8]Sütçü İmam Üniversitesi Göğüs Hastalıkları Ana Bilim Dalı, K. Maraş
[9]Gazi Üniversitesi Göğüs Hastalıkları Ana Bilim Dalı, Ankara
[10]Dokuz Eylül Üniversitesi Göğüs Hastalıkları Ana Bilim Dalı, İzmir
[11]Namık Kemal Üniversitesi Göğüs Hastalıkları Ana Bilim Dalı, Tekirdağ
[12]Beypazarı Devlet Hastanesi, Ankara
[13]Didim Devlet Hastanesi, Muğla
[14]Kayseri Acıbadem Hastanesi, Kayseri
[15]Kocaeli Derince Devlet Hastanesi, Kocaeli
[16]Bülent Ecevit Üniversitesi Göğüs Hastalıkları Ana Bilim Dalı Zonguldak
[17]GATA Göğüs Hastalıkları Ana Bilim Dalı, İstanbul
[18]Çanakkale Devlet Hastanesi, Çanakkale
[19]Gazi Osman Paşa Üniversitesi Göğüs Hastalıkları Ana Bilim Dalı, Tokat
[20]Yedikule Eğitim Araştırma Hastanesi, İstanbul
[21]Başkent Üniversitesi Göğüs Hastalıkları Ana Bilim Dalı, Alanya
[22]Başkent Üniversitesi Göğüs Hastalıkları Ana Bilim Dalı, Konya
[23]Diyarbakır Devlet Hastanesi, Diyarbakır
[24]Egepol Hastanesi, İzmir
[25]Sağlık Bilimleri Üniversitesi Göğüs Hastalıkları Ana Bilim Dalı, İstanbul
[26]18 Mart Üniversitesi Göğüs Hastalıkları Ana Bilim Dalı,Çanakkale
[27]Selçuklu Üniversitesi Göğüs Hastalıkları Ana Bilim Dalı, Konya

**AMAÇ:** Kronik obstrüktif akciğer hastalığı (KOAH) ile karotis arter intima-media kalınlaşması (KİMK) ilişkisini ve KIMK'nın sağ kalım üzerine etkisini değerlendirmek.

**GEREÇ-YÖNTEMLER:** Çalışmaya 24 merkezde 40 yaşın üzeri, en az 10 paket-yıl sigara öyküsü olan, obstrüktif hastalıklar küresel girişimi (GOLD) kriterlerine göre KOAH tanısı alan ve stabil dönemdeki 668 hasta çalışmaya dahil edildi. Hastaların solunum fonksiyon testleri, mMRC dispne skoru, alevlenme ve hastaneye yatış sayıları kaydedildi. Serum C-reaktif protein, fibrinojen, lipid düzeyleri ölçüldü. Dopler ultrasonografi (D-USG) ile KIMK ölçümü yapıldı. Çalışmaya dahil edilen 668 hastadan 51'i kriterleri karşılamadığı veya yetersiz veri nedeniyle değerlendirmeden çıkarıldı. Hastalar KIMK 0.78 mm'nin altı Grup 1 (n:203), 0.78 mm ve üzeri Grup 2 (n:314) olarak ayrıldı. GOLD bileşik değerlendirme gruplarının verileri de karşılaştırıldı. Ayrıca hastalar takibe alınarak sağ kalım süreleri hesaplandı.

**BULGULAR:** Hastaların ortalama yaşları 65.4 ± 9.8 yıl (40–94), 71'i (% 11.5) kadın ve 45'i (% 7.3) hiç sigara içmemişti. GOLD 2016 bileşik değerlendirme sınıflandırması yapıldığında, hastaların 188'I (% 30.8) Grup A, 181'i Grup B, 73'ü (% 12) Grup C ve 168'i (% 27.5) Grup D idi. Grup 1 ve Grup 2'nin klinik ve demografik özellikleri karşılaştırıldığında; yaş, sigara yükü, spirometrik veriler ve hipertansiyon öyküsü (yıl) dışında anlamlı fark saptanmadı. Hastaların 434'ünün takip verileri mevcuttu. Tüm popülasyonun % 12.6'sı takip süresince exitus oldu. Gruplar karşılaştırıldığında, Grup1'in ortalama sağ kalım süresi daha uzun idi, ancak istatistiksel anlamlı fark yoktu [23.9 ay (22.7–25.3) ve 21.8 ay (21.1–22.5) sırasıyla, ($p>0.05$)].

Alt grup analizi (yaş, cinsiyet, vücut kitle indeksi, alevlenme sıklığı, sigara yükü, GOLD bileşik değerlendirme grubu, spirometrik evre, hipoksemi) yapıldığında; yaş (>65y, ≤65y), cinsiyet (kadın, erkek), sigara yükü (≥20 paket-yıl, <20 paket-yıl), GOLD bileşik değerlendirme grubu (A, B, C, D), spirometrik evre (I, II, III, IV) alt gruplarında istatistiksel anlamlı fark bulundu.

Lojistik regresyon modeline göre kolesterol düzeyinin, GOLD bileşik değerlendirme grubunun ve alevlenme sıklığının KIMK artışı için bir risk faktörü olduğu bulundu.

**SONUÇ:** KIMK ile KOAH arasında ilişkiyi destekleyecek anlamlı bulgular tespit edilmiştir. Kolay ve noninvaziv yöntem olan D-USG ile KIMK ölçümünün pratikte kullanılabilmesi için daha fazla sayıda ve uzun süreli çalışmalara ihtiyaç vardır.

**Anahtar Kelimeler:** KOAH, intima-media kalınlığı, sağ kalım

## SS-121
## EVDE UZUN SÜRELİ NONİNVAZİF MEKANİK VENTİLASYON TEDAVİSİ ALAN KOAH HASTALARININ TEDAVİYE UYUMU VE MALİYET ETKİLİLİK ANALİZİ

Celal Satıcı, Burcu Arpınar Yiğitbaş, Mustafa Asım Demirkol, Barış Şeker, Sibel Yurt, Ayşe Filiz Koşar

Yedikule Göğüs Hastalıkları Eğitim Ve Araştırma Hastanesi

**GİRİŞ:** Evde uzun süreli NIMV tedavisi özellikle ileri evre, hiperkapnik KOAH hastalarında hastaların yeniden hastaneye yatışlarını azaltmak ve KOAH tedavisinin maliyetini düşürülmesi amacı ile kullanılmaktadır.

**AMAÇ:** Araştırmamızın amacı evde uzun süreli NIMV tedavisi alan KOAH hastalarının tedaviye uyumları ile yeniden hastaneye yatışları ve yatış maliyetleri arasındaki ilişkiyi ortaya koymaktır.

**MATERYAL-METOD:** 6 ay evde NIMV tedavisi alan 54 (27 uyumlu, 27 uyumsuz) KOAH tanılı hastanın tedaviye uyumlarına cihazlarındaki SD kart aracılığı ile ulaşılmış, bunu takip eden 6 ay içinde hastaların yeniden yatışları ve maliyetleri ile ilgili bilgiler hastanenin veri tabanından elde edilmiştir. Hastaların laboratuvar verileri incelenmiş olup hastalara beck depresyon ölçeği uygulanmıştır.

**SONUÇ:** Gece nimv kullanımı tedaviye uyumlu grupta daha yüksek iken ($p<0.001$); FVC değerleri, flutikazon kullanımı, kan gazlarında pO2 değeri, 60l/dk üzerinde cihaz kaçağı, tedavi sonrası yatış sayıları ve yatış maliyeti tedaviye uyumsuz olan grupta daha yüksek (sırası ile p: 0.04, p: 0.05,p:0.03, p:0.04, p: 0.006 ve p:0.01) bulundu. Tedaviye uyumsuz grupta en sık nimv kullanmama sebebleri ihtiyaç hissetmemeleri, ağız kuruluğu, maske uyumsuzluğu ve gastrointestinal yakınmalar olarak saptandı.

**TARTIŞMA:** Sonuçlar göstermektedir ki, endikasyonu olan hastalarda evde uzun süreli nimv kullanan hastalara cihaz kullanımının detaylı anlatılması ve cihaza uyumlarının titizlikle takip edilmesi büyük önem arz etmektedir. Bu sayede hastaların hastaneye yeniden yatışları azalmakta aynı zamanda yatış maliyetleri belirgin düşmektedir.

**Anahtar Kelimeler:** KOAH, NIMV tedavi uyumu,yeniden hastane yatışı, yatış maliyeti

Tedaviye uyumsuz grubun cihazı etkin kullanmama sebepleri

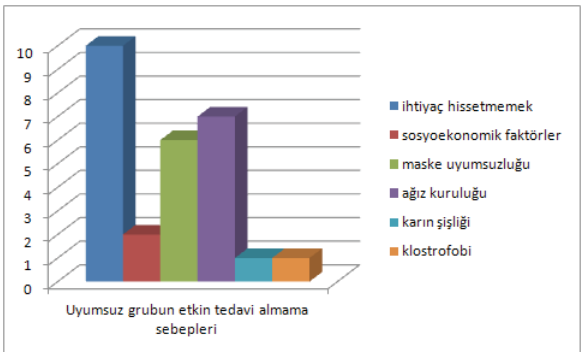

Tedaviye uyumlu ve uyumsuz grupların verilerinin karşılaştırılması

| | | Tüm Hastalar (n=54) | Uyumlu (n=27) | Uyumsuz (n=27) | |
|---|---|---|---|---|---|
| Cinsiyet | Erkek | 42(77.8) | 23(85.2) | 19(70.4) | 0.19 |
| | Kız | 12(22.2) | 4(14.8) | 8(29.6) | |
| Spirometri | FEV1(ml) | 0.8±0.4 | 0.8±0.4 | 0.7±0.3 | 0.35 |
| | FEV1 (%beklenilen) | 29.9 ±13.1 | 30.3±13.6 | 29.6±7.9 | 0.91 |
| | FVC(ml) | 1.7 ±2.5 | 1.4±0.4 | 1.9±3.6 | 0.04* |
| | FVC (%beklenilen) | 40.8 ±15.4 | 42.0±11.1 | 39.7±19.0 | 0.21 |
| | FEV1/FVC (%beklenilen) | 51.6 ±11.9 | 49.9±12.5 | 53.3±11.3 | 0.30 |
| IKS kullanımı | Budesonid | 24 (44.4) | 13(48.1) | 11(40.7) | 0.78 |
| | Flutikazon | 12(22.2) | 3(11.1) | 9(33.3) | 0.05* |
| | Budesonid + Flutikazon | 17(31.6) | 11(40.8) | 6(22.2) | 0.07 |
| | Beklametazon+ Flutikazon | 1(1.8) | 0(0.0) | 1(3.8) | 1.00 |
| Ortalama kaçak | <30l/dk | 30(55.5) | 20(74.1) | 10(37.0) | 0.35 |
| | 30-60l/dk | 19(35.2) | 6(22.2) | 13(48.1) | 0.35 |
| | <60l/dk | 5(9.3) | 1(3.7) | 4(14.8) | 0.04* |
| En çok kullanılan saat | 08-16 | 10(18.5) | 4(14.8) | 6(22.2) | <0.001* |
| | 16-24 | 16(29.6) | 2(7.4) | 14(51.9) | <0.001* |
| | 24-08 | 28(51.9) | 21(77.8) | 7(25.9) | <0.001* |
| Kan gazı (Tedavi öncesi) | Ph | 7.37±0.06 | 7.38±0.06 | 7.37±0.05 | 0.45 |
| | pco2 | 67.0±9.8 | 67.2±8.8 | 66.9±10.8 | 0.89 |
| | po2 | 74.1±32.0 | 63.1±19.5 | 85.1±38.2 | 0.03* |
| Kan gazı (tedavi sonrası) | Ph | 7.41±0.03 | 7.41±0.03 | 7.41±0.03 | 0.64 |
| | pco2 | 52.5±8.7 | 50.7±9.0 | 54.3±8.2 | 0.12 |
| | po2 | 71.5±37.1 | 65.1±17.2 | 78.0±49.2 | 0.50 |
| | CO2 farkı | 14.5±10.8 | 16.5±11.7 | 12.5±9.6 | 0.17 |
| Tedavi sonrası yatış sayıları | Servis | 0.7±0.8 | 0.4±0.6 | 1.0±0.8 | 0.004* |
| | YBÜ | 0.1±0.3 | 0.6±0.5 | 1.2±0.5 | 0.37 |
| | Yatış maliyeti (bin TL) | 2.09±3.3 | 1.59±3.5 | 2.5±3.1 | 0.01* |
| | İlk yatışa kadar geçen süre (gün) | 89.3±60.0 | 115.8±49.1 | 78.2±61.8 | 0.14 |
| | Yatış süresi (gün) | 11.4±7.2 | 9.25±7.7 | 12.3±6.9 | 0.31 |

## SS-122
## PNÖMOKONYOZU OLAN VE OLMAYAN KOAH TANILI HASTALARDA DEPRESYON DÜZEYLERİNİN KARŞILAŞTIRILMASI

Canan Kömürcü

Bülent Ecevit Üniversitesi, Göğüs Hastalıkları Ana Bilim Dalı, Zonguldak

**GİRİŞ:** KOAH tekrarlayıcı hava yolu obstrüksiyonu ile karakterize kronik bir hastalık olması nedeniyle hastaların yaşam kalitesini etkileyerek ruhsal bozukluklara yol açabilir. Pnömokonyoz ve madencilik öyküsü de ruhsal durumu etkileyen etkenlerdendir. KOAH hastalarında ek olarak pnömokonyoz tanısının da olması ile ruhsal durumda ne ölçüde etkilenme olduğunu değerlendirmeyi amaçladık.

**GEREÇLER VE YÖNTEM:** Bu çalışmada Zonguldak ilinde madende çalışmış ve pnömokonyoz tesbit edilmiş olan KOAH tanılı hastaların depresyon durumlarının, madende çalışmamış olan ve KOAH tanısı olan hastaların depresyon durumları ile karşılaştırmalı incelenmesi amaçlanmıştır. Çalışmamıza KOAH tanılı 30 hasta ve Pnömokonyoz + KOAH tanılı 30 hasta dahil edilmiştir. Hastaların demografik verileri kaydedilmiştir. Depresyon düzeyleri için her hastaya Beck Depresyon Ölçeği uygulanmıştır. Elde edilen veriler istatistiksel olarak analiz edilmiştir.

**BULGULAR:** KOAH hastalarının yaş ortalaması 71,20 ± 8.393Pnömokonyoz + KOAH hastalarının yaş ortalaması ise 73,63 ± 7,486saptanmıştır. Pnömokonyoz + KOAH grubunda hastaların madende ortalama çalışma süresi 22,60 ±7,370 olup hastalık tanısı konulduktan sonra geçen süre 9,43 ± 7,176yıl olduğu tesbit edilmiştir. Beck ölçeği ile depresyon düzeyleri ölçüldüğünde Pnömokonyoz + KOAH grubu ortalamasının 19,40 ± 8,923 ile orta düzeyde depresyon seviyesinde olduğu, KOAH grubu ortalamasının ise 17,17 ± 8,607 ile hafif düzeyde depresyon düzeyi ile uyumlu olduğu saptanmıştır. Pnömokonyoz + KOAH grubunda depresyon puanı daha yüksek saptanmıştır. depresyon gösterdikleri görülmüştür. Bağımsız iki örneklem t-testi sonucunda sig. $p=0,328 > 0,05$ olarak ölçülmüş ve her iki grup arasında anlamlı bir farklılık olmadığı kararına varılmıştır.

**SONUÇ VE TARTIŞMA:** Pnömokonyoz + KOAH grubunda sadece KOAH tanısı olan gruba göre depresyona yatkınlık oranı daha yüksektir. Madende çalışmış olmak ve mevcut hastalığına ek olarak pnömokonyoz tanısının da olması depresyon düzeyine katkıda bulunmaktadır.

**Anahtar Kelimeler:** depresyon,KOAH,pnömokonyoz

# SS-123
# KRONİK OBSTRÜKTİF AKCİĞER HASTALIĞINDA EVDE PULMONER REHABİLİTASYON PROGRAMINA UYUM ORANLARI VE ETKİNLİĞİNİN DEĞERLENDİRİLMESİ

Arif Balcı, Esra Pehlivan, Esra Yazar, Lütfiye Kılıç

Sağlık Bilimleri Üniversitesi, Yedikule Göğüs Hastalıkları ve Göğüs Cerrahisi Eğitim ve Araştırma Hastanesi,
Pulmoner Rehabilitasyon Merkezi,
İstanbul

**GİRİŞ-AMAÇ:** Bu çalışmada ağır KOAH' lı hastalarda gözetimsiz ev tabanlı Pulmoner Rehabilitasyon (PR) ile direkt gözetimli hastane tabanlı PR' yi hastaların uyumu ve tedavinin etkinliği bakımından karşılaştırmayı amaçladık.

**METOD:** Mart 2017 ile Temmuz 2017 tarihleri arasında KOAH polikliniğine başvuran ağır stabil KOAH' lı hastalar prospektif olarak çalışmaya alındı. Hastalara üst ve alt ekstremite kuvvetlendirme egzersizleri, solunum egzersizleri ve serbest yürüyüşü içeren ev programı eğitimi verildi. Bu programı haftada en az beş gün ve iki ay süreyle yapması istendi. Ev programını haftada 4 gün yapanlar uyumlu olarak kabul edildi ve grup 1 olarak adlandırıldı. Daha önce hastanede haftada iki gün ve iki ay süresince direkt gözetimli PR (üst-alt ekstremite kuvvetlendirme egzersizleri ve aerobik egzersizler; yürüyüş bandı, bisiklet, kol ergometresi) uygulanan KOAH' lı hastalar grup 2 olarak adlandırıldı ve verileri retrospektif olarak kaydedildi.

**BULGULAR:** Evde Pulmoner Rehabilitasyon eğitimi verilen ve uyumlu olarak değerlendirilen 23 hasta grup 1, daha önce hastanede direkt gözetimli PR alan 26 hasta grup 2 olarak adlandırıldı. Başlangıçta grup 1'e alınan 10 hasta tedaviye uyumsuzluk, 4 hasta ise takipten çıkmaları nedeniyle çalışma dışı bırakıldı. Böylece evde PR' ye uyum oranı %62 olarak hesaplandı. Gruplar arasında cinsiyet dışında klinik ve demografik özellikler bakımından fark yoktu. Grup 2'de, grup 1'e göre kadın oranı daha yüksekti. PR sonrası her iki grupda 6 dakika yürüme mesafesinde (6DYM), mMRC ve CAT skorunda anlamlı iyileşme saptandı ($p<0,05$). İyileşmenin derecesi bakımından gruplar arasında fark bulunmadı ($p>0,05$).

**TARTIŞMA:** Ülkemizde KOAH prevelansının yüksek olmasına karşın PR merkezlerinin çok sınırlı sayıda olması, hastaların PR gibi çok etkin bir tedaviden yararlanmasını geciktirmektedir. Bu çalışma, evde PR verdiğimiz ve tedaviye uyumlu olduğunu gösterdiğimiz hastalarda, direkt gözetimli PR programına aldığımız hastalarla benzer kazanımlar elde edildiğini gösterdi. Ancak hastaların evde PR' ye uyum oranının istenen düzeyde olmadığını gözlemledik. Uzaktan takipli programlara uyumu arttıracak alternatif sistemlerin geliştirilmesinin daha fazla hastanın PR' den faydalanmasını sağlayacağı düşüncesindeyiz.

**Anahtar Kelimeler:** evde pulmoner rehabilitasyon, KOAH, egzersiz toleransı

Grupların başlangıç klinik ve demografik özellikleri

| Değişkenler | Grup1<br>n=23<br>Ort(min-max) | Grup2<br>n=26<br>Ort(min-max) | z | p* |
|---|---|---|---|---|
| Cinsiyet<br>Kadın/erkek(n,%) | 22/1(95,7 / 4,3) | 19/7(73,1 / 26,9) | -2,112 | ,03 |
| Yaş(yıl) | 65,73(50-80) | 62,117(53-75) | -1,785 | ,07 |
| BKİ(kg/m2) | 25,16(18-35) | 25,50(17-35) | -0,421 | ,67 |
| Sigara(paket x yıl) | 61,95(13-160) | 46,80 (0-200) | -1,407 | ,15 |
| 6DYM(m) | 332,26(99-464) | 375,42(195-594) | -1,213 | ,22 |
| mMRC(0-4) | 2,73(1-4) | 2,76(1-4) | -0,228 | ,81 |
| CAT | 21,34(4-36) | 17,60 (2-30) | -1,403 | ,16 |
| FEV1 (L) | 1,09(0,56-2,29) | 1,02 (0,50-2,10) | -0,229 | ,81 |
| FEV1% | 35,65(20,47-77) | 39,76 (20-74) | -0,731 | ,46 |

BKİ: Beden Kütle İndeksi, 6DYM:6 dakika yürüyüş mesafesi, mMRC: modifiye Medical Research Council dispne skoru, CAT: COPD Assesment test-KOAH değerlendirme anketi, FEV1: Birinci saniyede zorlu ekspiratuar volüm.*Man Whitney U testi. $p<0,05$.

# SS-124
# KOAH'LI HASTALARDA PULMONER REHABİLİTASYON KAZANIMLARINDAKİ FARKLILIKLAR: CİNSİYETİN ROLÜ

Yelda Varol, Hülya Doğan Şahin, Berna Kömürcüoğlu

Dr Suat Seren Göğüs Hastalıkları ve Cerrahisi Eğitim ve Araştırma Hastanesi

**GİRİŞ-AMAÇ:** KOAH günümüzde kadınlarda da artan oranlarda morbidite ve mortaliteye neden olan önemli bir sağlık sorunudur. KOAH gelişme riskinin, hastalık progresyonunun ve hastalığın olası sonuçlarının cinsiyet ile değişebildiği bilinmektedir. Ancak KOAH hastalığı 'kadın sağlık sorunları' içerisinde gerekli ilgiyi görememektedir. Tedavi başarısında cinsiyetin etkisini araştıran yeterli sayıda çalışma bulunmamaktadır. Pulmoner rehabilitasyon (PR) KOAH'lı hastaların fiziksel, emosyonel durumlarını düzeltmeyi ve sağlığı geliştirici kalıcı davranışları sağlamayı hedefleyen, hasta değerlendirmesini takiben bireysel olarak belirlenen egzersiz eğitimi, eğitim ve davranış değişikliği gibi yaklaşımları içeren, kapsamlı, interdisipliner tedavi yaklaşımları bütünüdür. Artan sayıda kanıt PR'un KOAH'lı hastalardaki kazanımlarının önemini vurgulamaktadır. Ancak kadın KOAH hastalarının PR tedavi sonuçlarını karşılaştıran yeterli sayıda yayın bulunmamaktadır. Amacımız KOAH tanılı kadın ve erkek hastaların PR kazanımlarını karşılaştırmaktır.

**METHOD:** Çalışmaya PR ünitesine yönlendirilen 17'si erkek, 17'si kadın toplam 34 KOAH'lı hasta dahil edildi. Olguların fiziksel ve demografik verileri, sigara öyküleri kaydedildi. Hastalara iki ay süreyle haftada 2 kez olmak üzere toplam 16 seanstan oluşan ayaktan PR programı uygulandı. Tüm olgulara PR öncesi ve sonrası; arter kan gazı (AKG) analizleri ve solunum fonksiyon testleri (SFT), 6 dakika yürüme testi (6DYT), dispne skalası (mMRC), sağlıkla ilişkili yaşam kalitesi anketi (SF-36), hastalığa özel yaşam kalitesi (SGRQ) uygulandı.

**BULGULAR:** PR öncesi iki grup arasında yaş, BKİ, SFT parametreleri, AKG sonuçları açısından istatistiksel anlamlı fark yoktu. Yaşam kalitesi anket sonuçları (SGRQ, SF36, HAD anksiyete, HAD depresyon, mMRC) PR öncesi her iki grupta benzerdi(Tablo1). Her iki grupta 6dYM de PR sorası hem klinik hem istatistiksel anlamlı düzelme saptandı (p<0,001 her ikisi için). Her iki cinsiyette SGRQ skorlarında anlamlı düzelme saptandı. Her iki cinsiyette SF36 Sosyal İşlevsellik ve SF36 Fiziksel Fonksiyon da düzelme gözlenirken, yalnızca kadın hastalarda SF36 diğer parametrelerinde istatistiksel anlamlı düzelme saptandı(Tablo 2). HAD anksiyete ve depresyon skorları PR sonrası erkek hastalarda düzelirken kadın hastalarda istatistiksel anlamlı bir düzelme gözlenmedi (Tablo 2).

**SONUÇ:** PR cinsiyetten bağımsız olarak çok sayıda sonuç ölçümü üzerinde olumlu etki ortaya çıkarmıştır. Ancak kadın KOAH hastalarında SGRQ ve SF36 yaşam kalitesi anketlerinde istatistiksel anlamlı düzelme görülürken HAD anksiyete ve depresyon skorlarında erkeklerde gözlenen düzelme kadın hastalarda gözlenememiştir. Bu nedenle kadın KOAH hastalarının da PR'dan daha fazla yararlanmasını sağlamaya yönelik yüksek hasta içerikli çalışmaların yapılması gerektiği düşüncesindeyiz.

**Anahtar Kelimeler:** KOAH, Pumoner rehabilitasyon, cinsiyet

Tablo 1

| | ERKEK (n:17) Med. (Min;Max) | KADIN (n:17) Med. (Min;Max) | p |
|---|---|---|---|
| Yaş | 60 (52;68) | 62 (47;68) | 0,416 |
| BMI | 26 (20;38) | 26 (18;38) | 0,862 |
| Sigara (PY) | 50 (30;100) | 28 (10;60) | **0,000** |
| | | | |
| FEV1 % | 41 (21;68) | 46 (19;79) | 0,692 |
| FEV1/FVC | 64 (34;109) | 63 (27;90) | 0,324 |
| TLCO | 24 (6;60) | 28 (6;52) | 0,855 |
| | | | |
| PO2 | 72 (49;89) | 70 (39;96) | 0,503 |
| PCO2 | 40 (30;61) | 41 (31,4;57) | 0,503 |
| SatO2 | 95 (83;98,2) | 94 (80;98,4) | 0,766 |
| pH | 7,40 (7,36;7,43) | 7,41 (7,38;7,46) | 0,472 |
| | | | |
| 6MWD | 380 (180;510) | 300 (100;450) | **0,029** |
| Borg Farkı | 1,50 (1;4) | 3,00 (0;4) | 0,400 |
| Nabız Farkı | 19,04 (8;25) | 17,50 (3;31) | NA |
| Satürasyon Farkı | 2 (-2;8) | 4 (-1;18) | 0,903 |
| | | | |
| SGRQ Semptom | 54 (11,7;88,62) | 58 (21,42;80,95) | 0,440 |
| SGRQ Aktivite | 61 (12,51;100) | 79 (41,77;100) | 0,054 |
| SGRQ Etki | 41 (22,03;73,88) | 50 (16,12;82,37) | 0,407 |
| SGRQ Toplam | 53 (19,5;84,03) | 60 (28,22;87,48) | 0,214 |
| | | | |
| SF36 Fiziksel Fonksiyon | 53 (20;95) | 35 (0;80) | 0,004 |
| SF36 Sosyal İşlevsellik | 69 (12,5;100) | 50 (12,5;100) | 0,322 |
| SF36 Fiziksel Rol Güçlüğü | 0 (0;100) | 0 (0;100) | 0,360 |
| SF36 Emosyonel Rol Güçlüğü | 17 (0;100) | 0 (0;100) | 0,470 |
| SF36 Genel Sağlık Algısı | 51 (10;82) | 40 (0;82) | 0,579 |
| SF36 Mental | 72 (28;96) | 54 (8;80) | 0,006 |
| SF36 Ağrı | 73 (21;100) | 41 (0;100) | **0,023** |
| SF36 Vitalite | 57,50 (10;80) | 50,00 (0;80) | 0,675 |
| | | | |
| HAD Anksiyete | 6,50 (2;16) | 8,00 (3;20) | 0,660 |
| HAD Depresyon | 6,50 (2;13) | 8,00 (1;15) | 0,345 |
| mMRC (Dys) | 3 (1;5) | 3 (2;5) | 0,200 |

Tablo 2

| | Erkek (n:17) | | | Kadın (n:17) | | |
|---|---|---|---|---|---|---|
| | (PR öncesi) | (PR sonrası) | | (PR öncesi) | (PR sonrası) | |
| | Med. (Min;Max) | Med. (Min;Max) | p | Med. (Min;Max) | Med. (Min;Max) | p |
| FEV1 % | 41 (21;68) | 40 (25;77) | **0,029** | 46 (19;79) | 53 (21;92) | 0,087 |
| FEV1/FVC | 64 (34;109) | 59 (35;84) | 0,609 | 65 (37;90) | 68 (33;91) | 0,623 |
| TLCO | 24 (6;60) | 40 (17;163) | 0,056 | 26 (6;52) | 33 (19;52) | 0,308 |
| pO2 | 72 (49;89) | 83 (50;97) | 0,065 | 70 (39;96) | 78 (44;102) | **0,003** |
| pCO2 | 40 (30;61) | 40 (30;62) | 0,276 | 41 (31,4;57) | 40 (31,8;50) | 0,434 |
| SatO2 | 95 (83;98,2) | 96 (82;99) | 0,232 | 94 (80;98,4) | 96 (80;98,8) | **0,028** |
| pH | 7,40 (7,36;7,43) | 7,41 (7,34;7,48) | 0,122 | 7,41 (7,38;7,46) | 7,40 (7,35;7,45) | 0,297 |
| 6MWD (metre) | 380 (180;510) | 450 (360;540) | **0,000** | 300 (100;450) | 380 (100;500) | **0,001** |
| Borg Farkı | 1,5 (1;4) | 1,0 (0;3) | **0,005** | 3,0 (0;4) | 1,5 (0;4) | **0,046** |
| Nabız Farkı | 19 (8;25) | 12 (4;36) | NA | 18 (3;31) | 16 (2;52) | 0,379 |
| Persat Farkı | 2 (-2;8) | 2 (-3;19) | 0,899 | 4 (-1;18) | 3 (-1;24) | 0,938 |
| SGRQ Semptom | 54 (11,7;88,62) | 40 (14,19;100) | 0,148 | 58 (21,42;80,95) | 43 (4,56;93,54) | 0,052 |
| SGRQ Aktivite | 61 (12,51;100) | 51 (6,29;93,37) | **0,011** | 79 (41,77;100) | 60 (0;100) | **0,002** |
| SGRQ Etki | 41 (22,03;73,88) | 27 (13,79;76,64) | **0,001** | 50 (16,12;82,37) | 31 (3,89;77,47) | **0,007** |
| SGRQ Toplam | 53 (19,5;84,03) | 36(16,54;81,29) | **0,001** | 60 (28,22;87,48) | 44 (6,44;86,97) | **0,001** |
| SF36 Fiziksel Fonksiyon | 53 (10;95) | 68 (20;95) | **0,045** | 35 (0;80) | 63 (0;100) | **0,002** |
| SF36 Sosyal İşlevsellik | 69 (12,5;100) | 94 (12,5;100) | **0,024** | 50 (12,5;100) | 75 (50;100) | **0,013** |
| SF36 Fiziksel Rol Güçlüğü | 0 (0;100) | 38 (0;100) | 0,717 | 0 (0;100) | 75 (0;100) | **0,003** |
| SF36 Emosyonel Rol Güçlüğü | 17 (0;100) | 33 (0;100) | 0,446 | 0 (0;100) | 67 (0;100) | **0,006** |
| SF36 Genel Sağlık Algısı | 51 (10;82) | 54 (15;92) | 0,330 | 40 (0;82) | 55 (5;95) | **0,016** |
| SF36 Mental | 72 (28;96) | 72 (40;100) | 0,483 | 54 (8;80) | 76 (24;100) | **0,002** |
| SF36 Ağrı | 73 (21;100) | 79 (32;100) | 0,398 | 41 (0;100) | 67 (22;100) | **0,002** |
| SF36 Vitalite | 58 (10;80) | 65 (40;100) | **0,020** | 50 (0;80) | 65 (15;100) | **0,001** |
| HAD Anksiyete | 6,5 (2;16) | 4,5 (0;12) | **0,011** | 8,0 (3;20) | 6,0 (1;18) | 0,071 |
| HAD Depresyon | 6,5 (2;13) | 5,0 (0;13) | **0,036** | 8,0 (1;15) | 6,0 (1;13) | 0,101 |
| mMRC | 3 (1;5) | 2 (1;5) | **0,002** | 3 (2;5) | 2 (1;4) | **0,000** |

# SS-125
# KOAH HASTALARINDA BEDEN KÜTLE İNDEKSİNİN PULMONER REHABİLİTASYON SONUÇLARI ÜZERİNE ETKİSİ

Esra Pehlİvan, Arif Balcı, Esra Yazar, Elif Yelda Niksarlıoğlu, Lütfiye Kılıç

Sağlık Bilimleri Üniversitesi Yedikule Göğüs Hastalıkları ve Göğüs Cerrahisi Eğitim ve Araştırma Hastanesi

**GİRİŞ:** Pulmoner Rehabilitasyon (PR), Kronik Obstruktif Akciğer Hastalığı (KOAH) olan bireylerde nonfarmakolojik tedavi seçeneği olarak giderek daha yaygın kullanılmaktadır. Ancak PR' nin sağladığı kazanımlar üzerine etkili faktörler, halen tam olarak bilinmemektedir. Bu çalışmada KOAH'da Beden Kütle İndeksinin (BKİ) PR sonuçları üzerine etkisini incelemeyi amaçladık.

**GEREÇ VE YÖNTEMLER:** Otuz iki KOAH hastasının PR verileri retrospektif olarak incelendi. Beden kütle indeksi 20-25kg/m2 olan hastalar Grup 1 (n=15), BKİ>25kg/m2 olan hastalar ise Grup 2 (n=17) olarak adlandırıldı. Kaşektik hastalar çalışma dışı bırakıldı. Bütün hastalara haftada 2 gün hastanede direkt gözetimli ve 3 gün evde gözetimsiz olmak üzere 8 haftalık PR programı uygulandı. Her iki grubun PR başlangıç ve bitiş değerleri karşılaştırıldı.

**BULGULAR:** Yaş ortalaması 58,81±11,58 olan, 24'ü (%) erkek, 8'i (%) kadın 32 hasta çalışmaya dahil edildi. Grup 2 hastalarda başlangıç altı dakika yürüme mesafesi (6DYM,m) Grup 1'e göre daha düşüktü. Fakat zorlu ekspiratuar volüm birinci saniye (FEV1), Zorlu Vital Kapasite (FVC), mMRC skoru ve CAT skorları bakımından fark yoktu. PR sonrası her iki grupta da 6DYM, mMRC ve CAT skorlarında istatistiksel olarak anlamlı iyileşme saptandı. Ancak gruplar arasında iyileşme düzeyi bakımından fark yoktu.

**TARTIŞMA:** Bu çalışma aşırı kilolu ve obez olan KOAH'lı hastaların, normal kiloda olan KOAH hastaları ile benzer kazanımlar elde ettiğini göstermiştir. Ancak bu çalışmada önceki çalışmalarda olduğu gibi BKİ'den bağımsız olarak tüm hastalara benzer egzersiz programları uygulanmıştır. Obez KOAH'lılarda farklı egzersiz programları ile PR kazanımları arttırılabilir mi sorusuna yanıt olabilecek yeni çalışmalara ihtiyaç olduğu düşüncesindeyiz.

**Anahtar Kelimeler:** Pulmoner rehabilitasyon, KOAH, beden kütle indeksi

Grup 1 ve Grup 2'nin PR öncesi ve sonrası klinik ve fonksiyonel parametrelerinin karşılaştırılması

| | Grup 1 | Grup 1 | | Grup 2 | Grup 2 | |
|---|---|---|---|---|---|---|
| | Pre_PRP | Post_PRP | P | Pre_PRP | Post_PRP | P |
| FEV1(%) | 38,33±18,73 | 39,48±17,60 | 0,6 | 51,52±24,74 | 47,17±21,74 | 0,2 |
| FVC (%) | 53,00±21,97 | 61,56±16,42 | 0,08 | 67,23±25,92 | 61,52±23,41 | 0,2 |
| FEV1/FVC | 55,06±15,50 | 51,59±10,40 | 0,2 | 61,05±14,12 | 61,48±14,52 | 0,7 |
| 6DYM(m) | 436,40±70,34 | 480,46±76,21 | 0,001 | 375,47±77,08 | 454,23±63,34 | 0,001 |
| CAT | 18,33±7,36 | 12,93±6,36 | 0,001 | 14,23±7,28 | 10,00±6,59 | 0,007 |
| mMRC | 2,64±1,39 | 1,5±1,28 | 0,001 | 2,35±1,27 | 1,29±1,26 | 0,001 |

FEV1: Birinci saniyedeki ekspiratuar hacim;FVC: zorlu vital kapasite; 6MWD: 6 dakika yürüyüş mesafesi; CAT: KOAH değerlendirme anketi; mMRC: modifiye Medical Research Council dispne skoru.

Grup1 ve Grup 2' nin PR sonrası kaydedilen klinik ve fonksiyonel parametrelerdeki değişim bakımından karşılaştırılması

| | Grup 1 (n=15) | Grup 2 (n=17) | p |
|---|---|---|---|
| fI6DYM(m) | 44,06±35,84 | 78,76±63,60 | 0,07 |
| fI FEV1(%) | 1,15±10,34 | -4,35±13,91 | 0,1 |
| fI FVC | 8,56±18,12 | -5,70±19,70 | 0,03 |
| fI FEV1/FVC | -3,47±9,83 | 0,42±7,52 | 0,2 |
| fI CAT | 5,4±3,8 | 4,23±5,64 | 0,5 |
| fImMRC | 1,14±0,77 | 1,05±1,02 | 0,7 |

fI:Delta; FEV1: Birinci saniyedeki ekspiratuar hacim; FVC: zorlu vital kapasite; 6MWD: 6 dakika yürüyüş mesafesi; CAT: KOAH değerlendirme anketi; mMRC: modifiye MedicalResearch Council dispne skoru

## SS-126
## KOAH'LI HASTALARIN PULMONER REHABİLİTASYON PROGRAMINA KATILIMINI ENGELLEYEN NEDENLER

Hulya Sahin[1], İlknur Naz[2]

[1]Dr. Suat Seren Göğüs Hastalıkları ve Cerrahisi Eğitim ve Araştırma Hastanesi,Pulmoner Rehabilitasyon Ünitesi, İzmir
[2]Katip Çelebi Üniversitesi Sağlık Bilimleri Fakültesi Fizyoterapi ve Rehabilitasyon Anabilim Dalı,İzmir

**GİRİŞ:** Pulmoner rehabilitasyon programlarının KOAH hastalığının klinik seyrine olumlu etkisi bilinmekle birlikte programları önerilen sürede tamamlama oranları düşüktür. Çalışmamızın amacı ayaktan pulmoner rehabilitasyon programını tamamlayan hastalar ile programa tamamlayamayan KOAH hastalarının demografik ve klinik özelliklerini karşılaştırmaktır.

**GEREÇ-YÖNTEM:** Çalışmaya 2013 Ocak- 2017 Haziran tarihleri arasında İzmir Dr. Suat Seren Göğüs Hastalıkları ve Cerrahisi Eğitim ve Araştırma Hastanesi göğüs hastalıkları polikliniklerinden Pulmoner Rehabilitasyon Ünitesi'ne yönlendirilen, ön değerlendirme sonrası programa katılması uygun görülen KOAH'lı hastalar dahil edildi. Hastaların program öncesinde demografik ve klinik özellikleri kaydedildi.

**BULGULAR:** Çalışmaya programı tamamlayan 212 hasta ile tamamlayamayan 147 hasta toplam 359 hasta dahil edildi. Programı tamamlayamayan hasta grubunda aktif sigara içicisi yüzdesi anlamlı olarak daha fazlaydı (p=0.003). Programı tamamlayamayan hasta grubunda nebül cihazı ve oksijen konsantratörü kullanan hasta yüzdesi anlamlı olarak daha fazlaydı (Sırasıyla; p<0.001, p=0.033). Grupların son bir yıldaki hastane yatış sayıları benzerdi ancak acil başvuru sayısı programı tamamlayamayan hasta grubunda anlamlı olarak daha yüksekti (p=0.011). Programı tamamlayamayan hasta grubunun FEV1 (%) değeri ve altı dakika yürüme mesafesi anlamlı olarak daha düşüktü (Sırasıyla; p= 0.024, p=0.001). Grupların anksiyete ve depresyon skorları fark göstermezken (sırasıyla; p=0.203, p=318), SGRQ yaşam kalitesi anketinin aktivite, etki ve total skorları programı tamamlayamayan grupta anlamlı olarak daha kötüydü (sırasıyla; p=0.015, p=0.010, p=0.014). Programa tamamlayamayan hastalar incelendiğinde ise programa uyumu bozan faktörler sırasıyla; motivasyon eksikliği 72 hasta (%49.0), ulaşım sorunu 35 hasta (%23.8), KOAH atak 27 hasta (%18.4), iş ile ilgili sebepler 7 hasta (%4.8), ve hastane yatışı gerektiren durumlar 6 hasta (%4.1) olarak bulunmuştur. (Şekil 1).

**SONUÇ:** Hastaların programı tamamlamama sebepleri sırasıyla motivasyon eksikliği,ulaşım sorunu, atak geçirme, iş ile ilgili sorunlar, hastane yatışıdır. Programı tamamlayamayan hastalarda tamamlayan hasta grubuna göre hala sigara içen hasta sayısının, son 1 yıldaki acil başvuru sayısının nebül ve oksijen konsantratörü kullanımının, mMRC dispne skalasının, SGRQ yaşam kalitesi anket skorlarının anlamlı olarak daha yüksek, FEV1 değerleri ve altı dakika yürüme mesafesi anlamlı olarak daha düşük olduğu görülmüştür.

**Anahtar Kelimeler:** Pulmoner rehabilitasyon, katılamama sebepleri, KOAH

Hastaların demografik ve klinik özellikleri

| Değişken | Programı Tamamlayan | Programı Tamamlamayan | p |
|---|---|---|---|
| Yaş(yıl) | 63(59,63) | 65(58,70) | 0.609 |
| Hastalık Süresi (yıl) | 7(4,10) | 7(5,12) | 0.35 |
| Beden kitle indeksi(kg/m2) | 25(22,30) | 25(21,29) | 0.184 |
| Erkek cinsiyet n(%) | 188(%88.7) | 137(%93.2) | 0.286 |
| Sigara Öyküsü n(%)<br>Smoker<br>Ex smoker<br>Never smoked | 3(%1.4)<br>189(%89.1)<br>20(%9.5) | 11(%7.5)<br>125(%85.0)<br>11(%7.5) | 0.003<br>0.246<br>0.517 |
| Sigara tüketim miktarı(pk/yıl) | 60(40-80) | 55(35,90) | 0,965 |
| Charlson Comorbidite İndeksi Skoru | 3(3,4) | 3(3,4) | 0.455 |
| Cihaz kullanımı n(%)<br>Nebül<br>Oksijen konsantratörü<br>NIMV | 25(%11.8)<br>39(%18.4)<br>15(%7.1) | 48(%32.7)<br>41(%27,9)<br>4(%2.7) | <0.001<br>0.033<br>0.069 |
| Son 1 yıldaki acil başvurusu | 1(0,3) | 3(1,7) | 0.011 |
| Son 1 yıldaki hastane yatışı | 0(0,1) | 0(0,2) | 0,198 |

Veriler ortanca veya % olarak sunulmuştur.

Hastaların laboratuvar ve klinik özellikleri

| Değişken | Programı Tamamlayan<br>n=212 | Programı Tamamlamayan<br>n=147 | p |
|---|---|---|---|
| Solunum Fonksiyon Testi<br>FEV1(%)<br>FEV1/FVC<br>TLCO(%) | 40(30,59)<br>56(48,67)<br>34(21,47) | 37(28,48)<br>57(47,64)<br>32(17,42) | 0.024<br>0.363<br>0.181 |
| Arter Kan Gazı<br>PaO2(mmHg)<br>PaCO2(mmHg)<br>SaO2(mmHg) | 72(63,80)<br>40(37,45)<br>95(93,96) | 71(63,80)<br>41(38,46)<br>95(92,96) | 0.859<br>0.578<br>0.960 |
| Altı dakika yürüme testi<br>Mesafe(metre) | 350(290,410) | 310(220,390) | 0.001 |
| mMRC Skoru | 3(3,4) | 4(3,5) | <0.001 |
| SGRQ<br>Semptom<br>Aktivite<br>Etki<br>Total | 58(42,74)<br>66(54,86)<br>46(31,65)<br>55(41,71) | 61(45,72)<br>80(59,87)<br>54(43,73)<br>63(49,72) | 0.986<br>0.015<br>0.010<br>0.014 |
| HAD<br>Anksiyete<br>Depresyon | 8(4,11)<br>7(4,10) | 8(5,12)<br>7(5,11) | 0.203<br>0.318 |

## SS-127
## KOAH HASTALARINDA KİNEZYO BANTLAMANIN SOLUNUM FONKSİYONLARI, SOLUNUM KAS KUVVETİ VE EGZERSİZ KAPASİTESİNE ETKİSİ: PİLOT RANDOMİZE KONTROLLÜ ÇALIŞMA

Murat Tomruk[1], Elvan Keleş[2], Sevgi Özalevli[1], Aylin Özgen Alpaydın[3]
[1]Dokuz Eylül Üniversitesi, Fizik Tedavi ve Rehabilitasyon Yüksekokulu, İzmir
[2]İzmir Katip Çelebi Üniversitesi, Sağlık Bilimleri Fakültesi, Fizyoterapi ve Rehabilitasyon Bölümü, İzmir
[3]Dokuz Eylül Üniversitesi, Tıp Fakültesi, Göğüs Hastalıkları Anabilim Dalı, İzmir

**GİRİŞ:** Özel bir elastik bantlama yöntemi olan Kinezyo Bantlama (KB), uygulandığı bölgedeki kasların, superfisyal fasyanın, derinin ve subkutanöz yumuşak dokunun kan dolaşımını arttırmakta ve mekanoreseptörleri uyararak kas aktivasyonlarını değiştirmektedir. Çalışmanın amacı KOAH hastalarında KB'nin solunum fonksiyonları, solunum kas kuvveti ve egzersiz kapasitesine etkisini incelemektir.

**GEREÇLER VE YÖNTEM:** Klinik durumu stabil 22 KOAH hastası randomize olarak KB grubu (n=15) ve kontrol grubu (n=7) olmak üzere iki gruba ayrıldı. KB grubunda solunum kaslarını uyarmak için "I" şeklindeki bant subkostal bölgeye önden ve arkadan olacak şekilde, "Web" kesim bant da üst trapez kası üzerine uygulandı. Hem KB hem de kontrol grubuna derin solunum egzersizleri verildi. Tüm uygulamalar haftada 2 seans (3-4 günde bir) olacak şekilde, 6 hafta boyunca yapıldı. Solunum fonksiyonları ve solunum kas kuvveti spirometre ile ölçüldü. FEV1, FEV1%, FVC, FVC%, FEV1/FVC, PEF, PEF%, MIP (maksimal inspiratuar basınç) ve MEP (maksimal ekspiratuar basınç) değerleri kaydedildi. Egzersiz kapasitesi 6 dakika yürüme testi ile ölçüldü, 6 dakika yürüme mesafesi (6DYM) kaydedildi. Hastaların medikal bilgileri kaydedildi ve pulmoner semptomlarının varlığı (dispne, öksürük, balgam) sorgulandı. Tüm ölçümler tedavi öncesi ve 6 haftalık tedavi sonrası yapıldı.

**BULGULAR:** KB grubunun yaş ortalaması 65.2±7.3, kontrol grubununki 67.0±12.9 idi. KB grubunda PEF, PEF% ve 6DYM değerlerinde anlamlı artış görüldü (sırasıyla p=0.020, p=0.017, p=0.007). KB grubunda dispne ve öksürük varlığı anlamlı olarak azaldı (sırasıyla p=0.046, p=0.020). Kontrol grubunda ise hiçbir değerde anlamlı fark gözlenmedi (p>0.05). Gruplar arası analizlerde de herhangi bir istatistiksel anlamlılık bulunmadı (p>0.05).

**SONUÇ VE TARTIŞMA:** Kinezyo bantlama KOAH hastalarında PEF değerini ve egzersiz kapasitesini arttırmada, dispne ve öksürüğü azaltmada etkili olabilir. Kinezyo bantlamanın solunum kas kuvveti ve göğüs kafesini destekleyerek ekspirasyona katkıda bulunduğunu, dispneyi azaltarak fonksiyonel kapasiteyi geliştirdiğini düşünmekteyiz. Olumlu görünen etkilerinden dolayı kinezyo bantlama, ileride pulmoner rehabilitasyon programlarına dahil edilebilir ve ileriki çalışmalar bu programların etkinliğini inceleyebilir.

**Anahtar Kelimeler:** KOAH, kinezyo bantlama, solunum fonksiyonları, pulmoner rehabilitasyon, fonksiyonel kapasite, kas kuvveti

## SS-128
## ALTI DAKİKA YÜRÜME VE SHUTTLE WALK TESTLERİNİN TÜRKÇE MOBİL UYGULAMASININ GELİŞTİRİLMESİ VE KULLANILABİLİRLİĞİNİN ARAŞTIRILMASI

Eren Timurtaş, Neslihan Karabacak, Bahar Özgül, Mine Gülden Polat

Marmara Üniversitesi, Fizyoterapi ve Rehabilitasyon Ana Bilim Dalı, İstanbul

**GİRİŞ:** Altı dakika Yürüme ve Shuttle Walk gibi egzersiz kapasitesi testleri bireyin egzersiz sırasındaki kapasitesini değerlendiren, tanısal ve prognostik amaçlı bilgiler veren bir testlerdir. Mobil sağlık uygulamaları, sağlık hizmetlerinin mobil teknoloji cihazları aracılığı ile desteklenmektedir. Çalışmamızın amacı; kardiyopulmoner kapasiteyi ölçmek için en sık kullanılan egzersiz testlerinden Altı dakika Yürüme ve Shuttle Walk testlerinin gerçek zamanlı verileri kaydederek arşivleyen, bilgi kaybını önleyen, testlerin farklı ortamlarda yapılmasına olanak sağlayan, test için ekipman ihtiyacını azaltan bir Türkçe mobil sağlık uygulaması geliştirmek ve testlerin klinikteki ölçeklerle uygunluğunu ve kullanıcılar tarafından kullanım kolaylığını araştırmaktır.

**GEREÇLER VE YÖNTEM:** Çalışmamız kapsamında Şubat-Mart 2017 tarihleri arasında Altı dakika Yürüme ve Shuttle Walk Testleri hakkında literatür çalışmalarının ardından uygulama yazılımı gerçekleştirildi.Çalışmaya Nisan-Mayıs 2017 tarihlerinde Marmara Üniversitesi Sağlık Bilimleri Fakültesi 60 sağlıklı gönüllü birey(yaş ortalaması 21,21±0,96) ve Süreyyapaşa Göğüs Hastalıkları EAH'ında bir akciğer hastalığı tanısı almış 30 birey(yaş ortalaması 62,96±7,06) dahil edildi.Olgulara test protokollerine uygun şekilde mobil uygulama ile eş zamanlı egzersiz kapasitesi testleri uygulandı.Her iki değerlendirmede yürünen mesafe ve beklenen mesafe kaydedildi. Uygulamanın kullanımının değerlendirmesi için kullanıcılara cep telefonu uygulaması kullanıcı memnuniyet anketi uygulandı.Mobil uygulama ve teste ait veriler arasındaki ilişkiyi araştırmak için Pearson Korelasyon Analizi, kullanıcı ara yüz değerlendirmesi için frekans analizi uygulandı.

**BULGULAR:** Egzersiz kapasitesi testleri ve mobil uygulama ile elde edilen veriler (Yürünen Mesafe, Beklenen Mesafe) ile klinik olarak hesaplanan veriler arasında her iki grup içinde pozitif yönde kuvvetli korelasyon saptandı($p<0.001, r=1,00$, $p<0.001, r=1,00$). Cep telefonu uygulaması kullanıcı memnuniyet anketine göre uygulamayı kullanmaktan memnun olanların oranı %80, ana menü basit ve sade olduğunu düşünenlerin oranı %80, ana menü ikonlarının anlaşılmasını kolay bulanların oranı %90 olarak saptandı.

**SONUÇ VE TARTIŞMA:** Bu çalışmayla egzersiz kapasitesi testlerinin protokollerine uygun Türkçe mobil uygulama geliştirilmiştir. Yapılan analizler sonucunda, bu mobil uygulamanın sağlıklı ve akciğer hastalığı tanısı almış bireylerde kullanılabilir olduğu görülmüştür. Geliştirmiş olduğumuz bu Türkçe mobil uygulamamız, kullanıcıların zaman ve mekân sınırlaması olmaksızın, kablo vb. araç kullanmadan internet gibi genel ve özel ağlara erişmesini, veri alışverişi yapmasını ya da iletişim kurmasını kesintisiz olarak sağlayan teknoloji olarak öngörülmektedir. Kullanıcı arayüz değerlendirmelerimiz sonucuna göre kullanıcılar tarafından rahatlıkla anlaşılabilir ve kullanışlı bir uygulama olduğu sonucuna varılmıştır. Çalışmamız 2209-A-Üniversite Öğrencileri Araştırma Projeleri Destekleme Programı kapsamında desteklenmiştir.

**Anahtar Kelimeler:** Altı dakika Yürüme Testi, Shuttle Walk Testi, Mobil Uygulama

Resim 1:

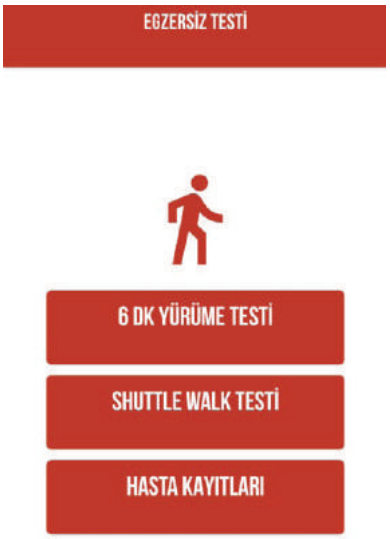


Uygulama ile ilgili bazı görseller

Resim 2




Uygulama ile ilgili bazı görseller

Arayüz bileşenlerinin değerlendirilmesi

| Verilen cevaplar | Kesinlikle katılmıyorum | Katılmıyorum | Kısmen katılıyorum | Katılıyorum | Kesinlikle katılıyorum |
|---|---|---|---|---|---|
| Ana menü basit ve sade | %0 | %10 | %10 | %50 | %30 |
| Menü seçimi kolay | %0 | %0 | %10 | %60 | %30 |
| Ekran arası geçiş kolay | %0 | %0 | %10 | %50 | %40 |
| Uygulama tuşları işlevsel ve anlaşılır | %0 | %0 | %0 | %60 | %40 |
| Tuşlar tutarlı | %0 | %0 | %10 | %50 | %40 |
| Seçilmiş ve seçilmemiş öğeler belirgin | %0 | %0 | %40 | %30 | %30 |
| Ekran devamlılığı anlaşılır | %0 | %0 | %20 | %50 | %30 |
| Öğeler görsel olarak belirgin | %0 | %0 | %10 | %50 | %40 |
| Satır boşlukları yeterli | %0 | %10 | %0 | %40 | %50 |
| Metin imleci görseli yeterli | %0 | %0 | %10 | %60 | %30 |
| Veri girişi uyarısı yeterli | %0 | %20 | %20 | %30 | %30 |
| Uyarı ikonları anlaşılır ve tutarlı | %0 | %10 | %0 | %40 | %50 |
| İşlem sonuçları anlaşılır | %10 | %0 | %10 | %30 | %50 |
| Uzun süren işlemler için gösterim uygun | %0 | %0 | %20 | %40 | %40 |

Kullanılabilirlik ölçütleri soruları

| Uygulamayı kullanırken | Kesinlikle katılmıyorum | Katılmıyorum | Kısmen katılıyorum | Katılıyorum | Kesinlikle katılıyorum |
|---|---|---|---|---|---|
| Mutluyum | %0 | %10 | %10 | %20 | %60 |
| Zorlanıyorum | %50 | %40 | %0 | %10 | %0 |
| Konsantre olmam gerekiyor | %10 | %30 | %30 | %20 | %10 |
| Kullanıcı dostu olduğunu düşünüyorum | %0 | %10 | %10 | %50 | %30 |
| Amacına uygun olduğunu düşünüyorum | %10 | %0 | %0 | %30 | %60 |
| Kafa karıştırıcı buluyorum | %70 | %10 | %10 | %10 | %0 |
| İşlerimi kolayca tamamlayabiliyorum | %10 | %0 | %0 | %50 | %40 |
| Karmaşık olduğunu düşünüyorm | %70 | %20 | %0 | %10 | %0 |
| Hakim olamıyorum | %80 | %10 | %0 | %10 | %0 |
| İhtiyaçlarımı karşılıyor | %0 | %10 | %10 | %40 | %40 |
| Çok kolay | %10 | %0 | %20 | %40 | %30 |
| Geliştirilmeli | %10 | %20 | %30 | %10 | %30 |
| Telefon alışkanlığı ile uyuşuyor | %10 | %0 | %20 | %40 | %30 |
| Güvenli | %0 | %0 | %30 | %40 | %30 |
| Her yerde kullanılabilir | %0 | %0 | %30 | %40 | %30 |

## SS-129
## TÜBEKÜLOZUN HIZLI TANISI AMACIYLA ASİDE DİRENÇLİ BOYAMA VE GENE-XPERT MTB/RIF TESTLERİNİN KARŞILAŞTIRILMASI

İsmail Ceyhan, Şeref Özkara, Zühal Mügan Güler, Güngör Dulkar

Atatürk Göğüs Hastalıkları ve Göğüs Cerrahisi Eğitim ve Araştırma Hastanesi, Ankara

**GİRİŞ:** Aside dirençli boyama (ARB-mikroskopi), duyarlılığı düşük ancak tüberkülozun tanısında hızlı, ucuz ve pratik olması dolayısıyla kullanılan en yaygın yöntemdir. Ancak son yıllarda daha pahalı olmasına rağmen Gene-Xpert MTB/RIF(Xpert) testi de hızlı ve uygulması kolay olması yanında yüksek özgüllük, yeterli duyarlılık ve ilave rifampisin direncini saptayabilmesi açısından yaygınlaşmaya başlamıştır. Bu çalışmada tüberküloz(TB) rutin tanı ve takibi amacıyla hastalardan alınan klinik örneklerden hızlı sonuç alınmasına yönelik kullanılan mikroskopi (ARB) ve Xpert testi karşılaştırılmıştır.

**GEREÇLER ve YÖNTEM:** Örnekler klinisyen tarafından olası TB veya TB tanısı almış kişilerden alınmıştır. Yalnızca Xpert çalışılması istenenler örnekler hariç, diğerleri Kubica yöntemiyle çalışılmıştır. NaOH-NALC ile dekontaminasyon, fosfat nötralizasyonu ve 3500xg'de santrifügasyon yapılarak işlenmiştir. Dekontaminasyon yöntemi olarak hazır ticari kit (Mycoprosafe, Salibrus) kullanılmıştır. İşlenmiş veya doğrudan Xpert istenen örnekler ARB/Mikroskopi için Ehrlich Ziehl Neelsen(EZN) boya yöntemi ile boyanmış, ışık mikroskobuyla 1000x büyütmede en az 100 saha taranarak pozitif bakteri aranmıştır. Tüm örnekler Xpert orjinal protokolüne uygun olarak çalışılmış ve tam otomatize PCR sistemine sahip cihaza yüklenmiştir.Test, örneğin cihaza yüklenmesini müteakip yaklaşık 2 saat içinde "Mycobacterium tuberculois comlpex (MTBC)- saptandı/saptanmadı, rifampisin direnci saptandı/saptanmadı" şeklinde sonuç vermiştir.

**BULGULAR:** Şubat 2014-Haziran 2017 tarihleri arasında Xpert çalışılmış 5291 örnek ARB pozitif/negatifliği yönüyle değerlendirmeye alınmıştır. Bu örneklerden 47'si ilk çalışmasında hata vermiştir. 4478(%84,6) örnek, MTB yönünden negatif, 712' rifampisine duyarlı, 101' i de rifampisine dirençli olarak sonuçlanmıştır. Toplam 813(%15,4) Xpert pozitif örneğin 245(%30,1)'i nin mikroskopisinin negatif olduğu saptanmıştır. Rifampisine dirençli 101 (%12.4) örneğin 61 (%60.4)'inin pozitif, 40(%39.6)' ının ise mikroskopi sonucu negatif olduğu belirlenmiştir (Tablo 1.). Mikroskopisi pozitif olduğu halde Xpert'i negatif sonuçlanan 89 örnekden 19'unun kayıtlarımızdan tüberküloz dışı mikobakteri (TDM) olduğu anlaşılmıştır.

**SONUÇ VE TARTIŞMA:** Rifampisin çok ilaca dirençli tüberküloz (ÇİD-TB) vakalarının en kritik ilacıdır. Rifampisine direnç saptandığında ikinci seçenek ilaçların kullanılması ve duyarlılık testlerinin çalışılması önerilmektedir. Bulaştırıcı TB vakalarının saptanmasında mikroskopi yeterli duyarlılık ile özgüllüğe sahip olduğu kabul edilmektedir. Ancak mikroskopi TDM ile rifampisin direnci konusunda hiç bir fikir veremez. 101 hastanın 40'ında mikroskopi negatif olduğu halde MTBC pozitif ve rifampisin direnci saptanmış olması bireysel tedavi ve toplumsal bulaşın önlenmesi açısından yarar sağlacağı öngörülmüştür. Ayrıca mikroskopisi pozitif, Xpert negatif vakaların yüksek TDM olasılığı açısından dikkate alınması ve değerlendirilmesi gerektiğini göstermektedir.

**Anahtar Kelimeler:** Aside dirençli boyama (ARB), Gene-Xpert MTB/RIF(Xpert), tüberculosis

Xpert ile ARB mikroskopi(EZN1) karşılaştırılması

| | Xpert pozitif RH (1) | Xpert pozitif RR(2) | Xpert MTBC(3)Pozitif | Xpert Negatif |
|---|---|---|---|---|
| | 712(%87.6) | 101 (%12.4) | 813 (%15.4) | 4478 (%84.6) |
| EZN4 pozitif | 507 | 61(%60.4) | 568 (%69.9) | 89 |
| EZN negatif | 205 | 40 (%39.6) | 245 (%30.1) | 4388 |

(1) Ehrlich Ziehl Neelsen (2) RH:Rifampisin duyarlı, (3) RR:Rifampisin dirençli, (4) MTBC:Mycobacteium tuberculosis compleks

## SS-130
## HASTANEMİZ TÜBERKÜLOZ LABORATUVARINDA OCAK 2014-TEMMUZ 2017 TARİHLERİ ARASINDA İZOLE EDİLEN TÜBERKÜLOZ DIŞI MİKOBAKTERİLER(TDM) İLE NOCARDİA TÜRLERİ

İsmail Ceyhan, Şeref Özkara, Zühal Müjgan Güler, Güngör Dulkar, Nida Akar

Atatürk Göğüs Hastalıkları ve Göğüs Cerrahisi Eğitim ve Araştırma Hastanesi, Ankara

**GİRİŞ:** Mikobakteriler yavaş üreyen mikroorganizmalar olarak kabul edilirler. Göreceli olarak hızlı ve yavaş üreyenler olmak üzere iki ana grupta incelenirler. Tüberküloz dışı mikobakteriler (TDM) çevresel örneklerde yaygın olarak bulunmaktadır. Tüberkülozun(TB) aksine çoğu TDM, geleneksel olarak patojen değildirler. Klasik olarak fıratçı patojen veya nadiren patojen olabilmektedirler. Ancak son zamanlarda patojen olarak rapor edilen TDM'ler artmaya başlamıştır. TDM ve birçok durumda Aside Dirençli Bakteri (ARB) olarak karşımıza çıkan Nocardia türlerinin laboratuvarlardan zaman zaman rapor edilmesi patojenliklerinin ve tedavi seçeneklerinin tarşılmasına neden olmaktadır.

**GEREÇLER ve YÖNTEM:** Örnekler klinisyen tarafından istemi yapılan ve rutin olarak TB tanısı amacıyla laboratuvarımıza gönderilen klinik örneklerdir.Tüm örnekler Kubica yöntemiyle çalışılmıştır. NaOH-NALC ile dekontaminasyon, fosfat tamponuyla nötralizasyon ve 3500xg'de santrifügasyon işlemlerine tabi tutulmuştur. Dekontaminasyon yöntemi olarak hazır ticari kit (Mycoprosafe, Salibrus) kullanılmıştır. İşlenmiş örnekler bir adet Lowenstein Jensen (LJ), bir adet Ogawa (Kudoh) ve bir adet sıvı besiyerine (VersaTrek) ekilmiştir. Klinisyen istemiyle suşlara mikrotüp dilüsyon yöntemiyle (Sensititre, Thermo Scientific) ilaç duyarlılık testi çalışılmıştır.

**BULGULAR:** Ocak 2014-Temmuz 2017tarihleri arasında 83864 örnek çalışmaya alınmıştır. 2014, 2015, 2016 ve Temmuz 2017 tarihleri arasında 103, 124, 107 ve 56 olmak üzere toplam 389 (%0.5) TDM üremesi saptanmıştır. Bunlardan 274'ı yavaş üreyen 103i hızlı üreyen ve 12'si ise Nocardia spp olarak belirlenmiştir. Yavaş ve hızlı üreyen gruplarda en çok saptanan ilk üç tür sırasıyla Mycobacterium avium(%,26,6), Mycobacterium intracellulare(%23,5) ve Mycobacterium gordonae (%10.2) ile Mycobacterium abcessus (%45.6), Mycobacterium fortuitum (%34.0) ve Mycobacterium chelonae (%15,5) olarak tanımlanmıştır. Ayrıca %2,9 oranında yavaş üreyen grubun önemli, fırsatçı bir patojeni olan Mycobacterium kansasi'nin de izole edildiği görülmüştür. Diğer türlerden Mycobacterium szulgai %7.7 oranında izole edilmiştir. TDMılerin %59ıu sadece sıvı kültürde %31 ise hem svı hem de LJ/Ogawaıda üremesine karşın Nocardiaların %75ii hem sıvı hem de LJ/Ogawa besiyerlerinde üremiştir.

**SONUÇ VE TARTIŞMA:** TDM ve Nocardia türlerinin hastalık etkeni olarak kabul edilmeleri bazı kriterlere bağanmıştır. Patojeniteleri çoğu zaman konakçı faktörleriyle ilişkili olarak değişiklik gösterir Semptomları/klinik durumları bilinmeden çoğu laboratuvar tarafından izole edilerek tanımlananTDM ve Nocardia'ların etken olup olmadıkları klinisyen-laboratuvar dayanışmasını gerektirir. TDM ve özellikle Nocardia türlerinin izollasyonunda sıvı besiyerinin önemli olduğu TDM/Nocadia düşünülen durumlarda özellikle sıvı besiyerlerinin kullanılmasının duyarlılığı arrtırdığı değerlendirilmiştir. Etken patonenin belirlenmesinde klinisyen yönlendirmesinin önemli olduğunu düşünmekteyiz.

**Anahtar Kelimeler:** Tüberküloz dışı mikobakteri (TDM), Nocardia, sıvı besiyeri, ilaç duyarlılık testleri

## SS-131
## HASTANEMİZ TÜBERKÜLOZ LABORATUVARINDA PİRAZİNAMİDE DİRENÇLİ OLARAK BULUNAN MYCOBACTERİUM TUBERCULOSİS COMPLEKS TÜRLERİ İÇİNDE MYCOBACTERİUM BOVİS VARLIĞININ ARAŞTIRILMASI

İsmail Ceyhan[1], Hülya Şimşek[2], Ahmet Aslantürk[2], Şeref Özkara[1], Zuhal Müjgan Güler[1], Nida Akar[1]

[1]Atatürk Göğüs Hastalıkları ve Göğüs Cerrahisi Eğitim ve Araştırma Hastanesi, Ankara
[2]Türkiye Halk Sağlığı Kurumu, Ulusal Tüberküloz Referans Laboratruvarı, Ankara

**GİRİŞ:** Tüberküloz(TB) dünyada hala halk sağlığını önemli ölçüde tehdit eden enfeksiyöz bir hastalıktır. Etkeni Mycobacterium tuberculosis complex (MTBC) olarak bildirilmektedir. Çoğu çevresel örneklerde bulunan tüberküloz dışı mikobakterilerin (TDM) aksine MTBC klasik olarak insan veya hayvanlarda bulunur. TDMıler potansiyel veya fırsatçı patojenler iken MTBC geleneksel olarak patojen bir grup olarak kabul edilir. MTBCıye dahil olarak bugüne kadar M.tuberculosis dışında M.africanum, M.canettii, M.bovis, M.caprae, M.pinnipedii, M.microti ve M.mungi tanımlanmıştır. Ülkemizde TB etkeni olarak hemen her zaman MTBC rapor edilmekte alt tür ayrımı yapılmamaktadır. M. tuberculosis insanlarda, M.bovis ise insan dahil zengin konakçı çeşitliğine sahip olarak birçok hayvanda saptanabilmektedir.

**GEREÇLER ve YÖNTEM:** Klinisyen tarafından istemi yapılan ve rutin olarak TB tanısı amacıyla laboratuvarımıza gönderilen klinik örnekler NaOH-NALC yöntemiyle çalışılmıştır. İşlenmiş örnekler kültür amacıyla birer adet Lowenstein Jensen(LJ) ve Ogawa(Kudoh) ile otomatize sıvı besiyerine ekilmiştir. Kültür pozitif örnekler kart test(MPT64) ile MTBC yönünden değerlendirilmiş ve sonuç pozitif olanlar birinci seçenek olarak kabul edilen streptomisin, izoniazid, rifampisin, etambutol(SIRE) ve pirazinamid(PZA)'e yönelik duyarlılık testine alınmıştır. MTBC pozitif tüm örneklerde SIRE çalışılmışken, bazı kısıtlılıklar dolayısıyla farklı dönemlerde, ancak 859 örneğe PZA çalışılabilmiştir. Sıvı otomatize sistemde PZA'ya direnç saptanan kökenler M.bovis yönünden Reverse-dot-blot(GenoType MTBC, Hain, Germany) testiyle art tür belirleme çalışması yapılmıştır.

**BULGULAR:** 2011-2013 ve 2015-Temmuz 2017 tarihleri arasında sırasıyla 813 ve 56 olmak üzere toplam 859 örneğin SIRE-PZA testi sonuçlanmıştır. İlaç duyarlılık testi çalışılan bu örneklerden 111'inde diğer ilaçlarla birlikte olmak üzere direnç saptanmış ve bunlardan 38'i tek başına PZA direnci olarak rapor edilmiştir. Sıvı kültürde üreyen, katı (klasik LJ/Ogawa) besiyerinde üremeyen 12 türden 3'ü Reverse-dot-blot yöntemiyle M.bovis olarak tanımlanmıştır.

**SONUÇ VE TARTIŞMA:** Dünyada, MTBC insan ve hayvanlarda TB etkeni olarak rapor edilmektedir. M.tuberculosis klasik olarak LJ besiyelerinde üretilmektedir. M. bovis ilk izolasyonlarında genellikle gliserinli LJıde ya hiç üremez veya geç ürer. Sıvı otomatize sistemler pahalı olmakla birlikte daha hızlı ve duyarlı olmaları yanında diğer mikobakterilerin üremesini kolaylaştırmaları nedeniyle tercih edilmektedir. Ayrıca PZA testi sadece sıvı besiyerleri için valide edilmiştir. Katı besiyerlerinde çalışılmaz. M. bovis PZAıya doğal olarak dirençlidir. Daha önce hiç TB tedavisi almamış kişilerden izole edilen MTBC kökenlerinden sadece sıvı besiyerinde üremiş ve tek başına PZA direnci saptanmış suşlarda M. bovis olasılığı göz ardı edilmemelidir.

**Anahtar Kelimeler:** Mycobacterium tuberculosis compleks (MTBC, Mycobacterium bovis, Pirazinamid

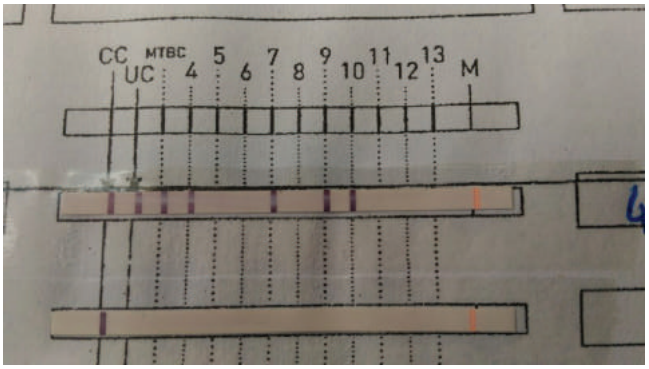


Reverse-dot-blot yöntemiyle M.bovis'in genetik bant paterni

## SS-132
## EGE ÜNİVERSİTESİ TIP FAKÜLTESİNE BAŞVURAN TÜBERKÜLOZ OLGULARININ MOLEKÜLER EPİDEMİYOLOJİSİ

İmren Nesil[1], Cengiz Çavuşoğlu[2], Timur Köse[3], Mustafa Hikmet Özhan[1]

[1]Ege Üniversitesi, Göğüs Hastalıkları Anabilim Dalı, İzmir
[2]Ege Üniversitesi, Tıbbi Mikrobiyoloji Anabilim Dalı, İzmir
[3]Ege Üniversitesi, Biyoistatistik ve Tıbbi Bilişim Anabilim Dalı, İzmir

**GİRİŞ:** Tüberküloz (TB); kronik, nekrozitan bir hastalıktır. TB'a bağlı ölümlerin, bulaşın azaltılmasında, tüberkülozun toplum içerisindeki hızlı yayılımını, bulaşta rol oynayan dinamikleri, reenfeksiyon ile reaktivasyon arasındaki farkı gösteren epidemiyolojik özelliklerinin bilinmesi önemli rol oynar. Moleküler tekniklerin gelişmesiyle, M. tuberculosis suşlarının tiplendirilmesi, bir toplum içindeki infeksiyonun orijini, yayılması ve direnç kazanmış olan suşların erken saptanması gibi önemli epidemiyolojik soruların yanıtını verebilir.

**YÖNTEM:** Ege Üniversitesi Tıp Fakültesi Mikrobiyoloji laboratuvarında 2009-2014'de TB tanısı konan 402 hastanın örneklerinden Mycobacterial Interspersed Repetetive Units - Variable Number of Tandem Repeat (MIRU-VNTR) ve spoligotyping yöntemleriyle aileleri de belirlenmiştir. Bu hastaların retrospektif olarak sistemden demografik verileri, doğum yeri, geçirilmiş tüberküloz öyküsü, eşlik eden hastalıklar, ilaç dirençleri, PPD, temas öyküsü, IGRA testi, klinik ve radyolojik bulguları, tedavileri, biyokimyasal verileri hastane yatışları ve mortalitesi taranmış ve kaydedilmiştir.

**BULGULAR:** Toplam 402 (238 erkek, ortalama yaş 52.7 ± 18.4) TB hastası çalışmaya alınmıştır. Hastaların 248 (%61.7)'i akciğer TB, 135 (%33.6) 'i akciğer dışı TB (AD-TB), 19 (%4.7)'u hem Akciğer TB hem de AD-TB tanısı almıştır. Hastaların 203 (% 50.5)'ü Ege bölgesindendi, 146( % 36.3)'sına ek hastalık eşlik etmekte ve 85 ( % 21.1)'i immün yetmezlik durumu vardı.Laboratuvarda değerlendirilen örneklerde üretilen M. tuberculosis suşlarının moleküler tiplendirmeleri yapıldığında 52'sinin (%12.9) ailesi net belirlenemedi. Belirlenenlerin ise ile %40'ı T1, %8.2'si H3, %7'si LAM7TUR, %5'i H1, % 4 'ü LAM3 - S (karma) ve % 4 U ailesinden oluşmaktaydı. Aileler arasında yaş dağılımı, radyolojik ve klinik bulgular, laboratuvar verileri bakımından anlamlı fark yok, gruplar benzer özellik göstermekteydi. Ancak; ilaç direnci açısından bakıldığında Beijing ailesinin % 55.6'sı rifampisin (R), izoniazid (INH)(1 µg/ml) - INH(0.2 µg/ml) ve streptomisin(S) dirençliydi ve bu oranlar ailelerden anlamlı olarak daha yüksekti ($p<0.001$). Hastaların %71.6 'sı TB nedeni ile hastaneye yatmıştır, 1 yıl içindeki mortalite oranı %17.9'dur. Aileler arasında hastane yatışı, mortalite bakımından anlamlı fark görülmedi.

**SONUÇ:** M.tuberculosis suşlarının tiplendirilmesi, bir toplum ya da aile içindeki infeksiyonun orijini, yayılması, direnç kazanmış olan suşların erken saptanması gibi önemli cevapları bize verebilir. Bu çalışmada en sık T1 ailesinin bölgemizde saptandığı ve Beijing ailesinin farklı şekilde yüksek direnç suşu içerdiğini gösterilmiştir. Bu ailelerin özellikleri ve klinik yansımalarına yönelik de daha geniş bölgelerde çalışmalara ihtiyacımız var.

**Anahtar Kelimeler:** Tüberküloz, Moleküler Yöntemler, Ailesel Sınıflama

# SS-133
# SİGARA BIRAKMADA ETKİLİ FAKTÖRLER

Ersin Çevikalp[1], Hülya Şahin[2]

[1]Dr. Suat Seren Göğüs Hastalıkları ve Cerrahisi Eğitim ve Araştırma Hastanesi, Sigara Bırakma Polikliniği, İzmir
[2]Dr. Suat Seren Göğüs Hastalıkları ve Cerrahisi Eğitim ve Araştırma Hastanesi,Pulmoner Rehabilitasyon Ünitesi, İzmir

**AMAÇ:** Sigara bırakma polikliniğine başvuran hastalarda, sigara bırakma oranlarını belirlemek ve sigara bırakmada etkili faktörleri incelemektir.

**MATERYAL-METOD:** Bir yıl boyunca hastanemizin sigara bırakma polikliniğine başvuran hastaların yaş, cinsiyet, eğitim durumu, nikotin bağımlılık testi, anksiyete depresyon skorları kaydedildi.Hastaya verilen destek tedavi; motivasyonel görüşme, oral farmakolojik tedavi ve nikotin replasman tedavisi( sakız ve bant) olarak üç ayrı grupta incelendi. Hastalar bir yıl sonra telefon ile aranarak sigarayı bırakıp bırakmadıkları öğrenildi.

**SONUÇLAR:** 1 yıl içinde sigara bırakma polikliniğine 748 hasta başvurdu.1 yıl sonra telefon ile aranan hastaların 238'ine ulaşılamadı, 87 hastanın önerilen tedaviyi almadığı öğrenildi. Çalışmaya dahil edilen 423 hastanın 108'inin ( %25,5) sigarayı bıraktığı öğrenildi. Hastalar sigarayı bırakan ve bırakamayan şeklinde 2 grupta incelendiğinde, gruplar arasında yaş, cinsiyet, eğitim durumu, nikotin bağımlılık testi açısından anlamlı farklılık saptanmadı.Aynı şekilde motivasyonel görüşme, nikotin replasman tedavisi ve ilaç kullanımı da iki grup arasında anlamlı fark göstermiyordu. Ancak anksiyete ve depresyon skorlarının sigarayı bırakamayan grupta anlamlı olarak daha yüksek olduğu görüldü.

**SONUÇ:** Yaş, cinsiyet, eğitim durumu, destek tedavi şekilleri sigarayı bırakmada etkin rol almazken anksiyete ve depresyon varlığı sigara bırakmayı olumsuz yönde etkilemektedir. Bu nedenle sigara bırakmaya çalışan hastalara psikolojik destek sağlamanın çok önemli olduğunu düşünmekteyiz.

**Anahtar Kelimeler:** sigara bırakma, nikotin replasman tedavisi, motivasyonel görüşme,oral farmakolojik tedavi

Grupların demografik ve klinik özellikleri

| Değişken | Tüm hastalar | Bırakanlar | Bırakmayanlar | p |
|---|---|---|---|---|
| Yaş | 42,82 | 42,69 | 42,86 | 0.892 |
| Erkek cinsiyet | 270 | 66 | 204 | 0,496 |
| eğitim<br>İlkokul<br>Ortaokul<br>Lise<br>Üniversite | 195<br>61<br>107<br>60 | 47<br>14<br>28<br>19 | 148<br>47<br>79<br>41 | 0,652 |
| Nikotin bağımlılık test skoru | 5,98 | 5,62 | 6.1 | 0.071 |
| Anksiyete skoru | 9,19 | 8,35 | 9,47 | 0,016 |
| Depresyon skoru | 7,61 | 6,98 | 7,83 | 0,027 |
| Tedavi<br>Motivasyonel görüşme<br>Nikotin replasman tedavisi<br>Oral farmakolojik tedavi | 73<br>36<br>314 | 22<br>6<br>80 | 51<br>30<br>234 | 0,316 |

## SS-134
## KRONİK OBSTRÜKTİF AKCİĞER HASTALIĞI OLAN BİREYLERDE YORGUNLUK VE DİSPNE DURUMU

Naile Alankaya

Kıbris İlim Üniversitesi, Sağlık Hizmetleri Yüksekokulu, Girne

**GİRİŞ:** KOAH ilerledikçe, hastalar dispne ve yorgunluk gibi semptomlar nedeniyle fiziksel aktivite düzeyinde azalma, günlük yaşam aktivitelerini yerine getirmede zorlanma yaşamaktadırlar. Araştırmanın amacı: Araştırma, KOAH tanısı konmuş hastaların dispne ve yorgunluk durumunu ve etkileyen faktörleri belirlemek amacıyla kesitsel ve tanımlayıcı olarak yapılmıştır. Araştırmanın Yöntemi: Araştırmanın verileri Dr. Suat Seren Göğüs Hastalıkları ve Cerrahisi Eğitim ve Araştırma Hastanesinde Şubat-Nisan 2016 tarihleri arasında toplanmış, araştırma kriterlerine uyan 102 hasta örneklemi oluşturmuştur. Veriler "Hasta Tanıtıcı Bilgi Formu", "Modified Medical Research Council Dyspnea Scale (mMRC)", "KOAH ve Astım Yorgunluk Ölçeği (KAYÖ)" kullanılarak toplanmıştır. Araştırmanın yürütülebilmesi için bir Üniversitenin etik kurulundan, verilerin toplanacağı kurumdan ve hastalardan yazılı izin alınmıştır. Verilerin istatistiksel analizinde SPSS 22.0 paket programı kullanılmıştır. Araştırmada sürekli değişkenlerin normal dağılıma uygunluk kontrolünde Kolmogorov Smirnov testi ve Levene's varyans homojenite testleri, değişkenlerin karşılaştırılmasında Student t testi, ikiden fazla değişkenin olduğu karşılaştırmalarda tek yönlü varyans analizi (ANOVA), tekrarlanan ölçümler arasındaki farklar eşleştirilmiş t testi ile test edilmiştir. Normal dağılıma sahip olmayan değişkenler için Mann Whitney U Testi ve Kruskal Wallis Varyans Analizi kullanılmıştır. Tanıtıcı istatistik olarak ortalama ± std.sapma değerleri verilmiştir ve $p<0.05$ istatistiksel olarak anlamlı kabul edilmiştir.

**BULGULAR:** Araştırmaya katılan hastaların yaş ortalaması 67,38+10,15'tir ve %75,5'i erkek; %52,9'u ilkokul mezunu,%67,6'sı evli ve %68,7'i orta gelir düzeyindedir. Hastaların sadece %7,1 (n=7)'sinin yılda bir kez kontrole gittiği, %57,8'inin sık sık/gün boyu yorgunluk yaşadığı; %91,2'inin hiçbir spor/egzersiz yapmadıklarını belirlenmiştir. Hastaların %55,4'i sık sık/gün boyunca dispne yaşadığını ifade etmiştir. İleri analizde hastaların KAYÖ puan ortalamasının orta düzeyde olduğu, kadınların yorgunluk puan ortalamasının erkeklerden daha yüksek ($p=0.002$; $p<0.05$); hastalık nedeniyle çalışamayanların yorgunluk düzeyi, çalışan ve KOAH dışı nedenlerle çalışmayanlardan daha yüksek ($p=0.002$; $p<0.05$) bulunmuştur. Araştırmada Modifiye Medikal Research Council (mMRC) Dispne Skalası puan ortalaması oldukça yüksek ($X=4.40$)'tir; erkek hastaların kadınlara oranla daha fazla dispne yaşadıkları ($t=5.86$; $p=0.0$) bulunmuştur. Ancak araştırma sonucunda hastaların KAYÖ puan ortalaması ile mMRC Dispne Skalası puan ortalaması arasında anlamlı ilişki bulunamamıştır ($r=0.15$; $p=0.13$; $p>0.05$).

**SONUÇ:** Yorgunluk ve dispne KOAH'lı hastalarda önemli sorun olup yaşam kalitesi ve günlük yaşam aktivitelerini önemli ölçüde etkilediği görülmüştür. KOAH'lı hastalarda yorgunluğun belirlenmesi, günlük yaşam aktivitelerinin planlanması ve dispnenin azaltılması önemlidir.

**Anahtar Kelimeler:** Dispne, KOAH, GYA, yorgunluk

## SS-135
## GERİATRİK AKCİĞER KANSERLİ HASTALARIMIZIN RETROSPEKTİF ANALİZİ

Şule Karabulut Gül[1], Hüseyin Tepetam[1], Sevim Özdemir[1], Ahmet Fatih Oruç[2]

[1]Dr.Lütfi Kırdar Kartal Eğitim ve Araştırma Hastanesi
[2]İstanbul Onkoloji Hastanesi

**AMAÇ:** Akciğer kanseri dünyada en çok ölüme sebep olan kanser türüdür genellikle orta ve ileri yaşlarda görülmektedir.Günümüzde kanser tanısı alanlarda geriatrik yaş grubu oranı artmaktadır.Yeni tanı alan küçük hücreli dışı akciğer kanserli hastaların yaklaşık %30-40'ı 70 yaş üstü,küçük hücrelilerde bu oran %32'dir. Yaşlılarda akciğer kanseri, ortalama yaşam sürelerinin uzadığı toplumlarda giderek daha önemli bir problem haline gelmiştir.Bu hastalarda ilaç toksisitesi, tedaviyi kısıtlayıcı veya hayatı tehdit eden ek komorbid hastalıkların varlığı gibi nedenlerle daha az agresif yaklaşılmaktadır.Yaşlı hastalarda kliniğimizde bireysel olarak değerlendirme yapılmaktadır. Çalışmamızda tedavi uyguladığımız hastalarımızı ve tedavi sonuçlarını genel olarak analiz ettik.

**GEREÇ-YÖNTEM:** 124 hasta retrospektif olarak değerlendirildi.Medyan yaş 73, (70-89) 26'sı 80 yaş üstüydü.110 'u erkekti(%88.7). 111'İ sigara kullanıcısıydı.ECOG 0-1 84,(%67.7),ECOG2 39 (%31.5) ve 1 hasta ECOG 3 (%0.8) ile başvurmuştu.104'ü NSCLC,20'si SCLC patolojik tipteydi. Evre 1-2 10 hasta (%8),evre 3 71 (%57.3),evre4 23(%9.7) hastaydı.20 'sinde KOAH,50'sinde DM ve HT mevcuttu. Kilo kaybı 60 hastada (%48.4) vardı.KT, 11hastaya postoperatif,37 hastaya eş zamanlı,34 hastaya RT öncesi,10'una RT sonrası uygulanmıştı. 32 hasta sadece RT almıştı.Metastaz en çok kemik (22)ve beyin bölgesinde (19)saptandı.İstatistik SPSS 17 ile yapıldı.Takip süresi medyan 13 ay (2-62)dı.

**BULGULAR:** 2 yıllık genel sağkalım(GSK),hastalıksız sağkalım(HSK) ve lokal kontrol (LK) sırası ile %33,35 ve 62'dir.2 yıllık GSK da ECOG (P:0.03),kilo kaybı (p:0.001),komorbid hastalık (p:0.002) ve KT uygulanan grupta (p:0.04) istatistiksel anlamlı bulunurken,2 yıllık HSK'da kilo kaybı (p:0.005) anlamlı bulunmuştur. LK'de anlamlı bir veri bulunamadı. 80 yaş üstü 2 yıllık GSK,HSK,LK sırasıyla %28,27,57 olarak bulundu.80 yaş altı ile anlamlı bir fark saptanmadı.

**TARTIŞMA:** Çalışmamızda akciğer kanserli yaşlı hastalarda genel sağkalımı etkileyen faktörler yine tüm populasyon için kötü prognostik gösterge olan kilo kaybı, performans skoru,komorbiditer hastalıkların eşlik etmesi olarak bulundu. DSÖ yaşlı tanımında 80 yaşı kullanmaya başladı.80 yaş üstünde anlamlı veri saptayamadık.Bunun sebebi az hasta olmasına bağlanabilir.İleri yaş hastalarda uygulanması gereken tedaviden kaçıp destek tedavilerin verilmesi sonucu SKda azalma veya tedaviye bağlı YE'lerin daha fazla ortaya çıkması ile morbidite ve mortalitede artış görülmektedir fakat ileri yaş tek başına kanser tedavisinin yapılmasına engel olmamalıdır.Tedavi öncesi mutlaka kapsamlı bir değerlendirme yapılmalı ve tedavi kararı bireye özel düzenlenmelidir.80 yaş üstü hastalarda daha iyi sonuçlar için bu yaş grubuna yönelik faz III randomize çalışmalara ihtiyaç vardır.

**Anahtar Kelimeler:** Akciğer kanseri,radyoterapi,kemoterapi,yaşlı hasta

## SS-136
## GÖĞÜS HASTALIKLARI HASTANESİNDE İLERİ YAŞ HASTALARDA HANGİ AYLARDA MORTALİTE DAHA YÜKSEK OLUR?: KIŞ AYLARI MI? YAZ AYLARI MI?

Uğurcan Tanülkü, Deniz Uysal, Dilem Mavigök, Aylin Özalp, Neslihan Köse, Güzide Tomas, Hasibe Çiğdem Erten, Sercan Dadaş, Aslı Çalışkan, Erdal Tatlıdil, Tülin Sevim, Hatice Türker, Zuhal Karakurt

İstanbul Anadolu Güney Kamu Hastaneleri Birliği Sağlık Bilimleri Üniversitesi Süreyyapaşa Göğüs Hastalıkları Ve Göğüs Cerrahisi Eğitim Ve Araştırma Hastanesi

**GİRİŞ AMAÇ:** İleri yaş (85 yaş ve üzeri) hastaların hastane yatışlarında mortalitenin yüksek olacağı düşünülür. İleri yaş hastalarda göğüs hastalıkları kaynaklı hastane mortalite oranlarının aylar içinde değişkenlik gösterip göstermediği ile ilgili ülke verileri sınırlıdır. Çalışmada göğüs dal hastanesinde İleri yaş hastalarda mortalitenin aylar arasında dağılımı araştırıldı

**YÖNTEM:** Geriye dönük gözlemsel Kohort çalışma. Bir Göğüs dal üniversite hastanesinde Eylül 2016-Temmuz 2017 dönemi aylık mortalite toplantı veri kayıtları değerlendirildi. Ölüm kayıtlarında demografik özellikler, ek hastalıklar, klinik-tedavi kayıt bilgileri aylık analize dahil edildi. Hastalar, 85 yaş ve üzeri olup (ileri yaş, Grup 1) olmamalarına (Grup 2) göre iki gruba ayrıldı. Gruplar kayıt edilen veriler ve aylık olarak karşılaştırıldı.

**BULGULAR:** Çalışma döneminde 18793 hastada 777 mortalite (%4.1) kayıt edildi. İleri yaş grup 1; 82 (%10.6) iken Grup 2 n=695 (%89.4) idi. İleri yaş grup 1 de kadın cinsiyeti fazla idi (57.3 karşın 25.9, p<0.001). Her iki grubun hastane başvuru yeri ve yatış günü benzer idi. Alzheimer-demans (%36.6 ve %6.9, p<0.001) ve kalp yetmezliği yaşlı grup 1 de yüksek bulundu(%28 ve %14.6, p=0.002). Uygulanan mekanik ventilasyon sıklığı ve tedavi dağılımları her iki grupta benzer idi. İleri yaş grup 1'in Eylül 2016-Temmuz 2017 aylık mortalite oranları Şekil 1 de özetlendi.İki grup arasında 11 aylık dağılım istatistiksel benzer olsa da, ileri yaş grup 1 de en yüksek mortalite Ocak (%17.1) ve Temmuz (%15.9) aylarında idi.

**SONUÇ:** Göğüs hastalıkları nedenli hastane yatışlarında ileri yaş hastalarda hastane mortaliteleri Ocak ve Temmuz aylarında iki kat daha yüksek olması nedeniyle bu aylarda ileri yaş hasta yatışlarında daha dikkatli olunmalıdır. İleri yaş hastalar yaşlı olmaları nedeniyle kısıtlı tedavi yaklaşımları uygulanmamaktadır.

**Anahtar Kelimeler:** Mortalite, Ölüm, İleri Yaş

Şekil 1

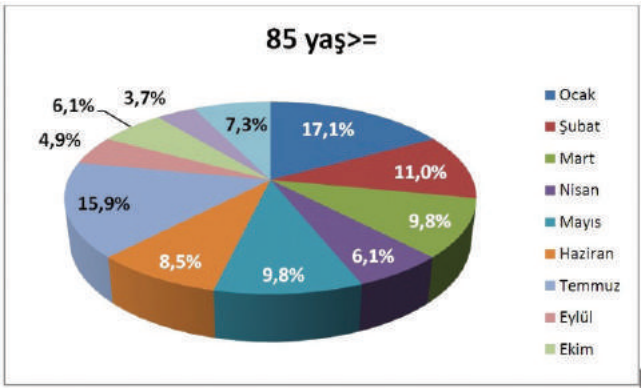

# SS-137
# TOPLUMDAN BAŞVURAN YAŞLILARDA KOAH SIKLIĞI VE İLİŞKİLİ FAKTÖRLER

Cihan Kılıç[1], Özlem Yılmaz[1], Rengin Demir[2], Gülistan Bahat[1], Mehmet Akif Karan[1]

[1]İstanbul Üniversitesi, İstanbul Tıp Fakültesi, İç Hastalıkları Ana Bilim Dalı, Geriatri Bilim Dalı, İstanbul
[2]İstanbul Üniversitesi, Kardiyoloji Enstitüsü, İstanbul

**AMAÇ:** Yaşlılarda yaygın bir hastalık olan kronik obstrüktif akciğer hastalığının (KOAH) olumsuz sağlık sonuçları ile ilişkilidir. Prevalansı ve morbiditesi yüksek olmasına rağmen çoğunlukla tanı konulması ve ilgili faktörler göz ardı edilebilmektedir. Bu amaçla polikliniğimize başvuran yaşlılardaki KOAH sıklığını ve KOAH ilişkili faktörleri çalışmamızda ortaya koymayı amaçladık.

**YÖNTEM:** Ekim 2016 – Temmuz 2017 tarihleri arasında İstanbul Tıp Fakültesi Geriatri Polikliniği'ne ilk defa başvuran ≥65 yaş olan 222 tane yaşlı çalışmaya alındı. Demografik veriler, KOAH tanısının olup olmadığı, toplam hastalık sayısı, toplam ilaç sayısı, sigara ve alkol kullanımlarının olup olmadığı not edildi. Kapsamlı geriatrik değerlendirme ile beslenme durumu, depresif duygu durum, kognitif durum, antropometrik ölçümler, BİA ile vücut kompozisyon analizi, fiziksel performans, el kavrama gücü, yürüme değerlendirmesi, 5 tekrarlı sandalyeden kalkma, yaşam kalitesi değerlendirildi. İstatiksel analiz SPSS 21 programı ile yapıldı.

**BULGULAR:** Yaş ortalaması 74,7±6,7 (65-92) olup %68,5'i (n=152) kadın idi. Yaşlıların %10'unda (n=22) KOAH tanısı vardı. Kadınların %7,2'si KOAH'lı iken; erkeklerde bu oran %15,7 idi. Sigara içen (aktif/eski içici) yaşlıların %17,7'sinin (n=11) KOAH tanısı mevcuttu. KOAH'lı hastaların %50si(n=11) ise sigara öyküsü olan hasta idi. KOAH; evli olmak(p=0,02), toplam hastalık sayısı(p=0,001), sigara(p=0,001) - alkol kullanımı(p=0,001), yaşam kalitesi(p=0,004), 5 tekrarlı sandalyeden kalkma testi(p=0,002), kabızlık(p=0,004), disfaji (p=0,002) ile ilişkili bulundu.(Tablo1)

**SONUÇ:** Çalışmamıza göre KOAH prevelansı toplumdan başvuran yaşlılarda %10 civarı olup literatür ile uyumludur. KOAH hastalığı bizim verilerimize göre de erkek yaşlılarda daha sık idi(1).KOAH olmayanlarda sigara kullanımı %25 civarında iken KOAH varlığında bu oran %50 civarı saptandı. Çalışmamızda, 4 metre olağan yürüme hızı KOAH'lı hastalarda ilişkili çıkmazken 5 tekrarlı sandalyeden kalkma testi daha uzun süreli efor gerektirdiği için KOAH ile ilişkili bulundu. Disfaji ile ilişkisi ise gastroözefageal reflü hastalığının KOAH'a eşlik eden hastalıklardan olması ile ilişkili gibi görünmektedir.

**TARTIŞMA:** Çalışmamızda, toplumdan başvuran yaşlılarda KOAH prevelansı oldukça sık olup dünya prevelansı ile benzerlik göstermektedir. İlişkili faktörlere bakıldığında fiziksel performans, el kavrama gücü gibi sarkopeni varlığını ortaya koyan faktörlerle KOAH literatürde ilişkili olmasına rağmen çalışmamızda KOAH'lı hasta sayımız az ve KAOH olmayan yaşlılarında komorbiditeleri olduğu için muhtemelen istatistiki bir anlamlılığa ulaşacak ilişki gösterilemedi. Ancak çalışmamızda sigara- alkol kullanımı, eşlik eden komorbiditelerinin fazlalığı yaşam kalitesi düşüklüğü, fiziksel performanstaki zayıflık KOAH ile anlamlı derecede ilişkili bulundu.

**Anahtar Kelimeler:** KOAH, yaşlı, kapsamlı geriatrik değerlendirme

KOAH ile ilişkili faktörler

| | KOAH var (n=22) | KOAH yok (n=200) | Toplam (n=222) | p (önemlilik) |
|---|---|---|---|---|
| 5 tekrar sandalyeden kalkma süresi(saniye) (ortalama±ss) | 14,8±5,4 | 12,0±3,7 | 12,3±4,0 | 0,002 |
| Hastalık sayısı (ortalama±ss) | 5,8±1,9 | 4,2±2,1 | 4,4±2,1 | 0,001 |
| Yaşam Kalitesi (EQ5-D yüzde) (ortalama±ss) | 54,6±24,5 | 66,2±18,4 | 65,0±19,4 | 0,04 |
| Evli olma | 17(%77,3) | 103(%51,5) | 120(%54,1) | 0,02 |
| Kabızlık | 10(%45,5) | 51(%25,5) | 61(%27,5) | 0,04 |
| Sigara kullanımı | 11(%50) | 51(%25,5) | 62(%27,9) | 0,01 |
| Alkol kullanımı | 3(%13,6) | 6(%3) | 9(%4,1) | 0,01 |
| Disfaji | 5(%22,7) | 16(%8) | 21(%9,5) | 0,02 |

## SS-138
## KRONİK OBSTRÜKTİF SOLUNUM HASTALIĞI OLAN YAŞLILARDA İNHALER TEDAVİLERE UYUM VE ETKİLİ FAKTÖRLER

Emel Ceylan, Hüseyin Örün, Mert Altaş, Tuğçe Kübra Güleç, Nuray Seyitoğlu Ertek, Aydın Çöl, Fisun Karadağ

Adnan Menderes Üniversitesi Tıp Fakültesi, Göğüs Hastalıkları Ana Bilim Dalı

**AMAÇ:** Kronik obstrüktif solunum hastalıklarında inhaler ilaçlar tedavinin temelini oluşturur. Tedavi rejimine uyum olmaması ve yetersiz inhaler teknik, özellikle yaşlı hastalarda tedavi yetersizliğinin önemli nedenleridir. Bu çalışmada yaşlı KOAH ve astım hastalarında tedaviye uyum düzeyinin ve inhaler kullanım tekniğinin yeterliliğinin değerlendirilmesi amaçlanmıştır.

**GEREÇ-YÖNTEM:** Kronik obstrüktif solunumsal hastalığı olan hastalara araştırmacılar tarafından oluşturulmuş bir anket uygulandı. Tedavi uyumu ve inhaler teknik, standart hale getirilmiş olan İnhalerlere Uyum Testi (TAI) ve Morisky-Green anketleri ile değerlendirildi. Hastaların bilişsel fonksiyonları Mini-Mental Durum (MMD) testi ile değerlendirildi.

**SONUÇLAR:** Çalışmaya katılan 118 hastanın yaşları 65 ve üzerinde olan 46'sı yaşlı grubu, 72 kişilik ikinci grup ise yaşlı olmayan grubu oluşturdu. Her iki grupta kadın ve erkek olgu dağılımı benzerdi. Yaşlı grupta KOAH'lı hasta oranı daha yüksekti (%63'e karşılık %27,8). MMD testi skoru yaşlı hasta grubunda yaşlı olmayan gruba oranla daha düşük düzeyde saptandı ($p<0,018$). Kronik tedavi için hastalar arasında kapsül-dışı kuru toz inhalerler (KTİ) en sık kullanılan cihazdı (%42,4). İkinci sıklık ise %22 ile ardışık kullanılan kapsül formlu KTİ cihazlarda idi. Olguların %61,9'u kronik tedavilerine ek olarak kurtarıcı bronkodilatör uygulamaları için ÖDİ cihaz da kullanmaktaydı. Olguların %68,6'sı tedavi için birden fazla tipte cihaz kullanmaktaydı ve bu oranlar astım ve KOAH'da benzerdi. Kronik tedavi için kullanılan cihaz tiplerine göre yaş ortalamaları gruplar arasında anlamlı derecede farklı bulundu ($p<0,0001$). Ölçülü doz inhaler cihazı kullananlar median 45,5 yıl ile en genç grubu oluşturuyordu. Kullanılan inhaler cihaz tipi ve uyum skorları arasında belirgin bir farklılık yoktu. TAI-10 ile değerlendirilen tedavi uyum skorları ile yaş arasında pozitif korelasyon saptandı ($r:0,301$; $p<0,001$). Tedaviye uyum oranı yaşlı grupta yaşlı olmayan gruba göre daha yüksek bulundu (%39,1'e karşılık %16,7; $p<0,012$). İyi tedavi uyumu olan olgu oranları KOAH grubunda astımlılardan daha yüksek bulundu ($p=0,037$). Cihaz kullanımı sırasında kritik hata yapma açısından cihaz grupları arasında anlamlı farklılık saptanmadı. Ancak inhaler kullanımı sırasında kritik hata yapma oranı yaşlı KOAH'lı hastalarda yaşlı olmayanlardan daha yüksek bulundu ($p<0,0001$).

**SONUÇ:** Kronik obstrüktif solunumsal hastalığı olanlarda yaş ilerledikçe tedaviye uyum oranı artmaktadır. Ancak cihaz kullanımı sırasında kritik hata yapma oranlarının, özellikle KOAH'lı yaşlı hastalarda daha yüksek olması, yaşla birlikte görülebilen bilişsel fonksiyonlardaki azalma ile ilişkili olabilir.

**Anahtar Kelimeler:** yaşlı hastalar, inhaler tedavi, tedavi uyumu

## SS-139
## KOMPLET REZEKSİYON UYGULANAN KHDAK'Lİ HASTALARDA UZAK NÜKSÜ ETKİLEYEN FAKTÖRLER VE SONUÇLARIMIZ

Ferdane Melike Duran, Süleyman Emre Akın, Mustafa Çalik, Hıdır Esme

Sağlık Bilimleri Üniversitesi Konya Eğitim ve Araştırma Hastanesi Göğüs Cerrahisi Kliniği, Konya Türkiye

**AMAÇ:** Uzun dönem hayatta kalma KHDAK'da R0 rezeksiyonu takiben %50'den azdır. Rezeksiyon sonrası mortaliteyi etkileyen en önemli neden nüks gelişimidir. Bu çalışma uzak nüksü etkileyen faktörlerin belirlenmesi, bu konuyla ilgili farkındalığın arttırılması ve yeni çalışmalara ışık tutmayı amaçlamaktadır.

**METOD:** Çalışmamızda Konya Eğitim Ve Araştırma Hastanesi Göğüs Cerrahisi Kliniğinde 01.01.2008 ile 31.12.2012 tarihleri arasında KHDAK nedeni ile komplet rezeksiyon uygulanan hastalara ait veri tabanının rektospektif incelenmesiyle elde edildi. Klinikopatolojik değişkenlerin uzak nüks üzerindeki etkileri değerlendirildi. İstatiksel incelemede Mann Whitney U testi kullanıldı.

**BULGULAR:** Çalışmaya KHDAK'li rezeksiyon yapılan 50 erkek(%87.7), 7 kadın(%12.3) hasta dahil edildi. Hastaların 7'sinde uzak nüks gelişti. Uzak nüks ile klinikopatolojik faktörler arasındaki ilişki incelendi.3 yıllık izlem süresince sağ kalımı etkileyen parametrelerden diferansiasyon (p=0.012), patolojik evre (p=0.02), uzak nüks gelişimi (p=0.014), uzak nüks yeri(p=0.011),yoğun bakım süresi(p=0.018),yatış süresi(p=0.018) ve postoperatif uzak nüks zamanı (0.048) arasında kıyaslamada istatistiksel olarak anlamlı değerler elde ettik. Uzak nüks ile BT'de 1 cm'den büyük hiler LAP(p=0.049) arasında istatistiksel anlamlılık saptandı.

**SONUÇ:** BT'de 1 cm'den büyük hiler lenf nodu varlığının uzak nüks gelişimiyle ilgili olduğu saptandı.

**Anahtar Kelimeler:** Non-Small Cell Lung Cancer, Distant, Recurrence

## SS-140
## KULLANILAN NODAL EVRELEME SİSTEMİ, METASTAZ SAPTANAN İSTASYON SAYISI VEYA METASTAZ SAPTANAN NOD SAYISINDAN HANGİSİ KOMPLET REZEKE EDİLEN KÜÇÜK HÜCRELİ DIŞI AKCİĞER KANSERLİ HASTALARDA EN İYİ PROGNOSTİK FAKTÖRDÜR?

Necati Çitak[1], Yunus Aksoy[2], Özgür İşgörücü[1], Çiğdem Obuz[2], Barış Açıkmeşe[3], Songül Büyükkale[4], Muzaffer Metin[5], Adnan Sayar[4]

[1]Bakırköy Dr. Sadi Konuk Eğitim ve Araştırma Hastanesi, Göğüs Cerrahisi Kliniği, Bakırköy, İstanbul
[2]Yedikule Göğüs Hastalıkları ve Göğüs Cerrahisi Eğitim ve Araştırma Hastanesi, Göğüs Cerrahisi Kliniği, Zeytinburnu, İstanbul
[3]Bakırköy Dr. Sadi Konuk Eğitim ve Araştırma Hastanesi, Göğüs Hastalıkları Kliniği, Bakırköy, İstanbul
[4]Memorial Hastaneler Grubu, Şişli Memorial Hastanesi, Göğüs Cerrahisi Kliniği, Şişli, İstanbul
[5]Okan Üniversitesi Tıp Fakültesi, Göğüs Cerrahisi Anabilim Dalı, İstanbul

**AMAÇ:** KHDAK'ın TNM evrelemesinin sekizinci baskısında nodal durum, eskiden olduğu gibi, metastaz saptanan lenf nodunun anatomik yerleşimi olarak sınıflandırılmaya devam etmiştir. Bu retrospektif çalışmada halen kullanılan nodal evreleme sistemi (pN) ile metastaz saptanan istasyon sayısı (sN) ve nod sayısının (nN) prognostik faktör olarak karşılaştırılması amaçlanmıştır.

**MATERYAL:** 2010-2017 yılları arasında komplet rezeke edilen 1038 KHDAK'lı hasta incelendi. Hastalar pN kategorisinde pN0, pN1 ve pN2; sN kategorisinde sN0, sN1 (bir istasyon metastazı), sN2 (iki veya üç istasyon metastazı) ve sN3 (dört ve üzeri istasyon metastazı); nN kategorisinde nN0, nN1 (bir ile üç arası nod metastazı), nN2 (dört ile altı arası nod metastazı) ve nN3 (yedi ve üzeri nod metastazı) şeklinde gruplandırıldılar. Hastalar ortalama 40.2 ay takip edildiler.

**BULGULAR:** Genel 5-yıllık sağkalım %60.1 iken pN0 için %70.1, pN1 için %54.3 ve pN2 için %26.4'dü ($p<0.0001$). Benzer şekilde sN ve nN kategorilerinde de sağkalım açısından kademeli bozulma saptandı. sN1 için 5-yıllık sağkalım %54.1, sN2 için %42.4 ve sN3 için %16.1 iken nN1 için %51.4, nN2 için %36.1 ve nN3 için %7.9 idi ($p<0.0001$). Çoklu değişken analizde sN ve nN'in pN gibi bağımsız risk faktörleri olduğu görüldü ($p<0.0001$). pN0 ile pN1 ve pN2 karşılaştırıldığında hazard ratio sırasıyla 1.763 ve 3.422 olarak hesaplandı. Hazard rationun [HR] sN ve nN kategorilerinde pN kategorisine göre daha anlamlı olduğu görüldü. sN0 ile sN1, sN2 ve sN3 karşılaştırıldığında HR sırasıyla 1.777, 2.451 ve 4.550 olarak hesaplanırken nN0 ile nN1, nN2 ve nN3 karşılaştırıldığında sırasıyla 1.812, 2.893 ve 4.655 idi. sN ve nN alt kategorileri kendi içlerinde pN1 ve pN2 alt gruplarına ayrılıp sağkalım karşılaştırması yapıldığında istasyonel ve nodal tümör yükü arttıkça metastaz olan lenf nodunun anatomik yerleşiminin önemini kaybettiği görüldü. Sadece sN1 ve nN1 kategorilerinde pN1 ile pN2 arasında sağkalım farkı olduğu (sırasıyla $p=0.01$ ve $p=0.003$) bunun haricindeki sN2, sN3 ve nN2, nN3 kategorilerinde pN1 ile pN2 arasında sağkalım farkı olmadığı görüldü (sırasıyla $p=0.107$, $p=0.101$ ve $p=0.247$, $p=0.481$).

**SONUÇ:** KHDAK'da pozitif istasyon ve nod sayısı kullanılan nodal evreleme sistemi yerine daha güçlü prognostik faktörlerdir. Nodal tümör yükü arttıkça metastazın saptandığı lenf nodunun anatomik lokalizasyonun anlamı kalmamaktadır. Bu yüzden bir sonraki evreleme sistemine metastaz saptanan istasyon ve nod sayısının eklenmesini öneriyoruz.

**Anahtar Kelimeler:** Küçük Hücreli Dışı Akciğer Karsinomu, Nodal Evreleme Sistemi, İstasyon sayısı, Nod sayısı, prognoz

# SS-141
# KÜÇÜK HÜCRELİ DIŞI AKCİĞER KANSERİ'NDE İNKOMPLET FİSSÜRLERİN MORTALİTE ÜZERİNE ETKİSİ

İsmail Dal, Deniz Ezgi Mahmutoğlu, Mehmet Yıldırım, Recep Ustaalioğlu, Muharrem Çelik

SBÜ Dr. Siyami Ersek Göğüs Kalp ve Damar Cerrahisi Eğitim ve Araştırma Hastanesi, İstanbul

**GİRİŞ:** Akciğer kanseri gelişmiş ülkelerde en sık mortalite sebebidir. Son elli yılda gelişen ileri teknolojiye rağmen akciğer kanserinde beş yıllık sağ kalım oranlarında belirgin bir iyileşme sağlanamamıştır. Bazı araştırmacılar inkomplet fissürlerin sağ kalımı kötü yönde etkileyebileceğini ileri sürmüşlerdir. İnkomplet fissürlerde visceral plevra yolu ile lenfatik yayılım olabileceği hipotezi kurulmaktadır. Literatürde bu konuda çelişkili bilgiler bulunmaktadır. Küçük hücreli dışı akciğer kanseri (KHDAK) olgularında inkomplet fissürlerin negatif prognostik faktör olduğunu gösteren çalışmalar olduğu gibi, inkomplet fissürlerin sağ kalımı etkilemediğini gösteren çalışmalar da mevcuttur. Çalışmamızın amacı, Evre 1 ve Evre 2 KHDAK'de inkomplet fissürlerin beş yıllık sağ kalımı etkileyip etkilemediğini tespit etmektir.

**GEREÇ-YÖNTEM:** 2009 ve 2012 yılları arasında hastanemizde lobektomi yapılan 128 olgu geriye dönük olarak incelendi. Benign sebeplerle lobektomi yapılan olgular, mezenkimal tümör olguları, küçük hücreli akciğer kanseri tespit edilen vakalar ile N1 ve N2 pozitifliği tespit edilen olgular ve TNM 8'e göre Evre 3 ve Evre 4 KHDAK tespit edilen olgular çalışmadan çıkarıldı. TNM 8'e göre Evre 1 ve Evre 2 KHDAK tespit edilen 74 olgu çalışmaya dahil edildi. Çalışma popülasyonu inkomplet fissür tespit edilen ve komplet fissür tespit edilen vakalar olmak üzere iki gruba ayrıldı. İki grubun beş yıllık sağ kalım oranları karşılaştırıldı. Verilerin analizinde IBM SPSS v.23 yazılımı kullanıldı.

**BULGULAR:** Çalışmaya dahil edilen 57 erkek ve 17 kadın olgunun yaş ortalaması 63.1 (min:44, max:77) olarak hesaplandı. 53 olguda Evre 1, 21 olguda ise Evre 2 KHDAK tespit edildi. 53 olguda inkomplet fissür ve 21 olguda komplet fissür saptandı. İnkomplet fissür ve komplet fissür grupları arasında yaş, cinsiyet ve TNM 8 evreleri açısından anlamlı istatistiksel farklılık yoktu. Komplet fissür grubunda %71.4 ve inkomplet fissür grubunda %75.5 beş yıllık sağ kalım oranları tespit edildi. Gruplar arasında beş yıllık sağ kalım açısından istatistiksel olarak anlamlı farklılık tespit edilmedi (p=0,720).

**SONUÇ:** İnkomplet fissürlerin KHDAK olgularında sağ kalımı etkileyip etkilemediği tartışmalı bir konudur. Bu konuda prospektif olarak yapılan bir çalışma mevcut değildir. Geriye dönük olarak yapılan bu çalışmada inkomplet fissürlerin beş yıllık mortalite oranlarına anlamlı bir etkisi olmadığı gösterilmiştir.

**Anahtar Kelimeler:** İnkomplet fissür, Küçük hücreli dışı akciğer kanseri, akciğer kanseri, prognostik faktörler, beş yıllık sağ kalım

Figür 1. Visceral Plevra Üzerindeki Lenfatik Akım Sistemi

Fawcett DW. Respiratory System, Lymphatics. In: Geneser F, editor. A Textbook of Histology, 11th ed. Philadelphia: Lea and Febiger, 1986:751–75.

Tablo 1. Grupların Karakteristikleri

| | İnkomplet Fissür (n=53) | Komplet Fissür (n=21) | p |
|---|---|---|---|
| Yaş, (Ortalama, Max, Min) | 62.5 (44-77) | 64.2 (49-74) | 0,631 (*) |
| Cinsiyet | 41 Erkek, 12 Kadın | 16 Erkek, 5 Kadın | 1 (**) |
| Evre | Evre1=36<br>Evre2=17 | Evre1=17<br>Evre2=4 | 0,262 (***) |
| Hücre Tipi, Adenokarsinom | 23 | 9 | - |
| Hücre Tipi, Büyük Hücreli Karsinom | 10 | 2 | - |
| Hücre Tipi, Karsinoid Sendrom | 1 | 0 | - |
| Hücre Tipi, Pleomorfik Karsinom | 2 | 0 | - |
| Hücre Tipi, Skuamöz Hücreli Karsinom | 17 | 10 | - |
| Operasyon, Sağ Alt Lobektomi | 10 | 7 | - |
| Operasyon, Sağ Orta Lobektomi | 2 | 0 | - |
| Operasyon, Sağ Üst Lobektomi | 25 | 4 | - |
| Operasyon, Sol Alt Lobektomi | 5 | 1 | - |
| Operasyon, Sol Üst Lobektomi | 11 | 9 | - |
| 5 Yıllık Sağ Kalım, Yüzde | %75.5 | %71.4 | 0,720 (***) |

(*) = Mann Whitney U Testi, (**) = Fisher's Exact Test, (***) = Chi Square Testi

## SS-142
## İNTERSTİSYEL AKCİĞER HASTALIĞI BULGULARININ EŞLİK ETTİĞİ AKCİĞER KANSERLİ OLGULARDA PROGNOSTİK FAKTÖRLER

Pınar Akın Kabalak, Derya Kızılgöz, Suna Kavurgacı, Ülkü Yılmaz

Sağlık Bilimleri Üniversitesi Atatürk Göğüs Hastalıkları ve Göğüs Cerrahisi Eğitim ve Araştırma Hastanesi, Ankara

**GİRİŞ:** İnterstisyel akciğer hastalıkları (IAH) arasında akciğer kanseri insidansının en yüksek olduğu grup idipatik pulmoner fibrozistir (IPF) (%2-63). Bu hasta grubunda tedavi yaklaşımları değişmekte ve komplikasyon sıklığını arttırarak sağkalımı olumsuz etkilemektedir.

**AMAÇ:** Kliniğimizde akciğer kanseri tanısı alan ve tanı anında radyolojik interstisyel akciğer hastalığı bulguları olan 22 hasta retrospektif olarak incelendi.

**BULGULAR:** Çalışma populasyonunun hepsi erkek olup, ortalama yaş 69±7.9 olarak hesaplandı. 65 yaş üstü 16 hasta vardı ve ortalama sigara tüketimi 51.3±20 saptandı. 9 hastada çevresel, 3 hastada mesleki asbest maruziyeti saptandı.7 tanesi KOAH olmak üzere 15 hastada eşlik eden komorbiditeler vardı. Histopatolojik olarak en sık yassı hücreli karsinom (n=10) ve adenokarsinom (n=5) izlendi. Hastalardan 9 tanesi evre 4, 13 tanesi lokal ileri evrede tanı aldı. Hastaların 11'ine kemo-radyoterapi, 4 'üne kemoterapi, 3 'üne hedefe yönelik ve 4 'üne destek tedavi verildi. Ortalama PAB 32.4±9.7 olarak saptandı. 3 hastada solunum yetmezliğine bağlı yoğun bakım yatışı olurken, 9 hastada pnömoni ve balgam kültüründe üreme saptandı. 8 hastada radyolojik olarak tipik IPF paterni izlendi. Median sağkalım 19.2 ay. DLCO su %60 ve altı olan hastalarda toplam sağkalım 8 ay iken, DLCO %60'ın üzerinde ise 15 ay bulundu (p=0.8). Evre ve DLCO değerinin göz önünde bulundurulduğu çoklu regresyon analizinde DLCO'nun sağkalıma etkisi saptanmadı. Balgam kültüründe üreme olanlarda toplam sağkalım 14.8 ay, olmayanlarda 18.7 ay olarak hesaplandı (p=0.5). Radyolojik olarak IPF bulguları olan hastalarda ortalama sağkalım 10.7, olmayanlarda 21.4 ay olarak saptandı (p=0.4). Komorbidite varlığının, ortalama PAB değerinin, YRBT paterninin, KOAH varlığının sağkalım üzerine etkisi saptanmadı. Lokal ileri evre olan iki hastada destek tedavi, evre 2a olan bir hastada kemo-radyoterapi ile tedavi edilmek zorunda kalınmıştır.

**SONUÇ:** Mevcut intersitisyel akciğer hastalığı akciğer kanseri hastalarında önemli bir mortalite ve morbidite nedenidir. Hastalarımızın bir kısmında tedavi seçimini değiştirmiş ve güncel rehberlere göre verilecek etkin tedavi verilememiştir.

**Anahtar Kelimeler:** Akciğer kanseri, interstisyel akciğer hastalığı, difüzyon kapasitesi, prognoz

## SS-143
## AKCİĞER KANSERİNDE PROGNOZUN BELİRLENMESİNDE NÖTROFİL LENFOSİT ORANI VE TROMBOSİT LENFOSİT ORANININ ETKİSİ

Seda Beyhan Sagmen[1], Coşkun Doğan[1], Sevda Cömert[1], Nesrin Kıral[1], Ali Fidan[1], Elif Torun Parmaksız[1], Banu Salepçi[2]

[1]SBÜ Kartal Dr.Lütfi Kırdar EAH, İstanbul
[2]Yeditepe Universitesi Hastanesi Göğüs Hastalıkları, İstanbul

**AMAÇ:** Son yıllarda, kanserle ilişkili inflamatuar yanıtın prognostik önemi ortaya konmuştur. Çalışmalar, kanserin prognozunda nötrofil ve lenfositlerin belirleyici etkilerini vurgulamaktadır. Yapılan çalışmalarda birçok kanser türü için nötrofil/lenfosit oranının (NLR) ve trombosit/lenfosit oranının (PLR) prognostik değeri olduğu tespit edilmiştir. Bu çalışmanın amacı standart tedavi alan akciğer kanseri hastalarının nötrofil lenfosit oranı ve trombosit lenfosit oranının sürvi ile ilişkisini değerlendirmektir.

**MATERYAL-METOD:** 2014-2016 yılları arasında akciğer kanseri tanısı alan hastaların dosyaları retrospektif olarak değerlendirilmiştir. Hastaların demografik özellikleri,hastalık evreleri, laboratuar parametreleri kaydedilerek hastaların NLR ve PLR oranlarının yaşam süreleri, hastalık evresi ile ilişkileri incelenmiştir. Istatistik için SPSS17.0 kullanlmıstır. Veriler Student T-test, ki-kare ve Mann Whitney U testi ile analiz edilmiştir.

**BULGULAR:** Çalışmaya 181 küçük hücre dışı akciğer kanseri, 39 küçük hücreli akciğer ca tanısı alan toplam 220 hasta dahil edilmiştir 116 hastaya Bronkoskopi, 16 hastaya EBUS ile, 33 hastaya cerrahi olarak 55 hastaya transtorasik biyopsi uygulanarak akciğer kanseri tanısı konulmustur. Tüm hastaların ortalama yaşı 62±8 yıl olarak saptanmıştır. Ortalama NLR değeri 4±3,35, ortalama PLR değeri 194,6±144,4 olarak tespit edilmiştir. Hastaların ortalama yaşam süresi 392±289 gün olarak tespit edilmiştir. Tüm hastalar değerlendirildiğinde hayatta kalanlarla kalmayanlar arasında nötrofil değeri, lenfosit, CRP,NLR ve PLR değerlerinde istatistiksel olarak anlamlı fark bulunmuştur (p:0,02; p<0,001; p:0,002; p<0,001; p<0,001). Hayatta kalmayanların ortalama NLR ve PLR değerleri yüksek olarak bulunmuştur. Küçük hücre dışı grupta ortalama NLR 4±3,5, ortalama PLR değeri 195,5±153,7 olarak tespit edilmiştir. Erken ve ileri evre olarak ayrıldığında iki grup arasında CRP,NLR ve PLR için istatistiksel olarak anlamlı fark saptanmıştır (p:0,001; p:0,028). Küçük hücreli dışı akciğer kanseri grubunda hayatta kalanlar ve kalmayanlar olarak ayrıldığında nötrofil, lenfosit düzeyi, CRP, NLR ve PLR değerlerinde istatistiksel olarak anlamı fark saptanmıştır (p<0,05). Küçük hücreli kanser grubunda ortalama NLR 4,2±2,5 ortalama PLR 190,4 ±91,3 olarak bulunmuştur. Küçük hücreli dışı akciğer kanseri olanlarda hayatta kalanlar ve kalmayanlar arasında lenfosit düzeyi, CRP,NLR ve PLR değeri istatistiksel olarak anlamlı farklı saptanmıştır (p:0,003;p:0,002;p<0,001; p:0,001). Küçük hücreli akciğer kanseri grubunda ise lenfosit düzeyi ve PLR değeri için istatistiksel olarak anlamlı fark saptanmıştı(p:0,003;p:0,003)

**SONUÇ:** NLR ve PLR kolaylıkla ulaşılabilen bir parametre olması nedeniyle diğer kanserlerde olduğu gibi akciğer kanseri prognozunda da önemli yeri vardır.

**Anahtar Kelimeler:** nötrofil lenfosit oranı, trombosit lenfosit oranı, küçük hücreli dışı akciğer kanseri, sürvi

## SS-144
## İLERİ EVRE AKCİĞER KANSERİNDE NLR, PLR VE ALI DEĞERLERİNİN PROGNOZU BELİRLEMEDE ETKİLERİ

Aysen Evkan, Berna Eren Kömürcüoğlu, Gamze Karakurt

Dr. SBÜ Suat Seren Göğüs Hastalıkları ve Göğüs Cerrahisi Eğitim Araştırma Hastanesi, Göğüs Hastalıkları, İzmir

**GİRİŞ:** Akciğer kanseri tüm dünyada erkeklerde prostat, kadınlarda meme kanserinden sonra en sık görülen ve yüksek mortalite oranına sahip olması nedeni ile önemli bir halk sağlığı problemidir. Nonspeisifik semptomları olması, hızlı progresyon göstermesi ve etkin bir tarama yöntemi bulunmaması nedeni ile genellikle tanı anında ileri evrededir. İleri evre akciğer kanserli olguların sağ kalım süresi 8-9 ay ile sınırlıdır. İlk tanıda ve tedaviyi planlarken riskli hastaların belirlenmesi ve prognozun tahmini için günümüze kadar birçok prognostik faktör üzerinde çalışılmıştır ancak etkin bir yöntem bulunamamıştır.

**AMAÇ:** Çalışmamızda ileri akciğer kanseri inflamasyon indexi (ALI indeksi), serum nötrofil/lenfosit oranı (NLR), trombosit/lenfosit oranı (PLR) düzeylerinin genel sağ kalım (OS), tedavi sonrası hastalıksız sağ kalım (PFS) ve tedaviye yanıtı belirlemedeki etkinliğini ortaya koymak amaçlanmıştır.

**YÖNTEM:** Hastanemizde Ocak 2013-Aralık 2015 tarihleri arasında ileri evre akciğer kanserli 115 olgu retrospektif olarak incelendi. Kesin tanı konulmuş evrelenmesi tamamlanmış olguların tedavi öncesi kan plazmasında ve hemogramında lenfosit, nötrofil,trombosit ve albumin değerleri retrospektif olarak değerlendirildi. Hastaların NLR(nötrofil lenfosit oranı), PLR(trombosit lenfosit oranı) ve tanı anındaki BMI(badymass indexi) ile ALI indexi hesaplandı. Bu değerler hastalığın progresyonsuz sağkalım(PFS) ve genel sağkalımı(OS) süreleri ile ilişkisi araştırıldı. Araştırmada elde edilen veriler SPSS 18 programında oluşturulan veri tabanına girildi. Nicel değişkenler ortalama, standart sapması, medyan, minimum ve maksimum değerleri olarak; nitel değişkenler de frekans ve yüzdeler halinde sunuldu. Sağkalım araştırmaları Kaplan-Meier yöntemi kullanıldı, bağımsız grupların sağkalım süreçler karşılaştırmaları Log-Rank testi ile yapıldı.

**BULGULAR:** Çalışmamızdaki hastaların 15'i kadın, 100'ü erkekti. Yaş ortaması 61.51, en düşük 41, en yüskek 81 yaşında idi. Olguların 77 tanesi evre 4, 38'i evre 3B idi. Sağkalım analizlere göre değerlendirildiğinde NLR 5 değeri cut off olarak Kabul edildiğinde gruplar arasında median sağkalım arasında anlamlı bir fraklılık saptandı.(p=0.026) PLR 250 cut off değeri alındığında gruplar arasında anlamlı bir farklılık saptanmadı. ALI 18 cut off değerine gore gruplar arasında anlamlı farklılık saptandı (p=0.00) Progresyona kadar geçen süre değerlendirildiğinde NLR, PLR ve ALI düzeylerinde anlamlı bir farklılık saptanmadı.

**SONUÇ:** İleri evre akciğer kanserli olgularda tanı anındaki NLR ve ALI değerlerinin sağkalım ile ilişkili olduğu, belirtilen cut off değerlerinin kullanıldığında hastanın sağkalım ve prognozu öngörmede yararlı olabileceği bulundu.

**Anahtar Kelimeler:** akciğer kanseri, ALI, NLR, PLR, prognoz

Olguların NLR, PLR ve ALI değerlerinin yaşam süreleri üzerine etkileri

| | | mediyan | St sapma | En Düşük | en yüksek |
|---|---|---|---|---|---|
| NLR | <5.00 | 9,67 | 1,54 | 6,65 | 12,69 |
| | 5.00+ | 5,95 | 2,18 | 1,68 | 10,22 |
| | Toplam | 8,81 | 0,85 | 7,14 | 10,48 |
| PLR | <250 | 8,71 | 0,71 | 7,32 | 10,10 |
| | 250+ | 9,73 | 2,91 | 4,02 | 15,44 |
| | Toplam | 8,81 | 0,85 | 7,14 | 10,48 |
| ALI | <18 | 4,24 | 1,33 | 1,64 | 6,84 |
| | 18+ | 10,13 | 1,68 | 6,85 | 13,41 |
| | Toplam | 8,81 | 0,85 | 7,14 | 10,48 |

Olguların ALI, NLR ve PLR için p değerleri

| | p değeri* |
|---|---|
| NLR | ,026 |
| PLR | ,850 |
| ALı | ,000 |

*Log Rank (Mantel-Cox)

## SS-145
## PULMONER EMBOLİDE YARI DOZ DOKU PLAZMİNOJEN AKTİVATÖRÜ TEDAVİSİNİN UZUN DÖNEM SONUÇLARI

Habibe Hezer[1], Hatice Kılıç[1], Osama Abuzaina[2], H. Canan Hasanoğlu[2], Ayşegül Karalezli[2]

[1]Ankara Atatürk Eğitim ve Araştırma Hastanesi, Göğüs Hastalıkları Kliniği, Ankara
[2]Yıldırım Beyazıt Üniversitesi Tıp Fakültesi, Göğüs Hastalıkları Ana Bilim Dalı, Ankara

**AMAÇ:** Trombolitik tedavi, yüksek riskli yaşamı tehdit eden pulmoner embolide (PE) en etkili tedavi olarak kabul edilir. Sağ ventrikül disfonksiyonu ve/veya miyokardiyal hasar belirteçleri yüksek olan orta riskli PE olgularında da etkili bir tedavi yöntemidir. Trombolitik ilaçlar trombüsü eriterek pulmoner perfüzyonu, hemodinamik bozukluğu, gaz değişimini ve sağ ventrikül fonksiyonlarını hızla düzeltir. Bu çalışmada PE olgularında yarı doz doku plazminojen aktivatörü (rt-pA) tedavisinin uzun süreli etkinliğini ve güvenilirliğini değerlendirmeyi amaçladık.

**GEREÇ ve YÖNTEMLER:** Yüksek riskli ve orta-yüksek riskli PE tanısı konularak trombolitik tedavi verilen 96 hasta çalışmaya alındı. Veriler retrospektif olarak değerlendirildi. Çalışma grubuna yarı doz 50mg/1saat rt-PA verilen 48 hasta alındı. Kontrol grubuna ise standart doz 100mg/2saat rt-PA verilen 48 olgu dahil edildi. Tüm olgular radyolojik bulguları, ekokardiyografik değişiklikler, PE rekürrensi, kronik PE sıklığı ve 5 yıllık mortalite nedenleri açısından değerlendirildi.

**BULGULAR:** Her iki grup arasında demografik veriler, Wells skorları, emboli tipi, pulmoner arter basınçları ve sağ ventrikül yüklenme bulguları açısından anlamlı bir fark bulunamadı. Yaşamsal belirti ve pulmoner arter basınç ölçümlerinden elde edilen iyileşme farklılıkları da iki grup arasında benzerdi. İlk ay ve birinci yıl tüm nedenlere bağlı mortalite oranları arasında farklılık saptanmadı ($p=0.384$, $p=1.00$). Beşinci yıl sağkalım oranları da benzer bulundu ($p>0.05$).

**SONUÇ:** Akut PE'de düşük doz rt-PA tedavisinin, daha az kanama komplikasyonları ve standart doz tedavi ile benzer etkinliğini gösteren çalışmalar paylaşıldıkça, optimal tedavi dozunun gelecekte değişebileceğini düşünmekteyiz.

**Anahtar Kelimeler:** düşük doz trombolitik tedavi,pulmoner emboli, trombolitik tedavi

## SS-146
## PULMONER EMBOLİLİ HASTALARDA, TROMBOLİTİK TEDAVİ İLE ANTİKOAGÜLAN TEDAVİ YAN ETKİLERİNİN KARŞILAŞTIRILMASI

H.canan Hasanoğlu[1], Hatice Kılıç[2], Ayşegül Karalezli[1], Emine Argüder[1], Habibe Hezer[2], Elif Baboğlu[2], Mükremin Er[2], Ebru Şengül Parlak[2], Osama Abuzaina[1], Derya Öztuna[3]

[1]Yıldırım Beyazıt Üniversitesi, Tıp Fakültesi, Göğüs Hastalıkları Kliniği, Ankara
[2]Ankara Atatürk Eğitim Ve Araştırma Hastanesi, Göğüs Hastalıkları Ana Bilim Dalı, Ankara
[3]Ankara Üniversitesi, Tıp Fakültesi, Biyoistatistik Ana bilim Dalı, Ankara

Pulmoner Emboli (PE); literatürde trombolitik tedaviye bağlı %10.4-20.6 1,2,3, Warfarin tedaviye bağlı %6.5/yıl4, Düşük Molekül Ağırlıklı Heparin (DMAH) %10 5 sıklıkta majör kanama görülen; bu nedenle risk-yarar ilişkisi gözönünde bulundurularak tedavi planı yapılan hayatı tehdit edici bir hastalıktır. Bu çalışmada 6 yıl boyunca kliniğimizde PE tanısı ile takip edilen olgularda; trombolitik tedavi ile antikoagulan tedavi DMAH ve warfarin verilen olgular, tedaviye bağlı kanama yan etkisi açısından karşılaştırılmıştır.

Çalışmamızda toplam 219 [109 (%49.8) kadın ve 110 (%50.2) erkek] hastanın retrospektif olarak klinik, radyolojik ve laboratuvar parametreleri kaydedildi. Trombolitik tedavi olarak rekombinant doku plazminojen aktivatörü (rTPA) 100 mg/2saat olarak uygulanmıştır, DMAH olarak enoksaparin sodyum kiloya göre hesaplanarak, coumadin; International Normalized Ratio (İNR) 2-2.5 olacak şekilde uygulanmıştır. Olguların 81'si (%37) yüksek riskli emboli, 138'i (%63)orta-yüksek riskli embolikliğindeydi. Gruplar arasında median yaş açısından farklılık yoktu 71 (30-90), 67 (21-95); p>0.16). yüksek riskli olgularda n=59 ( %73.8), orta-yüksek riskli olgularda n=62 (%44.9) toplam 121 olguya trombolitik tedavi verildi (Grup 1). Enoksoparin tedavisi alan 205 olgu mevcuttu (Grup 2). Tedavi idamesinde 159 olguya da warfarin tedavisi verildi (Grup 3). Grup1'de 1 olguda, grup 2'de 2 olguda ve grup3'de 2 olguda serebralhemoraji;grup1'de 2 olguda, grup 2'de 2 olguda Gastrointestinal sistem (GİS) kanaması şeklinde majör kanama izlendi. Her iki grupta da tedaviye bağlı benzer oranlarda minör kanamalar izlendi (Tablo1) Olgularda tedaviye bağlı fatal kanama görülmedi.

Sonuçlarımıza göre major kanama; trombolitik tedavi verilen grupta enoksoparin tedavisi verilen grupla benzer sıklıktagörülmüştür. Literatürde daha önce bildirilen trombolitik tedaviye bağlı yüksek oranda bildiren serebral hemoraji oranlarının;kullanılan tombolitik farklılığına ve hasta seçiminde kontraendikasyonlara yaklaşıma bağlı olduğu düşünülmüştür.

**Anahtar Kelimeler:** Antikoagülan, kanama, Masif emboli, trombolitik,

Tablo 1. Olgularda tedaviye bağlı kanama tipleri

| Yan etki | Grup1<br>rTPA<br>n =121*<br>n(%) | Grup 2<br>enoxoparin<br>n=205**<br>n(%) | Grup 3<br>warfarin<br>n=159<br>n(%) | P |
|---|---|---|---|---|
| Major kanama | 3 (2.5) | 4 (2) | 1 (0.65) | -- |
| Serebral Hemoraji<br>GİS kanama | 1 (0.85)<br>2 (1.65) | 2 (1)<br>2 (1) | 1 (0.65)<br>0 | -- |
| Minör kanama | 11 (9.1) | 6 (3) | 6 (3.75) | -- |
| Hematüri<br>Göz İçi kanama<br>Girişim yeri kanama | 3 (2.5)<br>3 (2.5)<br>5 (4.1) | 3 (1.5)<br>1 (0.5)<br>1 (0.5) | 5 (3.1)<br>1 (0.65)<br>0 | -- |
| Toplam | 14 (11.6) | 10 (5) | 7 (4.4) | -- |

*96 hasta coumadin tedavisi almıştır. 25 hastada Exoksoparin tedavisi ile idame uygulanmıştır. **159 hastada cumadin tedavisi ile idame uygulanmış, 46 hastada tedaviye enoksoparin ile devam edilmiştir. GİS: Gastrointestinal sistem, rTPA: rekombinant doku plazminojen aktivatörü

## SS-147
## MASİF VEYA SUBMASİF PULMONER EMBOLİLİ KANSER HASTALARINDA TROMBOLİTİK TEDAVİNİN ETKİNLİĞİ VE KOMPLİKASYONLARI

Nevin Fazlıoğlu[1], Semiha Urvay[2]

[1]Acıbadem Üniversitesi, Tıp Fakültesi, Göğüs Hastalıkları Anabilim Dalı, İstanbul
[2]Acıbadem Kayseri Hastanesi, Medikal Onkoloji Kliniği, Kayseri

**GİRİŞ-AMAÇ:** Pulmoner Emboli (PE), kardiyovasküler ölüm nedenlerinde miyokard infarktüsü ve inmeden sonra üçüncü sırada, kanser hastalarında ise ikinci sırada gelmektedir. Kanser hastalarının genel popülasyona kıyasla VTE riskinde yedi kat artma, ölümcül PE ise kanserli hastalarda olmayan hastalara göre üç kat fazla görülmektedir. Tromboliz, pulmoner dolaşımda santral trombozun erimesini hızlandırarak, hayatta kalmayı sağlayan güçlü bir tedavi yöntemidir. Hızlı pıhtı lizisi ile ilgili bu potansiyel avantajlara rağmen, aynı zamanda patolojik olmayan tromboz da eritilir, bu nedenle tromboliz ciddi kanama komplikasyonlarına neden olabilir. Kanserli hastalarda trombolitik kullanımı hakkında sınırlı sayıda çalışma mevcuttur. Çalışmamızda Göğüs Hastalıkları Kliniğinde Masif veya Submasif PE tanısı konulan kanser hastalarında trombolitik tedavinin etkinliğini ve komplikasyonlarını değerlendirmek amaçlanmaktadır.

**MATERYAL-METOD:** Çalışmamız Kayseri Acıbadem Hastanesi, Göğüs Hastalıkları Polikliniğine Ocak 2011-Haziran 2017 tarihleri arasında başvuran, klinik ve radyolojik olarak masif veya submasif PE tanısı konulup trombolitik tedavisi verilen 38 hastadan oluşmaktadır. 16 hasta histopatolojik olarak kanser tanısı olan, 22 hasta kanser tanısı olmayan hasta grubu idi.

**BULGULAR:** Kanserli hastalar ile kanseri olmayan hasta grupları arasında tedavi öncesi klinik ve laboratuar bulgularında Hb ve Htc değerleri dışında anlamlı farklılık yoktu. Tedavi sonrasındaki yapılan değerlendirmelerde trombolitik tedavi etkinliği açısından ve komplikasyon görülme açısından her iki grupta anlamlı farklılık tespit edilmedi.Tedavi başarısını değerlendirmek için tedavi sonrası bakılan arteriel kan gazı pO2 değerleri ve EKO pulmoner arter basıncı değerleri arasında her iki grupta da istatistiksel olarak anlamlı bir farklılık bulunmadı.

**SONUÇ VE TARTIŞMA:** PE kanserli hastalarda sık görülen bir komplikasyondur, önemli morbidite ve mortalite nedenidir, pulmoner hipertansiyon ve sağ ventrikül disfonksiyonuna neden olur. Kanserli bir hastada PE, morbiditeyi artırabilir, antikanser tedavisini erteleyebilir, hastanın yaşam kalitesini düşürebilir. Trombolitik tedavi, günümüzde masif ve submasif PE'si olan hastalar için standart tedavidir, hayat kurtarıcıdır, bu tedavinin mortaliteyi belirgin bir şekilde azalttığını gösteren çalışmalar mevcuttur. Kanser hastalarında koagülopati, trombositopeni ve hemorajik hastalıkların görülme sıklığı, kanserli olmayan hastalara önemli derecede yüksek olduğu için, buna bağlı ölümcül kanama riskinin kanser hastalarında yüksek olduğunu gösteren çalışmalar bulunmaktadır. Bizim çalışmamızda kanserli hastalarda kanama komplikasyonu ve diğer komplikasyonlar kanser olmayan hasta grubu ile benzer oranda bulundu. Yine de trombolitik tedavinin kanser hastalarındaki etkinliği ve kullanımı hakkında daha fazla olgu sayısıyla çalışmalara ihtiyaç vardır.

**Anahtar Kelimeler:** Emboli,Kanser,Trombolitik tedavi

## SS-148
## PULMONER EMBOLİ'Lİ OLGULARDA AKCİĞER GRAFİSİNİN NORMAL OLMASI, KLİNİK AĞIRLIĞI ÖNGÖREBİLİR Mİ?

Hatice Kılıç[1], Habibe Hezer[1], Berker Öztürk[2], Hatice Canan Hasanoğlu[2], Ayşegül Karalezli[2]

[1]Ankara Atatürk Eğitim Araştırma Hastanesi, Göğüs Hastalıkları Kliniği, Ankara
[2]Ankara Yıldırım Beyazıt Üniversitesi Tıp Fakültesi, Göğüs Hastalıkları Ana Bilim Dalı, Ankara

**GİRİŞ:** Toraks Bilgisayarlı Tomografi (BT) Anjiografi, Akut PulmonerTromboemboli tanısında kullanılan en önemli görüntüleme yöntemidir. Klinisyenler, klinik ve radyolojik bulgular eşliğinde BT kararı vermektedir. Amaç ve Hedefler: Bu çalışmanın amacı; torakal BT anjiografide Pulmoner Tromboemboli tanısı almış hastalarda akciğer grafisi normal olanlarla patolojik bulgu olanlar arasında klinik ağırlık açısından farklılık olup olmadığını araştırmak amaçlanmıştır.

**METHOD:** Çalışmaya 178 Akut Pulmoner Tromboemboli hastası dahil edildi. Hastalar göğüs röntgenogramında parankimal patoloji olup olmamasına göre iki gruba ayrıldı. 110 hastada parankimal patoloji yokken grup1(n=110); 68 hastada grup2 (n=68) çeşitli patolojik parankimal bulgular vardı. Bu gruplar arasında, klinik ve radyolojik parametreler karşılaştırıldı.

**SONUÇLAR:** 178 katılımcıda; normal akciğer grafisi olanlarla (grup 1), grafide parankimal patolojik bulgu olanlar (grup 2); ekokardiyografik pulmoner arter basıncı (p=0.68), cinsiyet kadın 62(56.4%), 38(55.9%); 48(56.4%), 30 (44.1), p=0.9 ve trombüs tipi (p=0.41) açısından benzerdi. Grup 1'deki hastalar grup 2'deki hastalara göre toraks BT anjiografide tespit edilen santral trombüs açısından farklı değildi; buna rağmen grup 1'deki hastaların göğüs röntgenogramında parankimal patoloji yoktu. santral trombüs grup1, grup2 sırasıyla; 97(89.0%), 53 (77.9%), p=0.07

**TARTIŞMA:** Santral pulmoner trombüsle seyreden PE, asemptomatik ve silik klinik bulgular ile karşımıza çıkabilir. Ancak bu hastaları, Wells klinik skoruna göre orta-yüksek riskli olarak değerlendirip torakal BT anjiografi çektirmeliyiz. Sonuç olarak; PE'de akciğer grafisinin normal olması, klinik ağırlığı belirleyemez ve bu hastalar masif pulmoner tromboemboli ile ilgili artmış risk içerebilirler.

**Anahtar Kelimeler:** Pulmoner Tromboemboli, Göğüs Röntgenogramı, Santral Trombüs, Klinik Ağırlık.

## SS-149
## PULMONER TROMBOEMBOLİDE METHEMOGLOBİN VE KARBOKSİHEMOGLOBİN DÜZEYLERİNİN TANI VE PROGNOZDAKİ ÖNEMİ VE YERİ

Fatih Üzer[1], Ömer Özbudak[2]

[1]Kastamonu Devlet Hastanesi, Göğüs Hastalıkları, Kastamonu
[2]Akdeniz Üniversitesi, Göğüs Hastalıkları Ana Bilim Dalı, Antalya

Araştırma Pulmoner Tromboemboli (PTE)'de Karboksihemoglobin (COHb) ve Methemoglobin (MetHb) düzeylerinin PTE tanı ve prognozuna olan etkilerini incelemek üzere retrospektif yapılmıştır. Akciğer Bilgisayarlı Tomografi Anjiografi (ABTA) veya Ventilasyon /Perfüzyon Sintigrafisi ile PTE tanısı doğrulanmış olgular Pulmoner Emboli olarak kabul edildi. Aynı yöntemlerle PTE dışlanmış hastalar kontrol grubu olarak alındı. Çalışmaya karbonmonoksit zehirlenmesi, kronik obstrüktif akciğer hastalığı, sepsis, pnömoni, astım, idiopatik pulmoner fibrozis, bronşiektazi, dekompanse kalp yetmezliği olan ya da Methemoglobinemi yapabilecek ilaç (sülfonamidler, dapson, fenasetin, primakin, benzokain) kullanan hastalar dahil edilmedi. Çalışmamızda Pulmoner Tromboemboli (PTE) ön tanısıyla tetkik 762 hastanın tetkik edildiği saptandı. Bu hastalardan çalışmaya dahil edilme kriterlerini karşılayan 107 hasta çalışmaya alındı. Tüm olguların yaş ortalaması 56,44 ±17,3(21-86) olup, PTE tanısı alan hastaların yaş ortalaması 55,3 PTE dışlanmış olan hastalar ise 59 idi (p:0.27). Her iki grupta kan gazı parametreleri karşılaştırıldığında PTE tanısı almış grupta COHb düzeyleri istatistiksel anlamlı yüksek iken (p:0.001), PO2 düzeyleri PTE tanısı ekarte edilmiş grupta istatistiksel olarak anlamlı yüksek saptandı (p:0.028). Çalışmamızda PTE nedeniyle erken dönemde 6 (%8,1) hastamız exitus oldu. Çalışmamızda COHb düzeyleri PTE tanısı alan grupta, PTE tanısı ekarte edilmiş gruba göre istatistiksel anlamlı yüksek saptanmıştır. Literatürdeki tek çalışmadan farklı olarak MetHb ve COHb düzeylerinin PTE tanı ve prognozunda istatistiki olarak anlamlı farklılık yaratmadığını saptadık.

**Anahtar Kelimeler:** Karboksihemoglobinemi, Methemoglobinemi, Pulmoner emboli

Tablo 1.

| | Ortalama+ SS | Dağılım Aralığı |
|---|---|---|
| D-dimer (mg/dL) | 2,16±3,76 | 0,17-2,86 |
| Troponin (ng/mL) | 0,05±0,18 | 0,00-1,74 |
| BNP (pg/mL) | 183,61±571,04 | 0,00-500,00 |
| Fibrinojen (mg/dL) | 388,55±124,00 | 185,00-811,00 |
| Nötrofil (bin/mm3) | 6,03±3,53 | 0,43-20,650 |
| Lenfosit (bin/mm3) | 1,95±0,88 | 0,26-4,89 |
| Kreatin (mg/dL) | 0,94±0,57 | 0,31-4,89 |
| Methemoglobin | % 0,25±0,16 | 0,00-1,00 |
| Karboksihemoglobin | % 0,79±0,64 | 0,00-3,50 |
| Ph | 7,43±0,04 | 7,28-7,57 |
| Wells | 4,58±1,18 | 3,00-8,00 |
| PESİ | 74,93±32,40 | 21,00-255,00 |
| PO2 (mmHg) | 79,42±26,54 | 20-145,00 |
| PCO2 (mmHg) | 33,93±7,32 | 19-64,00 |
| Ef | 60,84±6,52 | 30-70 |
| PAB (mmHg) | 42,64±15,69 | 25-100 |

Tüm olguların temel klinik ve laboratuvar özellikleri

Tablo 2.

| | PTE Tanısı var | PTE Tanısı yok | p |
|---|---|---|---|
| Fibrinojen | 406,05 mg/dL | 351,23 mg/dL | 0.029 |
| Troponin | 0,05 ng/mL | 0,07 ng/mL | 0.192 |
| BNP | 211,35 pg/mL | 128,14 pg/mL | 0.762 |
| D-dimer | 2,48 mg/dL | 1,45 mg/dL | 0.211 |
| Kreatinin | 0.94 mg/dL | 0.95 mg/dL | 0.526 |
| Nötrofil | 6.16 bin/mm3 | 5.74 bin/mm3 | 0.213 |
| Lenfosit | 2.02 bin/mm3 | 1.78 bin/mm3 | 0.198 |
| Ph | 7,43 | 7,44 | 0,500 |
| Methemoglobin | % 0.25 | % 0.26 | 0.747 |
| Karboksihemoglobin | % 0.90 | % 0.54 | 0.001 |
| PO2 | 76,07 mmHg | 86,94 mmHg | 0,028 |
| PCO2 | 33,64 mmHg | 34,58 mmHg | 0,549 |
| Ef | 60,92 | 60,65 | 0,352 |
| PAB | 41,13 mmHg | 46,42 mmHg | 0,089 |
| Wells | 4.84 | 4,00 | 0.001 |

Her iki grup arasında hemogram ve biyokimya sonuçlarının istatistiği

## SS-150
## PULMONER TROMBOEMBOLİDE YENİ ORAL ANTİKOAGÜLANLAR: YETERİNCE UYGULUYOR MUYUZ?

Onur Turan, Niyazi Can Ertürk

İzmir Katip Çelebi Üniversitesi Atatürk Eğitim ve Araştırma Hastanesi, Göğüs hastalıkları ana bilim dalı, İzmir

**GİRİŞ-AMAÇ:** Pulmoner tromboemboli (PTE) tedavi edilmediği takdirde mortalitesi yüksek olabilen bir hastalık olup, yeni trombüs oluşumunu ve mevcut trombüsün genişlemesini önleyen antikoagülanlar, tedavide önemli bir yer tutmaktadır. Tedavide güncel ajanlardan olan yeni nesil oral antikoagülanların (YOAK) ülkemizde son yıllarda kullanımı yaygınlaşmaktadır. Çalışmada, PTE'DE antikoagülan tedavilerin içinde YOAK tedavisinin yerinin araştırılması amaçlanmıştır.

**GEREÇ-YÖNTEM:** Kliniğimizde Haziran 2016-Mayıs 2017 tarihleri arasında PTE tanısı alan 98 hasta retrospektif olarak değerlendirilmiştir.

**BULGULAR:** Hasta popülasyonunun yaş ortalaması 61.70±16.63 iken, %50'si erkek %50'si kadın idi. Olguların %46'sında pulmoner emboli risk faktörü hasta epikrizinde belirtilmişti; geri kalan %54 hastada risk faktörü belirtilmemişti veya idiopatik PTE mevcuttu. En çok gözlenen risk faktörü %21.4 ile malignite idi. Hastaların 77'sinin antikoagülan tedavisi hastanemizce takip edildi. Tedavide warfarin %57.1, düşük molekül ağırlıklı heparin (DMAH) %32.5 ve YOAK %10.4 oranında kullanılmıştı. Warfarin kullanan hastaların yarısında, 2 ay süre ile bu tedavinin kullanılmasından sonra yapılan son 5 INR ölçümünün en az üçünde INR düzeyinin 2-3 arasında tutulamadığı gözlendi. Bu hastaların %74'ünde kumadinizasyona devam edilmişken, DMAH tedavisine geçiş %17.4 oranındaydı. YOAK tedavisine geçiş sadece %8.6 olarak görüldü. Antikoagülan tedavi alan hastaların %8.3'ünde tedaviye sekonder yan etki gözlendi. 2 GIS kanama, 1 minör kanama, 1 serebrovasküler olay, 1 mikroskobik hematüri ve 1 de heparine bağlı trombositopeni mevcuttu. Yan etkiler warfarin ve DMAH kullanan hastalarda gözlenmişken, YOAK kullanan hastalarda tedaviye sekonder yan etki gözlenmedi.

**SONUÇ:** YOAK'lar ülkemizde PTE tedavisinde son yıllarda kullanılmaya başlanan, monitörizasyon gerektirmeyen, majör yan etkilerin daha az görüldüğü bir antikoagülan tedavi tipidir. Çalışma sonucunda, YOAK tedavisine başlama endikasyonlarının iyi gözden geçirmesi gerektiği ve uygun hastalarda kullanılmasıyla, ülkemizin klinik deneyimlerinin geliştirebileceği düşünülmüştür.

**Anahtar Kelimeler:** Antikoagülan tedavi, Pulmoner tromboemboli, Yeni oral antikoagülanlar

# SS-151
# PULMONER TROMBOEMBOLİ VE MORTALİTESİNİN MEVSİMSEL VE METEOROLOJİK FAKTÖRLER İLE İLİŞKİSİ

Seda Beyhan Sağmen, Sevda Cömert, Nesrin Kıral, Gamze Çelik Türnüklü, Coskun Doğan, Elif Torun Parmaksız, Ali Fidan

SBÜ Kartal Dr.Lütfi Kırdar EAH, Istanbul

**AMAÇ:** Pulmoner emboli gelişiminde mevsimsel farklılıklar görülmektedir. Mortalite üzerinde mevsimler ve meteorolojik faktörlerin etkisi tartışmalıdır. Sıcaklık farklarının yüksek olduğu, dört mevsimin belirgin olduğu Akdeniz ülkelerinde veri azdır. Bu nedenle yaşadığımız metropolde mevsimlerin ve meterorolojik verilerin pulmoner emboli ciddiyet indeksi yüksek olanlarla düşük olanlar üzerindeki etkileri ve 30 günlük mortalite üzerine etkilerini araştırmayı amaçladık

**MATERYAL-METOD:** Çalışmamız retrospektif olup 2015 ocak ve 2016 aralık ayı arasındaki hastanemizde tanı alan pulmoner emboli vakaları dahil edilmiştir. Günlük basınç, nem, sıcaklık,rüzgar değerleri meteoroloji genel müdürlüğünden elektronik ortamda alınmıştır. Tüm vakalar basitleştirilmiş pulmoner emboli ciddiyet indeksi kullanılarak gruplara ayrılmıştır. Mevsim ve meteorolojik verilerin emboli gelişme riski ve mortalitesi açısından etkileri SPSS 20.0 kullanılarak analiz edilmiştir.

**BULGULAR:** Çalışmamıza hastanemizde tanı alan 86 pulmoner tromboemboli vakası dahil edilmiştir. 48 (%55,8) kadın ve 38 (% 44,2) erkek hastadan oluşan grubun yaş ortalaması 58,2±16,9 olarak tespit edilmiştir. Basitleştirilmiş pulmoner emboli şiddet indeksine göre 22 hasta düşük risk, 64 hasta yüksek risk grubu olarak değerlendirilmiştir. Yüksek risk grubunda kış mevsiminde görülürken (%31,3), düşük risk grubunda yaz mevsiminde (%59,1) görülmüş olup istatistiksel olarak anlamlı bir fark bulunmuştur (p=0,011) (Şekil 1).Düşük ve yüksek risk grupları için tanı günü ve önceki 7 günlük basınç, nem, sıcaklık, rüzgar ortalamaları ayrı ayrı karşılaştırıldığında istatistiksel olarak anlamlı bir sonuç bulunmamıştır(p>0,05). Bu iki grup için yaş ve SO2 karşılastırıldıgında yüksek risk grubunun yaş ortalaması daha fazla iken, spO2 ortalaması daha düşük tespit edilmiş olup istatistiksel olarak anlamlı bulunmuştur (p<0,001). Düşük ve yüksek risk grupları cinsiyete göre karşılaştırıldığında yüksek risk grubunda kadınların oranı daha fazla iken (%67,2), düşük risk grubunda erkeklerin oranı (%77,3) daha fazla olarak tespit edilmiş olup istatistiksel olarak anlamlı bir fark bulunmuştur (p<0,001). 30 günlük mortalite için tanı günü ve önceki 7 günlük basınç, nem, sıcaklık, rüzgar ortalamaları karşılaştırıldığında istatistiksel olarak anlamlı bir sonuç bulunmamıştur (p>0,05).

**SONUÇ:** Bu verilerin ışığında mevsim ve meteorolojik faktörlerin pulmoner embolide mortalite üzerinde etkisi olmadığı tespit edilmiştir. Pulmoner emboli gelişme riski ve buna bağlı mortalite çalışmalarında tartışmalı sonuçlar görülmekte ve bölgelere göre değişkenlik göstermektedir.

**Anahtar Kelimeler:** pulmoner emboli, yaz mevsimi, mortalite, kış mevsimi

pulmoner emboli risk grubuna göre mevsim etkisi

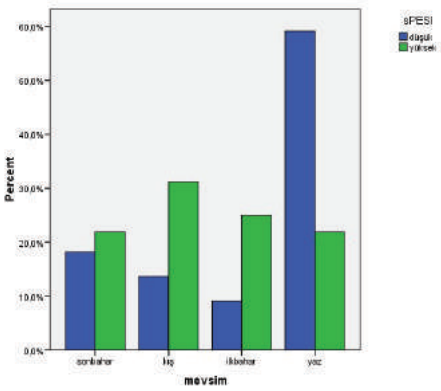

## SS-152
## PEKTUS EKSKAVATUM OLGULARINA MİNİMAL İNVAZİV YAKLAŞIM: NUSS DENEYİMİ

Özgür Katrancıoğlu[1], Yücel Akkaş[2], Tuba Şahinoğlu[3], Ekber Şahin[1], Şule Karadayı[1], Nurkay Katrancıoğlu[4]

[1]Cumhuriyet Üniversitesi, Göğüs Cerrahisi Ana Bilim Dalı, Sivas
[2]Ankara Numune Eğitim ve Araştırma Hastanesi Göğüs Cerrahisi Kliniği, Ankara
[3]Konya Numune Hastanesi Göğüs Cerrahisi Kliniği, Konya
[4]Gözde Akademi Hastanesi Kalp ve Damar Cerrahisi Kliniği, Malatya

**AMAÇ:** Pektus ekskavatum (PE) nedeniyle minimal invaziv bir teknik olan Nuss ameliyatı ile tedavi edilen hastalarımızın sonuçlarını sunmak istedik.

**HASTALAR ve YÖNTEM:** Temmuz 2007- Haziran 2017 tarihleri arasında kliniğimizde PE nedeniyle Nuss operasyonu uygulanan 59 hastanın dosyaları retrospektif olarak değerlendirildi. Hastaların yaşları, cinsiyetleri, erken ve geç komplikasyonları ve hastanede kalış süreleri açısından değerlendirildi.

**BULGULAR:** PE'lu hastaların 50'si (%84,7) erkek, 9'u (%15,3) kadındı, yaş aralığı 2.5- 33 arasında ortalama yaş ise 17,5 idi. Hastaların çoğunluğunda (56) tek bar ile deformite düzelirken, 3 hastada yeterince düzelme olmaması nedeni ile çift bar ve iki stabilizatör kullanıldı. Tek bar kullanılan 2 hastada ise çift stabilizatör takıldı. Takılan barların hepsi çelikti. İlk 8 vakanın stabilizatörleri absorbabl iken diğerlerinin çelik idi. Operasyon esnasında herhangi bir komplikasyon görülmedi. Mortalite olmadı. Ameliyattan bir ay sonra bir hastada absorbe edilebilir stabilizatör kırıldığı için bu çıkarılıp yerine çelik stabilizatör takıldı. Erken postoperatif komplikasyonlardan en fazla minimal pnömotoraks görüldü (%27,1) ve hiçbirinde tüp torakostomi gerekmedi. Postoperative ilk hafta 4 hastada yara yeri akıntısı görüldü. Bu hastalarda tekrarlayan pansumanlar ile sorunlar giderilebildi. Geç postoperatif komplikasyonlardan ise en fazla görüleni bar dislokasyonu idi (%8,5). Bar dislokasyonu görülen hastaların hepsi revizyona alındı ve 4 hastada düzeltme yapılırken 1 hastada dislokasyon çok fazla olduğu için çıkarılmak zorunda kalındı. Deformite düzelmiş olarak görüldüğü için revizyona gerek görülmedi. Takipte bu hastada nüks olmadı. Bir hastada ağrı intolerası nedeniyle bar çıkarılması gerekti bu hastada aynı zamanda yara yeri enfeksiyonu da vardı. Hastaların ortalama hastanede yatış süresi 4.6 gün (3-6 gün) olarak bulundu. Barlar en erken 24, en geç 42. ayda çıkarıldı. Barların çıkarılması esnasında en fazla fibrozis, ossifikasyon ve intratorasik alana geçme 7 (%11,6) nedeniyle sorun yaşanıldı. Barları çıkarılan hastalar ilk 24 saat içinde taburcu edildi.

**SONUÇ:** Genellikle estetik kaygılar nedeniyle opere edilen bu hastalarda uygulanan Nuss prosedürü henüz yenidir. İnsizyonların meme altında ve küçük olması, ameliyat süresinin kısa ve kanama miktarının az olması gibi avantajları vardır. Deformitenin yüksek oranda düzeltilmesi, kısa ameliyat süresi ve minimal komplikasyonları nedeniyle seçilmiş hastalarda güvenle uygulanabileceğini düşünüyoruz.

**Anahtar Kelimeler:** Minimal invaziv cerrahi, Nuss yöntemi, Pektus ekskavatum

## SS-153
## PECTUS KARİNATUM TAMİRİNDE MODİFİYE ABRAMSON YÖNTEMİ

Muharrem Özkaya, Mehmet Bilgin

Sağlık Bilimleri Üniversitesi Antalya SUAM, Antalya

**AMAÇ:** Anterior göğüs duvarı deformitelerinden pectus karinatumda tedavi yöntemi olarak günümüzde açık cerrahinin yerini almış Abramson yöntemi kullanılmaktadır. Bu çalışmada vakalarımızda kullandığımız modifiye Abramson tekniği anlatılmaktadır.

**HASTALAR VE YÖNTEMLER:** 2006-2016 yılları arasında toplamda 68 hastaya (49 erkek 19 kadın) pektus karinatum minimal invaziv yöntemle tamiri olarak Abramson tekniği kullanıldı.2016-2017 yılları arasında ise 11 hastada(9 erkek 2 kadın) yöntem modifiye edilerek bar tünelden tüp yardımı olmadan geçirildi Abramson tekniği uygulanan hastalar 1. grup, modifiye yöntem kullanılan hastalar 2. grup olarak gruplandırıldı. Bu çalışmada bu hastaların göğüs duvarı rekonstrüksiyonunda kullandığımız cerrahi teknik anlatıldı.

**SONUÇLAR:** On bir hastanın hiçbirinde komplikasyon gelişmedi. Tüm hastalarda cerrahi sonuçları hasta ve cerrah tarafından mükemmel olarak değerlendirildi. Ortalama hastanede kalış süresi 3 ila 6 gün arasında değişmekteydi.

**TARTIŞMA:**Pektus karinatum rekonstrüksiyonlarında modifiye Abramson tekniğinin güvenli ve uygulanılabilir olduğunu düşünmekteyiz.

**Anahtar Kelimeler:** Pektus Karinatum, Cerrahi, Göğüs Duvarı

Resim 1

Pektus Karinatumlu hastanın ameliyat öncesi fotoğrafı

Resim 2

Pektus Karinatumlu hastanın ameliyat sonrası fotoğrafı

## SS-154
## PEKTUS EKSKAVATUM/KARİNATUM HASTALARINDA, GÖĞÜS DUVARI DEFORMİTESİNİN SPİNOPELVİK PARAMETLER ÜZERİNE ETKİSİ

Esra Yamansavcİ Sİrzaİ[1], Tural Khalilov[2], Erhan Okay[2], Nezih Onur Ermerak[1], Tunç Laçin[1], Bihter Sayan[1], Murat Bezer[2], Mustafa Yüksel[1]

[1]Marmara Universtesi, Pendik Eğitim ve Araştırma Hastanesi, Göğüs Cerrahisi ABD, İstanbul
[2]Marmara Universtesi, Pendik Eğitim ve Araştırma Hastanesi, Ortopedi ve Travmatoloji ABD, İstanbul

**GİRİŞ/AMAÇ:** Omurgada sagittal denge; servikal lordoz, torakal kifoz ve lomber lordozun karşılıklı uyum içinde bulunması halidir. Dengede ayakta duran bir kişide sagittal vertikal aksis veya diğer adıyla şakül hattı olarak adlandırılan; C7 omurundan aşağı dik çizilen çizgi, sakrumun posterior arka üst kenarından geçer. Sagittal dengenin bozulduğu patolojik durumlarda ise, organizma şakül hattı ve ağırlık çizgisi birbiriyle uyuşarak, yeniden sagittal dengeyi sağlamaya çalışır ki bu uyum sağlanamazsa sagittal dengesizlikten bahsedilir. Omurgadaki bu değişiklikler spinopelvik parametreler aracılığıyla değerlendirilirler. Bu çalışmada göğüs duvarı deformiteli hastalarda (pektus ekskavatum/karinatum) spinopelvik parametreler incelendi.

**MATERYAL/METHOD:** Etik kurul onayı alındıktan sonra prospektif klinik araştırma olarak hazırlanmıştır. 01.02.2017-31.03.2017 tarihleri arasında Marmara Üniversitesi göğüs cerrahisi polikliniğine göğüs duvarı şekil bozukluğu şikayetiyle başvuran hastalardan pektus ekskavatum/karinatum tanısı konulan 14-20 yaş arası 56 hasta çalışmaya dahil edildi. İki yönlü skolyoz ortoröntgenografisi üzerinden ortopedi uzmanıyla parametreler ölçülüp, yorumlandı (Reim1, 2).

**BULGULAR:** Hastaların 51'ü erkek 5'i kadındı. Yaş ortalaması 17,3±3,2 idi. Pektus deformitelerinin 23'ü karinatum, 33'ü ekskavatumdu (Tablo). Pektus ekskavatum hastalarında haller indeksi 4,7±1,95 olarak hesaplandı. 16(%48,5) hastada skolyoz/asimetri mevcuttu. 7 hastada sagittal balans öne doğru yer değiştirmiş iken, 3 hastada arkaya doğru kaymıştı(10 hasta %30,3). 3 hastada artmış torakal kifoz, 2 hastada kifoz kaybı izlendi(5 hasta %15,15). 7 hastada artmış lomber lordoz, 5 hastada ise lordoz kaybı mevcuttu(12 hasta %36,4). Pektus karinatum 9(%39,1) hastada skolyoz mevcuttu. 4 hastada sagittal balans öne doğru yer değiştirmiş iken, 8 hastada arkaya doğru kaymıştı(12 hasta %52,2). 11(%47,8) hastada artmış torakal kifoz saptandı. 2 hastada artmış lomber lordoz, 9 hastada ise lordoz kaybı mevcuttu(11 hasta %47,8).

**TARTIŞMA/SONUÇ:** Göğüs duvarı deformiteli hastalarda kaydedilen spinopelvik parametrelerin normal populasyona göre daha yüksek oranda etkilendiği saptandı. Bu hastalarda dejeneratif spondilolistezis, lomber disk hernisi gibi omurga hastalıklarını değerlendirirken daha düşük derecelerde bile önleyici tedbirlerin erken safhalarında önerilebileceğini düşünüyoruz. Cerrahi olarak düzeltilen göğüs duvarı deformitelerinde spinopelvik parametrelerin nasıl değiştiği hakkında daha ileri araştırmalara ihtiyac olduğu kanaatindeyiz.

**Anahtar Kelimeler:** Pektus Ekskavatum, Pektus Karinatum, Spinopelvik Parametreler, Skolyoz

Resim 1

Pektus Ekskavatum hastasında ortoröntgenografisi

Resim 2

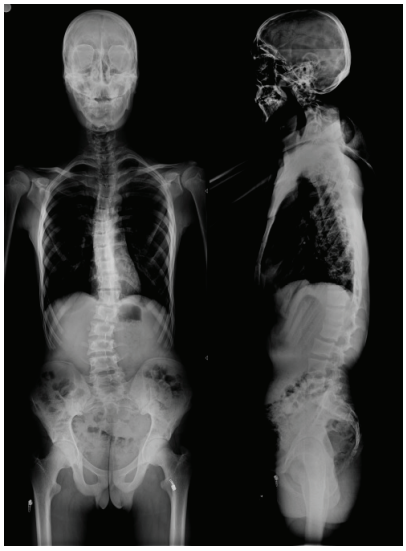

Pektus Karınatum hastasının ortoröntgenografisi

Tablo

| Hasta Sayısı (n:56) | Pektus Karinatum | Pektus Ekskavatum |
|---|---|---|
| Erkek | 20 | 21 |
| Kadın | 3 | 2 |

Göğüs deformitelerinde cinsiyet dağılımı

# SS-155
# PEKTUS EKSKAVATUMLU HASTALARDA STERNUM BOYU VE DEFORMİTE DERECESİNİN İLİŞKİSİ

Burçin Çelik[1], Muzaffer Elmalı[2], Volkan Yılmaz[1], Yasemin Bilgin Büyükkarabacak[1], Ayşen Taslak Şengül[1], Ahmet Başoğlu[1]

[1]Ondokuz Mayıs Üniversitesi, Göğüs Cerrahisi Anabilim Dalı, Samsun
[2]Ondokuz Mayıs Üniversitesi, Radyoloji Anabilim Dalı, Samsun

**GİRİŞ:** Sternum ve alt kostal kıkırdakların değişken depresyonu olarak tanımlanan pektus ekskavatum (PE) konjenital göğüs duvarı anomalileri içinde en sık rastlanılanıdır. Deformite sternumun anormal büyüme gösteren kostal kıkırdaklarla birlikte posteriora çökmesi sonucu oluşmakta ve cerrahi tedavi sırasında sternum boyu önemli yer teşkil etmektedir. Bu çalışmada PE'lu hastalarda sternum boyu ve deformite derecesi arasında ilişki olup olmadığını değerlendirmeyi amaçladık.

**GEREÇ-YÖNTEM:** Kliniğimizde 2011-2017 yılları arasında MİRPE yöntemi ile tedavi edilen ve preoperatif çekilen toraks BT görüntülerine ulaşabildiğimiz PE tanısı alan 41 hasta çalışmaya alındı. Preoperatif toraks BT görüntülerinden toraksın anteroposterior (AP) çapı, transvers çapı, Haller indeksi hesaplandı ve sternum boyu ölçüldü. Çalışmanın direngi noktası olarak belirlediğimiz sternum boyu, Osirix görüntü değerlendirme programı yardımıyla sagittal görüntü üzerinden sternum başlangıç ve bitişi kursor yardımıyla birleştirilerek (eğikliğini de göz önüne alıp çizilerek) ölçüldü.

**BULGULAR:** Hastaların 32'si erkek ve 9'u kadın olup yaş ortalaması 16,2 (8-22) yıl bulundu. Sternum boyu ortalaması 16,4±2,7 cm (9,5-22,3), toraksın transvers çapı ortalaması 25,4±2,3 cm (18,7-29 cm) ve AP çapı ortalaması 7,4±2 cm (3,5-11 cm) ve Haller indeksi ortalaması 3,7±1,1 (2,44-6,8) olarak hesaplandı. Çalışmamızda sternum boyu ile AP çap (p=0,009) ve transvers çap (p= 0,0001) arasında istatiksel olarak anlamlı ilişki olduğu görülmüştür. Sternum boyu ile haller indeksi arasındaki ilişki istatistiksel olarak anlamlı bulunmadı (p= 0,144 ) ancak her ikisi arasında ters korelasyon (-0,232) tespit edildi, yani sternum boyu kısaldıkça haller indeksinin arttığı izlendi.

**TARTIŞMA:** Pektus ekskavatumda cerrahi tedavi olarak MİRPE oldukça sık uygulanmaktadır. MİRPE'de sternum arkasına yerleştirilen pektus barının direngi noktası sternum ve kostalardır. Sternumun kısa olduğu olgularda pektus barının yerleştirilmesi zor olmakla birlikte postoperatif barın dönme riski yüksektir. Çalışmamızda sternum boyu ile AP çap ve transvers çap arasında net bir ilişki olduğu görülmüş, Haller indeksi ve sternum boyu arasında ise istatistiksel olarak anlamlı olmasa da sternum boyu kısaldıkça haller indeksini arttığını tespit ettik.

**SONUÇ:** PE'un farklı bir yönünü değerlendirdiğimiz bu çalışma ile preoperatif değerlendirmede sternum boyunun önemli olduğunu tespit ettik.

**Anahtar Kelimeler:** pektus ekskavatum, sternum boyu, haller indeksi

sternum boyu ölçüm yöntemi Osirix ile sternum boyu ölçülmesi

## SS-156
## TORAKS TRAVMASINA BAĞLI STERNAL KIRIKLARIN KARDİYAK BULGULARI: BEŞ YILLIK RETROSPEKTİF BİR ÇALIŞMA

Ahmet Uluşan[1], Özgür Karakurt[2]

[1]Kahramanmaraş Necip Fazıl Şehir Hastanesi,Göğüs Cerrahisi Kliniği, Kahramanmaraş
[2]Hitit Üniveristesi, Göğüs Cerrahisi Ana Bilim Dalı, Çorum

**AMAÇ:** Bu çalışmanın temel amacı; torasik travmalı hastalarda sternal fraktür sıklığını, farklı sternal zonlarda fraktürü olan ve deplase ve non-deplase sternal fraktürlü hastalardaki, cerrahi gereksinim, kardiyak bulgular ve tedavi sürecindeki farklılıkları belirlemektir.

**GEREÇ-YÖNTEM:** Ocak 2011-Aralık 2015 tarihleri arasında bir devlet hastanesine başvuran torasik travmaya bağlı sternal fraktürlü vakaların verileri analiz edilmiştir. Hastaların verileri, demografik özellikler, travma özellikleri, klinik bulguları ve tedavi yöntemlerini içermektedir.

**BULGULAR:** Çalışma süresince başvuran 2764 torasik travmalı hastanın 72'sinde (% 2.6) sternal fraktür saptanmıştır. Hastaların medyan yaşları 52 (ÇAA: 61-38) iken, ağırlıklı olarak erkeklerden oluşturmaktadır (F/M: 18/54). Sternal fraktür vakalarının en sık üç nedeni motorlu taşıt kazası, düşme ve iş kazasıdır. Vakaların 15'inde deplase fraktür olduğu bulunmuştur. Anormal ekokardiyografi bulguları, manubrium fraktürlü vakalarda, korpus fraktürlü vakalara göre istatistiksel olarak anlamlı şekilde daha fazla saptanmıştır. Korpus fraktürlü hastalarda, manubrium fraktürlülere oranla istatistiksel olarak daha az sıklıkta cerrahi ihtiyacı gelişmiştir.

**SONUÇ:** Manubriumda görülen ve deplase sternal fraktürlerde anormal ekokardiyografi bulguları daha fazla sıklıkta görülmektedir.

**Anahtar Kelimeler:** Sternal fraktür, kardiyak bulgular, torasik travma

# SS-157
# OKSİBUTİNİN PALMAR VE AKSİLLER HİPERHİDROZİS TEDAVİSİNDE CERRAHİ KADAR ETKİLİ Mİ?

Celal Buğra Sezen[1], Süleyman Anıl Akboğa[3], Anar Süleymanov[2], Anıl Gökçe[2], Ali Çelik[2], İsmail Cüneyt Kurul[2]

[1]Yedikule Göğüs Hastalıkları ve Göğüs Cerrahisi Eğitim ve Araştırma Hastanesi,Göğüs Cerrahisi Anabilim Dalı, İstanbul
[2]Gazi Üniversitesi Tıp Fakültesi, Göğüs Cerrahisi Anabilim Dalı, Ankara
[3]Bingöl devlet hastanesi,Göğüs Cerrahisi Anabilim Dalı, Bingöl

**AMAÇ:** Bizim bu çalışmadaki amacımız hiperhidrozis tedavisindeki cerrahi ve oksibutinin uzun dönemdeki yanıtlarını ve komplikasyonlarını karşılaştırarak değerlendirmektir.

**YÖNTEMLER:** Palmar ve aksiller hiperhidrozis nedeniyle başvuran 56 hastanın medikal ve cerrahi tedavi sonuçları değerlendirildi. Çalışmada 29 kadın, 27 erkek; ortalama yaş 26,6±6,3 (minimum:18- maximum:48) idi. 2012 yılına kadar kliniğimizde opere ettiğimiz palmar ve aksiller hiperhidrozisli hastalara T2-T3 ve T4 sempatektomi yapıldı. 2012 yılından T2 sempatik ganglion ligasyonundan uzaklaşıldı.2013'den sonra hastalara oksibutinin tedavisi alan hastalara 2,5 mg/ gün başlangıç dozu başlanarak haftalık olarak dozları tedavi yanıtlarına göre arttırıldı. Çalışmada hastaların yaşam kalitelerini değerlendirmek amacıyla Amir ve ark. tarafından uygulanan yaşam kalite indeksi Türkçeye modifiye edilerek kullanıldı.

**BULGULAR:** Palmar hiperhidrozisli hastaların postoperatif yaşam kalite skorlaması T3-T4 seviyelerinde T2-3-4 seviyelerine göre daha iyi saptandı(p=0,015). Aksiller hiperhidroziste ise T2-T3-T4 seviyeleri ile T4-T5 seviyeleri arasında fark saptanmadı (p>0,05). Medikal tedavi başlanan hastaların ortalama yaşam kalite skoru 28,54±5,74 olarak saptandı. Oksibutinin tedavisi sonrasındaki yaşam kalite skoru ile cerrahi tedavi olan hastalar karşılaştırıldığında anlamlı fark saptanmadı (p=0,786).

**SONUÇ:** Hiperhidrozis tedavisinde oksibutinin yanıt oranlarının cerrahi tedavi kadar etkin olduğu düşünyoruz.

**Anahtar Kelimeler:** Sempatektomi, Hiperhidrozis, Oksibutinin Tedavisi

Tablo 1

Tablo 3 Hastaların tedavi öncesi ve sonrasındaki hayat kalite skorlarının değerlendirilmesi

| | Tedavi Öncesi Hayat Kalitesi | Tedavi Sonrasa Hayat Kalitesi | p |
|---|---|---|---|
| **Cinsiyet** | | | |
| **Erkek (n:27)** | 81,78±7,15 | 29,78±6,58 | 0,191 |
| **Kadın (n:29)** | 72,45±8,19 | 32,90±8,82 | |
| **Tedavi** | | | |
| **Cerrahi(n:29)** | 83,79±7,25 | 31,93±9,5 | 0,786 |
| **Oksibutinin (n:27)** | 80,33±7,78 | 28,54±5,74 | |
| **2,5mg** | 78,33±8,7 | 29±8,18 | 0,841 |
| **5mg** | 80,15±7,4 | 31,7±5,15 | |
| **7,5mg** | 79,33±11,3 | 31,6±5,68 | |
| **10mg** | 81±9,0 | 31±4,08 | |
| **15mg** | 75,21±9,19 | 29,43±7,95 | |
| **Operasyon Seviyeleri** | | | |
| **T2-T3-T4 (n:14)** | 85±6,64 | 37,93±10,2 | 0,006 |
| **T3-T4 (n:13)** | 77,14±8,3 | 26,62±4,75 | |
| **T4-T5 (n:2)** | 86,0±2,82 | 24,50±3,53 | |

Hastaların tedavi öncesi ve sonrasındaki hayat kalite skorlarının değerlendirilmesi

Tablo 2

Tablo 5. Oksibutinin dozları ile ağız kuruluğu arasındaki ilişki

| Doz | Ağız.Kuruluğu | | | | p |
|---|---|---|---|---|---|
| | Yok | | Var | | |
| **2,5mg/g** | 3 | 100,0% | 0 | 0% | <0,001 |
| **5mg/g** | 11 | 84,6% | 2 | 15,4% | |
| **7,5mg/g** | 1 | 33,3% | 2 | 66,7% | |
| **10mg/g** | 0 | 0,0% | 4 | 100,0% | |
| **15mg/g** | 0 | 0,0% | 7 | 100,0% | |

Tablo 5. Oksibutinin dozları ile ağız kuruluğu arasındaki ilişki

## SS-158
# TORASİK ÇIKIŞ BÖLGESİNDE SUBKLAVYAN ARTERİN OLASI SIKIŞMA NOKTALARININ KURU KEMİKTE, KADAVRADA VE RADYOLOJİ GÖRÜNTÜLERİNDE KARŞILAŞTIRMALI OLARAK DEĞERLENDİRİLMESİ

Tevfik Kaplan[1], Ayhan Cömert[2], Ali Fırat Esmer[2], Halil İbrahim Açar[2], Bülent Özkurt[2], Gökçe Kaan Ataç[3], İbrahim Tekdemir[2], Serdar Han[1]

[1]Ufuk Üniversitesi Tıp Fakültesi Göğüs Cerrahisi Ana Bilim Dalı, Ankara
[2]Ankara Üniversitesi Tıp Fakültesi Anatomi Ana Bilim Dalı
[3]Ufuk Üniversitesi Tıp Fakültesi Radyoloji Ana Bilim Dalı

**AMAÇ:** Arteriyel Torasik çıkış sendromu (ATOS), subklavyan arterin torasik çıkıştan geçerken sıkışması ile oluşan klinik bir durumdur Bu çalışma ile subklavyan arterin torasik çıkış bölgesi geçiş güzergahındaki olası darlık seviyelerinin belirlenmesi amacıyla kadavrada, tomografik kesitlerde ve 1. kaburgalarda ölçümler yapılmıştır.

**ÇALIŞMA PLANI:** Torasik çıkış bölgesinde subklaviyen arterin geçiş güzergahının (kostaklaviküler aralık genişliği, interskalen aralık taban genişliği ve uzunluğu) boyutlarının araştırılması için 9 kadavrada 18 servikal diseksiyon yapıldı. Buna ek olarak sulcus arteriae subklaviae (interskalen aralığın tabanı olarak) boyutları (genişlik ve uzunluk) 50 birinci kaburgada ölçüldü. Klinikte subklaviyan arter geçiş yolunun boyutunu bulmak için, TOS dışında başka bir tanı nedeniyle karotis arter bilgisayarlı tomografi (BT) anjiyografi çekilen 15 hastada BT kesitlerinden ölçümler yapıldı.

**BULGULAR:** Kadavralarda interskalen aralık tabanının genişlik ve uzunluğu sırasıyla 15.28 ± 1.94 mm ve 15.98±2.13 mm olarak ölçüldü. Kadavralarda ölçülen kostaklaviküler aralığın genişliği ise (12.42±1.43 mm) interskalen aralığın taban genişliğine göre daha dar bulundu ve bu istatistiksel olarak anlamlıydı (p0.05). Kaburgalarda ölçülen interskalen aralığın taban (sulcus arteriae subklaviae) genişliği ve uzunluğu sırasıyla 15.53±2.12 mm ve 16.12±1.95 mm olarak bulundu. Kadavradan ölçülen kostaklaviküler aralığın genişliği de kaburgalarda ölçülen interskalen aralığın taban genişliğinden daha dardı (p0.05). Tomografi kesitlerinden ölçülen interskalen aralığın taban genişliği, uzunluğu ve kostaklaviküler aralığın genişliği ise sırası ile 16.2 ±1.8mm, 16.4±2.1 ve 13.78±2.6 mm olarak ölçüldü. Tomografi kesitlerinden yapılan ölçümlerde de kostaklaviküler aralığın genişliğinin interskalen aralığın taban genişliğinden daha dar olduğu tespit edildi (p0.05). Kadavra ve tomografi ölçümleri arasında ise istatistiksel olarak anlamlı bir fark yoktu (p0.05).

**SONUÇ:** Bu çalışmada, kostaklavikuler aralığın subklavyan arterin geçiş güzergahındaki en dar yer olduğunu tespit ettik. Dolayısıyla arteriyel TOS'un dekompresyonunda sadece skalenektomi yapılmayıp birinci kaburga rezeksiyonu ile bu en dar yerin ortadan kaldırılmasını önermekteyiz.

**Anahtar Kelimeler:** Subklaviyan arter, Torasik Outlet Sendromu, Kadavra

# SS-159
# TÜRK POPÜLASYONUNDA OBSTRÜKTİF UYKU APNE SENDROMU KLİNİK TİPLERİNİN DAĞILIMI

Oğuz Köktürk[1], Hatice Kılıç[2], Ahmet Ursavaş[3], Önder Öztürk[4], Nurgül Sevimli[1], Nursel Dikmen[5], Fatma Erboy[6], Merve Pınar[4], Aygül Güzel[7], Özge Aydın Güçlü[3], Şerife Savaş Bozbaş[8], Elif Küpeli[8], Hilal Ermiş[9], Ümit Tutar[10], Selma Yeşilkaya[10], Nevra Güllü Arslan[10], A.Cemal Pazarlı[11], Gülgün Çetintaş Avşar[12], Sema Saraç[12], Sibel Özkurt[13], Neşe Dursunoğlu[13], Emine Argüder[2], Asiye Kanbay[14], Habibe Hezer[2], Ebru Şengül Parlak[2], Çiğdem Özdilekcan[15], Nurhan Gencer[16], Adnan Uslan[17], Aydanur Ekici[18], Başak Burgazlıoğlu[19], Pınar Mutlu[20]

[1]Gazi Üniversitesi Tıp Fakültesi, Göğüs Hastalıkları Anabilim Dalı, Ankara.
[2]Ankara Atatürk Araştırma ve Eğitim Hastanesi, Göğüs Hastalıkları Kliniği, Ankara.
[3]Uludağ Üniversitesi Tıp Fakültesi, Göğüs Hastalıkları Anabilim Dalı, Bursa.
[4]Süleyman Demirel Üniversitesi Tıp Fakültesi, Göğüs Hastalıkları Anabilim Dalı, Isparta.
[5]Mustafa Kemal Tıp Fakültesi, Göğüs Hastalıkları Anabilim Dalı, Hatay.
[6]Bülent Ecevit Üniversitesi Tıp Fakültesi, Göğüs Hastalıkları Anabilim Dalı, Zonguldak.
[7]19 Mayıs Üniversitesi Tıp Fakültesi, Göğüs Hastalıkları Anabilim Dalı, Samsun.
[8]Başkent Üniversitesi Tıp Fakültesi, Göğüs Hastalıkları Anabilim Dalı, Ankara.
[9]İnönü Üniversitesi Tıp Fakültesi, Göğüs Hastalıkları Anabilim Dalı, Malatya.
[10]Samsun Göğüs Hastalıkları Hastanesi, Göğüs Hastalıkları Kliniği, Samsun.
[11]Elbistan Devlet Hastanesi, Göğüs Hastalıkları Kliniği, Kahramanmaraş.
[12]Süreyyapaşa E.A.H, Göğüs Hastalıkları Kliniği, İstanbul.
[13]Pamukkale Üniversitesi Tıp Fakültesi, Göğüs Hastalıkları Anabilim Dalı, Denizli.
[14]Medeniyet Üniversitesi Tıp Fakültesi, Göğüs Hastalıkları Anabilim Dalı, İstanbul.
[15]Ankara Onkoloji E.A.H, Göğüs Hastalıkları Kliniği, Ankara.
[16]Balıkesir Üniversitesi Tıp Fakültesi, Göğüs Hastalıkları Anabilim Dalı, Balıkesir.
[17]Tarsus Medikalpark Hastanesi, Göğüs Hastalıkları Kliniği, Mersin.
[18]Kırıkkale Üniversitesi Tıp Fakültesi, Göğüs Hastalıkları Anabilim Dalı, Kırıkkale.
[19]Bursa Medikalpark Hastanesi, Göğüs Hastalıkları Kliniği, Bursa.
[20]Çanakkale Üniversitesi Tıp Fakültesi, Göğüs Hastalıkları Anabilim Dalı, Çanakkale.

**GİRİŞ:** Obstrüktif Uyku Apne Sendromu (OSAS), potansiyel olarak kardiyovasküler ve metabolik disfonksiyonlara yol açan önemli bir halk sağlığı problemidir. Son yıllarda OSAS'ın çok sayıda farklı klinik tipi tanımlanmıştır. Ancak OSAS klinik tiplerinin ülkemizde hangi sıklıkta görüldüğü ve bölgesel farklılıkların olup olmadığı henüz araştırılmamıştır. Bu çalışmada*; OSAS'ın farklı klinik tiplerinin Türk erişkin popülasyonundaki dağılımının; toplum kökenli, kesitsel ve çok merkezli bir çalışma dizaynı ile araştırılması amaçlanmıştır.

**GEREÇ-YÖNTEM:** Yirmi ulusal uyku merkezi tarafından sağlanan, tüm gece polisomnografi (PSG) ile OSAS'ın farklı klinik tiplerine ait tanı almış 7456 olgunun verileri kaydedildi. OSAS klinik tiplendirmesi TTD OSAS Tanı ve Tedavi Uzlaşı Raporu'na göre yapıldı ve hem OSAS'ın klinik tiplerinin sıklığı, hem de bölgesel dağılım farklılıkları değerlendirildi. Veriler SPSS 22 programına kaydedildi.

**BULGULAR:** Bu çalışmaya, 18-65 yaş arasında 7456 olgu dahil edildi. Olguların 2271'i (%30.5) kadın ve 5185'i (%69.5) erkek; ortalama yaş 49.9±11.567 idi. PSG ile olguların %57.5' ine (n=4287) Klasik OSAS tanısı konuldu. Olguların 1189'u (%27.7) kadın ve 3098'i (%72.3) erkek, ortalama yaş 50.60±11.15 idi. Klasik OSAS'ı takiben en sık tanı alan diğer OSAS tipleri; %13.8 (n=1029) olgu ile pozisyon bağımlı OSAS, %13.8 (n=1026) olgu ile basit horlama ve %3.8 (n=281) olgu ile overlap sendromu idi ($p<0.0001$) (Figür-1). Çalışma grubunda coğrafik bölgelere göre OSAS klinik tiplerinin subanalizi yapıldı. Buna göre Klasik OSAS sıklığı en çok %69.9 (n=329) oranı ile Doğu Anadolu Bölgesi'nde saptandı ($p<0.0001$). REM-pozisyon bağımlı OSAS sıklığı, İç Anadolu Bölgesi'nde %6.1 ile diğer bölgelere daha sık izlendi (n=155), $p<0.0001$). Diğer OSAS klinik tiplerinden, Kompleks Uyku Apne Sendromu (Comp-SAS) ve Üst Solunum Yolu Rezistansı Sendromu (UARS) sıklığı; Akdeniz Bölgesi ve İç Anadolu Bölgesi'nde diğer bölgelere göre anlamlı olarak daha sık izlendi [Sırasıyla Comp-SAS %0.8 (n=15), %0.5 (n=13); UARS %2.6 (n=46), %1.1(n=29), $p<0.0001$] (Tablo-1).

**SONUÇ:** Çalışmamızda OSAS'ın en sık görülen klinik tipinin %57.5 (n=4287) oranı ile Klasik OSAS olduğu saptanmıştır. Bölgelere göre Klasik OSAS, Doğu Anadolu Bölgesinde; REM-pozisyon bağımlı OSAS, İç Anadolu Bölgesinde diğer bölgelerden daha sık görülür iken; Comp-SAS ve UARS, Akdeniz ve İç Anadolu bölgesinde daha sık izlenmiştir. Bu bölgesel dağılım farklılıklarını analiz etmek için daha geniş serili ulusal çalışmalara gereksinim vardır.

* Bu çalışma, TÜSAD Uyku Bozuklukları Çalışma Grubu tarafınca yürütülmüştür.

Anahtar Kelimeler: bölgesel dağılım, Klasik OSAS, klinik tipler, OSAS,

Figür 1. Türkiye Geneli Tanı Dağılımı

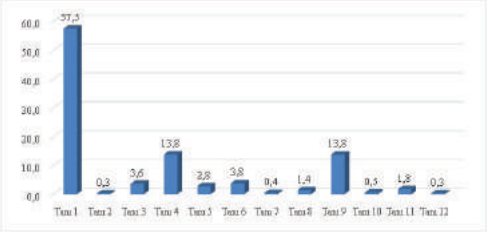


Açıklama: Tanı 1-Klasik OSAS, Tanı 2-Occült OSAS, Tanı 3-REM-bağımlı OSAS, Tanı 4-Pozisyonel OSAS, Tanı 5- REM-pozisyonel OSAS, Tanı 6-Overlap sendromu, Tanı 7- Kompleks Uyku Apne sendromu, Tanı 8- Üst solunum yolu rezistansı, Tanı 9- Basit Horlama, Tanı 10- Santral uyku apne sendromu, Tanı 11- Obezite hipoventilasyon sendromu, Tanı 12-Kontrol

Tablo 1. Bölgelere Göre Tanı Dağılımı

| | Doğu Anadolu | | Ege | | İç Anadolu | | Karadeniz | | Marmara | | Akdeniz | | Türkiye Geneli | |
|---|---|---|---|---|---|---|---|---|---|---|---|---|---|---|
| | n | % | n | % | n | % | n | % | n | % | n | % | n | % |
| 1-Klasik OSAS | 329 | 69.9 | 108 | 55.7 | 1422 | 56.1 | 922 | 53.5 | 496 | 66.0 | 1010 | 56.8 | 4287 | 57.5 |
| 2-Occült OSAS | 6 | 1.3 | 0 | 0 | 5 | 0.2 | 9 | 0.5 | 3 | 0.4 | 0 | 0 | 23 | 0.3 |
| 3-REM-bağımlı OSAS | 8 | 1.7 | 1 | 0.5 | 71 | 2.8 | 51 | 3.0 | 40 | 5.3 | 95 | 5.3 | 266 | 3.6 |
| 4-Pozisyon bağımlı OSAS | 27 | 5.7 | 11 | 2.7 | 484 | 19.1 | 132 | 7.7 | 76 | 10.1 | 299 | 16.8 | 1029 | 13.8 |
| 5-REM- Pozisyonel OSAS | 10 | 2.1 | 1 | 0.5 | 155 | 6.1 | 21 | 1.2 | 4 | 0.5 | 18 | 1 | 209 | 2.8 |
| 6-Overlap send-romu | 9 | 1.9 | 4 | 2.1 | 87 | 3.4 | 68 | 3.9 | 3 | 0.4 | 110 | 6.2 | 281 | 3.8 |
| 7-Kompleks uyku apne sendromu. | 1 | 0.2 | 0 | 0 | 13 | 0.5 | 2 | 0.1 | 1 | 0.1 | 15 | 0.8 | 32 | 0.4 |
| 8-Üst solunum yolu rezistansı | 18 | 3.8 | 10 | 5.2 | 29 | 1.1 | 0 | 0 | 3 | 0.4 | 46 | 2.6 | 106 | 1.4 |
| 9-Basit Horlama | 46 | 9.8 | 58 | 29.9 | 205 | 8.1 | 490 | 28.4 | 102 | 13.6 | 125 | 7.0 | 1026 | 13.8 |
| 10-Santral uyku apne | 17 | 3.6 | 0 | 0 | 11 | 0.4 | 1 | 0.1 | 9 | 1.2 | 1 | 0.1 | 39 | 0.5 |
| 11-Obezite hipoventilasyon sendromu. | 0 | 0 | 1 | 0.5 | 32 | 1.3 | 27 | 1.6 | 13 | 1.7 | 58 | 3.3 | 131 | 1.8 |
| 12-Kontrol | 0 | 0 | 0 | 0 | 23 | 0.9 | 1 | 0.1 | 2 | 0.3 | 0 | 0 | 26 | 0.3 |

## SS-160
## TÜRK POPÜLASYONUNDA OBSTRÜKTİF UYKU APNE SENDROMUNDA ROL OYNAYAN ANTROPOMETRİK ÖLÇÜMLERİN BELİRLENMESİ

Ahmet Ursavaş[1], Önder Öztürk[2], Oğuz Köktürk[3], Hatice Kılıç[4], Aygül Güzel[5], Özge Aydın Güçlü[6], Fatma Erboy[7], Emine Argüder[8], Habibe Hezer[9], Ebru Şengül[10], Şeref Parlak[11], A.Cemal Pazarlı[12], Sibel Özkurt[13], Neşe Dursunoğlu[14], Nurgül Sevimli[15], Asiye Kanbay[16], Ümit Tutar[17], Selma Yeşilkaya[18], Nevra Güllü[19], Şerife Savaş Bozbaş[20], Elif Küpeli[21], Merve Pınar[22], Hilal Ermiş[23], Çiğdem Özdilekcan[24], Nurhan Gencer[25], Gülgün Çetintaş Avşar[26], Adnan Uslan[27], Sema Saraç[28], Aydanur Ekici[29], Başak Burgazlıoğlu[30], Pınar Mutlu[31]

[1]Uludağ Üniversitesi Tıp Fakültesi Göğüs Hastalıkları A.D.,
[2]Süleyman Demirel Üniversitesi Tıp Fakültesi Göğüs Hastalıkları A.D.,
[3]Gazi Üniversitesi Tıp Fakültesi Göğüs Hastalıkları A.D.,
[4]T.C. Sağlık Bakanlığı Yıldırım Beyazıt Üniversitesi Tıp Fakültesi Anakara Atatürk E.A.H.,
[5]Ondokuz Mayıs Üniversitesi Tıp Fakültesi Göğüs Hastalıkları A.D.,
[6]Uludağ Üniversitesi Tıp Fakültesi Göğüs Hastalıkları A.D.,
[7]Bülent Ecevit Üniversitesi Tıp Fakültesi Göğüs Hastalıkları A.D.,
[8]T.C. Sağlık Bakanlığı Yıldırım Beyazıt Üniversitesi Tıp Fakültesi Anakara Atatürk E.A.H.,
[9]T.C. Sağlık Bakanlığı Yıldırım Beyazıt Üniversitesi Tıp Fakültesi Anakara Atatürk E.A.H.,
[10]T.C. Sağlık Bakanlığı Yıldırım Beyazıt Üniversitesi Tıp Fakültesi Anakara Atatürk E.A.H.,
[11]T.C. Sağlık Bakanlığı Yıldırım Beyazıt Üniversitesi Tıp Fakültesi Anakara Atatürk E.A.H.,
[12]Elbistan Devlet Hastanesi
[13]Pamukkale Üniversitesi Tıp Fakültesi Göğüs Hastalıkları A.D.,
[14]Pamukkale Üniversitesi Tıp Fakültesi Göğüs Hastalıkları A.D.,
[15]Gazi Üniversitesi Tıp Fakültesi Göğüs Hastalıkları A.D.,
[16]İstanbul Medeniyet Üniversitesi Tıp Fakültesi Göğüs Hastalıkları A.D.,
[17]Samsun Dr Kamil Furtun Göğüs Hastalıkları ve Göğüs Cerrahisi E.A.H.,
[18]Samsun Dr Kamil Furtun Göğüs Hastalıkları ve Göğüs Cerrahisi E.A.H.,
[19]Arslan Samsun Dr Kamil Furtun Göğüs Hastalıkları ve Göğüs Cerrahisi E.A.H.,
[20]Başkent Üniversitesi Tıp Fakültesi Göğüs Hastalıkları A.D.,
[21]Başkent Üniversitesi Tıp Fakültesi Göğüs Hastalıkları A.D.,
[22]Süleyman Demirel Üniversitesi Tıp Fakültesi Göğüs Hastalıkları A.D.,
[23]İnönü Üniversitesi Tıp Fakültesi Göğüs Hastalıkları A.D.,
[24]Ankara Onkoloji E.A.H.,
[25]Balıkesir Üniversitesi Tıp Fakültesi Göğüs Hastalıkları A.D.,
[26]Süreyyapaşa Göğüs Hastalıkları ve Göğüs Cerrahisi E.A.H.,
[27]Tarsus Medical Park Göğüs Hastalıkları Kliniği,
[28]Süreyyapaşa Göğüs Hastalıkları ve Göğüs Cerrahisi E.A.H.,
[29]Kırıkkale Üniversitesi Tıp Fakültesi Göğüs Hastalıkları A.D.,
[30]Bursa Medical Park Göğüs Hastalıkları Kliniği,
[31]Çanakkale Üniversitesi Tıp Fakültesi Göğüs Hastalıkları A.D.

**AMAÇ:** Bu çalışmada* obstrüktif uyku apne sendromunun (OSAS) değerlendirilmesinde kullanılan antropometrik ölçüm ve oranların ülkemize ait değerlerini belirlemek istedik.

**GEREÇ-YÖNTEM:** Çok merkezli prospektif olarak planlanan çalışmamıza on üç ilimizde yer alan, akredite olmuş 20 uyku merkezi katıldı. OSAS semptomları olan ve polisomnografik inceleme ile apne-hipopne indeksi (AHİ)>5 bulunan olgular OSAS çalışma grubu; AHİ<5 ve STOP-BANG<2 olan olgular ise kontrol grubu olarak alındı. Olgulara ait demografik özellikler (yaş, cinsiyet, vücut kitle indeksi-VKİ) ve antropometrik ölçümler (boyun, bel ve kalça çevresi, bel/kalça oranları) kaydedildi. İstatistiksel analizler SPSS 22 programı kullanılarak yapıldı.

**BULGULAR:** Çalışmaya 20 merkezden yaş ortalaması 50.50±0.21 yıl olan 2684 (%81.3'ü OSAS'lı) olgu alındı. Olguların demografik özellikleri ve antropometrik ölçümleri; illere ve kontrol grubuna göre karşılaştırıldığında yaş, boyun, bel, kalça çevresi ve bel/kalça oranları ve VKİ özellikleri; bölgelere göre karşılaştırıldığında ise yaş, boyun, bel, kalça çevresi ve bel/kalça oranları istatistiksel olarak farklı bulundu (sırasıyla p<0.001, p<0.001, p<0.05). Cinsiyetlere göre karşılaştırıldığında yaş, boyun ve kalça çevresi, bel/kalça oranı, boy, kilo ve VKİ özellikleri istatistiksel olarak farklı idi (sırasıyla, p<0.001) (Resim 1). Boyun çevresi ve bel/kalça oranı sırasıyla erkeklerde 42.58±0.10 cm (cutoff 41; duyarlılık %61.2; özgüllük %68.3), 0.99±0.002 (cutoff 0.97; duyarlılık %56.4; özgüllük %54.3); kadınlarda 39.24±0.16 cm (cutoff 37; duyarlılık %66.5; özgüllük %63.4), 0.93±0.004 (cutoff 0.89; duyarlılık %70.9; özgüllük %49.5) bulundu. OSAS fenotiplerine göre karşılaştırıldığında yaş, boyun ve kalça çevresi, boy, kilo ve VKİ özellikleri istatistiksel olarak farklı iken, (sırasıyla, p<0.001) bel/kalça oranı farklı bulunmadı.

**SONUÇ:** Boyun çevresi erkeklerde standart değerin altında iken, kadınlarda üstünde bulundu. Bel/kalça oranı hem erkelerde hem de kadınlarda ideal ölçülerin üzerinde idi. Bu bağlamda ülke değerlerinin tespiti OSAS olasılığı olan hastaların belirlenmesini ve PSG için uyku merkezlerine yönlendirilmesini sağlayacaktır.

* Bu çalışma TÜSAD Uyku Bozuklukları Çalışma Grubu tarafından yürütülmüştür.

**Anahtar Kelimeler:** OSAS, cinsiyet, boyun çevresi, bel çevresi, bel/kalça oranı, antropometrik özellikler

Tablo 1

**Tablo 1:** Antropometrik ve polisomnografik bulguların cinsiyetlere göre dağılımı.

| | Erkek | | Kadın | | p |
|---|---|---|---|---|---|
| | O (n=1562) | K (n=300) | O (n=620) | K (n=202) | |
| **Yaş (yıl)** | 49.79±0.27 | 45.84±0.70 | 55.43±0.39 | 47.80±0.69 | 0.000[a] |
| **Boy (cm)** | 172.69±0.18 | 172.42±0.40 | 159.18±0.30 | 159.84±0.46 | 0.000[a] |
| **Kilo (kg)** | 93.48±0.41 | 85.11±0.78 | 88.03±0.71 | 77.12±1.11 | 0.000[a] |
| **VKİ (kg/m$^2$)** | 31.39±0.13 | 28.49±0.25 | 36.02±0.84 | 30.19±0.48 | 0.000[a] |
| **Boyun çevresi (cm)** | 42.58±0.10 | 40.20±0.20 | 39.24±0.16 | 36.60±0.26 | 0.000[a] |
| **Bel çevresi (cm)** | 109.60±0.32 | 102.35±0.62 | 111.09±0.59 | 99.79±0.98 | 0.542[b] |
| **Kalça çevresi (cm)** | 110.41±0.26 | 104.38±0.52 | 118.84±0.58 | 110.60±0.93 | 0.000[a] |
| **Bel/Kalça oranı** | 0.99±0.002 | 0.98±0.004 | 0.93±0.004 | 0.90±0.006 | 0.000[a] |
| **STOP-Bang** | 4.85±0.04 | 3.59±0.09 | 4.40±0.07 | 2.61±0.11 | 0.000[a] |
| **Epworth** | 9.04±0.14 | 6.67±0.30 | 9.25±0.23 | 6.93±0.39 | 0.805[b] |
| **AHI** | 36.14±0.71 | 2.27±0.11 | 34.95±1.13 | 2.14±0.20 | 0.001[b] |

a:Kruskal Wallis,b:One way Anova (mean±SE,p<0.001)

Antropometrik ve polisomnografik bulguların cinsiyete göre dağılımı

# SS-161
# OBSTRÜKTİF UYKU APNE SENDROMU (OSAS)'DA HASTALIK AĞIRLIĞI VE KARDİYOMETABOLİK HASTALIKLARI BELİRLEMEDE ANTROPOMETRİK ÖLÇÜMLERİN YERİ

Kenan Balat[1], Handan İnönü Köseoğlu[1], Nurşen Yaşayancan[1], Ahmet Cemal Pazarlı[1], Osman Demir[2]

[1]Gaziosmanpaşa Üniversitesi Tıp Fakültesi, Göğüs Hastalıkları Anabilim Dalı, Tokat
[2]Gaziosmanpaşa Üniversitesi Tıp Fakültesi, Biyoistatistik ve Tıp Bilişimi Anabilim Dalı, Tokat

**GİRİŞ:** Obstrüktif Uyku Apne Sendromu (OSAS) gelişimine ve progresyonuna katkıda bulunan önemli risk faktörlerinden biri obezitedir. Son yıllarda vücuttaki toplam yağ miktarından çok, yağın vücutta bulunduğu bölge ve dağılımının önemine dikkat çekilmekte, abdominal obezitenin morbidite ve mortalite açısından daha önemli bir gösterge olduğu vurgulanmaktadır. Bu çalışmada; OSAS'lı olgularda geleneksel indekslerin yanı sıra yeni tanımlanan ve OSAS ile ilişkisi henüz araştırılmamış olan Beden Biçim İndeksi (BBİ), bel/boy oranı (BBO), (bel/kalça)/boy oranı (BKBO), Beden Yağ İndeksi (BYİ), Abdominal Volüm İndeks (AVİ) ve Koniklik İndeksi (Kİ) gibi antropometrik ölçümlerin hastalık ağırlığı, polisomnografi parametreleri ve kardiyometabolik hastalıklarla ilişkisinin araştırılması amaçlandı. Çalışma retrospektif olarak yapıldı. Haziran 2013-Aralık 2015 tarihleri arasında Gaziosmanpaşa Üniversitesi Tıp Fakültesi Göğüs Hastalıkları Anabilim Dalı Uyku Bozuklukları Merkezine, uykuda solunum bozukluğu ön tanısı ile başvuran ve PSG yapılan olguların dosya kayıtları, uyku anketleri ve PSG raporları değerlendirildi.

**BULGULAR:** Çalışmaya 267 (%65) erkek, 143 (%35) kadın toplam 410 hasta alındı. Olgular apne hipopne indeksi'ne göre dört gruba ayrıldı; OSAS olmayanlar (n=31, %7.6), hafif (n=129, %31.5), orta (n=101, %24.6), ağır (n=149, %36.3) dereceli OSAS. Tüm antropometrik ölçümler açısından gruplar arasındaki fark anlamlıydı (Tablo 1). Ek hastalıklar açısından karşılaştırıldığında; koroner arter hastalığı, hipertansiyon, diyabet görülme oranları gruplar arasında farklıydı ($p<0.05$). Kadınlarda BKİ, kalça çevresi, BBO, BYİ ve Kİ erkeklere göre yüksekti. Çalışma grubu OSAS olanlar/olmayanlar şeklinde ikiye ayrıldı, BYİ hariç diğer tüm antropometrik ölçümler OSAS'lı olgularda yüksekti. Hipertansiyon, diyabet, kalp yetmezliği, koroner arter hastalığı olanlarda olmayanlara göre antropometrik parametreler anlamlı yüksekti. Antropometrik ölçümlerin her biri ile, PSG parametrelerinin tamamı arasında anlamlı korelasyon tespit edildi (Şekil 1). ROC analizinde, ağır dereceli OSAS'ı öngören cut-off değerler; BBİ >0.08, BYİ >28.29, AVİ >25.54, Kİ >1.37 olarak belirlendi (Şekil 2). Lojistik regresyon analizinde, yaş, cinsiyet ve AVİ, OSAS varlığını belirleyen bağımsız belirteçler olarak tespit edildi (Tablo 2).

**TARTIŞMA:** Abdominal obeziteyi gösteren antropometrik parametreler OSAS'da hastalık ağırlığı, oksijen desatürasyonu, apne süresiyle ilişkilidir. Bu parametrelerin yüksek değerleri, OSAS'lı olgularda kardiyometabolik hastalıkların varlığına işaret etmektedir. Günümüzde yaklaşım; hastaların yalnızca kilo vermesini sağlamak değil, abdominal obezitenin düzeltilmesine yönelik egzersiz programları ve yaşam tarzı değişiklikleriyle sağlığa olumlu etkiler sağlanması yönünde olmalıdır. Ayrıca asemptomatik olsalar bile, abdominal obezitesi olan olguların OSAS açısından tetkik edilmesi gerekmektedir.

**Anahtar Kelimeler:** abdominal obezite, antropometrik parametreler, kardiyometabolik hastalıklar, obstrüktif uyku apne sendromu

Şekil 1: AVİ ve AHİ arasındaki ilişki

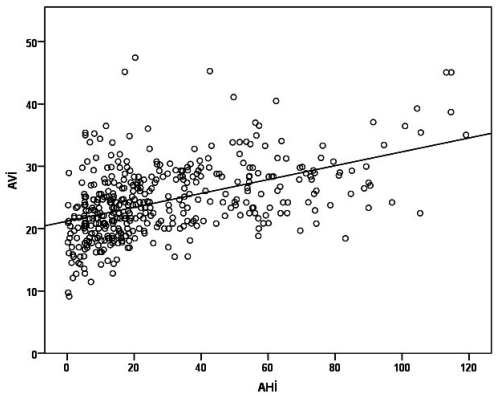


Şekil 2: Kİ için ağır OSAS'ı belirleyen ROC eğrisi

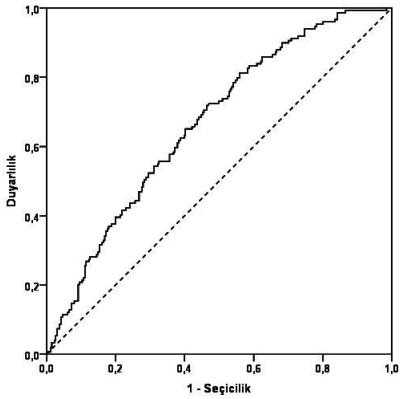

Tablo 1: Grupların demografik özellikler, PSG parametreleri, antropometrik ölçümler açısından karşılaştırılması

| | OSAS yok (n=31) | Hafif OSAS (n=129) | Orta OSAS (n=101) | Ağır OSAS (n=149) | p |
|---|---|---|---|---|---|
| Yaş | 36,97±12,3 (a) | 47,2±10,31 (b) | 51,13±11,04 (c) | 51,7±11,65 (c) | <0,001 |
| Cisiyet Erkek n (%) | 11(35,5) | 84(65,1) | 62(61,4) | 110(73,8) | 0,001 |
| AHİ | 1,99±1,37 (a) | 9,54±3,15 (b) | 20,48±3,95 (c) | 56,67±21,1 (d) | <0,001 |
| Desaturasyon % | 0,01±0,04 (a) | 1,22±7,23 (ab) | 4,53±13,74 (b) | 17,3±21,93 (c) | <0,001 |
| ODİ | 1,56±1,49 (a) | 6,69±4,78 (b) | 18,33±10,93 (c) | 58,39±28,43 (d) | <0,001 |
| Minimum SpO2 | 90,94±3,08 (a) | 86,09±5,43 (b) | 80,24±8,71 (c) | 72,5±11,78 (d) | <0,001 |
| En uzun apne süresi | 15,7±9,03 (a) | 27,18±14,36 (b) | 36,31±17,78 (c) | 51,71±20,65 (d) | <0,001 |
| BKİ | 27,39±5,78 (a) | 29,77±5,05 (b) | 31,63±4,47 (b) | 33,85±5,59 (c) | <0,001 |
| Boyun çevresi | 36,77±3,97 (a) | 39,26±3,51 (a) | 40,27±3,37 (c) | 42,58±3,37 (d) | <0,001 |
| Bel çevresi | 95,68±13,5 (a) | 104,74±11,73 (b) | 110,16±11,28 (c) | 116,17±11,8 (d) | <0,001 |
| Kalça çevresi | 104,58±11 (a) | 107,81±10,32 (b) | 111,08±9,73 (b) | 113,63±13,16 (c) | <0,001 |
| BKO | 0,92±0,1 (a) | 0,97±0,06 (a) | 0,99±0,06 (a) | 1,03±0,07 (b) | <0,001 |
| BBO | 0,58±0,09 (a) | 0,63±0,08 (b) | 0,66±0,08 (c) | 0,7±0,08 (d) | <0,001 |
| BKBO | 0,55±0,06 (a) | 0,58±0,04 (b) | 0,6±0,04 (c) | 0,61±0,05 (d) | <0,001 |
| BBİ | 0,08±0,01 (a) | 0,08±0,01 (ab) | 0,09±0,01 (b) | 0,09±0,005 (b) | <0,001 |
| BYİ | 31,63±7,7 (a) | 32,15±6,82 (b) | 34,15±6,82 (b) | 34,75±8,03 (c) | <0,001 |
| AVİ | 18,79±5,06 (a) | 22,25±5,01 (b) | 24,55±5,24 (c) | 27,32±5,63 (d) | <0,001 |
| Kİ | 1,31±0,1 (a) | 1,36±0,08 (ab) | 1,4±0,09 (bc) | 1,42±0,08 (c) | <0,001 |

(abcd): Satır olarak, ortak harfler istatistiksel önemsizliği ifade eder. AHİ:Apne-Hipopne İndeksi, Desaturasyon %:oksijen saturasyonunun %90'ın altında geçtiği uyku zaman dilimi, ODİ:oksijen desturasyon indeksi, SpO2:oksien saturasyonu, BKİ:Beden Kitle İndeksi, BKO:Bel Kalça Oranı, BBO:Bel Boy Oranı, BKBO:Bel Kalça Boy Oranı, BBİ:Beden Biçim İndeksi, BYİ:Beden Yağ İndeksi, AVİ:Abdominal Volüm İndeks, Kİ: Koniklik İndeksi

Tablo 2: OSAS varlığını belirleyen lojistik regresyon analizi sonuçları

| | | Standart Hata | p | Odds Oranı | Odds için %95 Güven aralığı (alt) | Odds için %95 Güven aralığı (üst) |
|---|---|---|---|---|---|---|
| Cinsiyet | -2,497 | ,764 | ,001 | ,082 | ,018 | ,368 |
| Yaş | ,097 | ,024 | ,000 | 1,102 | 1,051 | 1,155 |
| BKİ | ,083 | ,135 | ,538 | 1,087 | ,834 | 1,417 |
| BYİ | -,024 | ,087 | ,782 | ,976 | ,823 | 1,158 |
| AVİ | ,201 | ,098 | ,041 | 1,223 | 1,008 | 1,483 |

BKİ:Beden Kitle İndeksi, BYİ:Beden Yağ İndeksi, AVİ:Abdominal Volüm İndeks

## SS-162
## OSAS OLGULARINDA EVDE-HASTANEDE PAP TİTRASYONU VE CİHAZ EĞİTİMİNİN KOMPLİYANSA ETKİSİNİN DEĞERLENDİRİLMESİ

Özge Aydın Güçlü[1], Ahmet Ursavaş[1], Fikret Kasapoğlu[2], Gökhan Ocakoğlu[3], Mehmet Karadağ[1]

[1]Uludağ Üniversitesi Tıp Fakültesi, Göğüs Hastalıkları Ana Bilim Dalı, Bursa
[2]Uludağ Üniversitesi Tıp Fakültesi, Kulak Burun Boğaz Ana Bilim Dalı, Bursa
[3]Uludağ Üniversitesi Tıp Fakültesi, Biyoistatistik Ana Bilim Dalı, Bursa

**GİRİŞ:** Obstrüktif Uyku Apne Sendromunda(OUAS) tedavide uygulanan non-invaziv mekanik ventilasyon desteği ile uyku süresince hava yolunu açık tutmak, semptomları azaltmak ve gelişebilecek komplikasyonları önlemek amaçlanmaktadır.OUAS tanısı konulan hastalara hava yollarını açık tutacak en uygun basıncı saptamak için yapılan titrasyon işlemi polisomnografi(PSG) eşliğinde yapılabileceği gibi evde otomatik CPAP cihazı ile de yapılabilmektedir.Cihazların kullanım oranını artırmak için hastaların tedavinin önemi konusunda bilgilendirilmesi, erken dönemde temel eğitim ve davranış desteğinin verilmesi gerekmektedir.

**AMAÇ:** Uygun CPAP basıncını tespit etmek için evde yapılan otomatik CPAP cihaz titrasyonunun laboratuvar destekli otomatik CPAP titrasyonu kadar efektif olup olmadığı ve uygulanan eğitimin kompliyansa etkisini değerlendirmeyi amaçladık.

**METHOD:** Orta ve ağır OUAS saptanan hastalara PSG eşliğinde otomatik CPAP(APAP) titrasyonu yapıldı. Hastanede yapılan APAP titrasyonundan sonra hastalar aynı APAP cihazı ile 3 gece evde uyudu.Cihazdaki kayıtlardan 3 günlük ortalama verileri değerlendirilerek hasta için uygun olan sabit CPAP basıncı tespit edildi.Hastanede yapılan titrasyona göre AHİ>10 olan hastalara BİPAP titrasyonu uygulandı.Listeleme yöntemi ile hastanede ve evde APAP titrasyonu yapılan hastalar iki ayrı gruba ayrılıp hastalara uygun basınçlarda CPAP cihaz raporu düzenlendi.CPAP cihazını temin eden hastalar listeleme yöntemi ile randomize edilerek bir kısmına standart poliklinik hizmeti olarak cihaz hakkında sözel bilgi verilmiş olup kalan gruba broşür verilip eğitim videosu izletildi.

**BULGULAR:** CPAP kullanım endikasyonu olan olguların(n=56) 5'i (%8,9) cihaz almamış olup 26 olgu(%46,4) 3 aylık süre içerisinde 300 saatten fazla cihaz kullanmış, 26 olgu(%46,4) 300 saatten az süre ile cihaz kullanmıştır.Sözel eğitim alan olgular ile görsel ve yazılı eğitim alan gruplar karşılaştırıldığında gruplar arasında kullanım süreleri(p=0,690) ve kompliyans(p=0,781) açısından anlamlı fark saptanmamıştır.Hastanede ve evdeki titrasyona göre cihaz planlanan olgular karşılaştırıldığında gruplar arasında kullanım süreleri(p=0,185) ve kompliyans durumu(p=0,096) karşılaştırıldığında gruplar arasında anlamlı fark saptanmadı.Evde ve hastanede titrasyon yapılan hastaların apneleri ortadan kaldıran optimum basınç düzeyleri arasında istatistiksel olarak anlamlı fark saptanmamıştır(p=0,118).Her iki titrasyona göre cihaz planlanan olguların yapılan titrasyonlarında AHİ düzeylerinde anlamlı farklılık olmadığı saptanmıştır(p=0,185).

**SONUÇ:** Uygulanan yazılı ve görsel eğitimin kompliyansı olumlu etkileyememesinin olgularımızın kullanığı cihazların farklı markalarda, kalitelerinin ve konforunun farklı olması ile hastaların eğitim düzeylerineki farklılıklar nedeniyle olabileceği düşünüldü.Çalışmamız önceki çalışmaları destekler nitelikte olup, uygun CPAP basıncını tespit etmek için evde yapılan otomatik CPAP cihaz titrasyonunun laboratuvar destekli otomatik CPAP titrasyonu kadar efektif olduğu tespit edildi.

**Anahtar Kelimeler:** Obstruktif uyku apne sendromu, evde titrasyon, cihaz eğitimi

# SS-163
# APAP TİTRASYON BAŞARISINI BELİRLEMEDE HIZLI VE PRATİK BİR YÖNTEM: NREM 3 LATANSI

Sezgi Şahin Duyar, Selma Fırat, Türkan Kara

Atatürk Göğüs Hastalıkları ve Göğüs Cerrahisi Eğitim ve Araştırma Hastanesi, Uyku Kliniği, Ankara

**AMAÇ:** Bu çalışmada NREM3 latansının uzamasının APAP titrasyon başarısını öngörmedeki etkinliğinin araştırılması amaçlanmıştır.

**YÖNTEM:** Hastanemiz uyku laboratuarında 1 Temmuz 2016 - 31 Mart 2017 tarihleri arasında orta/ ağır obstrüktif uyku apne sendromu (OSAS) tanısı (tüm gece PSGde apne- hipopne indexi≥15) ile polisomnografi eşliğinde ve nazal maske ile APAP titrasyonu yapılmış ve optimal başarı elde edilememiş 18-80 yaş arası hastalar çalışmaya dahil edilmiştir. APAP titrasyonunda kompleks uyku apne sendromu saptanan, uyku etkinliği yeterli olmayan ve EEG kayıtlarında NREM3 latansını belirlemeyi engelleyecek düzeyde artefakt olan hastalar çalışmadan çıkarıldıktan sonra kalan 20 tane optimal titrasyon sağlanamayan hasta(rezidü AHİ>5) çalışma grubuna alınmıştır. Kontrol grubu ise Şubat 2017-mart 2017'da laboratuvarımızda APAP titrasyonu yapılmış ve optimal düzeyde başarılı bulunan yaş, cinsiyet ve OSAS şiddeti açısından çalışma grubu ile eşleştirilmiş 36 olgudan oluşmaktadır. Çalışma ve kontrol gruplarının APAP titrasyonundaki polisomnografik bulguları istatistiksel yöntemler ile karşılaştırılmalı olarak değerlendirilmişitir. NREM3 latansı ilk uyku evresinden ilk NREM3 evresine kadar geçen süre(dk) olarak hesaplanmıştır.

**BULGULAR:** Çalışma ve kontrol grubunun yaş,cinsiyet, AHİ, OSAS şiddeti, titrasyon esnasındaki polisomnografide saptanan toplam kayıt süresi ve uyku etkinliği yönünden benzer olduğu Tablo 1'de görülmektedir. Uyku mimarisi açısından çalışma grubunda NREM1 ve NREM2 oranı artarken NREM3 oranı azalmıştır. Her iki grup REM oranı ve REM latansı açısından da benzerdir. Ancak NREM3 latansının optimal titrasyon başarısı sağlanamayan grupta istatistiksel açıdan anlamlı olarak arttığı görülmektedir (Tablo1). NREM3 latansı için kesim noktası 45 dk olarak alındığında duyarlılık %66, özgüllük %82 iken; 60 dk olarak alındığında duyarlılık ve özgüllük %78 olmaktadır.

**SONUÇ:** APAP titrasyon başarısızlığının titrasyon testinin ilk 1 saati içinde belirlenmesini yüksek duyarlılık ve özgüllükle sağlaması açısından NREM3 latansı, BPAP tedavisi başlanması gereken hastaların erken tespitinde kullanılabilir.

**Anahtar Kelimeler:** NREM3, obstrüktif uyku apne sendromu, PAP titrasyonu

Tablo 1

Tablo 1 : APAP titrasyon başarısına göre dermografik ve polisomnografik özellikl

| | | Çalışma grubu (başarısız titrasyon) n=20 ortalama ±SS n(%) median (min-max) | Kontrol grubu (başarılı titrasyon) n=36 ortalama ±SS n(%) median (min-max) | p değeri |
|---|---|---|---|---|
| Yaş(yıl) | | 48,4±13,26 | 47,61±10,54 | 0,665 |
| Cinsiyet | E | 16 (80) | 32 (88,9) | 0,437 |
| | K | 4 (20) | 4 (11,1) | |
| OSAS şiddeti | orta | 3 (15) | 6 (16,7) | 0,99 |
| | ağır | 17 (85) | 32 (83,3) | |
| AHİ | | 44,1(15,9-162) | 38,3 (18-99) | 0,148 |
| Rezidü AHİ | | 18,26(7,8-41) | 2,47(0,5-6,6) | <0,001 |
| Toplam kayıt süresi(dk) | | 455,72±48,28 | 464,01±18,57 | 0,468 |
| Uyku etkinliği (%) | | 72,81±13,01 | 81,92±19,88 | 0,071 |
| NREM1 (%) | | 4,8(0,1-13,1) | 1,8(0-8,9) | 0,003 |
| NREM2 (%) | | 67,29±11,09 | 56,98±9,39 | 0,001 |
| NREM3 (%) | | 12,89±7,64 | 23,75±8,65 | <0,001 |
| REM (%) | | 14,93±7,2 | 16,54±5,79 | 0,489 |
| REM latansı (dk) | | 105,25(34,5-346) | 91(25,5-267) | 0,596 |
| NREM3 latansı (dk) | | 64,5(7-181) | 23(7-96) | <0,001 |

Tablo 2

Tablo 2 :NREM3 latansının APAP titrasyon başarısızlığını öngörmedeki duyarlılığı ve özgüllüğü

| | | Çalışma grubu (başarısız titrasyon) n=20 | Kontrol grubu (başarılı titrasyon) n=36 | Duyarlılık (%) | Özgüllük(%) |
|---|---|---|---|---|---|
| NREM3 latansı | ≥45dk | 14 | 7 | 66 | 82 |
| | <45dk | 6 | 29 | | |
| | ≥60dk | 11 | 3 | | |
| | <60dk | 9 | 33 | 78 | 78 |

## SS-164
## OBSTRUKTİF UYKU APNE SENDROMLU OLGULARDA EK SİSTEMİK HASTALIKLAR

Pınar Mutlu, Nihal Arzu Mirici

Çanakkale 18 Mart Üniversitesi Tıp Fakültesi Göğüs Hastalıkları Ana Bilim Dalı, Çanakkale

**AMAÇ:** Obstruktif uyku apne sendromu (OUAS) tanısı almış hastalardaki ek sistemik hastalıkların belirlenmesi

**GEREÇ VE YÖNTEMLER:** Ocak 2016-Ocak 2017 tarihleri arasında uyku laboratuvarında yatırılarak standart PSG yapılmış ve OUAS tanısı almış 90 olgu dahil edilmiştir. Olguların kayıtları geriye dönük dosya değerlendirmesi ile çıkarılmıştır. Buna göre, tüm olguların cins, yaş, boy, kilo değerleri, öz geçmişleri, ek hastalıkları ve ilaç kullanım bilgileri incelenmiştir. Ek hastalıklar olarak Diyabetes mellitus (DM), tiroid hastalıkları gibi endokrinolojik hastalıklar, kronik solunum, kardiyovasküler ve nörolojik hastalıklar ile ilgili tüm bilgiler kaydedildi. OUAS ile birlikte ek hastalıkları olan olguların ilgili tetkikleri ve kullanmış olduğu ilaçlar dosya kayıtlarından derlendi.

**BULGULAR:** Tüm olguların OUAS derecesi, anormal solunum olayları Solunum Rahatsızlık İndeksi (SRİ) sonuçlarına göre hafif, orta ve ağır olmak üzere 3 başlık altında toplandı. OUAS şiddeti ile görülen kronik hastalıklar arasındaki ilişki araştırıldı. OUAS şiddeti arttıkça, sadece Diabetes Mellutusta (DM) birlikte görülme sıklığında artış tespit edildi.

**SONUÇ:** OUAS, önemli bir halk sağlığı sorunudur ve birçok hastalığın hem ortaya çıkmasında hem de ilerlemesinde rol oynadığı gösterilmiştir. OUAS ile birlikte sık görülen sistemik hastalıkların semptomları mevcutsa, mutlaka klinik ve laboratuvar ileri incelemesinin yapılması gerekmektedir.

**Anahtar Kelimeler:** Uyku apnesi, kronik kalp hastalıkları, hipertansiyon, diyabetes mellitus

# SS-165
# OVERLAP SENDROMUNUN «ÖKSÜZ» ÇOCUĞU: İPF&OSAS

Sezgi Şahin Duyar[1], Melahat Uzel Şener[2], Berna Akıncı Özyürek[3], Selma Fırat[1], Türkan Kara[1], Yurdanur Erdoğan[3], Aslıhan Gürün Kaya[3], Atilla İhsan Keyf[2]

[1]Atatürk Göğüs Hastalıkları ve Göğüs Cerrahisi Eğitim ve Araştırma Hastanesi, Uyku Kliniği, Ankara
[2]Atatürk Göğüs Hastalıkları ve Göğüs Cerrahisi Eğitim ve Araştırma Hastanesi, 7. Göğüs Hastalıkları Kliniği, Ankara
[3]Atatürk Göğüs Hastalıkları ve Göğüs Cerrahisi Eğitim ve Araştırma Hastanesi, 8. Göğüs Hastalıkları Kliniği, Ankara

**AMAÇ:** Obstrüktif uyku apne sendromunun (OSAS) erken teşhis ve tedavisi mortalitesi yüksek bir hastalık olan İPF'de yaşam kalitesinin artırılması ve hastalığın prognozu açısından önemlidir. Bu çalışmada OSAS ön tanısı ile değerlendirilen İPF tanılı 22 hastanın klinik ve polisomnografik parametrelerinin retrospektif olarak incelenmesi amaçlanmıştır.

**YÖNTEM:** ATS/ERS kriterlerine uygun olarak İPF tanısı konulan ve OSAS ön tanısı ile Mart2016 – Aralık 2016 tarihleri arasında hastanemiz uyku kliniğine yönlendirilen 22 hasta araştırmaya dahil edilmiştir. Bir hasta EF: %35 olması, bir hastada AHİ< 5 olması, 2 hasta 80 yaşından büyük olması ve 1 hasta da erken dönemde exitus nedeniyle analize dahil edilmemiştir. Kalan 18 hastanın klinik-dermografik bulguları ve polisomnografik özellikleri uyku polikliniğine başvurmuş olan solunumsal hastalığı olmayan OSAS olgularından yaş ve cinsiyet olarak rastgele yöntemle eşleştirilmiş kontrol grubu (n=23) ile karşılaştırılmalı olarak değerlendirilmiştir.

**BULGULAR:** Klinik-radyolojik (%66,7) veya patolojik (%33,6) olarak İPF tanısı almış (median tanı süresi 7,5 ay) ve OSAS ön tanısı ile kliniğimize gönderilmiş olup bu çalışmaya dahil edilen 18 hastadan oluşan bu vaka serisinde 1 hastada hafif dereceli (%5,6), 7 hastada orta dereceli (%38,8), 10 hastada ise ağır dereceli (%55,6) OSAS görülmüştür. Kliniğimize OSAS ön tanısıyla gönderilen hastaların tamamında horlama (%83,3), tanıklı apne (%11,1) ya da gündüz aşırı uyku hali (GAUH) (%11,1) semptomlarından en az biri mevcuttu. Horlama her iki grupta da en sık görülen semptom olsa da GAUH ve tanıklı apne semptomlarının İPF grubunda nadir olduğu görülmüştür (Tablo1). Yaş, cinsiyet ve vücut kitle indeksi (VKİ) açısından benzer olan İPF grubu kontrol grubu ile karşılaştırıldığında İPF'nin eşlik ettiği OSAS'ta boyun çevresi daha ince, ek hastalıkları daha az ve Epworth uykululuk skalası puanı daha düşük bulunmuştur (Tablo 1). Polisomnografik özellikler açısından da İPF grubunda hipopnelerin hakim olduğu, AHİ'nin daha düşük, REM latansının daha kısa, derin uykunu daha fazla olduğu gözlenmiştir. Pozisyonel solunum olayları İPF'de daha nadir görülürken, oksijen desatürasyon indeksi de daha düşüktür (Tablo2).

**TARTIŞMA VE SONUÇ:** Bu bulgular İPF'nin eşlik ettiği OSAS hastalarının daha az semptomatik olduğunu ve fiziksel açıdan daha ince boyunlu olduğunu vurgulamaktadır. İPF'nin eşlik ettiği OSAS'ta polisomnografik özellikler, VKİ yaş ve cinsiyet açısından benzer olan kontrol grubuna kıyasla uyku kalitesiyle ilgili bazı parametrelerin daha iyi olduğunu göstermektedir.

**Anahtar Kelimeler:** idiopatik pulmoner fibrozis, obstrüktif uyku apne sendromu, overlap sendromu

Tablo 1:Dermografik-Klinik Özellikler

| Tablo 1 :Dermografik-Klinik Özellikler | | | | |
|---|---|---|---|---|
| | | İPF+ | İPF- | p value |
| | | ortalama ±SS median (min-max) | ortalama ±SS median (min-max) | |
| Yaş | | 64,05 ±8,98 | 64,43 ±7,15 | 0,88 |
| Cinsiyet | K | 17% | 17,40% | 0,999 |
| | E | 83% | 82,60% | |
| VKİ | | 28,35 ±5,68 | 31,9 ±7,10 | 0,09 |
| Ek hastalıklar | | 50% | 82,60% | 0,026 |
| Sigara | hiç içmemiş | 27,80% | 43,50% | |
| | bırakmış/aktif içici | 72,20% | 56,50% | 0,3 |
| Sigara p/y | | 22(0-72) | 15(0-40) | 0,688 |
| SFT | FVC | 2,35 ±0,79 | 2,89 ±0,99 | 0,071 |
| | FVC% | 69,8 ±13,9 | 78,4 ±16,2 | 0,081 |
| | FEV1 | 2,01 ±0,68 | 2,38 ±0,84 | 0,187 |
| | FEV1% | 74,1 ±20,3 | 82,1 ±17,5 | 0,185 |
| | FEV1/FVC | 85,6 ±7,7 | 82,3 ±5,1 | 0,114 |
| ÜSY patolojisi | | 22,20% | 21,70% | 0,99 |
| Boyun çevresi | | 39,5(36-52) | 42(39-50) | 0,007 |
| Epworth (n=17) | | 4,0±2,8 | 6,6 ±4,5 | 0,046 |
| Semptomlar | Horlama | 83,30% | 100 | 0,077 |
| | GAUH | 11,10% | 56,50% | 0,009 |
| | Tanıklı apne | 11,10% | 80,90% | 0,001 |

Tablo2:Polisomnografik Özellikler

| Tablo2:Polisomnografik Özellikler | | | |
|---|---|---|---|
| | İPF+ | İPF- | P değeri |
| | ortalama±SS median(min-max) | ortalama±SS median(min-max) | |
| TKS | 485,1(458-621) | 461,9 (301,9-485,5) | 0,01 |
| Uyku etkinliği | 66,0 ±15,8 | 72,2 ±11,6 | 0,153 |
| Uyku latansı | 14,7 (4-65) | 24(2,5-46) | 0,665 |
| REM latansı | 86,5 (46-361) | 154,5(1-345) | 0,016 |
| REM% | 14,4 ±7,6 | 12,8 ±8,1 | 0,532 |
| NREM1% | 8,1 ±5,4 | 13,1 ±9,07 | 0,034 |
| NREM2% | 56,6 ±12,5 | 63,3 ±10,5 | 0,071 |
| NREM3% | 20,1 ±12,5 | 10,6 ±10,1 | 0,01 |
| AHİ | 33,8 ±17,1 | 56,3 ±23,7 | 0,002 |
| NREM AHİ | 33,1 ±20,7 | 56,8 ±24,9 | 0,002 |
| REM AHİ | 39,5 ±15,2 | 49,8 ±24,7 | 0,111 |
| Supin AHİ | 38,9 ±19,5 | 56,8 ±25,9 | 0,022 |
| Nonsupin AHİ | 11,9(0-120) | 22,1(0-90,8) | 0,221 |
| Max apne süresi | 25,9 ±21,3 | 30,4 ±17,6 | 0,463 |
| Hipopne% | 87,1(15,7-100) | 65(24-99) | 0,031 |
| ODİ | 19,7(7,2-62,8) | 46,4(14,2-97,9) | <0,001 |

# OLGU KONSEYİ SUNUMLARI

## OK-01
## GEBELİK VE MASİF PULMONER TROMBOEMBOLİ

Emrah Batmaz

Tekirdağ Devlet Hastanesi, Göğüs Hastalıkları Kliniği, Tekirdağ

Gebelikte pulmoner emboli tanısı koymak oldukça güçtür. Özellikle fetüsün alacağı radyasyon ve verilecek tedavilere bağlı olası komplikasyonlar nedeniyle hasta, bebek ve doktor açısından sıkıntılı bir klinik süreçtir. Masif pulmoner emboli durumunda ise hasta ve doktor açısından çok daha zor bir klinik durum oluşur. Bir taraftan tanı aşamasında alınacak radyasyon bebeği etkilerken, diğer taraftan gebenin hemodinamik bozukluğu hayati risk yaratmakta ayrıca verilmesi planlanan tedavi de hem gebe hem de bebek açısından ciddi kanama riski oluşturmaktadır. Doktor açısından bu çok zor bir dönemdir. Vakamız 29 yaşında 10 haftalık gebeydi. Acil servise nefes darlığı, halsizlik, baş dönmesi şikayetleri ile başvurdu. İkinci gebeliği olup ilk gebeliğinde derin ven trombozu öyküsü olduğundan kadın doğum uzmanı tarafından gebeliğinin riskli olacağı konusunda uyarılmış ve gebelikte ısrar etmesi üzerine LMWH başlanmıştı. Geliş tansiyonu 80/50 mmHg, dakika solunum sayısı 32, kalp tepe atımı 132/dakika, dinlemekle solunum sesleri normal ve DVT bulgusu yoktu. Arter kan gazı analizinde hipoksi, hipokarbi ve solunumsal alkalozu mevcuttu. Ph:7.51 PCO2:21.2 PO2:59. Yatak başı portabl EKO'da sağ kalp boşluklarında genişleme ve septal deviasyon saptandı. Hasta yakınlarına durumun ciddiyeti hakkında bilgi verilerek hızlıca tanı konulması amacıyla kontrastlı toraks BT çekilmesi için onay alındı. Kurşun yelek ile bebek korunarak çekilen BT'de pulmoner emboli saptanması üzerine hasta yoğun bakım ünitesine alındı. Hasta yakınlarından bu kez trombolitik tedavi için onam alınarak 2 saat içinde toplam 100 mg alteplaz verildi. İlk 50 mg alteplaz sonrasında hastada belirgin klinik düzelme izlendi. Taşikardisi düzeldi. KTA:98/dakika, parmak ucu satürasyonu%97 oldu. Kontrol APTT bakıldıktan sonra hastaya heparin infüzyonu başlandı. 48 saat boyunca APTT takibi ile heparin infüzyonu devam edildi. Kadın doğum uzmanı tarafından USG yapıldı. Bebekte kalp atımı olması sebebiyle tedavi LMWH ile devam edildi. Gebeliğin devamı konusunda karar verilmek üzere hasta perinatoloji konseyi olan bir merkeze sevk edildi. Bu vakayı; profilaktik olarak LMWH kullanmasına rağmen masif emboli tablosu ile başvurması, ilk gebelikte DVT öyküsü olması ve kadın doğum uyarısına rağmen gebe kalmakta ısrar etmesi ve süreçte yaşanan tanı ve tedavi açısından zorlukları vurgulamak adına sunmayı uygun bulduk.

**Anahtar Kelimeler:** gebelik, masif pulmoner emboli, trombolitik tedavi

toraks BT

bilateral pulmoner arterlerde dolum defekti

## OK-02
## BRONŞİYAL ARTER EMBOLİZASYONU SONRASI GELİŞEN TRANSVERS MİYELİT OLGUSU

Şeyma Özden, Burcu Arpınar Yiğitbaş, Ayşin Durmaz, Hüseyin Cem Tigin, Naciye Mutlu, Işıl Gökdemir, Pelin Korkmaz, Murat Kıyık

Sağlık Bilimleri Üniversitesi Yedikule Göğüs Hastalıkları ve Göğüs Cerrahisi E.A.H.

53 yaşında kadın hasta,Haziran 2017 de son 2 aydır ara sıra olan kanlı balgamında artış olması ve bir günde yaklaşık 200 cc kadar ağzından kan gelmesi sebebiyle başvurduğu acil polikliniğimizden interne edilen hastanın 2012 den bu yana ara ara değişen miktarlarda hemoptizisi olduğu öğrenildi.Hastanın özgeçmişinde apendektomi,koledokolithiazis,hiatal herni,histerektomi operasyonları öyküsü ve iskemik kalp hastalığı nedeni ile koroner anjio yapılarak stent takılma öyküsü mevcut.2014 Mayıs ayında bronşiayal arter embolizasyonu uygulanmış.Eylül 2015 de hastanemizde sağ üst lobda bronşektazi izlenmesi ve masif hemoptizi olması nedeni ile göğüs cerrahisi tarafından sağ üst lobektomi yapılmış.Post op patoloji sonucu kronik bronşit,bronşiolit,bronşektazi olarak raporlanmış.Ancak hastanın hemoptizilerinin tekrar başlayıp giderek artması üzerine 2016'da 2. kez bronşiyal arter embolizasyonu yapılmış.Hastanın temmuz 2017'de servisimize yatışındaki takibinde hemoptizisi kesildi,bronkoskopisinde sağ ana bronş açık,üst lobektomi güdüğü salim izlendi,diğer bronş ve segmentler açık izlendi.Kanama artığı yada kanama odağı izlenmedi.Hastanın takibinde yeniden hemoptizisi olması ve yatışındaki hemoptizinin fazla miktarda olması üzerinehastaya 3. kez bronşiyal arter embolizasyonu yapıldı.İşlem sonrası hastanın alt ekstremitelerinde bilateral uyuşma motor kayıp ve ağrı şikayetleri mevcuttu.acil nöroloji konsültasyonu sonucu muayenesinde alt ekstremitelerde paraparezi mevcut,sağda 2/5, solda 3/5 düzeyinde,bacak hareketleri ağrıll derin tendon refleksleri alt ekstremitelerde artmış olarak saptandı.acil kontrastlı servikal vertabral MR ve torakal vertebral MR önerildi.Transvers miyelit ön tanısı ile hastaya DMAH 0,6 1*1,pulse steroid (3 gün) ve vitamin B12,B1,B6 kombinasyonu başlandı.Hastanın takibinde şikayetleri azaldı,sağ bacağında tamamen düzelme,sol bacağında da uyuşukluk dışında şikayeti kalmadı.Bu arada hemoptizisi tekrarlamadı.nörolojinin önerisi ile pulse steroid 3. günün sonunda kesildi ve idameye geçilmedi.DMAH taburculuğunda kesildi.

**Anahtar Kelimeler:** arter embolizasyonu, transvers miyelit, hemoptizi

2014 Toraks BT

# OK-03
# KİST HİDATİĞE BAĞLI PULMONER EMBOLİ OLGUSU

Berna Taşkın Doğan[1], Ayten Filiz[1], Nazan Bayram[1], Meral Uyar[1], Bedrettin Yıldızeli[2], Aybike Yurdadoğ[1], Alper Şimşek[1]

[1]Gaziantep Üniversitesi, Göğüs Hastalıkları Ana Bilim Dalı, Gaziantep
[2]Marmara Üniversitesi, Göğüs Cerrahisi Ana Bilim Dalı, İstanbul

Kist hidatik ekinokokus granülosusun neden olduğu, en sık karaciğer ve akciğeri tutan bir hastalıktır. Biz burada kist hidatiğin nadir görülen bir formu olan pulmoner arter kist hidatikli bir olgu sunduk.

**OLGU:** 19y Kadın hasta, ev hanımı, Gaziantepli. Göğüs ağrısı ve ağızda kan gelme şikayeti ile polikliniğe başvurdu. Göğüs ağrısı batıcı tarzda oluyormuş, balgamında leke şeklinde kan geliyormuş. Hastaya 1yıl önce pulmoner emboli tanısı konmuş ve antikoagülan tedavi başlanmış. Özgeçmişinde bilinen ek hastalık yok, sigara öyküsü yok. Posteroanterior akciğer grafisinde sağ hilus geniş. Toraks bilgisayarlı tomografi anjiosunda sağ ana pulmoner arterde kistik görünüm, sağ akciğer orta lobta nodüler lezyon mevcuttu. Yapılan ekokardiyografide eser derecede triküspit yetmezliği ve PAB:15mm Hg ölçüldü. Hasta kist hidatik embolisi, pulmoner emboli, vasküler tümör öntanıları ile dış merkezde göğüs cerrahisine yönlendirildi. Operasyonda çıkarılan kitlenin histopatolojisi kist hidatik ile uyumlu geldi.

**TARTIŞMA:** Kist hidatik hastalığına E. Granulosusun metacestod evresindeki larvası neden olur. Hastalık feko-oral yolla bulaşır. Ana konak tarafından alınan yumurtalar barsakta açılıp larvalar portal sistem yolu ile karaciğere ulaşır. En sık yerleşim yeri karaciğerdir. Sinüzoidleri geçen larva hepatik ven, vena cava inferior, sağ kalp, pulmoner arterler yolu ile akciğere ulaşır.

Pulmoner arter kist hidatiği nadir görülen bir tablodur. genellikle sağ ventriküldeki kistin rüptürü sonucu gelişir. Bizim olgumuzda EKO'da kist hidatik görülmemişti. Kist hidatik genellikle asemptomatiktir. En sık görüen semptomlar ise öksürük, göğüs ağrısı ve nefes darlığıdır. Pulmoner arter kist hidatiğinde ise hemoptizi sıklıkla görülebilmektedir. Bizim olgumuzun kliniğinde de hemoptizi ve göğüs ağrısı vardı, hastaya 1 yıl önce pulmoner emboli tanısı konmuş ve tedavi başlanmıştı. Kist hidatiğe bağlı pulmoner emboli vakalarında ilk seçenek cerrahidir. Göğüs ağrısı, hemoptizi, öksürük gibi semptomları olan, pulmoner arterde kistik görünüm izlenen olgularda ayırıcı tanıda akla kist hidatiğe bağlı pulmoner emboli getirilmelidir.

**Anahtar Kelimeler:** Kist hidatik, pulmoner emboli, hemoptizi

Operasyon Materyali

Kist hidatik

Toraks BT Anjio

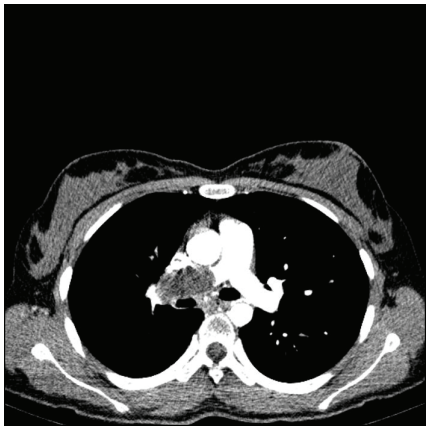

Sağ ana pulmoner arterde kistik görünüm

# OK-04
# SULFASALAZİN İLE İLİŞKİLİ İNTERSTİSYEL FİBROZİS

Buğra Kerget[1], Ömer Araz[2], Elif Yılmazel Uçar[2], Nafiye Yılmaz[2], Mehmet Meral[2], Leyla Sağlam[2]

[1]Sağlık Bilimleri Üniversitesi, Bölge Eğitim Araştırma Hastanesi Göğüs Hastalıkları Anabilim Dalı, Erzurum
[2]Atatürk Üniversitesi, Göğüs Hastalıkları Anabilim Dalı, Erzurum

56 yaşında erkek hasta kliniğimize son 1 aydır tedricen artan nefes darlığı ve kuru öksürük şikayetiyle başvurdu. Kliniğimizce 5 yıldır KOAH nedeniyle takip edilen hastaya 4 ay önce ülseratif kolit tanısı konularak sulfasalazin (3 gr/gün) kullanmaktaydı. Yapılan fizik muayenesinde akciğerde dinlemekle bilateral bazallerde krepitan ralleri ve hafif derecede ekspiryum uzunluğu mevcut idi. Solunum sayısı 22/dakika, nabız: 112/dakika ritmik, ateş: 36,6 C, oda havasında oksijensiz saturasyonu 64 idi. Posterior anterior akciğer grafisinde (PAAG) bilateral alt zonlarda daha belirgin olmak üzere tüm zonlarda buzlu cam dansitesinde konsolide alan ve bilateral alt zonlarda plevraya uzanım gösteren fibrotik dansite artışları gözlendi. Solunum fonksiyon testinde (SFT) FEV1/FVC: 62, FEV1: 1.82 lt (%62), FVC: 2.12 lt (%67), DLCO: %45 olarak orta derecede obstrüksiyon, hafif derecede restriksiyon ve difüzyon kaybı olarak gözlemlendi. Olgumuzun sulfasalazin başlanmadan 2 ay önceki solunum fonksiyon testinde ise difüzyon kısıtlılığı ve restriksiyon gözlenmemekle bereber orta derecede obstrüksiyon (FEV1: 1.87 lt (%65)) tespit edildi. Yüksek rezolusyonlu bilgisayarlı tomografisinde üst loblarda sentrilobuler ve panlobuler amfizemin yanı sıra bilateral alt lob bazallerde fibrotik değişiklikler ve yer yer bal peteği akciğer görünümü tespit edildi. Bilateral akciğerde yaygın buzlu cam dansitesinde konsolide alan gözlendi. (Resim1-2) Mevcut bulguların radyoloji kliniğince ilaç akciğeri düşündürür nitelikte olması üzerine hastaya bronkoskopi planlandı. Bronkoskopide tüm lob ve segment bronşları açık olan hastaya sağ akciğer orta lobtan transbronşial biopsi yapıldı. Transbronşial biopsi sonucu interstisyel fibrozis olarak raporlandı. Hastanın sulfasalazin tedavisi kesildi ve 1gr/kg/gün dozunda metilprednizolon başlandı. Tedavinin 1. Ayında PAAG'sinde buzlu cam dansitesinde konsolide alanlarda anlamlı düzeyde regresyon tespit edilen hastanın SFT'sinde DLCO: %65 olarak gözlendi. Metilprednizolon tedavisi tedricen azaltılması planlanan hasta takip altına alındı.

**Anahtar Kelimeler:** Pulmoner fibrozis, sulfasalazin, ülseratif kolit

Resim 1

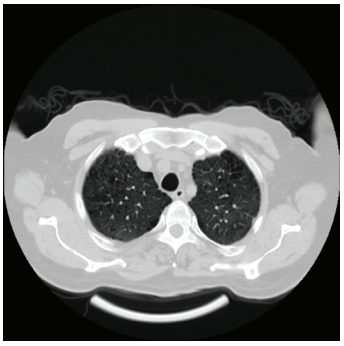

Yüksek rezolusyonlu bilgisayarlı tomografisinde üst loblarda sentrilobuler ve panlobuler amfizemin yanı sıra bilateral alt lob bazallerde fibrotik değişiklikler ve yer yer bal peteği akciğer görünümü

Resim 2

Yüksek rezolusyonlu bilgisayarlı tomografisinde üst loblarda sentrilobuler ve panlobuler amfizemin yanı sıra bilateral alt lob bazallerde fibrotik değişiklikler ve yer yer bal peteği akciğer görünümü

# OK-05
# BLEMOİSİNE SEKONDER PULMONER TOKSİSİTE: 3 OLGU EŞLİĞİNDE

Pınar Akın Kabalak[1], Derya Kızılgöz[1], Suna Kavurgacı[1], Ezgi Erdem[1], Tuba İnal Cengiz[1], Sinan Dal[2], Ülkü Yılmaz[1]

[1]Sağlık Bilimleri Üniversitesi Atatürk Göğüs Hastalıkları ve Göğüs Cerrahisi Eğitim ve Araştırma Hastanesi, Ankara
[2]Dr. Abdurrahman Yurtaslan Ankara Onkoloji Eğitim ve Araştırma Hastanesi, Ankara

**GİRİŞ:** Bleomisin genellikle germ hücreli tümörler ve Hodgkin lenfoma (HL) tedavisi için kullanılan sitotoksik bir antibiyotiktir. Deri ve akciğerde birikir ve pulmoner toksisite oranı %3-40 arasında değişir. Tedaviden sonraki ilk 1-6 ay arasında semptomlar ortaya çıkabilir. İnterstisyel pulmoner fibrozis görülme sıklığı %10 oranındadır. Kliniğimizde takip edilen, bleomisin toksisitesi tanısı alan 3 olguyu sunmayı amaçladık.

**OLGU 1:** 60 yaşında erkek hasta, HL tanısı ile 3. kür bleomisinli içeren kemoterapi rejiminden 3 hafta sonra nefes darlığı ile başvurdu. Direkt akciğer grafisinde (PA) bilateral alt zonlarda infiltrasyon izlendi. Toraks tomografisinde (TT) bilateral periferik parenkimal alanlarda, düzensiz retikülonodüler interstisyel kalınlaşma-infiltrasyonlar, minimal bal peteği görünümleri ve yaygın buzlu cam alanları saptandı. BAL'da CD4/CD8:0.46, lenfosit ağırlıklı, transbronşial biyopsi organize pnömoni olarak raporladı. SFT de orta dereceli restriksiyon olan hastaya metilprednizolon başlandı. 5. ay kontrollerinde klinik, radyolojik ve fonksiyonel yanıt alındı.

**OLGU 2:** 53 yaşında kadın hasta, HL tanısıyla 6. kür bleomisin içeren rejim sonrası 10. günde nefes darlığı, öksürük, beyaz renkli balgam şikayetiyle başvurusunda yapılan TT'de bilateral alt ve periferik yerleşimli retiküler vasıfta interstisyel kalınlaşmalar, bronşektazi ve buzlu cam dansiteleri saptandı. Hipoksemi ve takipnesi olması nedeni ile FOB yapılamadı. Ampirik antibiotik tedavi sonrası semptomları gerileyen hastanın stabil dönemdeki SFT ve DLCO'da patoloji olmaması nedeni ile tedavisiz takibe alındı.

**OLGU 3:** 17 yaşında kadın hasta HL nedeni ile aldığı 6. kür bleomisin içeren rejimden 1 ay sonra nefes darlığı başvurdu. TT'de bilateral periferik parankim alanları ve bazal kesimlerde yer yer konsolide görünüm kazanmış ve birleşme eğiliminde olan yamalı buzlu cam opasiteleri, interlobüler-intralobüler septal kalınlaşmalar saptandı. Hasta FOB'u tolere edemediği için tanısal olmadı. Restriktif solunum bozukluğu da olan hastaya metilprednizolon tedavisi başlandı ve klinik, radyolojik yanıt alındı.

**SONUÇ:** Kemoterapötik ilaca sekonder görülebilecek pulmoner toksisite yönünde bleomisin en sık karşılaştığımız ajan olmaktadır. Toksisitenin saptanmasının ardından, ayırıcı tanının yapılması ve steroid tedavisinin erken başlanmasının yanı sıra planlanan tedavi rejiminden sorumlu ajanın çıkarılması en doğru yaklaşım olacaktır.

**Anahtar Kelimeler:** İnterstisyel akciğer hastalığı, bleomisin, sistemik steroid

Figür

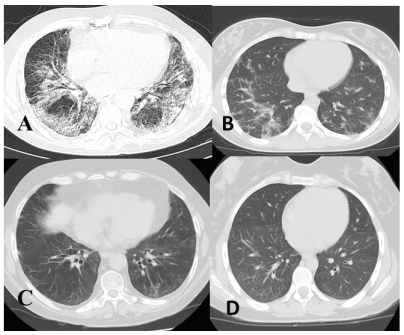


**Figür A ve C:** Birinci olguda tedavi önce ve sonrası tomografi görüntüleri, **Figür B ve D:** Üçüncü olguda tedavi önce ve sonrası tomografi görüntüleri

# OK-06
# YÜZEYEL MESANE TÜMÖRÜ İÇİN İNTRAVEZİKAL BCG TEDAVİSİ UYGULANAN OLGUDA ÇOKLU ORGAN DİSFONKSİYONU VE HİPERSENSİVİTE PNÖMONİSİ

Fatih Seğmen[1], Y. Tuğrul Şipit[1], Hilal Sazak[1], Saadet Çakmak[2], Ayperi Öztürk[3]

[1]S.B.Ü.Ankara Atatürk Göğüs Hastaliklari Ve Göğüs Cerrahisi SUAM, Anestezi ve Yoğun Bakım ABD
[2]S.B.Ü.Ankara Atatürk Göğüs Hastaliklari Ve Göğüs Cerrahisi SUAM, Enfeksiyon Hastalıkları
[3]S.B.Ü.Ankara Atatürk Göğüs Hastaliklari Ve Göğüs Cerrahisi SUAM,Göğüs Hastalıkları, Girişimsel Pulmonoloji ABD

**OLGU:** İntravezikal BCG (Bacillus Calmette-Guérin) uygulanan ve miyastenia gravis tanısı da bulunan 70 yaşında erkek hasta solunum güçlüğü, ateş,öksürük, bulantı ve kusma şikayetiyle başvurdu.Taşikardik ve dispneik olan hastanın nazal oksijen (6L/dk) alırken SpO2 % 89, dinlemekle bilateral raller olduğu tespit edildi. Karaciğer ve böbrek fonksiyon bozukluğu, trombositopenisi mevcuttu. Akciğer grafisinde her iki akciğer alt ve orta zonlarda yaygın infiltrasyon görüldü. SOFA skoru 8 olup, çoklu organ disfonksiyonu nedeni ile dış merkezde bir yoğun bakım ünitesine alınan hastaya hipoksik, hiperkapnik solunum yetmezliği nedeniyle aralıklı noninvaziv mekanik ventilasyon uygulandı.Prokalsitonin ve CRP yüksekliği de olması nedeniyle tedavisine meropenem ve teikoplanin eklendi. Alınan tüm kültürlerde etken tesbit edilemedi. Balgamda aside rezistan bakteri (ARB) (yedi kez) ve PCR/Xpert (2 kez) menfi bulundu.Gönderilen mikobakteri kültürlerinin negatif çıktığı daha sonra öğrenildi. Tedavinin 10. gününde ateş ve öksürük devam etmesi nedeni ile mevcut antibiyotikler kesilip, ampirik kaspofunginle devam edildi. Toraks BT'de bilateral akciğerlerde buzlu cam tarzında yaygın dansite artışları izlendi.(Resim 1) Hastanın kabul etmemesi nedeniyle bronkoskopi yapılamadı. Tedaviye rağmen inatçı ateş ve öksürük devam etti. Anamnez, klinik, laboratuar sonuçları ve radyolojik bulgular birlikte değerlendirildiğinde hastada BCG'ye bağlı hipersensitivite pnömonisi olabileceği düşünülerek, prednizolon başlandı. Ancak verilen intravezikal BCG göz ardı edilemeyerek (BCG-itis) üçlü antitüberküloz (INH, EMB, RİF) ajanlar eklendi. Bu tedaviden sonra tekrar yükselen karaciğer enzimleri nedeniyle 7 gün sonra antitüberküloz tedaviye ara verildi. Steroidle devam edilirken; ateşi, hipoksisi ve kliniğinde düzelme gözlenen hasta kontrole gelmek üzere taburcu edildi. 1 ay sonraki kontrolde; ateşinin yükselmediği ve Toraks BT'de lezyonlarda belirgin regresyon izlendi.(Resim 2) Kliniğindeki düzelme de göz önüne alındığında tekrar antitüberküloz tedaviye başlanmamasına karar verildi. Prednizolon dozu azaltılarak tedavinin toplam 6 aya tamamlanması önerildi.

**TARTIŞMA:** İntravezikal BCG immünoterapisinin ciddi sistemik yan etkilerinden bir tanesi de gecikmiş tip hipersensitivite reaksiyonu olup, %3-5 oranında görülür. Literatürde histopatolojik ve klinik olarak hipersensitivite ile enfeksiyon arasında ayrım yapılamayabileceği belirtilmekte ve tüberküloz kültürleri sonuçlanana kadar antitüberküloz tedavi ve kortikosteroidlerin birlikte kullanımı önerilmektedir. BCG immünoterapisinin ciddi sistemik yan etkilerinin nadir görülmesi ve spesifik bir kriterin olmaması tanıyı zorlaştırabilir. İntravezikal BCG tedavisi alan hastalarda çoklu organ yetmezliği geliştiğinde hipersensivite reaksiyonu akla gelmeli ve uzun süren inatçı ateş ataklarının dikkat çekici olduğu unutulmamalıdır.

**Anahtar Kelimeler:** Hipersensivite Pnömonisi, İntravezikal BCG Tedavisi, Çoklu organ yetmezliği

Resim 2

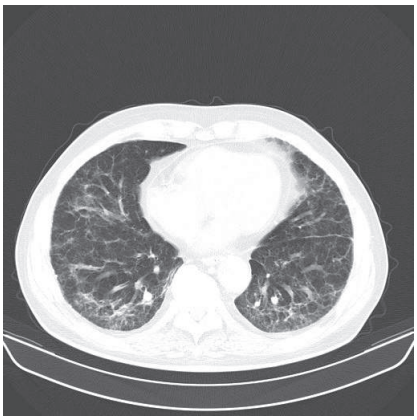

Kontrol

Resim 1

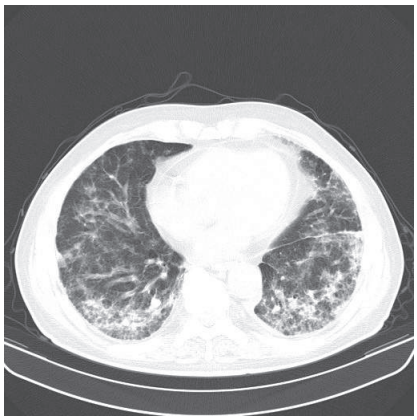

Tedavi öncesi

## OK-07
## KEMOTERAPİYE BAĞLI AKCİĞER TOKSİSİTESİ: ALIŞILMADIK BİR SEYİR

Gizem Türkeş, Nesrin Kıral, Seda Beyhan Sağmen, Sevda Şener Cömert

Sağlık Bilimleri Üniversitesi Kartal Dr.Lütfi Kırdar Eğitim ve Araştırma Hastanesi Göğüs Hastalıkları Kliniği, İstanbul

Kimyasal ajanlara sekonder gelişen akciğer iltihapları pnömonitisi olarak adlandırılır. 63 yaşında erkek hasta sigmoid kolon adenokarsinomu tanısı ile opere olduktan sonra adjuvan kemoterapi olarak oxaliplatin, 5-flouracil ve leucovorin kullanmış. Kemoterapi sırasında başlayan öksürük, balgam, nefes darlığı şikayetleri ile polikliniğimize başvuran hastanın toraks BT incelemesinde sol akciğerde içerisinde hava bronkogramları izlenen yaygın konsolidasyonu mevcuttu. Nonspesifik tedaviye yanıtsız olan lezyonlar kemoterapiye sekonder pnömonitisi olarak değerlendirilerek kortikosteroid tedavisi başlandı. Tedaviye yanıt verne, lezyonları gerileyen ancak yeniden kemoterapi almamasına rağmen steroid tedavisi altında pnömonitisi nüks eden olgu ilginç seyri nedeniyle sunulmuştur.

**Anahtar Kelimeler:** kemoterapi, kimyasal pnömonit, kolon kanseri

Resim 1

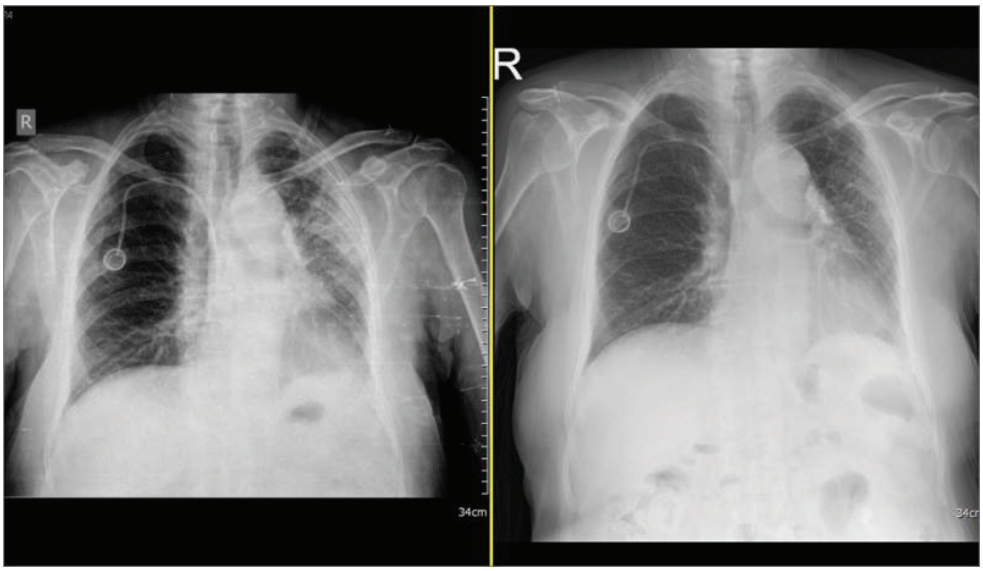


Tedavi öncesi ve sonrası akciğer grafileri

Resim 2

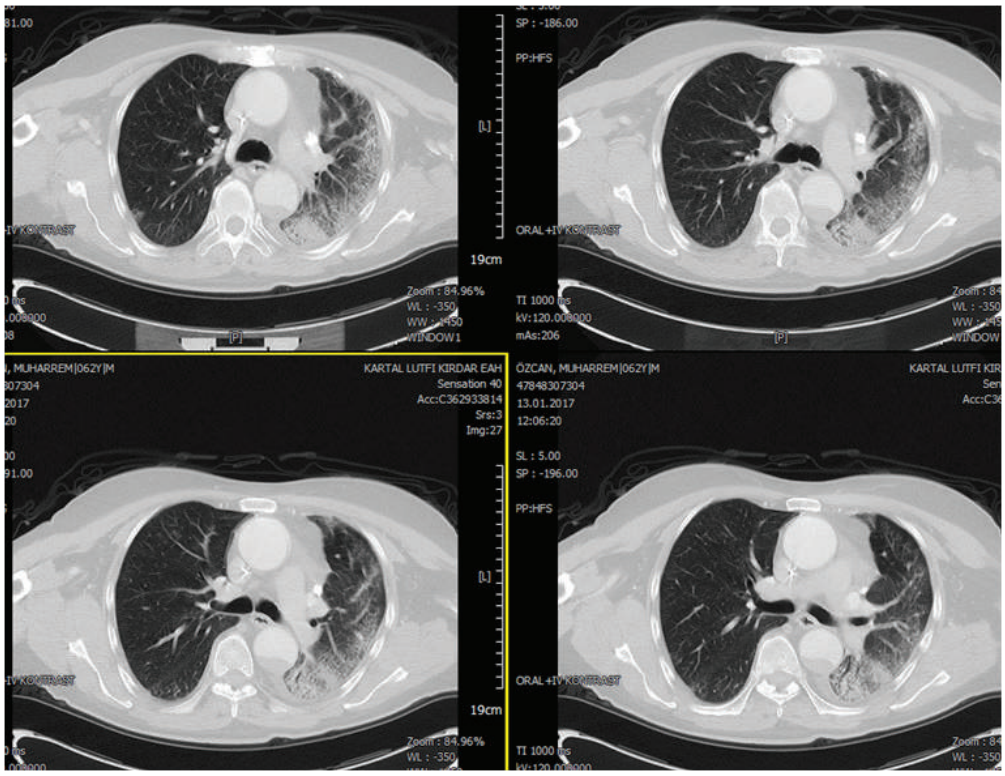


Sol akciğerde pnömonitis, toraks BT görüntüsü

# OK-09
# DESQUAMATİF İNTERSİTİSYEL PNÖMONİ OLGUSU

Oğuzhan Okutan[1], Kadir Canoğlu[1], Ayşe Filiz Arpaçağ Koşar[1], Zafer Kartaloğlu[1], Tayfun Çalışkan[1], Ömer Ayten[1], Süleyman Tutar[2], Oğuz İskender Turhan[3]

[1]Haydarpaşa Sultan Abdülhamid Han Eğitim Araştırma Hastanesi, Göğüs Hastalıkları Servisi, İstanbul
[2]Haydarpaşa Sultan Abdülhamid Han Eğitim Araştırma Hastanesi, Radyoloji Servisi, İstanbul
[3]Haydarpaşa Sultan Abdülhamid Han Eğitim Araştırma Hastanesi, Patoloji Servisi, İstanbul

Altmış dört yaşında erkek hasta nefes darlığı, halsizlik, öksürük şikayetleriyle polikliniğimize başvurdu. Şikayetleri 1 haftadır varmış. Dış merkeze başvurmuş, semptomatik tedavi verilmiş. Özellikle geceleri olan ateş şikayeti varmış, kilo kaybı ve tüberküloz öyküsü tariflemiyordu. Acil servisimize başvuran hastanın çekilen PA akciğer grafisinde bilateral alt zonda hiperdens görünüm izlendi. Çekilen toraks BT'sinde; her iki akciğer alt lob bazal segmentlerde, sağ akciğer orta lob lateral segmentte ve sol akciğer üst lob inferior linguler segmentte yamalı konsolüdasyon alanları ve buzlu cam dansitesi dikkati çekmiştir. Görünüm infiltratif süreçler açısından anlamlıdır olarak raporlandı (Resim 1). Hasta pnömoni öntanısıyla kliniğe yatırıldı. Hasta aktif olarak sigara kullanmakta idi. WBC: 19500/mm3, CRP: 225.3mg/dl saptandı. Dinlemekle bilateral skapula altında inspiratuar raller duyuldu. Diğer sistem muayeneleri tabii idi. Hastaya ikili nonspesifik antibiyoterapi başlandı. Tedaviye rağmen radyolojisinde regresyon izlenmemesi üzerine hastaya bronkoskopi yapıldı, sağ akciğer üst lob anterior segmentten bronkoalveoler lavaj yapıldı, sağ akciğer alt lob posterior segmetten transbronşial parankim biyopsisi yapıldı. Bronkoalveolar lavaj sitolojisi; bol miktarda histiositler izlendi, malignite açısından negatif olarak raporlandı. Transbronşial biyopsi patoloji sonucu; mevcut bulgular desquamatif intersitisyel pnömoni ile uyumlu olarak raporlandı. Hastaya sigara bırakması önerildi. Sigarayı bıraktıktan 1,5 ay sonra çekilen kontrol toraks BT'sinde belirgin regresyon izlendi (Resim 2). Hasta poliklinik takiplerini yaptırmak üzere taburcu edildi.

**Anahtar Kelimeler:** Desquamatif, İntersitisyel, Pnömoni

Resim 1

Resim 2

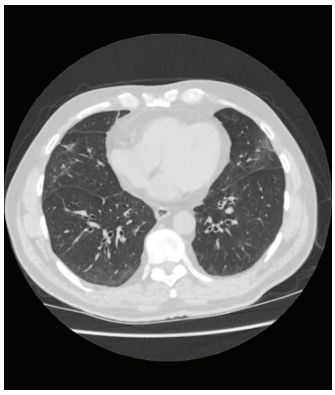

# OK-10
# PULMONER LANGERHANS HÜCRELİ HİSTİYOSİTOZ

Burçek Bay[1], Özge Oral Tapan[1], Utku Tapan[2], Sebahat Genç[1]

[1]Muğla Sıtkı Koçman Üniversitesi, Göğüs Hastalıkları AD, Muğla
[2]Muğla Sıtkı Koçman Üniversitesi Eğitim ve Araştırma Hastanesi, Göğüs Hastalıkları Kliniği, Muğla

Pulmoner Langerhans Hücreli Histiyositozis (PLHH), nadir görülen bir interstisyel akciğer hastalığıdır. Sıklıkla gençlerde görülen, etiyolojisi bilinmeyen bir hastalıktır. Distal bronşiyolleri infiltre eden ve yıkımlarına yol açan, fokal Langerhans hücreli granülomlar ile karakterizedir. Klinik spektrumu non-prodüktif öksürük, nefes darlığından spontan pnömotoraksa kadar çok geniş olup olguların % 90'ından fazlası sigara içicisidir. Yüksek çözünürlüklü bilgisayar tomografide (YÇBT) üst ve orta zonlarda retikülonodüler ve kistik görünümlerin olması karakteristiktir. Kesin tanısı için "Birbeck granülleri" ve/veya CD1a antijeni için pozitif boyanma varlığı gereklidir. Tedavisi standardize edilmemiş olmakla birlikte ilk basamak tedavisi patogenezinde önemli bir yer kaplayan sigaranın bıraktırılmasıdır. Sigaranın bırakılması ile radyolojik ve klinik olarak düzelen nadir vakalar bildirilmiştir. Tipik yaş grubunda olmayan ancak sigara bırakma ile klinik ve radyolojik düzelme saptadığımız olguyu sunduk. Çiftçilik ve hayvancılıkla uğraşan, 35 paket/yıl sigara öyküsü olan 55 yaşında erkek hasta, 1.5 aydır olan kuru öksürük şikayetiyle polikliniğimize başvurdu. Özgeçmişinde frontal bölgeden biyopsi ile tanı konmuş allerjik kontakt dermatit dışında özellik yoktu. Vital bulguları olağan, oksijensiz arter kan gazında pH: 7,43 pCO2: 43 pO2:85 HCO3: 28,5 O2sat: %97'ydi. Hastanın fizik muayenesinde tek tük bibaziler bazallerde raller dışında patolojik bulgu saptanmadı. Solunum fonksiyon testinde FVC: 3.13 (%88), FEV1: 2.55 (%88), FEV1/FVC: 81'di. Laboratuvar bulguları CRP: 46.82 (0-5) olması dışında normal sınırlardaydı. Toraks BT'de mediastende paratrakeal, prekarinal, bilateral hiler ve subkarinal en büyüğü 24x15 mm olan multiple LAP'lar, her iki akciğerde yaygın yer yer kavitasyon oluşturan mikronodüller, yer yer milimetrik kistik lezyonlar, her iki akciğer üst loblarda yaygın buzlu cam alanları mevcuttu. Serum ACE düzeyi 32.2, ANA ve ENA paneli ve 3 ardışık balgam ARB negatifti. Tüberküloz kültür üremesi saptanmadı. Ekokardiyografide EF: %65 PABS: 37 mmHg, sağ kalp boşlukları normaldi. Bronkoalveoler lavaj sitolojisinde, nötrofillerden zengin mukoid zeminde bronş epitel hücreleri ve alveolar makrofajlar; CD1a ve S100 ile pozitif boyanmış nükleer katlantılar içeren Langerhans hücreleri saptandı. Kafa AP grafisinde litik lezyonlar saptanmadı. Hastaya PLHH tanısı konularak sigaranın bırakılması önerildi. 3 ay sonra kontrole gelen hastanın kliniği düzelmişti. Kontrol SFT'de FEV1: 2.67 (%93) FVC: 3.12 (%88) FEV1/FVC: 86'ydı. Kontrol toraks BT'de mediastende paratrakeal, prekarinal, bilateral hiler ve subkarinal multiple LAP'larda küçülme ve bilateral mikronodüller ve milimetrik kistik lezyonlarda, buzlu cam alanlarında gerileme mevcuttu.

**Anahtar Kelimeler:** langerhans, histiyositoz, CD1a antijeni

resim 1

ilk geliş toraks bt parankim görüntüsü

resim 2

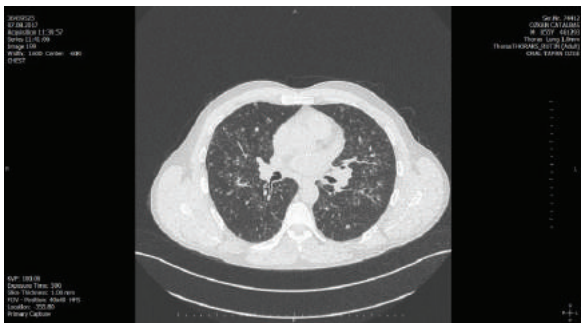

3 ay sonraki kontrol toraks bt parankim görüntüsü

# OK-11
# İDİYOPATİK LENFOSİTİK İNTERSTİSYEL PNÖMONİ: NADİR BİR OLGU

Melahat Uzel Şener[1], Özlem Sönmez[1], Sertan Bulut[1], Fatma İkbal Saka[1], Esra Özaydın[2], İhsan Atila Keyf[1]

[1]Atatürk Göğüs Hastalıkları ve Göğüs Cerrahisi E.A.H, Göğüs Hastalıkları, Ankara
[2]Atatürk Göğüs Hastalıkları ve Göğüs Cerrahisi E.A.H, Patoloji, Ankara

Lenfositik interstisyel pnömoni (LİP); histolojik olarak alveol ve interlobuler septalarda lenfosittik ve plazmositik infiltratlarla karakterize benign bir lenfoprolifertaif hastalıktır. Reaktif germinal merkezli lenfoid agregatlar içeren noduler lezyonlar olabilir. LİP genellikle kollagen doku hastalıkları; özellikle Sjögren sendromu ve sistemik lupus eritematozus; HIV enfeksiyonu, kazanılmış immün yetmezlik sendromu ve Ebstein Barr virüs enfeksiyonu ile birlikte seyreder. İdiyopatik LİP nadirdir. Radyolojik olarak sıklıkla ince duvarlı kistler, buzlu cam alanları; nadiren de konsolidasyon, mediastinal lenfadenopati (LAP), peribronkovasküler kalınlaşma görülebilir.

**OLGU:** 58 Yaşında erkek hasta hırıltılı solunum, sırt ağrısı ve efor dispnesi şikayetleri ile başvurdu. Özgeçmişinde DM ve Buerger hastalığı vardı. 17 Yıl boyunca kahvehane işleten hastanın 15 yıl tek tük sigara içme öyküsü var. Fizik muayenesinde patolojik bulgu saptanmadı. Rutin laboratuar tetkikinde eozinofili dışında bulgu saptanmadı. Kollajen doku markerları menfi serum ACE düzeyi normal idi. Balgam ARB'leri menfi idi. ppd: 6 mm, Ig'ler normal olarak geldi. Kuru göz ypktu. SFT restriktif paternde idi. Viral seroloji negatifti. Akciğer grafisinde hiler dolgunluğu olan hastaya çekilen Toraks BT'de üst zonlarda daha belirgin yaklaşık 1 cm çapına ulaşan dağınık yerleşimli kistleri ve yamasal tarzda buzlu cam opasiteleri olması üzerine Kistik Akciğer hastalığı? öntanısıyla FOB yapıldı. Alınan transbronşial biyopsi örneği; minimal interstisyel fibrozis ve tip 2 pnömosit hiperplazisi olarak raporlandı. BAL örneğinde CD4/CD8: 1,12 ve granülosit hakimiyeti mevcuttu. Çekilen PET-BT'de mediastinal ve hiler LAP'ları ve bilateral üst loblardan itibaren posteriorda buzlu cam alanları ve retiküler infiltrasyonları vardı. Yapılan EBUS'ta 4R ve 7'den alınan biyopsi örneği antrakoz oalrak raporlandı. Klinik şüphenin devam etmesi üzerine yapılan açık akciğer biyopsi sonucu Lenfositik İnterstisyel Pnömoni ile uyumlu geldi. Hasta hala takibimizde olup sistemik steroid tedavisi başlanmıştır. İdiyopatik LİP nadir, kadınlarda daha sık görülen bir intertisyel pnömonidir. Sık eşlik eden hastalıklar açısından tetkik etmek gerekir. Mediastinal LAP prezentasyonu çok nadirdir. Hastaların takibinde malign lenfoproliferatif hastalık gelişebileceği akılda tutulmalıdır.

**Anahtar Kelimeler:** Lenfositik pnömoni, idiyopatik, mediastinal LAP

Toraks BT-1

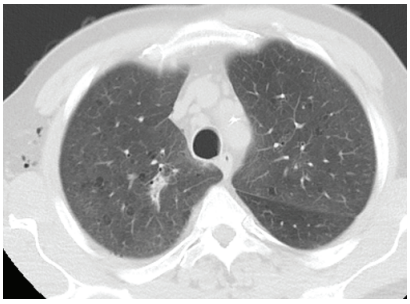

Toraks BT-2

# OK-12
# İKİ FARKLI LENFOSİTİK İNTERSTİSYEL PNÖMONİ OLGUSU

Gilman Tuğçe Oyman, Büşra Tekin, Ayşe Baççıoğlu, Ayşe Füsun Kalpaklıoğlu

Kırıkkale Üniversitesi,Göğüs Hastalıkları Ana Bilim Dalı,Kırıkkale

**GİRİŞ:** Lenfositik İnterstisyel Pnömoni (LİP) idiopatik veya otoimmün hastalıklara sekonder gelişebilen akciğerin lenfoproliferatif kistik hastalığıdır. HIV pozitif pediatrik grupta %22-75 sıklıktayken, erişkinlerde %3 olarak en sık kadınlarda ve ortalama 50 yaşında görülmektedir. Bu nadir hastalık tanısını alan iki kadın vaka öğretici olması açısından sunuldu.

**OLGULAR:** Olgu 1; 78y senkop ve hemoptiziyle başvurdu. Toraks bilgisayarlı tomografide (BT) her iki akciğerde dağınık yerleşimli çok sayıda ince duvarlı kistik görünümler ve dependan kesimlerde daha belirgin buzlu cam alanları, interlobüler septal kalınlaşmalar izlenerek radyolojik olarak LİP tanısı kondu (Resim 1). Bronkoskopi ile alınan bronş lavajı kültürü, ARB ve sitoloji malignite açısından menfi geldi. Hastada ağız ve göz kuruluğu şikayetleri, gözde schirmer testi + ve serum anti-SSA ve anti-SSB: +++ U/mL ile Sjögren hastalığı tanısı kondu. Hastaya "Sjögrene sekonder LİP" tanısıyla uzun süreli oral kortikosteroid (KS) ve hidroksiklorokin başlandı ve kontrolün 5.ayında hastanın tedaviye yanıtı olumlu oldu. Olgu 2; 75y nefes darlığı şikayeti ile başvurdu. Tip 2 solunum yetmezliğiyle yoğun bakımda non-invaziv mekanik ventilasyon tedavisi başlandı.Hastada eşlik eden hipertansiyon, dekompanse kalp yetmezliği, obezite ve diyabet vardı. Yüksek rezolusyonlu BT'de perikardiyal ve pleural effüzyon, asit, pulmoner hipertansiyon ve akciğer ödeminin yanı sıra her iki akciğerde en büyüğü 21mm çapında ince duvarlı kistik görünümler ile LİP tanısı kondu (Resim 2). Hastaya solunum yetmezliğinden dolayı bronkoskopi yapılamadı. Otoimmün belirteçleri negatifti. Tedaviye parenteral KS eklendi, ancak takiplerde sağ kalp yetmezliği ve solunum yetmezliği artıp entübe olması üzerine kesildi. Akut böbrek yetmezliği, nazokomial enfeksiyon ve sepsis gelişen hasta diyalize alınmasına rağmen yatışının 32.gününde çoklu organ yetmezliğiyle exitus oldu.

**TARTIŞMA:** İleri yaşta LİP tanısı olan her iki olguda da sigara öyküsü ve HIV (-) idi. İlk olguda LİP daha yaygın olmasına rağmen etyolojisinin belirlenmesi nedeniyle KS'den fayda görürken ikinci olguda LİP hafif dereceli olmakla beraber etyolojinin bilinmemesi ve eşlik eden terminal dönem hastalıkları nedeniyle KS'den fayda göremedi. Bu iki olgu ayırt edici tanısı güç olan interstisyel akciğer hastalıklarından LİP'in etiyolojisindeki sık ve nadir görülen nedenleri göstermek amacıyla sunuldu.

**Anahtar Kelimeler:** İnterstisyel Akciğer Hastalığı,Lenfositik İnterstisyel Pnömoni,Sjögren

Resim 1

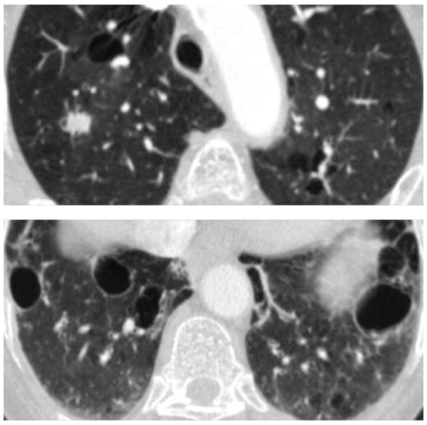

Resim 2

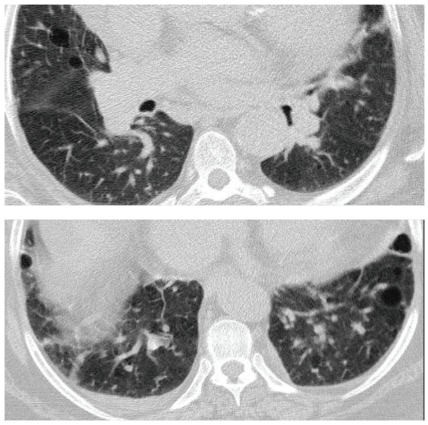

# OK-13
# HER DİSPNE KOAH MIDIR?

Songül Özyurt[1], Bilge Yılmaz Kara[1], Gökçen Sevilgen[2], Melek Memoğlu[1], Sebih Alp[1], Ünal Şahin[1]

[1]Recep Tayyip Erdoğan Üniversitesi Tıp Fakültesi, Göğüs Hastalıkları Ana Bilim Dalı, Rize
[2]Recep Tayyip Erdoğan Üniversitesi Tıp Fakültesi, Göğüs Cerrahisi Ana Bilim Dalı, Rize

**GİRİŞ:** RB-İAH histopatolojik olarak respiratuvar bronşiyolit (RB) paternine eşlik eden interstisyel akciğer hastalığıdır. Genelde 30 ve 60 yaşlarında tipik olarak subakut öksürük ve dispne ile karakterizedir. Daha genç yaşta görüldüğünde ise hastalarda son 10 yıl içerisinde yoğun sigara içme öyküsü mevcuttur. Solunum fonksiyon testlerinde miks restriksiyon-obstrüksiyon bulguları ve hafif diffüzyon bozukluğu bulunabilir. Burada efor dispnesi ile başvuran bir olgu sunulmuştur.

**OLGU:** 32 yaşında erkek hasta 6 aydan beri devam eden, eforla artan nefes darlığı şikayeti ile başvurdu. 18 paket/yıl sigara içim öyküsü olan hasta çay sezonunda çay toplama işçiliği ile uğraşıyordu. Herhengibir maruziyet ve kronik ilaç kullanım öyküsü yoktu. Daha önce başvurduğu hekim tarafından KOAH tanısı ile başlanmış olan tiotropium ve LABA-IKS ilaçlarını 6 aydan beri düzenli olarak kullanmasına rağmen nefes darlığının giderek arttığını ve eforunun daha da kısıtlandığını belirtiyordu. Fizik muayenesinde bilateral ince raller duyuldu. Akciğer grafisinde her iki akciğerde retiküler görünüm saptandı. HRCT'sinde bilateral üst loblarda daha belirgin olmak üzere buzlu cam görünümü mevcuttu. Oda havasında oksijen saturasyonu % 96, 6 dakika yürüme testinde %93 saptandı. Solunum fonksiyon testinde FVC %67, FEV1% 74, FEV1/FVC %93 idi. DLCO % 61 bulundu. Laboratuar bulguları normaldi. Hastaya interstisyel akciğer hastalığı öntanısı ile üst lob wedge rezeksiyonu yapıldı. Alınan materyalin patolojik tetkiki "respiratuar bronşiolit, interstisyel desquamatif değişiklikler, amfizem,tipik interstisyel akciğer hastalığı bulguları yoktur" şeklinde rapor edildi. Mevcut bulgular ile respiratuar bronşiolit ile ilişkili interstisyel akciğer hastalığı tanısı konularak sigara bırakma önerildi. Sigarayı 2 aydır bırakmasına rağmen efor dispnesinde gerileme olmadı, solunum fonksiyon testinde düzelme saptanmadı. Bu nedenle hastaya 1 mg/kg prednizolon tedavisi başlandı. Kontrollerde semptomlarda düzelme, efor kapasitesinde artış gözlendi. solunum fonksiyon testinde FVC % 71, FEV1% 76, FEV1/FVC % 90, DLCO: % 74 bulundu. Steroid tedavisi 4mg olarak devam etmekte olup tedavisinin 4. Ayında halen kontrol altındadır.

**SONUÇ:** RB-İAH'da temel tedavi yaklaşımı sigaranın bırakılmasıdır. Buna rağmen progresif seyreden hastalarda kortikosteroid ve immunsüpresif tedavi önerilmektedir. KS tedavi başlangıçta 1mg/kg/gün ya da maksimum 60 mg/gün olacak şekilde 1 ay sonra 2 ay süreyle 40 mg/gün ile devam edilip daha sonra doz azaltılarak toplam tedavi süresi 1 yıla tamamlanmalıdır. İlk 3 ay tedaviye yanıt vermeyen hastalarda KS kesilmelidir.

**Anahtar Kelimeler:** Sigara, Respiratuar Bronşiolit, İnterstisyel Akciğer Hastalığı

resim 2

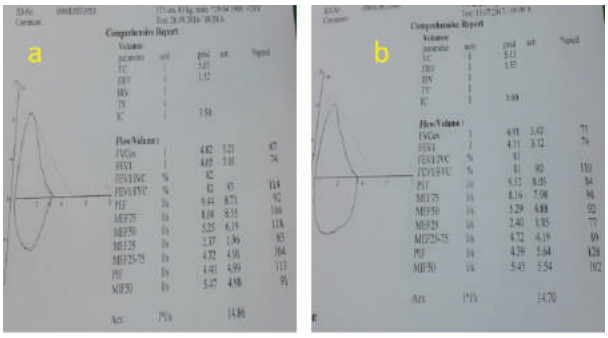


a) tedavi öncesi sft, b) tedavinin 4. ayında sft

resim 1

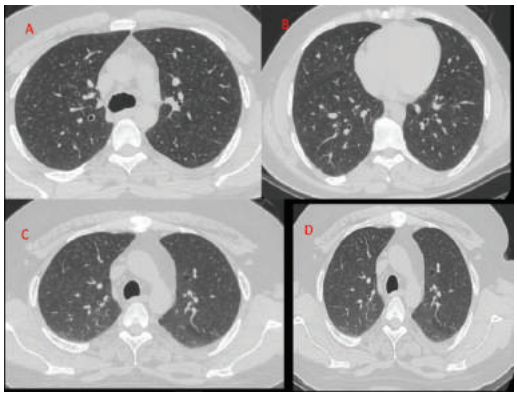


A,B: tedavi öncesi hrct de heriki akciğerde yaygın buzlu cam görünümü C,D: tedavinin 4. ayında hrct de buzlu cam görünümünde gerileme mevcut

# OK-14
# YAYGIN DEĞİŞKEN İMMÜN YETMEZLİKLİ HASTADA LENFOSİTİK İNTERSİTİSYEL PNÖMONİ

Oğuzhan Okutan, Kadir Canoğlu, Ayşe Filiz Arpaçağ Koşar, Zafer Kartaloğlu, Tayfun Çalışkan, Ömer Ayten
Haydarpaşa Sultan Abdülhamid Han Eğitim Araştırma Hastanesi, Göğüs Hastalıkları Servisi, İstanbul

Kırk dokuz yaşında bayan hasta öksürük, balgam çıkarma, göğüs ağrısı, ateş, terleme şikayetleriyle polikliniğimize başvurdu. Hasta lenfoma ön tanısıyla dış merkezde takip edilmiş, boyun ve aksilladan lenfadenopati eksizyonu yapılmış ve tanı konulamamış, ancak hastaya yaygın değişken immun yetmezlik tanısı konmuş, IV immunglobulin tedavisi veriliyormuş. Hasta pansitopeni nedeniyle de takipliymiş. 15 yıl önce mitral kapak replasmanı yapılmış. Hastanın mevcut şikayetleri 3 gün önce başlamış. Dinlemekle bilateral skapula altında inspiratuar ince raller duyuldu. WBC: 1710/mm3, Hgb: 8.54 g/dl, Hct: %24, trombosit: 59600/mm3, CRP: 4.76 mg/dl saptandı. Çekilen PA akciğer grafisinde yaygın yamasal infiltrasyonlar saptandı (Resim 1). Pnömoni öntanısıyla hastaya antibiyoterapi başlandı. Tedaviye rağmen PA akciğer grafisinde regresyon izlenmemesi üzerine hastaya çekilen toraks BT'de; mediastinal ve sağ hiler en büyüğünün kısa çapı 11 mm olan hafiif büyümüş lenf nodları, bilateral akciğer parankiminde peribronkovasküler kalınlaşmalar, peribronkovasküler milimetrik boyutlu retikülonodüler dansite artımları, halo tarzında buzlu cam görünümleri ve yama tarzında dağınık opasiteler izlenmektedir olarak sonuçlandı (Resim 2). Hastaya tanısal amaçlı VATS yapıldı. Patoloji sonucu lenfositik intersitisyel pnömoni olarak sonuçlandı. Takiplerine dış merkezde devam etmek isteyen hasta dış merkeze yönlendirildi.

**Anahtar Kelimeler:** Yaygın, Değişken, İmmünyetmezlik, Lenfositik, İntersitisyel, Pnömoni

Resim 1

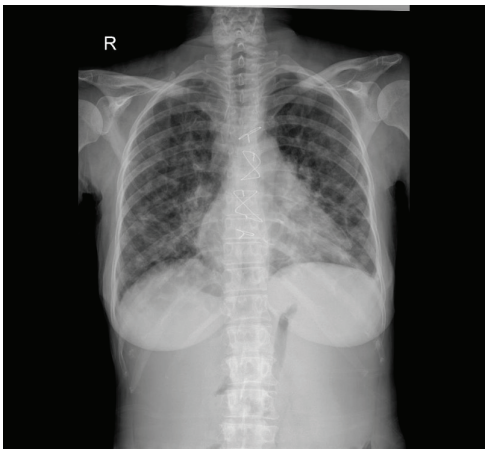


Resim 2

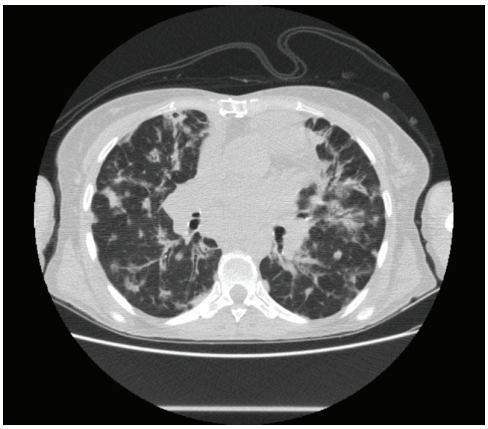

## OK-15
## AKCİĞER KANSERİ RİSKİ YÜKSEK BİR HASTADA YÜZ GÜLDÜRÜCÜ BİR TANI: ENDOBRONŞİAL HAMARTOM, NASIL TEDAVİ EDELİM?

Gülşah Günlüoğlu, Cengiz Özdemir, Fatma Esra Günaydın, Nedime Sinem Sökücü, Nurdan Kalkan, Sedat Altın

İstanbul Yedikule Göğüs Hastalıkları ve Göğüs Cerrahisi Eğitim ve Araştırma Hastanesi, Göğüs Hastalıkları

Hamartomlar, akciğerin en sık görülen benign tümörleridir. İnsidensi %0,025-0.32 olarak bildirilmiştir. Parenkim tutulumu daha sık görülürken tek başına endobronşial tutulum nadirdir. Endobronşial hamartomların tedavisi, cerrahi rezeksiyon ya da bronkoskopik yöntemlerle yapılabilir. Santral hava yolu obstrüksiyonu yapmış ve malign endobronşial tümör ön tanısıyla tetkik edilen bir hamartom olgumuzu tanı ve tedavi yöntemleri eşliğinde tartışmak üzere sunuyoruz. 50paket/yıl aktif sigara içicisi olan 62 yaşında erkek hasta, KOAH tanısıyla izlenmekteyken geçmeyen öksürük şikayeti ile tarafımıza yönlendirilmiş. PA akciğer grafisinde, sağ akciğer alt alanda hacim kaybı izlenmesi üzerine istenen Bilgisayarlı Toraks Tomografisinde; Sağda hiler alanda ve alt lob süperior segment hizasında birbirine komşu yerleşmiş hiler alanda 66x47 mm,alt lob süperior segment hizasında 53x60 mm boyutlu malign görünümlü kitle lezyon görünümü izlendi. Lokal anestezi altında yapılan Fiberoptik bronkoskopide; Lezyonun sağ intermedier bronş girişini tamamen tıkadığı ancak ana bronş ve üst lobun açık olduğu izlendi. Lezyonun elastik yapısından dolayı biyopsi de yeterli materyal elde edilemedi. Bunun üzerine tanı ve tedavi amacıyla genel anestezi altında rijit bronkoskopi yapıldı. Sağ intermediyer bronş girişini obstrükte eden kitle elektrokoter snare probu ile dezobstrükte edildi. Oldukça sert yapıdaki lezyon snare prob ile parçalanarak kriyoprob ve biyopsi pensi ile çıkartıldı. Lezyon tabanının intermediyer bronş distalinde orta lob bronşu hizasında, intermediyer bronş distali-alt lob bronşu proksimalinde anterolateral duvarda olduğu görüldü. Lezyon çıkartıldıktan sonra orta ve alt lob segmentlerinin açık olduğu görüldü. Patolojik tanı hamartoma olarak raporlandı. Toraks BT de ve bronkoskopide başka bir odak izlenmediğinden hasta sadece endobronşial hamartom olarak kabul edildi. İlk işlemden sonra 1. ay, 3. ay bronkoskopilerde lezyon tabanında izlenen mukozal kabarıklık sahasına kriyoterapi uygulandı. 6. aydaki kontrol bronkoskopide herhangibir rezidü lezyon izlenmediğinden işlem yapılmadı. Literatüre bakıldığında bronkoskopik tedavi modaliteleri; mekanik rezeksiyon, Lazer, kriyoterapi ve argon plazma koagülasyon şeklindedir. Cerrahi rezeksiyon yapılan olgularda uzun dönemde nüks görülmezken bronkoskopik tedavi yöntemlerinde nüks oranı daha yüksektir ve bu nedenle de uzun dönem takiplerde tekrarlayan bronkoskopik tedaviler gereklidir. Bizim hastamız henüz erken dönemde olup takipleri devam etmektedir. Ancak izole endobronşial hamartom vakalarında literatürde de önerildiği şekilde ciddi parankimal hasar olmadığı sürece bronkoskopik tedavi modaliteleri ilk tercih olarak uygulanabilir.

**Anahtar Kelimeler:** hamartom, endobronşial, kriyoterapi

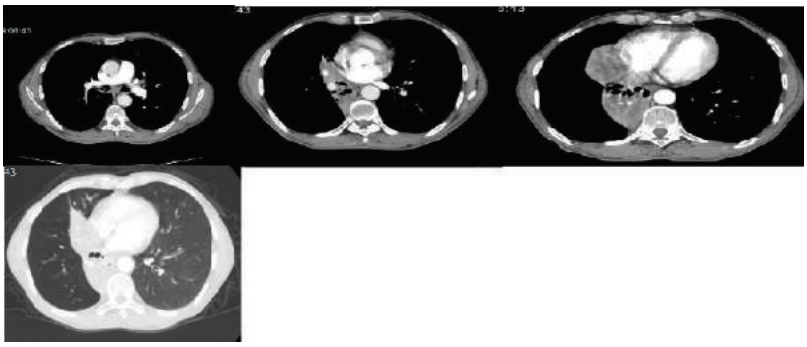

Hastanın toraks BT görüntüleri

# OK-16
# CERRAHİ SONRASI GEÇ DÖNEM NÜKS EDEN PLEOMORFİK ADENOM VE STENOZUN ENDOBRONŞİYAL SHAVER İLE TEDAVİSİ

Yekta Altemur Karamustafaoğlu, Fazlı Yanık, Yener Yörük

Trakya Üniversitesi Tıp fakültesi

**AMAÇ:** Göğüs cerrahları hava yolu açıklığını sağlamak için rijid bronkoskopi gerektiren trakea ve santral hava yolu obstrüksiyonlar ile sıklıkla karşılaşırlar. Endobronşiyal shaver santral ve trakeal hava yolu obstrüksiyonlarını tedavisinde yeni cihazlardan biridir. Çalışmamızda, 10 yıl önce trakeal pleomorfik adenom nedeni ile rezeksiyon ve uc uca anastomoz yapılmış, şiddetli dispne ve stridor ile kliniğimize başvuran 77 yaşında erkek olguda endobronşiyal shaver ile uyguladığımız tedaviyi sunmak istedik.

**OLGU:** Daha önce dispne ve stridor nedeni ile son 3 ayda iki kez rijid dilatasyon yapılmasına rağmen, şikayetleri yineleyen olguya, önceki trakeal rezeksiyon ve yandaş hastalıkları nedeni ile ilk planda cerrahi düşünülmedi ve endoshaver ile hava açıklığının sağlanması planlandı. Öncesinde yapılan fiberoptik bronkoskopide trakeanın %70'in üzerinde sirküler olarak, posteriorda daha fazla olmak üzere daraldığı gözlendi ve alınan biyopsi pleomorfik adenom ile uyumlu olarak raporlandı. (Resim 1)Bunun üzerine endobronşiyal shaver ile debulking yapılarak lümen açıklığı tama yakın sağlandı. (resim 2)Postoperatif bir komplikasyon görülmeyen olgu başarılı olarak ekstübe edildi, dispne şikayeti düzeldi.

**SONUÇ:** Endobronşiyal shaver, ekzofitik tümör ve granülasyon dokularını ayrı bir emme ve koagülasyona gerek olmadan ve oksijenizasyonu bozmadan hızlı ve etkili bir şekilde temizleyerek hava yolunu açılmasına katkıda bulundu.

**Anahtar Kelimeler:** Hava yolu obstrüksiyonu, rijid bronkoskopi, endobronşiyal rezeksiyon

Resim 1

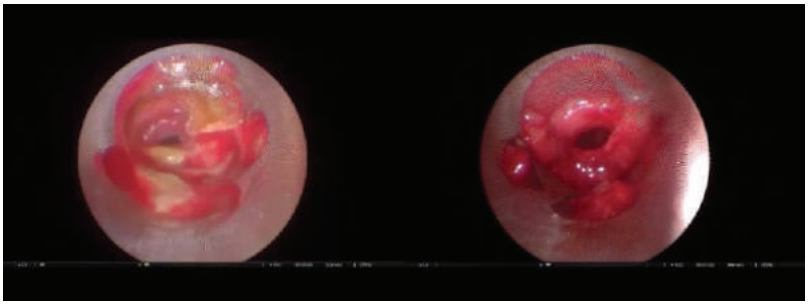

Rijid bronkoskopide trakeal darlığın görünümü

Resim 2

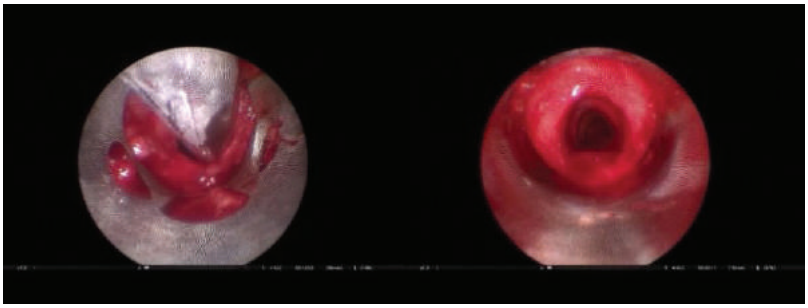

Endoshaver ile rezeksiyon sonrası trakeanın görünümü

## OK-17
## 2 KEZ ENTÜBASYON, 2 KEZ ARTER EMBOLİZASYONU VE BİR KEZ ARREST: MASİF HEMOPTİZİDE YAKLAŞIM NE OLMALI?

Yağmur Gizem Kılıç, Aslı Bostanoğlu, Sümeyye Ayöz, Serhat Erol, Fatma Çiftçi, Aydın Çiledağ, Akın Kaya

Ankara Üniversitesi Tıp Fakültesi, Göğüs Hastalıkları Ana Bilim Dalı, Ankara

**GİRİŞ:** Masif hemoptizi nadir görülen ancak ölümcül bir durumdur. Teorik olarak masif hemoptiziye yaklaşım belli olsa da, pratikte olayın çok hızlı gelişmesi, hastanın genel durumunun hızla bozulması nedeniyle önerilerin uygulaması zor olmaktadır. Bu çalışmada tüberküloza bağlı 3 kez masif hemoptizi gelişen bu nedenle 1 kez kardiyopulmoner arrest olan, 2 kez entübe edilen ve 2 kez embolizasyon yapılan ancak bunlara rağmen hayatını kaybeden bir olgu sunduk.

**OLGU:** 54 yaş, erkek hasta, 15gün önce başlayan ateş, öksürük, ağızdan kan gelme şikayetleriyle başvurdu. Dış merkezde çekilen toraks bilgisayarlı tomografide (BT) sağ akciğer üst lobda hava sıvı seviyesi içeren geniş bir kavite, tomurcuklanmış ağaç manzarası ve mediastinal büyümüş lenf nodları vardı. Dış merkezde bronş lavaj ARB negatifti. Hasta tüberküloz, malignite ve akciğer apsesi ön tanıları ile kliniğe kabul edildi, kültür ve ARB için balgam örnekleri alındı ve antibiyoterapi başlandı. Dış merkez bronkoskopisinde patoloji izlenmemesi nedeniyle EBUS planlandı. Ancak hastanın ateşi olması nedeniyle ertelendi. Hastanın kliniğimizdeki takibinin ikinci gününde masif hemoptizi gelişti. Oksijen saturasyonu %43' e kadar düştü. Entübe edilerek bronkoskopi ile kanamaya müdahale edildi ve kanama durduruldu. Bronkoskopi sırasında endobronşial lezyon izlenmedi. Hastanın balgam ve bronş lavaj ARB 4+ gelmesi üzerine anti-tüberküloz tedavi başlandı. Kanaması kesilen oksijenizasyonu düzelen hasta ekstübe edildi. Tedavinin 20'nci gününde radyolojik düzelme olmasa da klinik düzelme olması, kanamanın tekrarlamaması ve malignitenin ekarte edilememesi nedeniyle cerrahi tedavi düşünülmedi. Ancak bir süre sonra hemoptizi tekrarladı. Arter embolizasyonu yapıldı. İşlemin akşamında tekrar masif hemoptizi gelişti. Hasta tekrar entübe edildi, kardiyopulmoner arrest olan hasta resusitasyon ile döndürüldü ve bronkoskopi ile kanama durduruldu. Hastanın mevcut durumu ile cerrahiye uygun olmadığı, cerrahi sonrasında komplikasyon ve mortalite riskinin yüksek olduğu ifade edildi. Hastaya tekrar embolizasyon yapıldı. Takipte kanaması tekrarlamayan hasta ekstübe edildi. Anti-tüberküloz tedavi devam edildi. Tedavinin 57'nci gününde tekrar masif hemoptizisi olan hasta kardiyak arrest sonucu exitus oldu.

**TARTIŞMA-SONUÇ:** Masif hemoptizi pulmoner arter, bronşial arter ve interkostal arterlerden kaynaklı olabilir. Bronşial arter embolizasyonu ile genellikle kontrol altına alınabilir. Ancak bizim olgumuzda olduğu gibi geniş kavite olması durumunda morbidite ve mortalitesi daha yüksek olsa da, cerrahi seçenek düşünülmelidir.

Anahtar Kelimeler: embolizasyon, masif hemoptizi, tüberküloz

# OK-18
# ENDOBRONŞİYAL LİPOFİBROMA; NADİR OLGU VE BRONKOSKOPİK REZEKSİYONU

Hakkı Ulutaş[1], Muhammet Reha Çelik[1], Ayşenur Akatlı[2], Mehmet Ağar[1], Emine Şamdancı[2], Talat Kılıç[3]

[1]İnönü Üiversitesi Tıp Fakültesi Göğüs Cerrahisi AD. Malatya
[2]İnönü Üiversitesi Tıp Fakültesi Patoloji AD. Malatya
[3]İnönü Üiversitesi Tıp Fakültesi Göğüs Hastalıkları AD. Malatya

Lipofibroma; yağ ve bağ dokusunun birlikte artış gösterdiği, yağ dokusu artışının ön planda olduğu benign bir tümördür. Özellikle trakeobronşiyal ağaçta sınırlı sayıda saptanmıştır. Postobstruktif semptomlara neden olan ve bronkoskopik olarak total rezeke edilerek tedavi edilen olgu sunuldu. Nefes darlığı ve hırıltılı solunum şikayeti 6 aydır devam eden 38 yaşındaki erkek olgunun çekilen PA akciğer grafisinde; sağ üst lob bronşunu ve intermedier bronşu totale yakın tıkayan endobronşiyal lezyon saptandı. Çekilen bilgisayarlı toraks tomografisinde; sağ ana bronşu, üst lob ve intermedier bronşu totale yakın tıkayan ve distale hava geçişine izin veren endobronşiyal lezyon saptandı (Resim 1). Öncelikle tanısal bronkoskopi yapıldı ve sağ ana bronşu totale yakın tıkayan distale geçişe zor izin veren, yumuşak, saplı, mobil, benign karekterde lezyon saptandı (Resim 2). Sonrasında rijit bronkoskopi ile mekanik rezeksiyon uygulanarak endobronşiyal tümor total eksize edildi İşlem sırasında intermedier bronş posteriorunda rüptür saptandı. Başka komplikasyon saptanmayan olguya medikal tedavi ve takip uygulanarak 5. günü eksterne edildi. Patolojik değerlendirme; lipofibrom olarak raporlandı. Postoperatif 12. günde yapılan kontrol bronkoskopide bronşiyal rüptürün tamamen düzeldiği saptandı. Tedavideki asıl amaç. semptomları tedavi etmek, komplikasyonları önlenmek, tıkanıklığın distalindeki havayolunun açıklığını sağlamak ve parankimal yapıları korumaktır. İngilizce literatürde endobronşiyal lipofibroma olarak bulunmayan bu tür olguların tedavisinde; bronkoskopik olarak yapılan cerrahi müdahaleler ile total kür sağlanabilir.

**Anahtar Kelimeler:** Lipofibroma, Endobronşiyal, Bronkoskopik Rezeksiyon, Bronş Rüptürü

Resim 1

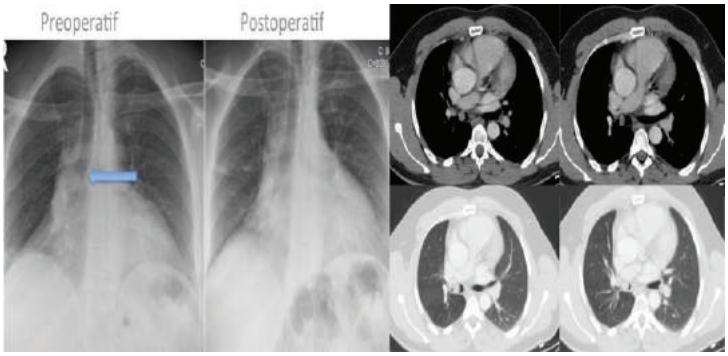


Preoperatif ve postoperatif PA akciğer grf, Preoperatif bilgisayarlı toraks tomografisi

Resim 2

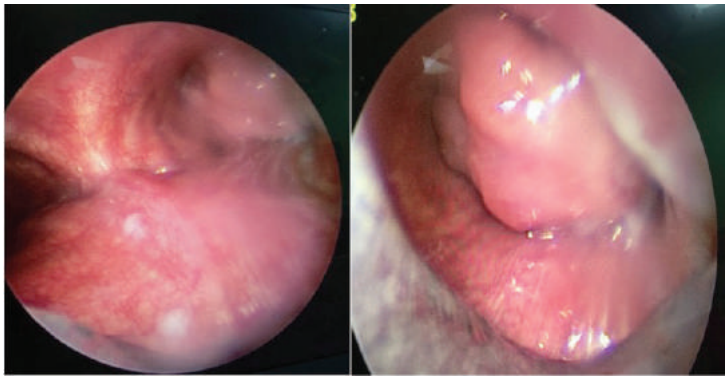

Sağ ana bronşu tıkamış endobronşiyal lezyonun bronkoskopik görüntüsü

## OK-19
## UZUN SÜRELİ LİTYUM KULLANIMINA BAĞLI FİBROZAN TİROİDİT VE TRAKEAL STENOZ

Berna Duman, Ali Vefa Öztürk, Levent Dalar

İstanbul Bilim Üniversitesi Tıp Fakültesi, Göğüs Hastalıkları Anabilim Dalı, İstanbul

**GİRİŞ:** Lityumun kullanılmaya başlandığı günden bugüne tiroid üzerine etkileri bilinmektedir. Hipotiroidi ve guatr en sık görülen yan etkileridir. Lityum kullanımına bağlı trakeal darlık gelişen tiroidit olgusu literatürde daha önce bildirilmemiştir.

**OLGU:** 37 yaşında kadın hasta yaklaşık bir buçuk yıl astım tanısı ile takip edilmiş. Hasta yüksek doz inhale steroid kullanmasına rağmen şikayetlerinde belirgin düzelme olmayınca polikliniğimize başvurdu. 18 paketyıl sigara öyküsü vardı. Bipolar bozukluk tanısı nedeniyle lityum kullanıyordu. Hastanın fizik muayenesinde stridoru ve takipnesi vardı, oda havasında saturasyonu %98 'di, diğer sistem muayenesi normaldi. Yapılan solunum fonksiyon testinde hem inspiratuar hem ekspiratuar hava akımında kısıtlanma saptandı. Çekilen Toraks BT'de sağ akciğer apekste paraseptal amfizem alanı, sol akciğer üst lob lingula inferiorda sekel değişikliklerin eşlik ettiği subsegmenter atelektazi alanı dışında patoloji saptanmadı. Boyun BT'de trakeada subglottik düzeyde servikal trakea inferior kesiminde trakeayı çepeçevre saran ve trakeada belirgin çap darlığına yol açan yumuşak doku dansitesi saptandı. Bunun üzerine çekilen Boyun MRG'de kronik tiroidit zemininde gelişen fibroza bağlı trakeda subglottik düzeyde trakea sağ –sol çapında ileri incelme ve kritik darlık saptandı. Tiroid fonksiyon testinde TSH düzeyi yüksek (40,63 microIU/mL), sT3 ve sT4 düzeyi normal saptandı. Bronkoskopik incelemede vokal kordlardan yaklaşık 2 cm sonra lümeni çepeçevre saran dış bası ile trakea lümeni yarık şeklinde daralmış olup açıklığının yaklaşık 6 mm'ye indiği görüldü (Resim -1). Distaline geçilememekle birlikte görülebildiği kadarıyla açık izlendi. Operasyon önerildi fakat hasta kabul etmedi. Dış merkezde glukokortikoid tedavi başlandığı öğrenildi. Tedavi sonrası şikayetleri ve stridoru geriledi. Tedavi altında çekilen Boyun MRG'de trakeayı çepeçevre sararak trakea lümeninde daralmaya yol açan yumuşak doku kalınlığında %30-40 civarında incelme saptandı. Ayrıca trakeada subglottik düzeyde izlenen trakeal darlık miktarında önceki incelemeye göre gerileme izlendi (Resim-2).

**TARTIŞMA:** Lityum tiroid hormonlarının sentezini engelleyerek TSH düzeyinde artışa neden olup tiroidde büyümeye yol açar. Uzun süreli kullanıma bağlı olarak hipertiroidi ile birlikte tiroidit tablosu nadir de olsa görülebilir. Sıklıkla boyunda ağrısız şişlik olarak belirti verirken, burada trakeal darlık ve buna bağlı olarak nefes darlığına yol açması olguyu ilginç kılmaktadır. Stridorunun olması, akım volüm eğrisinde hava akım kısıtlılığı tanıda yol gösterici olmuştur. Operasyonu kabul etmeyen hastada glukokortikoid tedavi altında semptom ve bulgularda iyileşme gözlenmiştir.

Anahtar Kelimeler: lityum, tiroidit, trakeal stenoz

Resim-1

Bronkoskopik incelemede izlenen trakeal darlık

Resim-2

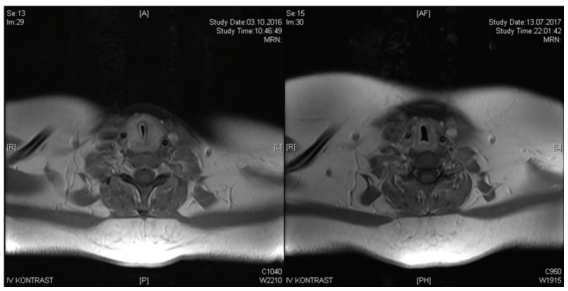

Glukokortikoid tedavisi sonrası önceki görüntülemeye göre trakeal darlıkta azalma, tiroid dokusunda küçülme

# OK-20
# SUBGLOTİK STENOZDA LARİNGOTRAKEAL MOLD (LT-MOLD) KULLANIMI

Ali Çelik, Anıl Gökçe, Aynur Baş, Merve Şatır, İrfan Taştepe

Gazi Üniversitesi Tıp Fakültesi Göğüs Cerrahisi Ana Bilim Dalı, Ankara

**GİRİŞ:** Bening trakeal stenozun en sık sebebi olan postentübasyon trakeal stenoz, endotrakeal tüp ya da trakeostomi kanüllerinin trakeada iskemik transmural hasarının skatris dokusu ile iyileşmesi olarak tanımlanır. Süreç ortalama 3-6 hafta sürebilmekle birlikte, daha uzun veya daha kısa olabilir. subglottik bölge stenozlarının cerrahis tedavisi servikal trakeal stenozlara göre daha zordur.

**OLGU:** 30 yaşında erkek hasta kafa travması sonrası 1 hafta entübe takip edilerek yoğun bakımda tedavi edildikten sonra 1. ayında taburcu edilmiştir. taburculuktan 4 gün sonra başlayan nefes darlığı nedeniyle değerlendirildi. bronkoskopide kord vokallerin 1 cm altından başlayan ve krikoidi tam obstrükte eden lezyon nedeniyle trakeaostomi açılarak kliniğimize yönlendirildi. hastaya laringeal split sonrası krikotrakeal rezeksiyon ve LT mold uygulaması yapıldı. postoperatif sorunu olmayan hasta 5. gününde taburcu edildi. takibinde 2. ayda LT mold çıkartıldı. ve sonrasında trakeostomi kapatıldı.

**Tartışma:** LT Mold bir çeşit geçici stenttir. subglottik bölge ve larinks iştiraki olan patolojilerde operasyon sonrası hava yolunun açıklığını sabitlemek için kullanılır. laringeal fissür sonrası kartilaj desteği ile veya yanlız mukoza desteği ile oluşturukmuş hava yoluna sabitlenir. sonrasında ortalama 2-3. ayda çıkartılır. LT mold konusunda ilk çalışma 2003 yılında laringoskop dergisinde yayımlandı. sonrasında yaygın kullanımı oldu. kullanımı benign lezyonlar içindir.

**Anahtar Kelimeler:** trakea, krikoid, cerrahi, LT mold

resim 1

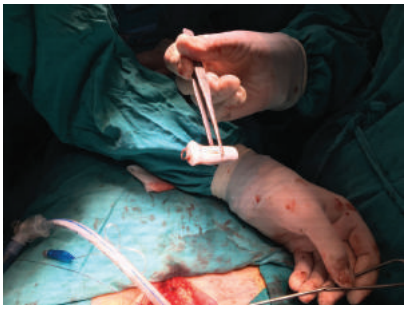

resim 2

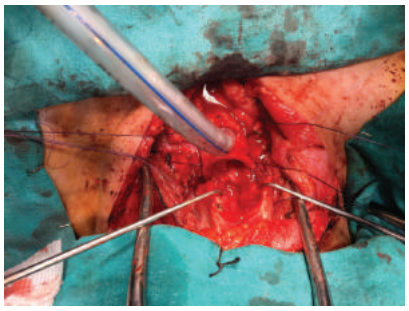

laringeal split

# OK-21
# AKCİĞERİN NADİR GÖRÜLEN BENİGN NEOPLAZMI: ENDOBRONŞİAL LİPOM

Cemal Aker, Salih Bilen, Celal Buğra Sezen, Özkan Saydam, Celalettin Kocatürk

SBÜ Yedikule Göğüs Hastalıkları ve Göğüs Cerrahisi Uygulama Hastanesi 1.Cerrahi Kliniği,İstanbul

**GİRİŞ:** Trakeobronşiyal sistem tümörlerinin çoğu maligndir. Benign tümörler ise nadir görülür ve rezeke edilen tüm akciğer tümörlerinin %1'inden azını oluşturur. Benign tümörler arasında yer alan endobronşiyal lipom, ilk kez 1927'de Kernan tarafından bildirilmiştir. Semptomsuz olabileceği gibi, hava yolu tıkanıklığına bağlı klinik tablolara yol açabilir. Bronşiyal karsinoid ya da malign tümörler ile karıştırılabilir.

**OLGU:** Az miktarda hemoptizi şikayeti ile acil servise başvuran 63 yaşında erkek hastanın çekilen grafisinde, sağ alt zonda volüm kaybı ve konsolide alanlar tespit edildi (Resim-1). Öyküsünde, son 1 yıl içinde 2 kez pnömoni geçirdiği öğrenildi. Hastanın başka bir merkezde tetkiklerinin yapıldığı, 1 yıl önce yapılan bronkoskopide sağ alt lob girişinde lezyon saptandığı, patolojik olarak kesin bir tanı konulamadığı. Hastaya 2. Bir bronkoskopi önerildiği ancak hastanın kabul etmediği öğrenildi. Toraks bilgisayarlı tomografisinde sağ akciğer alt lob posterior segmentlerde atelektazi ve konsolidasyon alanlar ve alt lob posterior segment hizasında 14 mm çaplı yağ yoğunluğunda nodüler yer kaplayan lezyon izlendi (Resim-1). Hastanın yapılan fiberoptik bronkoskopisinde sağ alt lob bazal segmentler girişini tıkayan düzgün sınırlı parlak kitle lezyonu tespit edildi. Biyopsi sonucu kronik nonspesifik inflamasyonlu bronş mukozası olarak raporlandı. PET-BT'de sağ akciğer alt lob segment bronşu düzeyindeki yağ dansitesindeki lezyonda, FDG tutulumu saptanmadı (Resim-2). Hastanın endobronşiyal lezyonun komplikasyonlara yol açması nedeniyle rezeksiyon kararı verildi. Lezyonun yerleşimi nedeniyle endobronşial olarak komplet biçimde çıkarılamayacağı düşünüldü ve cerrahi tedavi kararı alındı. Hastaya sağ alt lobektomi yapıldı. Postoperatif ek problemi olmayan hasta 5.günde taburcu edildi. Patoloji sonucu 2,5x2 cm çapında endobronşiyal lipoma olarak raporlandı. Hasta halen semptomsuz olarak takip altındadır.

**SONUÇ:** Bronş obstruksiyonuna yol açan ve komplet olarak bronkoskopik yöntemlerle tedavi edilemeyen endobronşial lipomlu hastalarda en uygun tedavi yöntemin cerrahi rezeksiyon olduğunu düşünüyoruz.

**Anahtar Kelimeler:** endobronşiyal,lipom,cerrahi,benign neoplazm

Resim 1

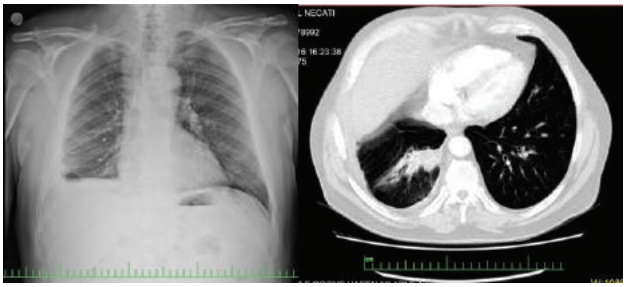

Grafi,Tomografi

Resim 2

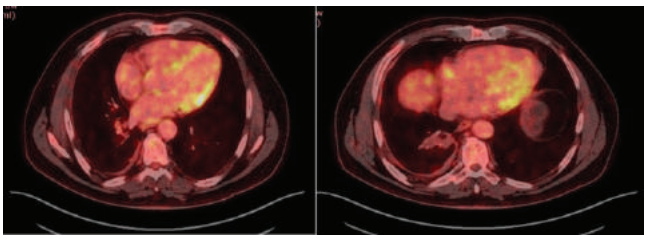

PET

# OK-22
# ORMOND SENDROMU NEDENİYLE UZUN SÜRELİ KORTİKOSTEROİD KULLANAN HASTADA GELİŞEN PULMONER NOKARDİYOZİS

Ali Korkmaz, Filiz Güldaval, İbrahim Onur Alıcı, Ceyda Anar, Melih Büyükşirin

Dr. Suat Seren Göğüs Hastalıkları ve Cerrahisi Eğitim ve Araştırma Hastanesi, Göğüs Hastalıkları, İzmir

Nokardiyoz, oldukça nadir görülen ve özellikle immünsüpresif olgularda ortaya çıkan fırsatçı bir enfeksiyondur. Ancak enfekte olan olguların yaklaşık üçte birinin immün sisteminin normal olduğu bilinmektedir. Klinik olarak, halsizlik ve yorgunluk gibi özgün olmayan belirtilerden solunum yetmezliğine kadar çok değişken tablolarla ortaya çıkabilir. Radyolojik bulguları da kliniği gibi son derece değişken olduğundan hastalığın tanınması güçtür ve çoğu zaman gecikir. Retroperitoneal Fibrozis (Ormond Sendromu) nedeni ile 6 ay boyunca günde 48 mg prednol kullanan olgumuz ateş, üşüme-titreme, pürülan balgam çıkarma ve sol yan ağrısı şikayeti ile başvurdu. Tomografisinde sol akciğer alt lobta kaviter lezyon ve hava bronkogramı içeren konsolidasyon alanları izlenen olgunun bronkoalveoler lavajında asido rezistan basil boyamada dallanmış zincirler yapan basiller görülmesi üzerine hastanın kültür süresi uzatıldı. Nokardia üremesi üzerine pulmoner nokardiyazis kabul edilen olgumuza trimetoprim - sulfometeksazol tedavisi başlandı. Olgumuzu nadir görülmesi ve immünsupresif bir hastada fırsatçı enfeksiyon olarak Nokardiyozun olabileceğini vurgulamak amacı ile sunduk.

**Anahtar Kelimeler:** Nokardiyozis, Pulmoner Nokardiyozis, Ormond Sendromu

# OK-23
# FARKLI KLİNİK VE RADYOLOJİ İLE KARŞIMIZA ÇIKAN İKİ AYRI NOKARDİA OLGUSU

Demet Turan[1], Binnaz Zeynep Yıldırım[1], Esma Nur Aktepe[1], Mehmet Akif Özgül[1], Neslihan Akanıl Fener[2], Nural Ören[2]

[1]Yedikule Göğüs Hastalıkları ve Göğüs Cerrahisi Eğitim ve Araştırma Hastanesi, Göğüs Hastalıkları Ana Bilim Dalı,İstanbul
[2]Yedikule Göğüs Hastalıkları ve Göğüs Cerrahisi Eğitim ve Araştırma Hastanesi, Patoloji Ana Bilim Dalı, İstanbul

Nokardiyoz, oldukça nadir görülen ve özellikle immünsüpresif olgularda ortaya çıkan fırsatçı bir enfeksiyondur. Ancak enfekte olan olguların yaklaşık üçte birinin immün sisteminin normal olduğu bilinmektedir. Nokardiyozun klinik tablosu çok geniş bir yelpazede oluşmakta ve bu nedenle diğer enfeksiyonlar ve maligniteler ile karışabilmektedir. Birinci olgumuz, diyabet tanısı olan 45 yaşında erkek hasta, 2 haftadır olan öksürük ve ateş şikayetleri ile başvurdu.Toraks bilgisayarlı tomografi ve Pozitron Emisyon Tomografide, sağ akciğer üst lob süperiorda periferik yerleşimli, santralinde aerasyon alanı içeren 37X49 mm kitle lezyon(suv:6) ve sol akciğer alt lob superior segmentte spiküler uzantılar içeren 11x7 mm (suv:1.2) nodül izlendi.Sağ akciğerdeki lezyondan yapılan transtorasik ince iğne biyopsi ile tanıya ulaşılamadı. Tanısal torokotomi ile sağ üst lobektomi yapıldı.Makroskopik olarak parankimal, santrali kaviter, sarı gri renkli, kötü kokulu lezyon izlendi. Histokimyasal boyama sonucu bazofilik filemantöz yapılar, PAS, Grocott, EZN ile pozitif boyanma oldu. Mevcut bulgular ışığında olguda Nocardiozis düşünülerek Bactrim 15 mg/kg, intravenöz tedavi başlandı. Üç hafta parenteral tedavi sonrası oralize edilerek altı aya tamamlanması planlandı.Tedavinin ikinci haftasında çekilen kontrol Toraks Bilgisayarlı Tomografide, sol akciğer alt lob superiordaki lezyonda belirgin regresyon izlendi. İkinci olgumuz, diyabet ve hipertansiyon tanıları olan 51 yaşında kadın hasta, iki haftadır devam eden hemoptizi şikayeti ile başvurdu.Toraks bilgisayarlı tomografide sağ akciğer alt lob posterior segmentte parankimal infiltrasyon sahası izlendi. Nonspesifik antibiyoterapi sonrası parankimde regresyon izlenmemesi üzerine fiberoptik bronkoskopi yapıldı.Sağ bronş sisteminde tüm bronş ağızları ödemli ve dar izlendi. Alt lob bazal segmentlerden öksürmekle hemorajik materyal geldiği görüldü.Sağ alt lobdan alınan bronş lavajı ile tanıya ulaşılamadı.Sağ alt lob wedge rezeksiyon yapıldı.Makroskopik olarak 14x3x0,8 cm ölçüde üzeri visseral plevra ile kaplı, sarı-pembe renkte nodüler alan içeren materyal izlendi. Histopatolojik olarak Nocardia enfeksiyonu ile uyumlu bulundu. Kranial görüntülemede serebral tutulum saptanmadı. Hastaya altı ay boyunca 15 mg/kg peroral bactrim tedavisi verildi. Yakınmaları kaybolan hastanın kontrol Bilgisayarlı Tomografisinde akciğerde yeni lezyon saptanmadı. Nokardiyoz, sıklıkla immusüprese olgularda karşımıza çıkmaktadır. Semptomlar yukarıda görüldüğü gibi öksürük, balgamdan hemoptiziye kadar çeşitlilik gösterebiir. Özellikle diyabetik, nonspesifik tedavi ile düzelmeyen olgularda tuberkulozun yanı sıra nokardia enfeksiyonları da akılda tutulmalıdır.

Anahtar Kelimeler: pulmoner nocardiyoz, diyabet, baktrim

Resim 1

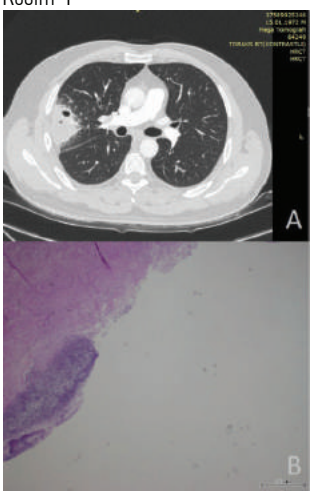


A) Olgu 1, Sağ akciğer üst lob süperiorda periferik yerleşimli yer kaplayan lezyon B) Olgu 1, x200 Hematoksilen Eozin, Bronşektazi kavitesinde bazofilik flamantöz yapılar

Resim 2

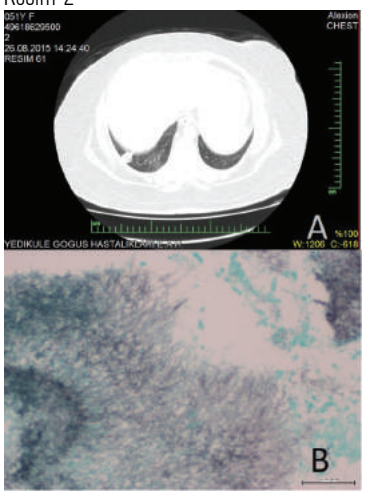


A) Olgu 2, Sağ akciğer alt lob posterior segmentte parankimal infiltrasyon sahası
B) Olgu 2, Grocott ile pozitif boyanan filamantöz yapılar

# OK-24
# METASTATİK GÖRÜNÜMLÜ KİST HİDATİK OLGUSU

Ahu Cerit, Aydanur Ekici, Şule İleri, Mehmet Ekici

kırıkkale üniversitesi,göğüs hastalıkları ana bilim dalı,kırıkkale

Bir haftadır artan öksürük şikayeti ile dış merkeze başvuran hastaya çekilen tomografisinde multiple nodüller, kaviter lezyonlar izlenmesi üzerine tarafımıza yönlendirilmiş. Detaylı anamnezde hastanın çiğ et yeme öyküsü de olması üzerine;kist hidatik ön tanısı ile kliniğe yatırıldı. Kist hidatik(Echinococcus) IFAT:1/512 pozitif geldi. Abdomen ultrasonografi (kc tutulumu açısından),yüzeyel-boyun ultrasonografi çekildi. Hastanın karaciğer fonksiyon testleri normal idi, gastroenteroloji ile de görüşülerek 17/11/2016 da albendazol 400 mg tb 2x1 po olarak tedavisine eklendi. Abdomen usg de: karaciğerde büyüğü sol lobda 20 mm çaplı düzgün sınırlı anekoik olmak üzere çok sayıda kistik lezyon izlendi(kisthidatik?). Hastanın eozinofilleri %32.7 sayısı:4250 idi; kist rüptürüne sekonder olduğu düşünüldü. Hastaya parankimi daha iyi değerlendirmek için Yüksek Rezolüsyonlu Bilgisayarlı Tomografi çekildi ve her iki akciğerde dağınık yerleşimli sağda büyüğü 24x21mm, solda büyüğü 26.5x21mm boyutunda bir kısmında kavitasyon izlendi. Öncelikle pulmoner kist hidatik lehine düşünülen çok sayıda kistik lezyon izlendi. Tariflenen kistlerin bir kısmında komşu akciğer parankiminde buzlu cam opasiteleri/konsolidasyon ve retiküler dansite artımları izlendi. Hastaya kontrol akciğer grafileri çekildi. Crp değeri:89 olan hastaya moksifloksasin ve seftriakson tedavisine eklendi. Albendazol tedavisi alırken kontrol filminde lezyonların gerilediği izlendi.

**Anahtar Kelimeler:** albendazol, ekinokok, pulmoner kist hidatik

Hastanın ilk radyolojik görüntüleri

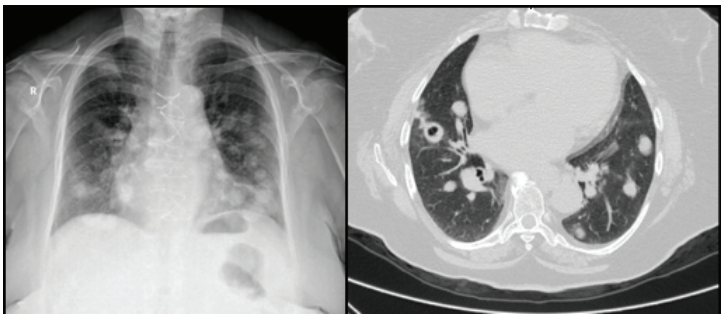

# OK-25
# ENDOBRONŞİAL KİTLE ŞEKLİNDE PREZENTE OLAN PULMONER MUKORMİKOZİS OLGUSU

Muhammet Sayan[1], Hüseyin Arpağ[2], Mahmut Tokur[1], Abdülkadir Yasir Bahar[3]

[1]Kahramanmaraş Sütçü İmam Üniversitesi, Göğüs Cerrahisi Ana bilim Dalı, Kahramanmaraş
[2]Kahramanmaraş Sütçü İmam Üniversitesi, Göğüs Hastalıkları Ana bilim Dalı, Kahramanmaraş
[3]Kahramanmaraş Sütçü İmam Üniversitesi, Patoloji Ana bilim Dalı, Kahramanmaraş

**GİRİŞ:** Pulmoner mukormikozis sıklıkla invaziv parenkimal konsolidasyon ve hızlı progresyon gösteren klinik şeklinde karşımıza çıkar. Nadiren iyi sınırlı bir lezyon olarak endobronşial kitle şeklinde prezente olabilir. Burada 62 yaşındaki kadın hastada endobronşial kitle nedeniyle malignite araştırması yapılırken bronkoskopi ile tanı konulan mukormukozis olgusunu sunmayı amaçladık.

**OLGU:** 62 yaşında diyabet öyküsü olan kadın hasta öksürük, balgam nefes darlığı yakınmaları ile Göğüs Hastalıkları Polikliniği'ne başvurmuş. Burada çekilen akciğer grafisinde sol perihiler konsolidasyon görülmesi üzerine bilgisayarlı toraks tomografisi çekilmiş (Resim 1A). Tomografide sol ana bronş distalinden itibaren üst lob bronşunu belirgin oblitere etmiş, sınırları net seçilemeyen lezyon, sol akciğer üst lob apikoposteriyor segmentte tama yakın atelektazi ve mediastinal lenfadenopati saptanmış (Resim 1B). Malignite ön tanısı ile fiberoptik bronkoskopi yapılmış ve sol üst lob bronşundan ana bronşa taşan lezyondan forseps biyopsi, fırçalama biyopsisi ve BAL alınmış. Patolojisinde malignite izlenmemiş ve biyopsi tekrarı önerilmiş. BAL kültür ve mantar tanımlama testlerinde üreme olmamış. Balgam ARB 3 kez menfi olarak raporlanmış. Hasta, rijit bronkoskopi için refere edildi. Hastaya yapılan bronkoskopide sol üst lob bronşundan ana bronşa taşan parlak beyaz renkli endobronşial lezyon görüldü ve biyopsi amacıyla forsepsle tutulup çekilince total olarak geldi. (Resim 1C). Histopatolojik inceleme sonrası mukormikozis teşhisi konuldu. Uygun antifungal tedavi sonrası radyolojik olarak tam cevap görüldü. (Resim 2A,B).

**SONUÇ:** Endobronşial lezyonu olan diyabetik hastalarda tanı olasılıkları içinde mukormikozis te akılda tutulmalıdır.

Anahtar Kelimeler: Mukormikozis, Pulmoner, Rijit Bronkoskopi

Resim 1

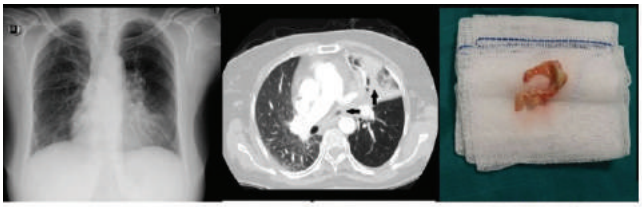

Resim 1A Resim 1B Resim 1C

Resim1A: Sol perihiler konsolidasyon görünümü Resim1B:Tanı öncesi toraks BT de sol akciğer üst lob atelektazisine neden olan endobronşial kitle görünümü mevcut. Resim1C: Lezyonun bronkoskopi ile eksize edilmiş makroskopik görüntüsü

Resim 2

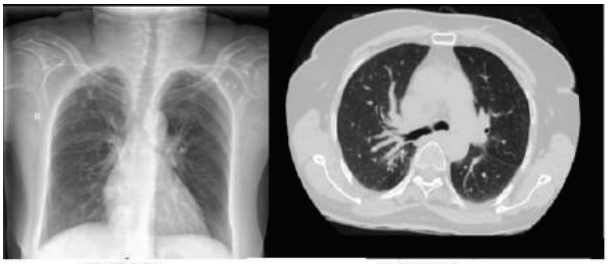

Resim 2A Resim 2B

Resim 2 A,B: Uygun antifungal tedavi sonrası çekilen akciğer grafisi ve toraks tomografisinde sol akciğerin tamamen ekspanse olduğu görülüyor.

# OK-26
# POSTHERPETİK NEVRALJİYE SEKONDER NADİR GÖRÜLEN BİR STAFİLOKOK PNÖMONİSİ OLGUSU

Serdanur Çevrimli[1], Osama B.a. Abuzaina[1], Hatice Kılıç[2], H.canan Hasanoğlu[1]

[1]Yıldırım Beyazıt Üniversitesi, Göğüs Hastalıkları Ana Bilim Dalı, Ankara
[2]Atatürk Eğitim Araştırma Hastanesi, Göğüs Hastalıkları Kliniği, Ankara

**GİRİŞ:** Herpes zoster (HZ); dorsal kök ganglionlarında latent halde bulunan varisella zoster virüsü (VZV) infeksiyonunun çeşitli sebeplerle aktivasyonu sonrası gelişen, virüsün aktive olduğu ganglionun innerve ettiği dermatom bölgesinde gruplar halinde oluşan veziküler lezyonlarla karakterize bir hastalıktır. Sağlıklı kişilerde yaklaşık %10-20'oranında görülen hastalık, immünsuprese hastalarınsa yaklaşık %50'sinde görülür. Herpes zosterin kutanöz, viseral (hematojen yayılım sonrası pnömoni, hepatit, özafajit, gastrit, perikardit, sistit, artrit) ve nörolojik (postherpetik nevralji, meningoensefalit, transvers miyelit, periferik sinir paralizileri) komplikasyonları vardır. Olgumuz, zona zostere bağlı radikülonöropati ve bu zeminde nadir gelişen Herpese sekonder Stafilokoksik Pnömoni Süperenfeksiyonu nedeni ile sunulmuştur.

**OLGU:** Yetmiş yaşında erkek hasta, nefes darlığı ve bel ağrısı şikayetiyle acil servise başvurmuş. 10 yıldır KOAH (Kronik Obstrüktif Akciğer Hastalığı) nedeniyle takipli hastanın öksürük; beyaz renkli, az miktarda balgam ve nefes darlığı şikayetleri mevcutmuş. İki hafta önce bir hastanenin dahiliye servisinde pnömoni ve zona nedeniyle yatış öyküsü varmış. Zona nedeniyle oral sistemik gabapentin, lokal fusidik asit krem kullanmış. Hasta enfeksiyöz parametrelerinde yükseklik olması, genel durum bozukluğu, Toraks BT (Bilgisayarlı Tomografisi) 'sinde pnömonik infiltrasyonlar izlenmesi ve hipoksisi nedeniyle KOAH atak, Pnömoni, Zona Zoster tanıları ile hospitalize edildi. Ek hastalık immün süprese bir durum yoktu. Yatışında piperasilin-tazobaktam ve klaritromisin tedavisi başlandı. Dermatoloji tarafından değerlendirilerek zona zoster tanısı için hastanın tedavisine valasiklovir eklendi (figür 1). Takibinde yürüme bozukluğu ve ağrısında şiddetlenme olması üzerine nörolojik açıdan tekrar değerlendirildi. Motor muayenesinde sol alt ekstremitede 3-4/5 güç kaybı izlendi. Güç kaybı, zona zoster radikülopatisi motor tutulumu olarak değerlendirildi. Hastanın yatışında alınan kan kültüründe metisiline dirençli koagulaz negatif stafilokok üremesi oldu. Takibinde ani gelişen saturasyon düşüklüğü, kontrol akciğer grafisinde multiple infiltratlar ve yatış filmine göre progresyon izlendi. Hastada stafilokok pnömonisi düşünüldü (figür 2). Almakta olduğu tedaviye linezolid eklendi. Hasta linezolid tedavisine hızlı yanıt verdi. İnfiltratları geriledi ve saturasyonları anlamlı şekilde yükseldi. Hasta Zona zoster, Zona Zoster radikülopatisine bağlı motor tutulum, Varicella Zoster pnömonisine sekonder gelişen Stapfilokoksik süperenfeksiyonu olarak değerlendirildi.

**TARTIŞMA VE SONUÇ:** İleri yaş ve immün süprese olan olgularda, herpes enfeksiyonu daha sıklıkla izlenmektedir. Sağıklı bireylerde herpes enfeksiyonuna sekonder Stafilokoksik Pnömonisi; çocuklarda olgu sunumu şeklinde bildirilmesine rağmen, erişkinlerde çok nadir eşlik etmesi nedeni ile olgumuz sunulmuştur.

**Anahtar Kelimeler:** herpes, nevralji, radikülopati, stafilokok, pnömoni

Figür.1

Herpes Zoster cilt lezyonları

Figür.2

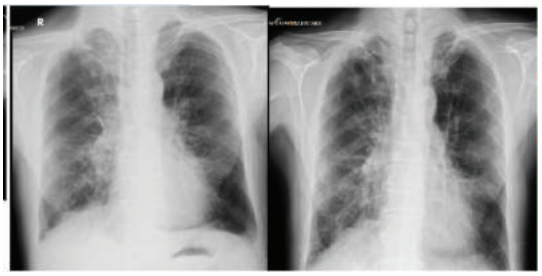

Radyolojik progresyon

## OK-27
## AKCİĞER KANSERİ VE PULMONER ASPERGİLLOZİS BİRLİKTELİĞİ

Pınar Akın Kabalak, Derya Kızılgöz, Suna Kavurgacı, Çiğdem Yıldırım, Ülkü Yılmaz

Sağlık Bilimleri Üniversitesi Atatürk Göğüs Hastalıkları ve Göğüs Cerrahisi Eğitim ve Araştırma Hastanesi, Ankara

**GİRİŞ:** Pulmoner aspergillozis farklı klinik tablolar ile karşımıza çıkabilen, özellikle immünsüpresif hasta grubu için önemli bir morbidite ve mortalite nedenidir. Uzamış nötropeni ve hematolojik maligniteye sahip hastalarda invaziz aspergillozis (İA) riski yüksek olmak ile beraber günümüzde nötropenik olmayan hasta grubunda da (steroid veya anti-TNF kullanımı, solid organ malignitesi, akciğer nakli, yapısal akciğer hastalığı) semi-invaziv ya da kronik aspergillozis formlarının görülme sıklığı artmaktadır. Bu çalışmada kliniğimizde akciğer kanseri tanısı ile izlenen hastalardan solunum yolu örneklerinde aspergillozis kültür pozitifliği saptanan hastalarımızın demografik özelliklerini ve tedavi sürecine etkisini incelemeyi amaçladık

**BULGULAR:** İncelemeye akciğer kanseri nedeni ile takip edilip balgam kültüründe aspergillosis üremsi olan 10 tane hasta dahil edildi. İA olgusu saptanmadı. Tüm olgular EORTC 2008 klavuzuna göre probable (olası) aspergillozis olarak kabul edildi. Öksürük ve balgam çıkarma en sık görülen semptomlardı. Yaygın olarak görülen radyolojik görünüm buzlu cam alanlarının eşlik ettiği nodüler konsolidasyon alanlarıydı. Olgulardan 7 tanesinde kemoterapi sırasında, 3 tanesinde tedavisiz takip sürecinde enfeksiyon gelişti. Galaktamonnan pozitifliği sadece 1 olguda saptandı. Alt tiplendirme yapılabilen 1 hastada Aspergillosis Fumigatus üredi. Febril nötropenik olgu yoktu. KOAH, İAH veya bronşektazi en sık eşlik eden yapısal akciğer hastalıkları idi. Hastalar en az 3 hafta hastanede parenteral vorikonazol tedavisi aldıktan sonra, klinik ve laboratuvar verileri doğrultusunda oral tedavi ile ayaktan takip edildi. 4-6 hafta arası BT kontrolleri yapıldığında tüm hastalarda anlamlı radyolojik yanıt elde edildi. Aspergillozis etkenine eşlik eden bakteriyel spektrum stenotrophomonas maltophilia ve corynebacteriumdan oluşuyordu. 5 hastada solunum yetmezliği gelişirken bunlardan 2 tanesinde KOAH eşlik ediyordu. 3 hasta pnömoni nedenli hospitalizasyon sonrası kaybedildi. Hasta grubunun demografik verileri, ortalama sağkalım ve enfeksiyonun tedavi sürecinde yarattığı etkiler tablo 1 de belirtilmiştir.

**SONUÇ:** Akciğer kanseri ve tedavi sırasında oluşan nötropeniler pulmoner aspergillozis için önemli bir risk faktörüdür. Özellikle ampirik antibiyotik tedaviye yanıt vermeyen ve atipik radyolojik bulguları olan olgularda erken tanı ile aspergillozise bağlı komplikasyonlar en aza indirilerek, malignite tedavisinin sorunsuz devamı sağlanabilmektedir

**Anahtar Kelimeler:** akciğer kanseri, immünsüpresyon, aspergillozis

Tablo 1. Olguların demografik verileri

| Yaş (ortalama): 69.1 | Hasta sayısı |
|---|---|
| Cinsiyet (Erkek/Kadın) | 9/1 |
| Hücre tipi | |
| Adenokarsinom | 1 |
| Squamous hücreli karsinom | 6 |
| Küçük hücreli karsinom | 3 |
| Almakta olduğu tedavi | |
| Kemoterapi | 5 |
| Kemo-radyoterapi | 4 |
| Destek tedavi | 1 |
| Ortalama hastane yatış süresi (gün) | 28.2 |
| Radyolojik özellikler | |
| Nodüler konsolidasyon+buzlu cam alanları | 7 |
| Kaviter nodül | 3 |
| Tedavi sürecine etki | |
| Etkilemedi | 4 |
| Ertelenmesine neden oldu | 1 |
| Sonlanmasına neden oldu | 5 |

# OK-28
# CİLT ALTINA FİSTÜLİZE OLAN AMPİYEM (EMPYEMA NECESSİTATİS) OLGUSU

Mutlu Onur Güçsav, Mustafa Canbaz, Sami Deniz, Dursun Alizoroğlu, Ahmet Emin Erbaycu

Dr. Suat Seren Göğüs Hastalıkları ve Cerrahisi Eğitim ve Araştırma Hastanesi, İzmir

Ampiyem %60 olguda pnömoni, bronşiektazi ya da akciğer apsesi gibi süpüratif bir akciğer hastalığı zemininde yani parapnömonik olabildiği gibi abdomen ya da mediastendeki bir inflamasyonun yayılımı sonucu da gelişebilir. 43 yaşında hipertansiyon ve koroner arter hastalığı olan erkek hasta ateş öksürük şikayetleri ile başvurdu.Hastanın fizik muayenesinde sağ alt kadranda kızarıklık ve şişlik mevcut idi.Çekilen akciğer grafisinde plevral efüzyon saptandı.Torasentez yapıldı.Püy görünümünde olması üzerine göğüs cerrahisi tarafından tüp torakostomi ve kapalı su altı direnajı uygulandı.Sağ alt kadrandaki kızarık bölgeye yüzel doku USG yapıldı.Cilt altı ödem olarak değerlendirildi.Takiplerinde hastanın cilt lezyonu yumuşak, fluktuasyon veren, lokalize kitlesel görünüm kazandı.Antibiyotik tedavisi ile gerilememesi üzerine genel cerrahi tarafından direnaj uygulandı.Cilt lezyonundan püy karakterde sıvı aspire edildi.Tekrar USG yapıldı sağ alt kadrandan başlayan ve toraks laterale uzanan içinde yoğun ekojenitelerin izlendiği apse ile uyumlu lezyon olarak raporlandı.Klinik ve radyolojik olarak ampiyema nesesitatis olarak değerlendirilen Hasta operasyon amaçlı olarak göğüs cerrahisi kliniğine nakil verildi.Ampiyem uygun olarak tedavi edilmeyen enfeksiyonlar sonucu gelişebilen ve mortalitesi yüksek bir hastalıktır.Ampiyem nesesitatis geliştiğinde deride fluktuasyon veren bir kitle palpe edilir ve eğer tedavi edilmezse, yüzeye ulaşır ve spontan drene olabilir.Ampiyema nesesitatis tedavisi haftalarca sürecek uygun antibiyotik tedavisi altında direnaj ve gerekirse cerrahi uygulanmasıdır.

**Anahtar Kelimeler:** ampiyema nesesitatis, plevral fistül, ampiyem

fistül

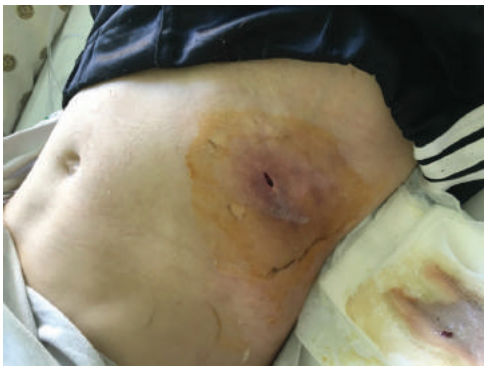

toraks bt

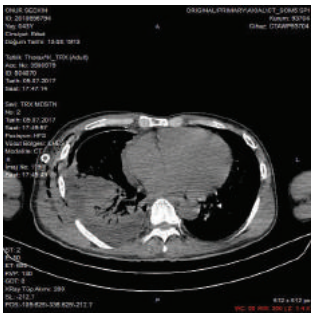

# OK-29
# TRAKEANIN ADENOİD KİSTİK KARSİNOMU VE NADİR GÖRÜLEN UZAK METASTAZI

Ali Onur Keleş[1], Aydin Yilmaz[1], Zafer Aktaş[1], Mevlüt Karataş[1], Ayperi Öztürk[1], Nesrin Gürçay[2]

[1]Atatürk Göğüs Hastalıkları ve Göğüs Cerrahisi EAH Girişimsel Pulmonoloji Klniği, ANKARA
[2]Atatürk Göğüs Hastalıkları ve Göğüs Cerrahisi EAH Patoloji Kliniği, Ankara

**GİRİŞ:** Adenoid Kistik karsinoma (ACC), baş ve boyundaki tükrük bezlerinin salgı epitelyal hücrelerinden kaynaklanan ve tüm baş-boyun malign tümörlerinin % 1'inden azından ve tüm tükrük neoplazmalarının yaklaşık % 10'undan sorumlu malign bir tümördür. İçerdikleri solid komponent varlığına göre 3 ayrı histolojik alt tipi vardır.
- Grade 1: Tübüler ve kribriform alanlardan oluşur, solid komponent içermez.
- Grade 2: Kribriform tümör, %30'un altında solid komponent içerir.
- Grade 3: Solid komponentin baskın olduğu (%30'un üzerinde) tümörler.

Tedavi yöntemleri tümör evresine göre değişmekle birlikte, ameliyat ve postoperatif radyasyon, lokal rekürrensi önlemek için sıklıkla kullanılır.

**OLGU:** 62 yaşında erkek hasta öksürük ve nefes darlığı yakınması ile başvurdu. Solunum yetmezliği nedeniyle evinde oksijen konsantratörü kullanan hastanın ilk muayenesinde ateş: 36,9 0C, nabız: 110/dk, TA:140/70 mmHg, 2lt/dk oksijen ile spO2: %94 idi. Dinlemekle yaygın bifazik ronküsleri mevcuttu. PET de infraglottik düzeyde trakea üst ucu arka duvarında lümene doğru belirgin protrüzyon gösteren ve lümende belirgin daralmaya neden olan yaklaşık 3x2.5x3.4 cm boyutlarında yumuşak doku lezyonu (SUVmax: 15,49); sağ üst paratrakeal (SUVmax: 2,51), sağ hiler (SUVmax: 2,57) ve subkarinal (SUVmax: 2,25) lenf nodlarında; T4,L4 vertebralarda, sağ 6, 10 ve sol 3, 6, 7. kostalarda artmış metabolik aktivite tutulumları (SUVmax: 5,05) izlendi. Hastaya rijid bronkoskopi yapıldı. Krikoid kıkırdak birinci trakeal halka hizasında posterior duvardan kaynaklanan mikst lezyon trakeayı %90 daraltıyordu. Lezyonun endobronşial kısmı 60 watt Argon Plazma Koagülasyon (APC) ile koagüle edilerek mekanik rezeksiyonla çıkarıldı. Havayolu açıklığı sağlandı. Patoloji kliniğince değerlendirilen materyalde daha çok solid, fokal alanda kribriform paternde tümör tespit edildi. Lezyonun yerleşim yeri ve mevcut morfolojik ve immünohistokimyasal bulgular göz önüne alındığında "yüksek gradeli tükrük bezi kökenli" bir tümörü (ön planda ACC) telkin etmektedir olarak raporlandı. Göğüs cerrahisi kliniğince medikal inoperabl kabul edilen hastaya palyatif radyoterapi planlandı. Hasta Radyasyon Onkolojisi kliniğine yönlendirildi.

**TARTIŞMA:** Literatürdeki en geniş seride 94 ACC vakasının retrospektif analizinde uzak metastaz 46 hastada saptandı. Solid histolojik alt tipte metastaz daha sık görüldü. 46 uzak metastazın yalnızca 5 tanesinde akciğer ve kemik metastazı beraberdi.

**SONUÇ:** Bizim olgumuz trakeal adenoid kistik karsinomun akciğer ve kemik metastazlarının birlikte görüldüğü nadir bir olgu olması nedeniyle sunuldu

**Anahtar Kelimeler:** adenoid kistik karsinom, girişimsel bronkoskopi, akciğer-kemik metastazı

Adenoid kistik karsinom

Adenoid kistik karsinom

# OK-30
# OPERE EVRE IA KÜÇÜK HÜCRELİ DIŞI AKCİĞER KANSERLİ HASTADA: ERKEN NÜKS MÜ? BİYOLOJİK YAPIŞTIRICI REAKSİYONU MU?

Deniz Köksal[1], Elif Babaoğlu[1], Sadettin Kılıçkap[2], Sevinç Sarınç Ulaşlı[1], Rıza Doğan[3]

[1]Hacettepe Üniversitesi Tıp Fakültesi, Göğüs Hastalıkları Anabilim Dalı, Ankara
[2]Hacettepe Üniversitesi Tıp Fakültesi, Preventif Onkoloji Anabilim Dalı, Ankara
[3]Hacettepe Üniversitesi Tıp Fakültesi, Göğüs Cerrahisi Anabilim Dalı, Ankara

Erken evre akciğer kanseri nedeniyle opere edilen olgular, özellikle ilk 2 yıl hastalık nüksü açısından düzenli olarak takip edilirler. Bu takipler sırasında sıklıkla klinik değerlendirme, radyolojik görüntüleme yöntemleri ve laboratuvar incelemeleri kullanılır. Bu bildiride postoperatif 3. ayda erken lokal nüks şüphesiyle polikliniğimize refere edilen ve biyolojik yapıştırıcı reaksiyonu tanısı alan bir olgunun sunulması amaçlanmıştır. Yetmiş yaşında, 50 paket-yıl sigara öyküsü ve KOAH tanısı olan kadın hastanın, kontrol amaçlı doktor başvurusunda çekilen akciğer grafisinde pulmoner nodül görülmüştür. Toraks BT'de nodülün 17 mm çapında olup sağ akciğer üst lobda yerleştiği ve PET/CT'de SUVmaks değerinin 8,4 olduğu saptanmıştır. Mediyastende büyümüş lenf nodu veya FDG tutulumu saptanmamıştır. Intraoperatif olarak frozen doku ile adenokarsinoma tanısı konan hastaya sağ üst lobektomi ve lenf nodu diseksiyonu yapılmıştır. Patolojik evresi T1b (tümör çapı 2cm) N0 M0 olarak belirlenmiş ve adjuvan tedaviye gerek görülmemiştir. Postoperatif 3. ay kontrolünde hastanın 2 aydır giderek artan öksürüğü olduğu öğrenilmiş. Akciğer grafisinde sağ hiler bölgede dansite artışı görülmüştür (Resim 1). Toraks BT'de sağ üst lobektomi lojunda rekürren kitle, sağ alt lobda lateral yerleşimli düzensiz konturlü nodül izlenmiştir. Hastaya fiberoptik bronkoskopi yapıldığında üst lobektomi güdüğü normal olarak değerlendirilmiştir. Güdükten yapılan transbronşiyal iğne aspirasyonunda malignite saptanmamış, yoğun inflamatuar hücreler izlenmiştir. Bu kadar erken evre bir tümörün, 3 ay gibi kısa bir sürede lokal progresyon göstermesinin pek olası olmaması nedeniyle, mevcut durumun operasyonla ilişkili olabileceği düşünülmüştür. Operasyonu gerçekleştiren cerrahın hastanın amfizeminin olması, inkomplet fissürünün olması nedeniyle operasyon sırasında güdük bölgesinde ve fissür hattında biyolojik yapıştırıcı kullandığı öğrenilmiştir. Mevcut radyolojik görüntünün biyolojik yapıştırıcı reaksiyonuna bağlı olduğu düşünülmüş ve hasta takibe alınmıştır. Üç ay sonraki kontrol toraks BT de reaksiyonun büyük ölçüde gerilediği izlenmiştir (Resim 2). Sonuç olarak; erken evre opere akciğer kanserli hastalarda, erken dönemde gözlenen olası lokal nükslerin ayırıcı tanısında cerrahi ile ilişkili süreçler göz önüne alınmalıdır.

**Anahtar Kelimeler:** Akciğer kanseri, nüks, biyolojik yapıştırıcı

Resim 1

Post-op 3. ay

Resim 2

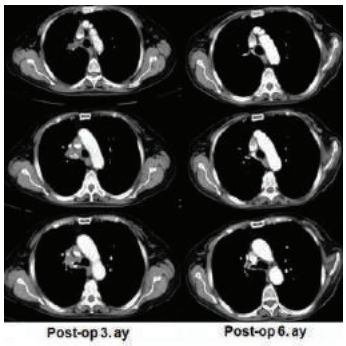

Post-op 3. ay Post-op 6. ay

## OK-31
## AKCİĞERİN LENFOEPİTELYOMA BENZERİ KARSİNOMU, OLGU SERİSİ

Aysu Sinem Koç[1], Zübeyde Yıldırım Ekin[2], Deniz Nart[2], Mustafa Hikmet Özhan[1]

[1]Ege Üniversitesi Tıp Fakültesi Göğüs Hastalıkları Anabilim Dalı, İzmir
[2]Ege Üniversitesi Tıp Fakültesi Patoloji Anabilim Dalı, İzmir

Akciğerin lenfoepitelyoma benzeri karsinomu (LELC) Dünya Sağlık Örgütü 2015 akciğer kanseri sınıflamasına göre diğer epitelyal tümörler grubunda yer alan ve Ebstein-Barr virüs (EBV) ilişkisi bulunan; çoğunlukla Asya kökenli, sigara öyküsü olmayan kadın hastalarda görülen nadir bir kanser türüdür. Ege Üniversitesi serisinde LELC tanısı alan iki kadın (80 ve 39 yaş), bir erkek hasta (63 yaş) bulunmaktadır. Hastaların takip süreleri 7 ay-9 yıl arasında değişmekte ve tamamı hayattadır. Hastalar cerrahi biyopsi ile tanı almışlardır ve hepsi immunohistokimyasal olarak EBV pozitif bulunmuştur. Olgular T1N0M0 (evre 1a); T2N1M0 (evre 2b); T2N3M1 (evre 4) olarak evrelendirilmiştir. Evrelendirmeye dayanarak iki olgu cerrahi olarak tedavi edilmiştir ve bir olgu da kemoterapi programındadır. Evre 4 olan olgu 6 kür carboplatin ve dosetaksel tedavisi ardından tek ajan dosetaksel ile 7 aydır takiptedir. Bu sunumda oldukça nadir görülen ve diğer akciğer kanseri türlerine göre daha iyi prognoz gösteren LELC tanılı üç olgu paylaşılmıştır.

**Anahtar Kelimeler:** EBV, LELC, Lenfoepitelyoma Benzeri Karsinom

# OK-32
# AKCİĞERDE MULTİPL KAVİTER KİTLE NEDENİ OLARAK ÜROTELYAL KARSİNOM

Büşra Tekin, Ayşe Füsun Kalpaklıoğlu, Ayşe Baççıoğlu

Kırıkkale Üniversitesi, Göğüs Hastalıkları Ana Bilim Dalı, Kırıkkale

**GİRİŞ:** Mesane tümörleri, genellikle lokal proliferasyon gösteren ve az sıklıkta metastaz yapan kanserlerdir. Burada akciğere kaviter metastaz yapmış mesane kanseri olgusu sunulmuştur.

**OLGU:** Yetmiş altı yaşında erkek hasta, 1 yıl önce hematüri ve ultrasonografide mesanede 2cm çapında yumuşak doku izlenmesi üzerine opere edilmiş ve patoloji sonucu lamina propriayı ve kas dokusunu invaze etmeyen "düşük grade papiller ürotelyal karsinom" olarak gelmişti. Hasta yaklaşık 1 aydır olan nefes darlığı ve göğüs ağrısı şikayeti ile polikliniğimize başvurdu. 50paket/yıl sigara öyküsü olan hastanın fizik muayenesinde O2 saturasyonu %95, bilateral bazallerde ralleri mevcuttu. Birleşik değerlendirmeye göre B grubu KOAH'ı vardı (FEV1:%62). Akciğer grafisinde bilateral dağınık yerleşimli, round opasitelere kalın cidarlı kaviter imajlar eşlik etmekteydi (Resim-1). Bilgisayarlı tomografide (BT) her iki akciğer parankiminde sol alt lobda plevral tabanlı, milimetrik hava değerleri içeren en büyüğü 39x36mm boyutunda olan farklı boyutlarda çoğunluğu kaviter multipl nodüler yumuşak dokular raporlandı (Resim-2). Multipl kaviter akciğer hastalıklarına yaklaşım yapıldı. İnfeksiyon –pnömoni, septik emboli- normal ateş, tansiyon ve lökosit sayısı (6.000/Ul), c-reaktif proteinde hafif yükseklik (46mg/dL), negatif balgam kültürü ve normal eko bulguları nedeniyle düşünülmese de ampirik antibiyotik başlandı. Sedimentasyon; 61/st idi. Vaskulitler, ileri yaş olması, hemoptizinin olmaması ve serum otoimmün belirteçlerinin negatif olmasıyla düşünülmedi. Pulmoner emboli ve infarkt ise normal d-dimer ve eko ile ekarte edildi. Kist hidatik hemaglütinasyon testi negatifti. Hastaya moksifloksasin, salbutamol+ipratropiyum bromür nebül, flutikazon propiyonat nebül tedavisi başlandı. Fiberoptik bronkoskopide endobronşiyal lezyon izlenmedi, bronş lavajı kültüründe üreme olmadı, ARB (-) idi. Bronş mukoza biyopsisi ve bronş lavajı sitolojisi inflamasyonla uyumluydu. PET-BT'de en yüksek SUV-maksimum 14.9 olmak üzere akciğerdeki çoğu kaviter izlenen kitlelerde artmış F-18 FDG tutulumu yanında mesanede patolojik metabolik aktivite izlenmedi. Hastaya yapılan transtorasik iğne aspirasyon biyopsi sonucu "akciğerde ürotelyal karsinom metastazı" ile uyumlu olması üzerine kemoterapi tedavisine alındı.

**SONUÇ:** Mesanenin non-invaziv papiller ürotelyal neoplazileri sık nüks eden ve prognozu değişkenlik gösterip mesane kas dokusuna tümör invazyonu olmadığında, genellikle uzak metastaza rastlanmaz. Akciğer metastazı en sık soliter nodüller, infiltratlar, pulmoner ödem, pankoast tümörü olarak görülüp kaviter metastazlar son derece nadirdir. Bu olgu akciğerde kavite yapan hastalıkların ayırıcı tanısında mesane tümörlerinin ayırt edici tanıda yer alması gerektiğini göstermektedir.

**Anahtar Kelimeler:** akciğerde kavite, metastaz, ürotelyal karsinom

Resim-1

Resim-2

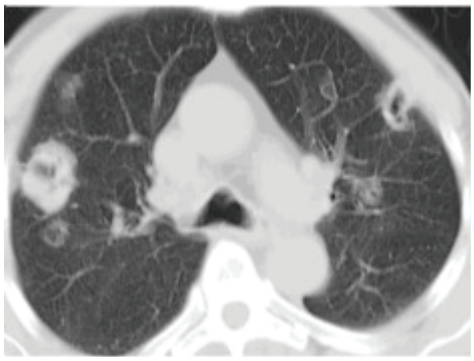

# OK-33
# AKCİĞERDE MULTİPL KAVİTER LEZYON İZLENEN ADENOKANSER OLGUSU

Songül Gürsoy, Fatma Esra Günaydın, Sedat Altın

İstanbul Yedikule Göğüs Hastalıkları ve Göğüs Cerrahisi Eğitim ve Araştırma Hastanesi, Göğüs Hastalıkları

57 yaşında erkek hasta sağ gözde görme azlığı, nefes darlığı ile acile başvurdu, acil değerlendirmesinde posterioanterior akcier grafisinde yaygın kaviteleri olan hasta ileri tetkik ve tedavi amaçlı servisimize interne edildi. Hastanın özgeçmişinde 60 paket/ yıl sigara içicisi olması ve yaklaşık 15 yıl tuğla fabrikasında çalışma dışında özellik yoktu. Fizik muayenesinde genel durum iyi, koopere oryante vital bulguları stabil, oda havası saturasyonu 98% idi. Solunum sesleri dinlemekle bilateral azalmıştı. Sol supraklavikuler ele gelen yaklaşık 2 cm çapında lenfadenomegali mevcuttu. Diğer sistem muayeneleri doğaldı. Balgam kültürü, balgam ARB istendi, üç kez negatif geldi. Kan kültüründe üreme olmadı. Hasta enfektif endokardit açısından kardiolojiye danışıldı, herhangi bir kardiyak patoloji düşünülmediği belirtildi. Hastanın toraks BT si incelendiğinde kalın cidarlı kavitesine yönelik trans torasik iğne aspirasyonu yapıldı, ancak negatif geldi. Bronkoskopi yapıldı, endobronşial lezyon izlenmedi. Hastanın göz dibi muayenesinde sağ gözde daha belirgin olmak üzere metastaz lehine bulgular olduğu belirtildi. Hastanın sol supraklavikuler lenfadenopatisinden eksizyonel biyopsi yapıldı, adenokarsinom olarak raporlandı Çekilen PET CT de sürrenal,kemik, serebellar metastazlar izlenen hasta palyatif radyoterapiye yönlendirildi.

**Anahtar Kelimeler:** adenokanser, kaviter lezyon, kemoterapi

Hastanın toraks BT görüntüleri

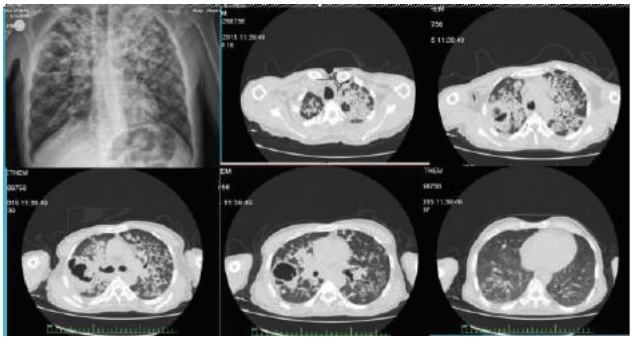

# OK-34
# PRİMER AKCİĞER ALVEOLAR SOFT PART SARKOM VE AKCİĞER METASTAZI OLGUSU

Mithat Fazlıoğlu[1], Nevin Fazlıoğlu[2], Semiha Urvay[3], Davut Şahin[4], Eser Kaya[5]

[1]Sağlık Bakanlığı,Kayseri Eğitim ve Araştırma Hastanesi, Göğüs Cerrahisi Kliniği, Kayseri
[2]Acıbadem Üniversitesi, Tıp Fakültesi, Göğüs Hastalıkları Anabilim Dalı, İstanbul
[3]Acıbadem Kayseri Hastanesi, Medikal Onkoloji Kliniği, Kayseri
[4]Acıbadem Sağlık Grubu, Patoloji Kliniği, İstanbul
[5]Acıbadem Üniversitesi, Tıp Fakültesi, Nükleer Tıp Anabilim Dalı

**GİRİŞ-AMAÇ:** Yumuşak doku sarkomları tüm malign tümörler arasında %1 oranında görülmektedir. Alveolar soft part sarkom (ASPS) ise tüm yumuşak doku sarkomları içerisinde %0,5-1'i aralığında görülmektedir.ASPS 15-35 yaş arasındaki bireylerde ve kadınlarda daha sık görülür. ASPS'da erişkinlerde alt ekstremite etkilenirken, çocuklarda baş ve boyun bölgesi etkilenmektedir. Kadın genital organlarında, mediastende, meme dokusunda, böbrekte, mesanede, gastrointestinal sistemde, retroperitoneal bölgede ve vücudun diğer doku ve organlarında da oluşabilmektedir. İç organ tutulumu çok nadir görülen, özellikle primer akciğer tutulumu çok daha nadir görüldüğü için primer akciğer tutulumu ve akciğer metastazı olan ASPS olgumuzun bulgularını paylaştık.

**MATERYAL-METOD:** Üst solunum yolu enfeksiyonuna bağlı şikayetlerle Göğüs Hastalıkları Polikliniğimize başvuran 33 yaşında erkek hastanın çekilen akciğer grafisinde lezyon tespit edilmesi üzerine ileri tetkik edildi.BULGULAR: Solunum sistemi ve diğer sistem muayeneleri normal olan hastanın Toraks BT'sinde sağ üst lob anterior segmentte 3,18cm boyutunda yumuşak doku kitlesi, her iki akciğerde tüm segmentlerde multipl nodüler lezyonları tespit edildi. Hastanın Ortopedi ve Üroloji Kliniğini değerlendirmeleri normal. Bronkoskopisinde endobronşial lezyon görülmemesi üzerine hastaya açık akciğer biyopsisi yapıldı. Histopatolojik bulgular, immunhistokimya ve histokimya sonuçları ile olguya ASPS tanısı verildi. Primer odak araştırmak amacı ile kontrastlı abdominal ve pelvik BT, ortoröntgenogram, tüm vücut Tc99m MDP kemik sintigrafisi, 18F-FDG PET/BT çalışmaları gerçekleştirildi. Beyin metastazı varlığını değerlendirmek amacıyla MRI çalışması gerçekleştirildi. 18F-FDG PET/BT çalışması dışında diğer çalışmalarda herhangi bir patolojik bulgu tespit edilmedi. 18F-FDG PET/BT tüm vücut çalışmasında; sağ üst lob anterior segmentte 3,18 cm boyutunda kitle lezyonu, her iki akciğerde tüm segmentlerde metabolik aktivite gösteren multiple metastatik nodüler lezyonlar izlendi, akciğer dışı diğer anatomik kesitlerde herhangi bir patolojik bulgu izlenmedi.(Resim 1) Sonuç ve

**TARTIŞMA:** ASPS genellikle ağrısız bir klinik seyir ve yavaş büyüme gösterir.Hematojen yayılım yoluyla yüksek metastaz eğilimi vardır.Sıklıkla tanı anında metastatik lezyonların eşlik ettiği, akciğer ve beyin metastazın sıklıkla görüldüğü, tedavi sürecinde bile metastazların devam ettiği, kötü prognozlu bir sarkomdur. Tedavi ve sonuçları hakkında yayınlanmış seriler çok az,mümkünse cerrahi rezeksiyon tercih edilmelidir.Eğer mümkün değilse kemoterapi sıklıkla kullanılır. Ancak kemoterapiye yanıt açısından da yeterli çalışma bulunmamaktadır. Olgumuz, primer akciğer tutulumu ve yalnız akciğer metastazı olan, diğer organ metastazları olmayan literatürlerde tanımlanmayan bir olgudur. Hastamızın semptomunun olmaması, kontrol Toraks BT tetkiklerinde lezyonlarının stabil olması üzerine tedavisiz takip etmekteyiz.

**Anahtar Kelimeler:** akciğer, alveolar soft part, sarkom

Resim 1

Resim 1: 18F-FDG PET/BT; Sağ üst lob anterior segmentte 3,16 cm boyutunda kitle lezyonu ve her iki akciğerde tüm segmentlerde büyüğü sağ akciğer üst lob anterior segmentte olmak üzere multiple metastatik nodüler lezyonlarda artış gösteren 18F-FDG uptake (SUVmax 6.7) izlenmektedir.

# OK-35
# PULMONER NODÜLER LENFOİD HİPERPLAZİ: MALİGNİTEYİ TAKLİT EDEN NADİR VE İLGİNÇ BİR OLGU

Fazlı Yanık[1], Adem Karataş[1], Yekta Altemur Karamustafaoğlu[1], Ebru Taştekin[2], Yener Yörük[1]

[1]Trakya Üniversitesi Tıp Fakültesi Göğüs Cerrahisi Ana Bilim Dalı, Edirne
[2]Trakya Üniversitesi Tıp Fakültesi Patoloji Ana Bilim Dalı, Edirne

**GİRİŞ-AMAÇ:** "Pulmoner nodüler lenfoid hiperplazi" (PNLH) veya eski adıyla "pulmoner psödolenfoma", akciğerde multiple soliter nodüller veya lokal infiltrasyonlar olarak kendini gösteren benign reaktif lenfoproliferatif bir hastalıktır. Düşük dereceli akciğer lenfomalarından ayrımı zordur (Tablo1). Alınacak küçük insizyonel biyopsiler tanıda çoğu zaman yetersizdir. Cerrahi, hem tanı hem de tedavide önemli bir rol oynamaktadır. Çalışmamızda aynı akciğerin farklı iki lobunda, maligniteyi taklit eden nodül tespit edilen ve cerrahi ile PNLH tanısına ulaşılan olgu sunuldu.

**OLGU:** Kronik öksürük, sol göğüs ağrısı ve nefes darlığı şikayetleri ile kliniğimize başvuran 41 yaşında kadın olgunun, çekilen PA akciğer grafisi ve bilgisayarlı tomografisinde; sol üst lob apikoposterior segment ve sol alt lob superior segmentte lobüle kontürlü iki adet nodül tespit edildi. Pozitron emisyon tomografisinde (PET), her iki lezyonda yüksek 18-fluorodeoksiglukoz tutulumu malign olarak rapor edildi (Resim1). (SUVmax sırasıyla 5,1 ve 7,1 ) Bronkoskopi ve transtorasik biyopsiyle tanıya ulaşılamayan olguya, eksploratif torakotomi uygulandı. Lezyonlar wedge rezeksiyon ile çıkarıldı. Frozen kesitlerinde ön planda benign olarak raporlanması üzerine operasyona son verildi. Hasta postoperatif dördüncü gün taburcu edildi. Postoperatif dönemde komplikasyon izlenmedi. Histopatolojik inceleme sonunda her iki nodülünde PNHL ile uyumlu olduğu rapor edildi (Resim 2).

**SONUÇ:** Pulmoner nodüler lenfoid hiperplazi, poliklonal lenfoid proliferasyon ile karekterize, nadir görülen non-neoplastik bir hastalıktır. Düşük dereceli akciğer lenfomalarından ayırt etmek zordur. PET pozitif, tek veya multifokal lezyonlar için PNHL ayırıcı tanıda akla getirilmelidir. İğne veya tru-cut biyopsi tanıda yeterli olmayabilir. Cerrahi, nodüllerin maligniteden ayrımında ve tedavide önemli bir seçenektir. Ancak literatürde bildirilen az sayıda olgu olması nedeni ile hastalığın prognozu ve tedavisi hakkında daha geniş vaka serilerini içeren çalışmalara ihtiyaç vardır.

**Anahtar Kelimeler:** Akciğer, nodül, malignite, lenfoid.

Resim 1

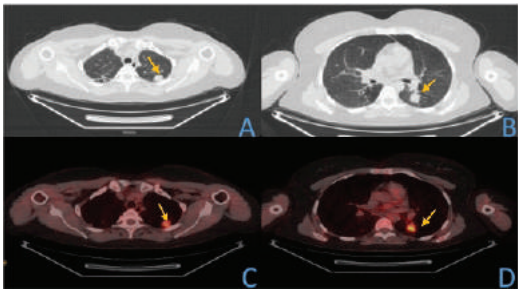


A, B: Toraks-BT'de; sol üst lob apikoposterior segment ve sol alt lob superior segmentte lobüle konturlü lezyonlar
C, D: PET / BT görüntülerinde her iki lezyondaki malign tutulum, SUVmax değeri 5,1 ve 7,1

Resim 2

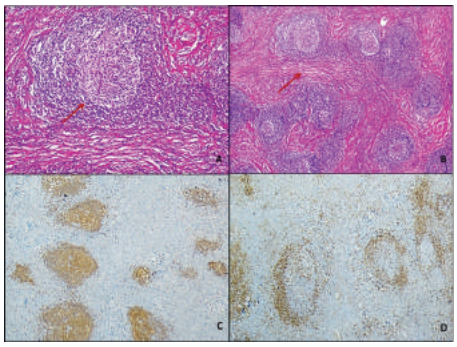

Akciğer parankiminin histopatolojik özellikleri.
A, B: Reaktif germinal merkezlere sahip lenfoid folliküller (kırmızı ok) ve B, C: Poliklonal plazma hücreleriyle interfolliküler fibrosiz.

Tablo 1

| |
|---|
| Klinik bulgular: Genellikle asemptomatik hastalarda bulunur. Kollajen vasküler hastalık veya disgammaglobulinemi ile ilişkili olabilir. |
| Histopatolojik bulgular: Poliklonal lenfositlerin (baskın olarak T hücreleri) lokalize infiltrasyonu; "Fokal LIP(Lenfoid İnterstisyel Pnömoni.)" Çoklu germinal merkezli B ve T hücrelerinin polimorf popülasyonu. |
| Ana görüntüleme bulguları:<br>Radyografi: Nodül, kitle veya kitle benzeri opaklık; Tekli veya çoklu<br>BT: Konsolidasyonda nodül, kitle veya kitlesel alan; Tekli veya çoklu; Hava bronkogramları<br>PET / CT: Hastalık nadir olduğu için yeterli anlamlı bilgi yok |
| Ayırıcı Tanı: Akciğer kanseri, metastaz, primer pulmoner lenfoma |

PNLH'nin klinik-patolojik, ana görüntüleme ve ayırıcı tanı özellikleri

# OK-36
# KOT FRAKTÜRÜ TEDAVİSİNDE PROLOTERAPİ

Ekrem Şentürk[1], Finn Rasmussen[2], Emel Sirkeci[3]

[1]Yakın Doğu Üniversitesi, Tıp Fakültesi, Göğüs Cerrahisi A.D. Lefkoşa,KKTC
[2]Yakın Doğu Üniversitesi, Tıp Fakültesi, Göğüs Hastalıkları A.D. Lefkoşa,KKTC
[3]Yakın Doğu Üniversitesi, Tıp Fakültesi, Acil Tıp A.D. Lefkoşa,KKTC

**GİRİŞ:** Cerrahi gerektirmeyen kot kırıkları, solunumu ve yaşam konforunu etkileyen ağrı ile karşımıza çıkmaktadır. Çalışmamızda travmatik kot kırıkları sonrası proloterapi uygulanan bir olguyu paylaşmak istedik.

**OLGU SUNUMU:** 55 yaşında erkek hasta 20 gün önce düşme sonrası sağ 7,8. non deplase kırığı saptanmış, önce interkostal blokaj ve narkotik sonra nonsteroid ağrı kesiciler ile tedavi edilmiş. Hasta ağrı nedeni ile işine geri dönememesi üzerine kliniğimize başvurdu. Hastaya 6,7,8,9. Kot seviyelerinde kırık hatları ve +/- 2 cm uzağına %10 Dextroz solusyonu ile üç gün ara ile 2 kür proloterapi uygulandı. Tedavi öncesi VAS analog ağrı skoru 6.74 iken tedavi sonrası 3.81 olarak değerlendirildi. Hastanın herhangi bir ağrı kesici kullanmadan normal hayatına döndüğü gözlendi.

**TARTIŞMA:** Proloterapi 1940 lardan bu yana uygulanmaktadır. İrritan ve proliferatif etken enjeksiyonu ile bölgede hızlı rejenerasyon sağlamak amaçlıdır. Capsaicin reseptörleri üzerinden ağrı üzerine etkili olduğu gösterilmiştir. İnterkostal sinir bloğu pnömotoraks ve vasküler yaralanma gibi riskler taşımakta iken proloterapi de bu riskler söz konusu değildir. Kronik ağrı tedavisinde oldukça etkin olan proloterapi uygulanmasının kot kırığı ağrılarında rahatlıkla kullanılabilecek herhangi bir morbiditesi olmayan yöntem olabileceği düşüncesindeyiz.

**Anahtar Kelimeler:** proloterapi, kot fraktürü, Ağrı

## OK-37
## SEKSEN YAŞ ÜZERİ GERİATRİK HASTANIN TÜP TORAKOSTOMİSİNİ KENDİSİNİN ÇIKARMASI SONUCU LOBEKTOMİ GEREKTİREN PULMONER LASERASYON OLGUSU

Süleyman Anıl Akboğa

Bingöl Devlet Hastanesi, Göğüs Cerrahisi Bölümü, Bingöl

Pulmoner laserasyon sıklıkla hemoptizi ve hemotoraksla ile birliktedir. Hem vaskuler yapılar hem de hava yolları yaralanması vardır. Laserasyon visseral plevrayı içeriyor ve plevral boşlukla ilişkili ise hemotoraks, pnömotoraks veya hemopnömotoraks gelişebilir. Ancak laserasyonla başvuran hastaların çoğunda major problem pnömotoraksdır. Visseral plevra sağlam kalırsa kan, hava veya her ikisi birden parankim içinde birikebilir. Bu durum hematom, kist veya kan içeren bir kistik lezyonun oluşmasına neden olur. Pulmoner laserasyonlar etrafı kontüze alanla çevrili olduğu için genellikle başlangıç akciğer grafisinde tesbit edilemezler. Pulmoner laserasyonlar çoğu zaman göğüs tüpü takılmasından sonra iyileşir ve önemli bir sekel bırakmaz. Toraksın şiddetli yaralanmalarında yaygın pulmoner laserasyonlar ortaya çıkabilir. Akciğer parankiminin volvulus veya torsiyonu görülebilir. Bu tür komplikasyonlara yol açan laserasyonlar genellikle akciğerin santral kısımlarındadır. Genelde büyük damarlar ana vaskuler yapılarda ve bronşlarda da yırtılmalar eşlik eder. Masif hava kaçağı, kanama veya ciddi hemoptizi varlığında mümkünse bronkoskopi yapılmalı, gerekli durumlarda acil operasyona alınmalıdır. Ciddi veya bir başka deyişle derin laserasyonlarda (akciğerin 1/2 veya 1/3 dış kısmında lokalize) wedge rezeksiyon, torakotomi veya lobektomi yapılabilir. Pnömonektomi, hilusa yakın vaskuler yaralanması olan hastalarda nadiren yapılmaktadır. Bizim olgumuzda ise 81 yaşındaki erkek hasta dispne ile başvurduğu esnada çekilen akciğer grafisinde sağ akciğerde masif plevral efüzyon saptandı. Sonrasında hem tanısal hemde boşaltıcı amaçlı tüp torakostomi uygulandı. Torasentez örneğinin eksuda vasıflı gelmesi üzerine hastaya tanısal amaçlı wedge rezeksiyon ile biopsi işlemi gerçekleştirildi ve işlem sonrası sağ hemitoraksa 1 adet göğüs tüpü yerleştirildi. Postoperatif 3. günde göğüs tüpü çekilmesi planlanırken hastanın kendisinin zorlayarak göğüs tüpünü çıkarması üzerine çekilen akciğer grafisinde akciğerin total kollabe olduğu görüldü ve tekrar göğüs tüpü takılmak istendi. Fakat işlem başlamadan eski dren yerinden şiddetli hemotoraksın dışarıya boşaldığı görüldü ve dren yeri kapatılıp acil toraks tomografisine gönderildi. Tomografide sağ hemitoraksın tamamına hakim hemopnömotoraks saptandığı görülmesi üzerine acil ameliyata alındı. Posterolateral torakotomi ile toraksa girildikten sonra sağ akciğer alt lobun birkaç yerinden vaskuler yapılarıda içine alacak şekilde derin olarak lasere olduğu görüldü ve lobektomi yapıldı. Lobektomi sonrası hasta ekstübe edilerek sorunsuz bir şekilde yoğun bakıma nakil edildi. Takiplerinde sıkıntısı olmayan hasta postoperatif göğüs tüpleri çıkarıldıktan sonra 6. günde bilinmeyen bir sebeple kardiyak arrest olması üzerine resüsitasyona cevap vermeyince exitus olarak kabul edildi.

**Anahtar Kelimeler:** Laserasyon, Lobektomi, Hemopnömotoraks

Hastanın hastane yatışı süresi boyunca çekilen postero-anterior akciğer grafileri ve bilgisayarlı toraks tomografilerinin görüntüleri

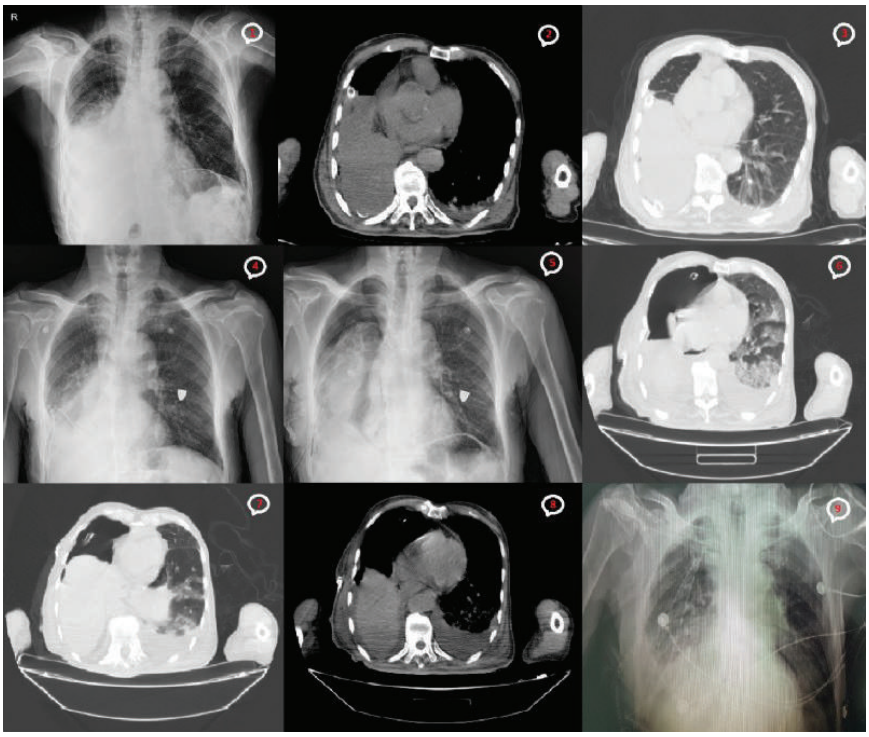

1- Hastanın kliniğimize ilk başvuru esnasında çekilmiş olan posteroanterior akciğer grafisi 2,3- Hastaya tüp torakostomi uygulandıktan sonra çekilmiş olan toraks bilgisayarlı tomografisindeki görüntüleri 4- Hastaya tanısal amaçlı wedge rezeksiyon yapıldıktan sonra kontrol amaçlı çekilen posteroanterior akciğer grafisinde akciğerin ekspanse olarak izlendiği görüntü 5- Hastanın tüp torakostomisini kendisinin zorlayarak çekmesi sonucu akciğerin total kollabe olarak izlendiği posteroanterior akciğer grafisinin görüntüsü 6,7,8- Hastanın tüp torakostomisini zorlayarak çekmesi sonrası tekrar tüp torakostomi takılamaması üzerine çekilen bilgisayarlı toraks tomografisinde travmatik hemopnömotoraksın izlendiği görüntüler 9- Hastanın acil posterolateral torakotomiye alınması üzerine saptanan lasere olmuş olan sağ alt loba lobektomi yapıldıktan sonra postoperatif kontrol amaçlı çekilen postero-anterior akciğer grafisi görüntüsü

Hastanın intraoperatif çekilen görüntüleri

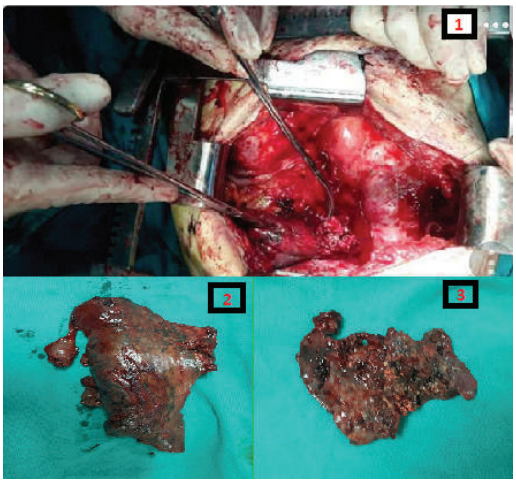


Tüp torakostomisini zorlayarak çıkaran hastanın meydana getirdiği travmatik hemopnömotoraks sonrası intraoperatif saptanan, sağ alt lobda meydana gelmiş olan pulmoner laserasyon alanlarının lobektomi sonrası çıkarılan spesmendeki görüntüleri

# OK-38
# NADİR GÖRÜLEN PLAZMOSİTOM OLGULARI; SOLİTER PULMONER PLAZMOSİTOM VE GÖĞÜS DUVARI PLAZMOSİTOMU

Hakan Kıral, Serda Kanbur Metin, Sevinç Çıtak, Serdar Evman, Levent Alpay, Çağatay Tezel, Volkan Baysungur, İrfan Yalçınkaya

Sağlık Bilimleri Üniversitesi Süreyyapaşa Göğüs Hastalıkları ve Göğüs Cerrahisi Sağlık Uygulama ve Araştırma Merkezi, Göğüs Cerrahisi Kliniği, İstanbul

Plazmositom; B lenfositlerden köken alan nadir bir malign hastalıktır. Yaygın olan formu multipl myelom, lokalize formu ise soliter kemik plazmositomu ve ekstramedüller plazmositomdur. Ektramedüller plazmositom bütün malign plazma diskrazilerinin %3'ünden daha azını oluşturur ve vücutta herhangi bir yerde ortaya çıkabilir. Çok nadir görülmesi nedeniyle soliter pulmoner plazmositomu ve toraks duvarı plazmositomu olan 2 olguyu birlikte sunuyoruz İlk olgu; 50 yaşında bayan hastada radyolojik incelemelerde sağ alt parakardiak alanda, santral lokalizasyonlu, yaklaşık 4cm çapında düzgün konturlu, homojen lezyon tespit edildi. Fiberoptik bronkoskopide intrabronşial patoloji yoktu. Tanı ve tedavi amacıyla torakotomi yapıldı. Eksplorasyonda major fissüre oturmuş, orta ve alt lobu invaze eden düzgün sınırlı kitle lezyonu bulundu. Kitleden alınan parçanın frozen inceleme sonucu karsinoid tümör olarak rapor edildi. Tümör her iki loba da invaze olduğu için bilobektomi inferior ve mediastinal lenf nodu diseksiyonu yapıldı. İmmünohistokimyasal incelemelerinde, tümörün Soliter Plazmositom, lenf nodlarının da reaktif lenfadenit olduğu ortaya çıktı. Postoperatif sorunsuz taburcu edilen hastaya kemik iliği biyopsisi yaptırıldı. Sonucu negatif çıktı. Hasta sağ ve sağlıklıdır. İkinci olgu; Hastanın, Toraks Bilgisayarlı Tomografisinde sağda 2. kotta belirgin destrüksiyona ve ekspansil genişlemeye yol açan, ekstraparankimal yerleşimli, en geniş aksiel çapı yaklaşık 10x7 cm ölçülen lobüle konturlu kitle lezyon ile uyumlu heterojen yoğunluk artışı izlendi. PET-CT incelemesinde ise 94x73 mm aksiyel boyutlara sahip yoğun hipermetabolik (SUV max 13.8) kitle lezyonu tariflendi. Göğüs duvarı tümörü düşünülen hastaya torakotomi yapıldı. Eksplorasyonda kitlenin akciğerle ilişkisinin olmadığı 2. ve 3. kotu destrükte ettiği gözlendi. 2. ve 3. kot kitle ile birlikte unblok olarak çıkarıldı. Cerrahi sınırlardan yapılan frozen incelemeler negatif geldi. PTFE greft ile göğüs duvarı rekonstrüksiyonu yapıldı. Postoperatif dönemi sorunsuz geçen hasta 5. gün taburcu edildi. Rezeksiyon materyalinin patolojik değerlendirilmesinde plazmositom tanısı konuldu ve tüm cerrahi sınırlar temiz olarak raporlandı. Hasta sistemik hastalığın değerlendirilmesi ve tedavisinin devamı için onkolojiye yönlendirildi. Radyoterapi uygulandı. Hasta sağ ve sağlıklıdır. Soliter plazmositom tedavisinde amaç nüks ve sistemik hastalık gelişimini engellemektir. Tümörün büyüklüğüne, yayılımına, hastanın genel durumuna ve cerrahın deneyimine bağlı olarak farklı cerrahi stratejiler uygulanabilir. Ektramedüller Plazmositom tanısı konulduğunda bunun multiple myelomun bir komponenti olup olmadığı araştırılmalıdır. Olgularının %32 -70 oranında daha sonra multiple myeloma ilerleyebileceği bildirilmiştir.

**Anahtar Kelimeler:** Göğüs Duvarı, Rekonstrüksiyon, Rezeksiyon, Soliter Plazmositom

Resim 1

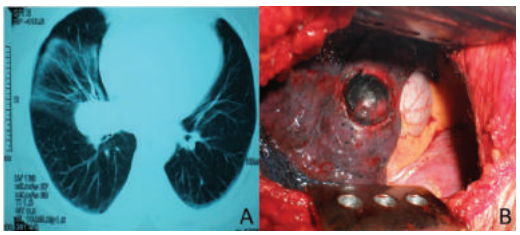


Olgu 1a ve 1b

Resim 2

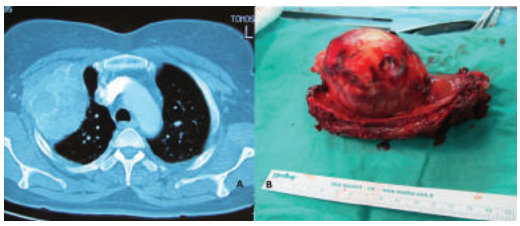


Olgu 2a ve 2b

# OK-39
# DÖRT YIL SONRA ORTAYA ÇIKAN FARKLI HİSTOLOJİLİ METAKRON TÜMÖRLER: OLGU SUNUMU

Yeliz Erol, Bengisu Arabacı, Figen Türk, Serkan Yazgan, Soner Gürsoy

SBÜ.Dr. Suat Seren Göğüs Hastalıkları ve Cerrahisi Eğitim ve Araştırma Hastanesi, Göğüs Cerrahi AD. İzmir

**GİRİŞ:** Metakron tümörler, primer tümörün küratif tedavisini takiben ortaya çıkan primer akciğer kanserini ifade etmek için kullanılır. Cerrahi öncesi değerlendirme kadar, sonrasındaki de takipler, ikinci primer tümör veya tümörlerin yakalama şansını arttırmaktadır.

**OLGU:** 72 yaşında erkek olgu, 4 yıl önce sol akciğer üst lobta santral yerleşimli kitle (SUV-max:13.1) ve bronkoskopik olarak küçük hücreli akciğer kanseri tanısı ile 6 kür kemoterapi almış. (Resim 1)Takipleri sırasında sağ akciğerde üst ve alt lobta progrese nodül saptanması üzerine, uzak metastaz yönünden PET-BT ve beyin MR ile değerlendirildi. (Resim 2a-2b) PET-BT'de üst lobtaki nodülün SUV-max'ı 3.5 olarak saptandı. Sağ akciğerdeki nodül dışında tutulum saptanmayan olguya cerrahi planlandı. Sağ VATS eksplorasyon ile orta ve alt loba wedge rezeksiyon ve mediastinal lenf nodu örneklemesi yapıldı. Nodüllerin frozen section incelemesi sonucu üst lobtaki ' squamoz hücreli karsinom' ve alt lobtaki ' adenokarsinom' ile uyumlu ve lenf nodları da benign olarak rapor edildi. Postoperatif komplikasyon gelişmeyen olgu Onkoloji Kliniğine'de yönlendirilerek taburcu edildi.

**SONUÇ:** Akciğer kanseri hastalarında uygun tedavi uzun sağ kalımla ilişkili olup metakron tümörün teşhis edilebilirliğini arttırmıştır. Hastanın cerrahi açıdan takibi ve cerrahi uygulanması farklı metakron ve senkron tümörleri ortaya çıkartabilmektedir. Doğru teşhiş ve evreleme hastanın tedavi şansını arttıracaktır.

**Anahtar Kelimeler:** cerrahi, senkron tümör, metakron tümör

Resim 1

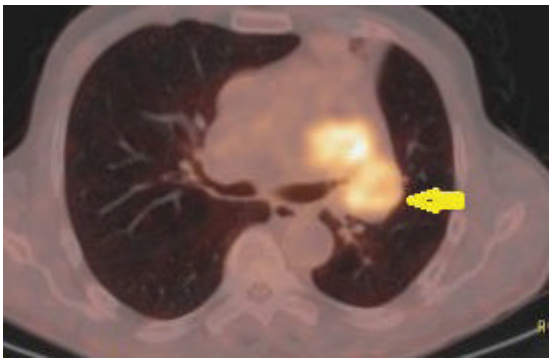

Toraks BT'de sol üst lob santral yerleşimli kitle

Resim 2

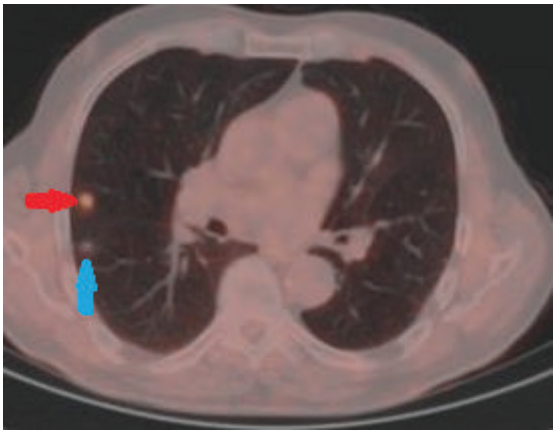

Toraks BT'de sağ akciğer üst lob ve alt lobta nodüller kırmızı ok: sağ akciğer üst lob nodül mavi ok: sağ akciğer alt lob nodül

# OK-40
# VENA CAVA SÜPERİOR SENDROMU TİMOMALI HASTADA PARSİYEL VENA CAVA İNFERİOR VE İNNOMİNATE ARTER REKONSTRÜKSİYONU

Sevinç Çıtak[1], Serda Kanbur Metin[1], Yavuz Enç[2], Onur Derdiyok[1], Hakan Kıral[1], Volkan Baysungur[1]

[1]Sağlık Bilimleri Üniversitesi, Süreyyapaşa Hastanesi, Göğüs Cerrahisi Kliniği
[2]Sağlık Bilimleri Üniversitesi, Süreyyapaşa Hastanesi, Kalp ve Damar Cerrahisi

Timus dokusundan köken alan tümörlerin tamamına yakını anterior mediasten yerleşimlidir. Tüm kanserilerin yüzdebirinden azını oluşturur. 63 yaşında kadın hasta sol kolda şişlik şikayetiyle başvurdu. Çekilen posteroaterior akciğer grafisinda mediastende dolgunluk saptanması üzerine çekilen kontrastlı toraks tomografisinde anteroposterior mediastende retrosternal alan ile aort arasında 63x54x38mm boyutlarında düzensiz-lobüle kontürlü kitle lezyonu gözleniyor ve kitle sol subklavien vene bası oluşturuyor. Bunu üzerine hastaya çekilen pozitron emisyon tomografisinde anterior mediastende 49x39mm boyutlarında hipermetabolik kitlesel lezyon tutulumu 3,54 olarak bilirilmiş ve timoma veya timik karsinom ile uyumlu olduğu raporlanıştır(Resim 1). Supin pozisyonda parsiyel sternotomi açıldı. İnnominate venin ve vena cava süperiora döküldüğü yerin invaze olduğu görüldü. İnnominate ven ve vena cava süperior ayrı ayrı dönüldü PTFE damar grefti konuldu (Resim 1). En sık 5. Ve 6. dekalarda ortaya çıkan timoma genellikle bulgu vermez. Hastaların %50den azı bulgu verir ve ortaya çıkan bulgular kitle basısına bağlı yada timomaya eşlik eden sistemik bozuklukar olarak ortaya çıkar. Timomanın temel tedavisi cerrahidir, radyoterapi ve kemoterapi cerrahiyi destekleyici görevi vardır. Bizde anterior mediastende bası nedeniyla VCSS'na neden olan hastamızı sunuyoruz

**Anahtar Kelimeler:** timoma, vena cava süperior sendromu, anterior mediastinal kitle

Resim 1

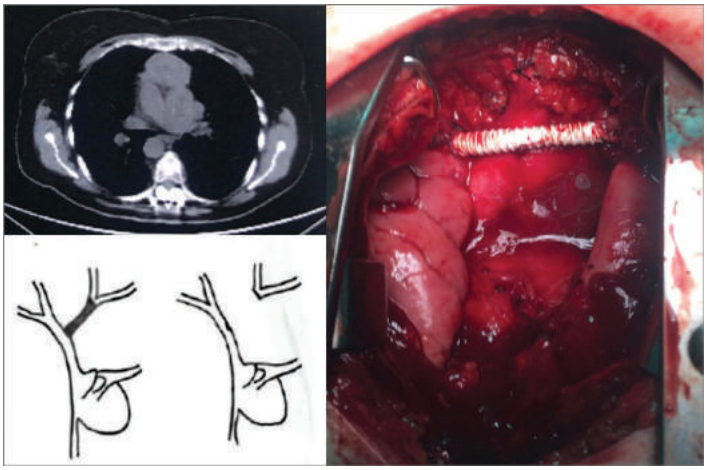

## OK-41
## BARCLAY OPERASYONU KARİNA İNVAZYONLARINA YAKLAŞIM: 3 OLGU SUNUMU

Salih Bilen, Cem Emrah Kalafat, Cemal Aker, Özkan Saydam, Celalettin Kocatürk

S.B.Ü. Yedikule Göğüs Hastalıkları ve Göğüs Cerrahisi E.A.H

Küçük hücreli dışı akciğer kanseri (KHDAK) cerrahi tedavisi için karina rezeksiyonu nadiren gerekli olmaktadır (KHDAK nedeniyle yapılan rezeksiyonların %1'i). Genellikle sağ ana bronşa ve karinaya doğru yayılmış olan sağ üst lob tümörlerinin komplet rezeksiyonu için ya da trakeanın alt kısım tümörleri için gerekli olmaktadır. Nadiren sağ üst lobektomi-sleeve sağ üst lobektomi, sağ pnömonektomi sonrası gelişen operatif komplikasyonların tedavisi için de gerekli olabilmektedir. En sık histopatolojik tip, trakea tümörleri için adenoid kistik karsinom ve squamöz hücreli karsinom iken, bronş karsinomları için en sık squamöz hücreli karsinomdur. Hasaların bir çoğunda sleeve pnömonektomi tercih edilmektedir. Bu şekilde kalan akciğer lobu feda edilmektedir. Ancak Vasküler ve bronşial yapıları invaze olmamış kaln akciğer lobunun karina rezeksiyonu sonrası rekonstrüksiyonu mümkündür. Karina rekonstrüksiyonunun en basit tekniği, sağ ve sol ana bronşların medial duvarlarının trakea ile yeni bir karina oluşturmasıdır (Şekil 1: 462b). Ancak, bu teknik daha küçük ve sınırlı tümörler için uygundur ve komplikasyon nedeniyle mümkün olduğu kadar başvurulmamalıdır. Tümör daha yaygın ve daha geniş trakea rezeksiyonu gerektirecek kadar büyükse uç-uca ve uç-yan trakeobronşiyal anastomoz yapmak daha iyi bir seçenektir (Şekil 462 d,e,f). Bu yöntem ilk olarak 1957'de Barclay tarafından tanımlanmıştır. (Barclay renkli resimler). Kliniğimizde Mart 2016'dan beri, karinal invazyon nedeni ile karinal rezeksiyon ve rekonstrüksiyon uyguladığımız üç malign tümörlü olgumuzu ve kullandığımız cerrahi teknikleri sunmayı amaçladık. Olgularımızın 2'si erkek 1'i kadın, yaş ortalaması 50,3 idi. Tüm olgular sağ üst lobdan kaynaklanmış ve karinayı invaze etmiş olan squamöz hücreli karsinom tipinde idi. Tüm olgulara önce sağ sleeve üst lobektomi gerçekleştirilmek istendi ancak tümörün ana karinaya doğru invazyon göstermesi nedeniyle karina rezeksiyonu gerekli oldu. Frozen ile negatif cerrahi sınırlar elde edildi. Önce trakea ile sol ana bronş anastamozu yapıldı, daha sonra 2 olgunun intermedier bronşu sol ana bronşa, 1 olgunun ise trakeaya anastamozu gerçekleştirildi. Hastaların Postoperatif dönemleri sorunsuz geçti, tamamı 7.günde taburcu edildiler. Onkoloji konsültasyonları yapıldı. Postoperatif 3. Ayda kontrol bronkoskopileri gerçekleştirildi. Tüm hastalar sorunsuz olarak takip altındadır. Uygun hastalarda bu metodun güvenle uygulanabileceğini, Postoperatif avantajları nedeniyle tercih edilmesi gerektiğini düşünüyoruz.

**Anahtar Kelimeler:** göğüs cerrahisi, barclay, karina,

# OK-42
# ŞİZOFRENİ VE KOAH TANILI HASTADA TÜTÜN KONTROLÜ

Ersin Çevikalp

Dr. Suat Seren Göğüs Hastalıkları ve Cerrahisi Eğitim ve Araştırma Hastanesi, Sigara Bırakma Polikliniği, İzmir

47 yaşındaki erkek hasta şizofreni tanısıyla akineton ve seroquel tablet kullanmakta. 30 yaşında stres nedeniyle sigaraya başlamış. 8 pk/yılı sigara öyküsü var. KOAH tanısıyla spiriva ve combivent inhaler kullanıyor.Hasta sigara bırakma polikliniğine sigara bırakma isteğiyle başvurdu. Hasta şizofreni yönünden remisyonda idi. Psikiatri konsültasyonu yapıldı ve sigarayı bırakmasında bir sakınca olmadığı öğrenildi. Nikotin bağımlılık testi skoru: 5. Hastane anksiyete depresyon skalasına göre anksiyete skoru:9, depresyon skoru: 5. hasta ile motivasyonel görüşme yapıldı, davranışçı terapi uygulandı. Hastaya Nicotinell TTS bant başlandı. Hasta ilk seansından sonra sigarayı bıraktı.15. gün, 1. ay, 2. ay, 3. ay, 6. ay ve 12. ay görüşmeye devam edildi. 1. yılının sonunda hasta sigara içmiyordu. Hasta 9 sene boyunca belirli aralıklarla izlendi. Hasta hala sigara içmemektedir.

**Anahtar Kelimeler:** psikiyatrik hasta, tütün kontrolü, KOAH

Hastanın başlangıç, 3. ay, 6. ay ve 1. yıl SFT değerleri

| SFT değerleri | FEV1 | FVC | FEV1/FVC |
|---|---|---|---|
| Başlangıç | 63 | 93 | 70 |
| 3. ay | 67 | 97 | 75 |
| 6.ay | 69 | 97 | 74 |
| 1.yıl | 66 | 93 | 82 |

Değerler % olarak verilmiştir.

# OK-43
# NARGİLE KULLANIMI SONRASI GELİŞEN CO İNTOKSİKASYON VAKASI VE HİPERBARİK OKSİJEN TEDAVİSİ

Salih Ağaçkesen[1], Nazım Ata[2], Erdinç Ercan[1]

[1]Sağlık Bilimleri Üniversitesi, Hava ve Uzay Hekimliği Merkez ve Ana Bilim Dalı, Eskişehir
[2]Uçucu Sağlığı Araştırma ve Eğitim Merkezi, Eskişehir

**GİRİŞ:** Nargile tütün tüketiminin farklı bir şeklidir. Özellikle genç erişkinler arasında ülkemizde ve ortadoğu'da daha fazla olmak üzere tüm dünyada yaygın hale gelmiştir. Sigaradan daha az zararlı olduğu inancı, kullanımdaki artışın en önemli nedenlerinden biridir. Ancak bir nargile oturumunda solunan duman miktarı (ort. 1 saat), 100 adet veya daha fazla sigaranın ürettiği miktara eşit olabilir. Ayrıca nargile içicileri, sigara içenler kadar sağlık açısından tehlikeli olan maddelere maruz kalırlar ve teneffüs edilen karbon monoksit (CO) miktarı on kat daha yüksek olabilir. CO zehirlenmesi sırasında karboksihemoglobin oluşur ve hücresel seviyede doğrudan hasara, hipoksi ve nonspesifik nörolojik bulgulara, kardiyak patolojilere neden olabilir. Nargile kulanımı ayrıca herpes ve tüberküloz gibi bulaşıcı hastalıkların yayılmasıyla ilişkilendirilmiştir. Bu sunumumuzda nargile kullanımı sonrası CO intoksikasyonu tanısı ile hiperbarik ünitemizde tedaviye aldığımız bir vaka üzerinden nargile kullanımının zararları ve buna yönelik tedavi yaklaşımları incelenmiştir.

**OLGU:** 24 yaşında kadın hasta, yaklaşık bir saat boyunca nargile içimi sonrası; mide bulantısı, baş dönmesi ve senkop şikayetiyle acil servise başvurmuştur. Daha önceden senkop atakları yaşamamış olan hastanın tıbbı öyküsü normaldi. Yapılan muayenesinde nörolojik defisit saptanmadı. Hastanın kardiyolojik enzimleri ve EKG'si normaldi. Kan gazında FCOHb:%26,5 ve pH:7,3 olarak ölçüldü. CO intoksikasyonu tanısıyla hiperbarik ünitemize sevk edilen hastaya 2.4 ATA basınç altında 120 dk süreyle 1 seans hiperbarik oksijen tedavisi (HBOT) uygulanmıştır. Hasta şifa ile taburcu edilmiştir.

**TARTIŞMA:** CO intoksikasyonu ile acil servise başvuran hastalarda, COHb düzeyi %20-25'in altında ve ek patolojisi yoksa acile serviste normobarik oksijen tedavisi ile tedavi edilebilmektedir. COHb düzeyi %20-25 ve üzerinde olan ya da COHb düzeyinden bağımsız olarak nörolojik/kardiyolojik etkilenimi olan hastalar için HBOT primer tedavidir. Josona Von Rappard ve arkadaşları, 2014 yılına kadar yayımlanan nargile kullanımına bağlı CO zehirleme vakalarını incelemiş olup en sık görülen belirtiler; baş ağrısı, baş dönmesi, mide bulantısı ve kusma olarak belirtmişlerdir. Bu vakaların beşinde senkop atakları da gözlenmiştir (Tablo 1).

**SONUÇ:** Nargile içiciliğinin yaygınlaşması ve nargile kullanımından sonra oluşan CO intoksikasyonu semptomlarının nonspesifik olmasından dolayı birçok vaka gözden kaçmaktadır. Geçikmiş tanı, geçikmiş tedaviye ve komplikasyonların ortaya çıkmasına neden olabilir. Bu konuda sağlık çalışanlarınlarına daha fazla bilgilendirme yapılmasının, nargilenin zararları ve meydana gelebilecek riskler açısından toplumsal farkındalığın arttırılması için birtakım çalışmalar yapılmasının önemli olduğu düşünülmektedir.

**Anahtar Kelimeler:** Hiperbarik Oksijen Tedavisi, Nargile, Karbonmonoksit (CO) intoksikasyonu

Nargile içimine bağlı gelişen karbonmonoksit zehirlenmelerine ait vaka raporları

| Yazar | Yıl | Ülke | Vaka sayısı | Hasta Yaşı | Önemli semptomlar | COHb (%) | Tedavi |
|---|---|---|---|---|---|---|---|
| Lim ve ark. | 2009 | Singapur | 1 | 19 | Baş dönmesi | 27,8 | Normobarik oksijen tedavisi |
| Uyanık ve ark. | 2009 | Türkiye | 1 | 25 | Baş ağrısı, Kusma, Baş dönmesi | 28,7 | Normobarik oksijen tedavisi |
| Cavus ve ark. | 2010 | Türkiye | 1 | 25 | Bilinç kaybı | 31,1 | Normobarik oksijen tedavisi |
| Arziman ve ark. | 2011 | Türkiye | 5 | 17-27 | Mide bulantısı(3 kişi),<br>Baş dönmesi(3 işi),<br>Bilinç kaybı(1 kişi) | 11,4-24,3 | Normobarik oksijen tedavisi |
| La Fauci ve ark. | 2011 | İtalya | 1 | 16 | Konfüzyon | 24 | Hiperbarik oksijen tedavisi |
| Clarke ve ark. | 2012 | Büyük Britanya | 11 | 17-34 | Baş ağrısı, Baş dönmesi | 7,3-21 | Normobarik oksijen tedavisi |
| Ashurst ve ark. | 2012 | Amerika | 1 | 21 | Kusma, Bilinç kaybı | 15,3 | Normobarik oksijen tedavisi |
| Karaca ve ark. | 2013 | Türkiye | 1 | 20 | Bilinç kaybı | 31,1 | Normobarik oksijen tedavisi |
| Ozkan ve ark. | 2013 | Türkiye | 1 | 19 | Bilinç kaybı | 32,7 | Normobarik oksijen tedavisi |
| Bens ve ark. | 2013 | Hollanda | 3 | * | Baş dönmesi, Baş ağrısı | 5,7-22 | Normobarik oksijen tedavisi |

Von Rappard J, Schönenberger M, Bärlocher L: ''Case report: Carbon monoxide poisoning following use of a water pipe/hookah''. Dtsch Arztebl Int 2014; 111: 674–9. DOI: 10.3238/arztebl.2014.0674 *Yaş belirtilmemiş

# OK-44
# ZOR ASTIM ETYOLOJİSİNDE YABANCI CİSİM ASPİRASYONU

Erman Gıdık, Özlem Soğukpınar, Sümeyye Alparslan Bekir, Baran Gündoğuş, Sercan Dadaş, Hatice Türker

Sağlık Bilimleri Üniversitesi Süreyyapaşa Göğüs Hastalıkları ve Göğüs Cerrahisi Eğitim ve Araştırma Hastanesi, Göğüs Hastalıkları, İstanbul

**GİRİŞ:** Yabancı bir cismin ağız veya burun yolu ile trakeabronşiyal sisteme kaçmasına yabancı cisim aspirasyonu denir. Yabancı cismin boyutuna ve hava yollarında takıldığı seviyeye bağlı olarak değişik klinik tablolarla karşımıza çıkabilir. Proksimal seviyelerdeki yabancı cisim akut solunum yetmezliğine, daha distal tıkanıklık yapan yabancı cisim ise nefes darlığı, yan ağrısı ve akciğer enfeksiyonlarına neden olabilir.

**OLGU:** 68 yaşında kadın hasta. 40 yıldır astım tanısı var. Son 1,5 yıldır nefes darlığı yakınmalarındaki artış nedeniyle sık acil başvuruları olmaya başlamış. Polikliniğimize nefes darlığı, öksürük ve ağızdan kan gelmesi yakınmalarıyla başvuran hasta interne edildi. Vital bulguları, tansiyonu 120/80mm Hg, nabız:85/dk, ateş: 36,7c sPO2: 94 ( oda havasında ) saptandı. Solunum sistemi muayenesinde bilateral ronküsler ve stridoru mevcuttu. Diğer sistem muayenelerinde belirgin bir patoloji saptanmadı. Laboratuvar incelemelerinde, WBC: 14700 mm3, CRP: 7 mg/dl idi., biyokimya değerlerinde özellik yoktu. Total Ig E:81 (normal) ve tiroid fonksiyon testleri normal olarak izlendi. Akciğer grafisi normal bulundu. Non spesifik antibiyotik, sistemik steroid ve bronkodilatör tedavisi başlandı. Kardiyoloji konsültasyonunda ejeksiyon fraksiyonu normal sınırlarda, PAB:25-30 mmHg ölçüldü.Stridor nedeniyle yapılan KBB konsültasyonunda epiglottit ve akut farenjit izlendi, antibiyotik ve gargara önerildi. Tedavi sonrası yoğun bronkospazmında ve stridorunda gerileme olmadı. Çekilen akciğer BT'de patoloji saptanmadı. Yakınmalarının tedaviye rağmen gerilememesi nedeniyle bronkoskopi planlandı. Bronkoskopisinde, sağ bronşiyal sistem doğal sol bronşiyal sistemde üst lob ayrım karinası hizasında sol ana bronşu tam oblitere eden, sert, düzensiz, kurut benzeri yabancı cisim izlendi. Cisim çok sert olduğundan biyopsi pensi ile hareket ettirilemedi, rijit bronkoskopi planlandı. Rijit bronkoskopide biyopsi pensi yardımıyla cisim parçalanarak çıkarıldı. Bronş açıklığı sağlandı. Yabancı cisim patolojisi kemik olarak raporlandı. İşlem sonrası hastanın bronkospazmı ve stridorunda belirgin düzelme oldu.

**SONUÇ:** Olgumuzda, BT' nin normal olduğu durumlarda, maksimum tedaviye rağmen rahatlamayan zor astımlı hastalarda, yabancı cisim aspirasyonunun her zaman akılda tutulması gerektiğini vurgulamak istedik.

**Anahtar Kelimeler:** rijit bronkoskopi,stridor,yabancı cisim aspirasyonu,zor astım

## OK-45
## ARDS İLE KARIŞAN BİR PULMONER ÖDEM OLGUSU

Bünyamin Sertoğullarından, Cansu Koçakabak, Muzaffer Onur Turan, Niyazi Can Ertürk

İzmir Katip Çelebi Üniversitesi Göğüs Hastalıkları Ana Bilim Dalı, İzmir

**GİRİŞ;** Alveolo-kapiller membran hasarına bağlı gelişen akut akciğer hasarına akut solunum sıkıntısı sendromu (ARDS) denir. Uzun kemik kırıkları ARDS gelişmesinde bilinen bir nedendir. Pulmoner ödem, pulmoner kapiler basınçtaki artış sonucu sıvının akciğer dokusuna sızması sonucu oluşur. Uzun kemik kırığı cerrahisi nedeniyle nefes darlığı gelişen ve ARDS, pulmoner ödem, pnömni ayırıcı tanısı yapılan bir olguyu sunmak istedik.

**OLGU SUNUMU;** 17 yaşında kadın hasta araç dışı trafik kazası sonucu gelişen subtrokanterik kırık nedeniyle opere edilmişti.. Operasyon sırasında hastaya 4 ünite erıtrosıt suspansıyonu verilmişti. Ortopedi servisinde yatışı sırasında günde 2000 cc ızotonık sıvı verilen hastada 2 gün sonra dispne şikayeti başlamış. Fizik muayenesinde hastanın oksijen saturasyonu %89,nTansiyon:110/60mmHg, Nabız:96/dk, Ateş:36.9 derece, Solunum Sayısı: 30/dk, Solunum Sesleri bilateral azalmıştı. Laboratuar sonuçları WBC:10.8 K/ul Neu:8.8 K/ul HGB:8.1g/dl D dimer:1197 Glukoz:109mg/dl BUN:6 mg/dl Kreatinin:0.6mg/dl Kalsiyum:7.7 mg/dl CRP:8.26 mg/dl procal:0,32 ng/dl Arterial Kan Gazı Ph:7.4 PCO2:31.4 mmHg PO2:57. mmHg HCO3:24.9 mmol/L SaO2:%90.6 idi. PaO2/FiO2; 190 hesaplandı. Çekilen Toraks Bilgisayarlı Tomografisi (TBT); yaygın alveolaer infiltrasyon alanları ve sağ hemitoraksta az miktarda plevral sıvı varlığı olarak raporlandı (Resim 1). ARDS ön tanısı ile göğüs hastalıkları kliniğine yatışı yapıldı. Anamnezinde daha önce enfektif endokardit profilaksi tedavisi aldığı ve biküspit aort kapağı nedeniyle takip edildiği öğrenildi. Ekokardiyografik değerlendirmede Hafif AY 1-2 MY ve 1-2 TY sPAB 35-40 mmHg saptandı. Hasta sıvı alımı ile birlikte değerlendirildiğinde pulmoner ödem düşünülerek sıvısı kesildi. Furosemid 40 mg 2x1 ve uzun kenik kırıklarına bağlı yağ embolizasyonu dışlanamdığı için 40 mg prednol başlandı, prokalsitonin 0,32 ng/dlolması nedeniyle seftrıakson 500mg 2x1 başlandı. Ertesi gün arterıal kan gazı sonucu Ph:7.4 PCO2:30.5 mmHg PO2:98 mmHg HCO3:23.7mmol/L SaO2:%98.6 ölçüldü. Ertesi gün çekilen Posterıanterıor Akciğer Grafisinde alveolar infiltrasyonların belirgin gerileme gözlendi. 3gün sonra çekilen Kontrol Toraks Bilgisayar Tomagrafisinde tama yakın düzelme izlendi (Resim 2). Klinik verilerle pulmoner ödem düşünülen hasta önerilerle taburcu edildi.

**SONUÇ;** Uzun kemik kırığı sonrası nefes darlığı gelişen olgularda ilişkili durumlar varlığında ayırıcı tanı listesinde Pulmoner ödem unutulmamlıdır.

**Anahtar Kelimeler:** ARDS, Pulmoner Ödem, Ayırıcı Tanı

# OK-46
# HİPOKSEMİ NEDENLERİNDEN BİRİ: FALLOT TETRALOJİSİ

İclal Hocanlı, Mahmut Ülger, Abdullah Emre Nayman

Harran Üniversitesi,Göğüs hastalıkları Ana Bilim Dalı,Şanlıurfa

Hipoksemiye neden olan en önemli mekanizmalardan biri sağdan sola şanttır. Fallot tetralojisi; ventriküler septal defekt, sağ ventrikül çıkış yolu tıkanıklığı, ventriküler septumun aort kökü tarafından geçersiz kılınması ve sağ ventrikül hipertrofisinden oluşan konjenital bir kalp malformasyonudur. Konjenital kalp malformasyonlarının% 7-10'unu oluşturur. Kırkbir yaşında kadın hasta çene cerrahisi tarafından preoperatif değerlendirilmek üzere Poliklinikte değerlendirilen hastanın şikayeti nefes darlığı,yemek yemede zorluk idi. fizik muayenesinde inspeksiyonda immobil,skolyozu mevcut,siyanozu yoktu,dinlemekle her iki hemitoraksta tüm alanlarda solunum sesleri azalmış,ek ses yoktu,kardiak muayene de S1(+),S2 (+) idi.Hastanın oda havasında pulse oximetre ile ölçülen SO2:%59 olması nedeniyle hastaya acil olarak o2 vermek ve tetkik edilmek üzere göğüs hastalıkları kliniğine yatırıldı. Kliniğe yatırılan hastanın ateş:36.7°C,nabız:77/dk,solunum sayısı:24/dk,T/A:90/60 mmHg idi. 10 lt/ dk O2 verilmesine rağmen SO2:%75 olması nedeniyle arteriyel kan gazı alındı.Ph:7.43,PO2:42 mmHg,Pco2:32 mmHg,HCO3:22 mmol/L,SO2:%77 idi.Hasta desatüre olması nedeniyle NIMV (Noninvaziv mekanik ventilasyon) tedavisi başlandı.Hastanın PA AC (posterior anterior akciğer ), sol lateral grafisi ve elektrokardiografi (ekg)çekildi. PA AC grafisinde kardiotorasik index<0.5, sinüsler açık, parankim doğal görünümde,skolyozu mevcuttu.Ekgde D2 de sivri P dalgaları, V2-V6 da T (-) ve hafi ST çökmeelri mevcuttu.Laboratuar incelemede beyazküre 7800 /µl, hb 9.4 g/dL,hematokrit %33, platelet 184000/µl,sedimantasyon hızı 5 mm/st ve biyokimyasal parametreler normal sınırlarda idi. Hastanın immobil olması ve hipoksemisinin olması nedeniyle pulmoner tromboemboli (PTE) ön tanısıyla hastaya angio toraks bt çekildi. PTE izlenmedi ancak ana pulmoner arter ve sağ pumoner arter hipoplazik,sağ aortik ark görünümü,Sağ atrium dilate görünümde, Sağ ventrikülde hipertrofi, aortta 'over riding' görünümü izlenmiş olup aort her iki ventrikül ile ilişkili görünümdedir(fallot tetralojisi).Hasta fallot tetralojisi ön tanısıyla kardioloji bölümüne konsulte edildi.Yapılan ekokardiografide sol ventrikül fonksiyonları normal,sağ ventrikül hipertrofik, 2° triküspit yetmezlik, Ventriküler septal defekt (VSD) (+),aort overriding, pulmoner arter net olarak değerlendirilemedi. Hasta yapılan tetkikler sonucu 'fallot tetralojisi' olarak kabul edildi. Kalp damar cerrahi tarafından değerlendirilen hastaya operasyon uygun bulunmadı.Hasta uzun süreli oksijen tedavisi önerildi. Bu olguyu sunmamızdaki amaç hipokseminin en sık nedenlerinin hem solunumsal hemde kardiyak patolojiler olduğunu bir kez daha vurgulamaktı.Ayrıca opere edilmemiş ve ileri yaşa kadar tanı almamış fallot tetralojili bu vaka,konjenital kalp hastalıklarının ileri yaşlarda da hipoksemik solunum yetmezliği nedenlerinin arasında olabileceğinin unutulmaması gerektiğini düşünmekteyiz.

**Anahtar Kelimeler:** Fallot tetralojisi,Şant,Hipoksemi,Nefes darlığı

Şekil 1:hipoplazik ana ve sağ ana pulmoner arter

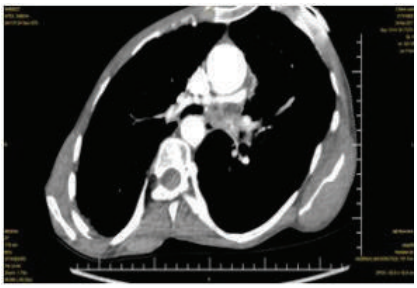

Şekil 2: aort overriding:kırmızı ok aort, mavi ok septum

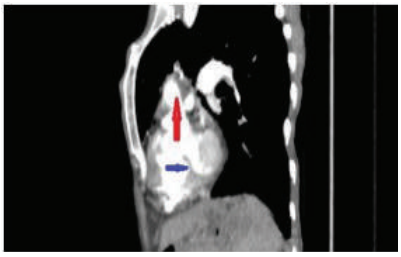

## OK-47
## TAPVD (TOTAL ANORMAL PULMONER VENÖZ DÖNÜŞ) POSTOPERATİF DÖNEM REHABİLİTASYONU

Yusuf Baltaci, Erkut Öztürk, Saadet Ufuk Yurdalan, Fatma Birinci, Sinem Babutcu

Mehmet Akif Ersoy Göğüs Kalp ve Damar Cerrahisi Eğitim ve Araştırma Hastanesi, Pediatrik KVC, İstanbul

**GİRİŞ:** TAPVD(total anormal pulmoner venöz dönüş) pulmoner venlerin sol yerine sağ atriyuma boşalmasıyla karakterize bir anomalidir ve ciddi hipoksiye neden olur. Hipoksinin giderilmesi ve postoperatif dönemde vücudun sisteme uyumunu artırmak amacıyla solunum fizyoterapisi bu tür vakalar için önemli hale gelmektedir.

**OLGU:** 38. Haftada sezaryen ile doğan hastanın doğum ağırlığı:2900 gr, doğum boyu:48 cm, kan basıncı:95/45, kalp atım hızı:134, solunum sayısı:45, SpO2:60. Doğumda bebekte morarma, nefes darlığı, solunum yetmezliği, tırnak ve dudaklarda siyanoz ve aritmi gözlenmiştir. Doğum yapılan hastanede yapılan US ile kardiyak anomali ön tanısı ile hastanemize başvuran hasta acil cerrahi müdahale yapılmıştır. Postoperatif 0 SIMV/PRVC mod MV'de takip edilen hastanın tüp içi yoğun sekresyon öyküsü vardır. Kan gazı verileri şöyledir; pH:7,39, PO2:55.7 mmHg, PCO2:31.6 mmHg, HCO3:19, kalp atım hızı:140, SpO2:96.Postoperatif 4.günde ekstübasyon planan hastaya solunum fizyoterapisi 4 saat arayla uygulanmaya başlanmıştır. Postoperatif 5.günde ekstübe edilen hastanın sekresyonun artması sebebiyle 3 saat arayla solunum fizyoterapisi uygulanmıştır. Ekstübasyon sonrası kan gazı verileri şöyledir; pH:7,43 PO2:62 mmHg, PCO2:58 mmHg, HCO3:38, kalp atım hızı:150, SpO2:89. Hastaya 6 saat aralıklarla nazotrakeal aspirasyon(NTA) uygulanmıştır. Postoperatif 8.günde NTA ihtiyacı azalan hastanın solunum fizyoterapi uygulamaları devam etmiştir. Postoperatif 11.gün kan gazı verileri kötüleşen hastanın solunum fizyoterapisi sıklığı 2 saatlik aralıklarla uygulanmış ve NTA ihtiyacı yeniden olmuştur. Postoperatif 13.gün sol akciğer solunum seslerinin azalması ve kan gazı verilerinin kötüleşmesi ile hasta entübe edilmiştir. Aynı gün ekstübe edilen hastaya pozisyonlama ve solunum fizyoterapisi devam edilmiştir. Hood ile O2 almaktadır. Postoperatif 16.günde nasal kanülle takip edilen hastanın kan verilerinin iyileşmesi üzerine servise interne edilmiştir. Serviste hasta yakınına solunum fizyoterapisi teknikleri (postral drenaj pozisyonları, perküsyon ve vibrasyon) öğretilmiştir. 2 saat ara ile uygulaması söylenmiş, 4saat ara ile kontrolleri fizyoterapist tarafından sağlanmıştır. Postoperatif 18.gün oksijen desteğine ihtiyacı olmadan takip edilen hasta 20.gün taburcu edilmiştir. Hasta yakınlarına ev programı verilmiştir ve düzenli takibi sağlanmıştır.

**SONUÇ:** Pediatrik kardiyak cerrahi sonrasında pulmoner komplikasyonlar gelişmesi, cerrahi girişimin başarısını etkilemekle birlikte hastanede kalış süresini de uzatmaktadır. Cerrahi girişim sonrası uygulanan solunum fizyoterapisi, postoperatif dönemde karşılaşılabilecek pulmoner komplikasyonların tedavisinde ve önlenmesinde başvurulabilecek etkili yöntemler arasındadır.

**Anahtar Kelimeler:** Konjenital kardiyak anomali, Pediatrik rehabilitasyon, Solunum fizyoterapisi, TAPVD,

# OK-48
# SÜREKLİ HIÇKIRAN PLÖREZİLİ HASTA

Aslı Çalışkan, Önder Çetin, Sibel Boğa, Erman Gıdık, Murat Kavas

Süreyyapaşa Sağlık Bilimleri Üniversitesi Göğüs Hastalıkları ve Göğüs Cerrahisi Eğitim ve Araştırma Hastanesi

Hıçkırık sık karşılaşılan bir durum olup diyafragmatik ve interkostal kasların istemsiz,intermittant ve spazmodik kontraksiyonu ile karakterizedir. Sıklıkla aşırı yeme,karbonatlı içecekler ve aerofajiye bağlı gastrik distansiyonla meydana gelir,nadiren uzun sürer.48 saatten fazla süren inatçı hıçkırıklar araştırılmayı gerektirir.Vagus ve diyafragmatik sinir irritasyonu dirençli hıçkırığın sık görülen nedenlerindendir.Göğüs hastalıklarında nadir görülen bir semptom olması sebebiyle inatçı hıçkırığı olan plörezili bir hastayı sunmayı öngördük.

Olgumuz otuz bir yaşında erkek hasta 2 gündür olan nefes darlığı,sağ yan ağrısı şikayeti ile acil servise başvurdu. Hastanın çekilen PA akciğer grafisinde sağ diafragma eleve ve sağ sinüs künt olup plörezi ön tanısıyla yatırıldı. Yatışından itibaren sürekli devam eden hıçkırık şikayeti olan hasta nöroloji ile konsülte edildi. Beyin MR çekilen hastada nörolojik patoloji düşünülmedi. Sağ hemitorakstan tanısal torasentezle aspire edilen sıvının seröfibrinö eksüda vasfında, eozinofilden zengin (eozinofil%35)olduğu saptandı. Hastaya bilgisayarlı toraks tomografisi (BT) çekildi. BT'de sağ hemitoraksta 35 mm'ye ulaşan plevral effüzyon, effüzyona komşu kompresyon atelektazileri, batın üst kesitlerinde karaciğerde en geniş yerinde 10 cm çapa ulaşan kistik natürde lezyon izlendi. Batın usg de karaciğerde çok sayıda septasyon içeren 102x61 mm boyutunda heterojen kistik lezyon görüldü. Kist hidatik eliza IgG si de pozitif gelen hastada mevcut lezyon kist hidatik lehine değerlendirildi ve operasyon kararı verildi. Hastaya sol lateral dekübitis pozisyonunda sağ torakotomi ile 5. İKA'dan toraksa girildi. Akciğerde kist saptanmadı. Karaciğerden diafragma yoluyla akciğere perfore olmak üzere olan ve diyafragma irritasyonu yapan hidatik kist görüldü. Karaciğerdeki kist içeriği boşaltılarak kistektomi uygulandı. Post operatif dönemde albendazol tedavisi başlandı. Taburculuk sonrası yapılan kontrollerinde stabil seyreden hastanın hıçkırığının tamamen kesildiği gözlendi.

Kistin diyaframa bası yoluyla oluşturduğu N.Frenikus irritasyonunun hıçkırığa neden olduğunu düşündüğümüz hastada,henüz perforasyon gerçekleşmediğinden eozinofilik plevral sıvının kist membranından sızan kist sıvısına reaksiyonel olarak meydana geldiğini varsaydık.Operasyon sonrası hıçkırığın tamamen iyileşmesinin varsayımlarımızı desteklediğini,inatçı hıçkırıklarda basit bir batın usg ile subdiyafragmatik etiyoloji saptanabileceğinden ihmal edilmemesi gereken bir prosedür olduğunu düşünüyoruz.

**Anahtar Kelimeler:** hıçkırık, kist hidatik, plörezi

Akciğer grafisi

Toraks bt

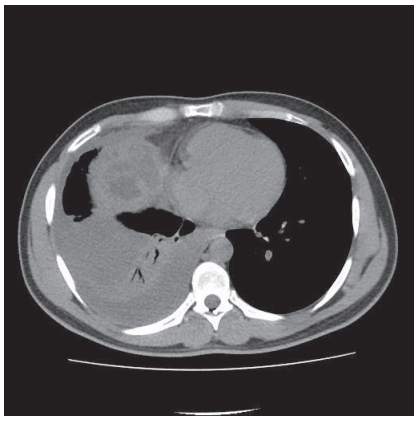

## OK-49
## PULMONER ALVEOLAR PROTEİNOZİS: NARGİLE NEDEN OLABİLİR Mİ?

Mukadder Çalıkoğlu, Merve Fidan

Mersin Üniversitesi Tıp Fakültesi Göğüs Hastalıkları AD

Pulmoner Alveolar Proteinozis alveollerde lipoproteinöz materyal birikimi ile karakterize nadir bir hastalık olup sekonder formu toksik gaz/duman inhalasyonu ile ilişkilidir. Gebeliğinin 3. ayında başlayan kronik kuru öksürük ve başlangıçta egzersizle olan ilerleyici dispne ile kliniğimize yönlendirilen 21 yaşında Suriyeli kadın hastanın öyküsünde öz ve soy geçmişinde son 1 yıldır yoğun nargile kullanımı dışında özellik yoktu. Kliniğimize başvurusu doğum sonrası 3. ay idi. Muayenesinde solunum sesleri bilateral azalmıştı ve istirahatte %94 olan parmak ucu oksijen saturasyonu egzersiz sonrası %84 olarak belirlendi. AKG incelemesinde istirahatte PaO2:76 mmHg, PCO2:20 mmHg idi. Gebeliğin 6. ayındaki PA akciğer grafisinde tüm zonlarda bilateral diffüz alveolar opasiteler izlendi. Doğum sonrası çekilen AC tomografisinde de benzer şekilde diffüz yamalı parankimal infiltratlar vardı. Balgam incelemesinde ARB izlenmedi, kültürde M.tüberkülozis ve nonspesifik mikroorganizma üremesi olmadı. Solunum fonksiyon testleri orta derecede restriktif solunum paterni ve ileri derecede azalmış CO difüzyon kapasitesi gösterdi. Hasta kliniğimize başvurana kadar bir kaç kez antibiyotik, bronkodilatör tedaviler ve doğum öncesine kadar da 3 hafta kortikosteroid tedavi almış ancak klinik ve radyolojik olarak tedaviye yanıt göstermemişti. Postpartum 3.ayda hastaya bronkoskopi yapıldı ve bronkoalveolar lavaj alındı. BAL süt beyazı renginde olup, PAS ile pozitif boyanma gösterdi. Göğüs cerrahisi kliniği tarafından yapılan VATS ile alınan kama biyopsi materyalinin patolojik incelemesi alveollerin PAS+, eozinofilik materyal ile dolu olduğunu gösterdi ve PAP tanısını doğruladı. Serum "anti-granulocyte macrophage colony-stimulating factor, anti GM-CSF" antikor negatifliği sekonder PAP tanısını güçlendirdi. Hastaya tüm akciğer lavajı önerildi ancak, kabul etmeyerek takipte kalmayı tercih etti. Takiplerinde nargile içmeyen hastanın 3 ve 6. ay sonunda klinik, fizyolojik ve radyolojik bulgu ve belirtilerinde düzelme olmadı. Nadir görülen bir hastalık olan PAP olgusu yoğun nargile içimine bağlı olabileceği düşünülerek sunuldu.

**Anahtar Kelimeler:** PAP, nargile, gebelik

# OK-50
# KİMYASAL AJAN MARUZİYETİ VE OTOİMMUNİTENİN BİRLİKTE GÖRÜLDÜĞÜ ALVEOLER PROTEİNOZİS OLGUSU

Önder Öztürk[1], Göksel Altnışık[2], Merve Pınar[1], Erhan Uğurlu[2], Hatice Çelik[1], Zekiye Kula[1], Ahmet Akkaya[1]

[1]Süleyman Demirel Üniversitesi, Göğüs Hastalıkları Ana Bilim Dalı, Isparta
[2]Pamukkale Üniversitesi, Göğüs Hastalıkları Ana Bilim Dalı, Denizli

**GİRİŞ:** Pulmoner Alveoler Proteinozis(PAP) alveollerde periodic acid-Schiff (PAS) (+) boyanan fosfolipoproteinöz materyalin birikimi ile karakterize, etyolojisi bilinmeyen, nadir görülen diffüz bir akciğer hastalığıdır (1) Klasik olarak iki şekilde tanımlanır: 1. İdiopatik PAP, 2. Sekonder PAP. Sekonder PAP; Altta yatan hematolojik (özellikle myelodisplastik sendrom), onkolojik, immün yetmezlik patolojileri yada inorganik toz inhalasyonu sorumlu tutulmaktadır. Radyolojik olarak bilateral alveolar infiltrasyonlar izlenen hastalıkta solunum fonksiyon testleri sıklıkla restriktiftir. Bu çalışmada ilerleyici efor dispnesi ile başvuran bir PAP olgusu sunulacaktır.

**OLGU:** Bilinen hastalığı ve sürekli ilaç kullanımı olmayan hasta; 10 gündür olan öksürük,mukoid balgam ve gün geçtikçe artan dispne şikayeti ile acil servise başvurdu. Ateşinin bir kez yükseldiğini belirten hastanın özgeçmişinde 10 paket-yıl sigara kullanma hikayesi ve temizlik işçiliği nedeniyle yoğun kimyasal ajan maruziyeti mevcuttu. Solunum sistemi muayenesinde bilateral solunum sesleri kaba olarak saptandı. Laboratuvar tetkikleri normal olan hastanın kan gazında hipoksi mevcuttu (SatO2:%69). Postero-anterior akciğer grafisinde bilateral alt ve orta zonda heterojen dansite artışı olan hasta ileri tetkik amacıyla kliniğimize yatırıldı. Solunum fonksiyon testleri restriktif olup difüzyon kapasitesi (DLCO) %33 ölçüldü. Çekilen Toraks bilgisayarlı tomografisinde (BT) her iki akciğer, özellikle orta ve alt loblarda daha yoğun olmak üzere, yamalı tarzda buzlu cam yoğunluğunda lezyonlar izlendi. Lezyon alanları arasında korunmuş akciğer parankim sahaları izlenmiş olup, kaldırım taşı manzarası ile uyumlu rapor edildi(Figür1a). Hastaya mevcut radyolojik ve klinik bulgularla PAP ön tanısıyla bronkoskopi yapıldı. Sağ akciğer orta lobtan yapılan bronkoalveolar lavaj sıvısı kirli beyaz görünümde idi(Figür2a). Histopatolojik incelemede zeminde proteinöz materyal mevcuttu, fakat PAS boyaması yapılmamıştı. Alveloar proteinozis düşünülerek hasta total akciğer lavajı yapılan bir merkeze yönlendirildi. Hastaya iki kez total akciğer yıkaması yapıldı(Figür 2b). Tedavi sonrası radyolojik bulgularda, solunum fonksiyon testlerinde, kan gazlarında(SatO2:%94) ve DLCO'da (%77) belirgin düzelme saptandı(Figür1b). Hastanın GM-CSF otoantikorları pozitif olarak rapor edildi.

**SONUÇ:** Literatürde primer ve kongenital PAP ile ilgili bir çok çalışma mevcut olup, sekonder PAP daha nadir görülmektedir. Araya giren atipik enfeksiyonlara bağlı olarak PAP 'ın mortalite ve morbidite riskleri artmaktadır. Bu bağlamda PAP tanısının ve tedavisinin uygun merkezlerde yapılması önerilmektedir.

**Anahtar Kelimeler:** bronkoalveolar lavaj, GM-CSF, kimyasal maruziyet, otoimmun, pulmoner alveolar proteinozis, total akciğer yıkaması

Figür1

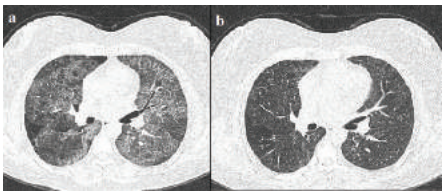


Figür1a: Tedavi Öncesi YRBT Kesiti Figür1b: Tedavi Sonrası YRBT Kesiti

Figür2




Figür2a: BAL Sıvısı Görünüm Figür2b: Total Akciğer Yıkama Sıvısı

# OK-51
# EOZİNOFİLİK AKCİĞER HASTALIĞI: BENZER SEMPTOM İLE BAŞVURAN İKİ OLGU NEDENİYLE

Kübra Akyüz, Reyhan Yıldız, Fatma Tokgöz Akyıl, Meltem Ağca, Merve Örün, Tülin Sevim

Süreyyapaşa Göğüs hastalıkları ve Göğüs Cerrahisi Eğitim Araştırma Hastanesi,Göğüs Hastalıkları Anabilimdalı,istanbul

**GİRİŞ:** Eozinofilik akciğer hastalıkları hava yolunda ve akciğer parankiminde eozinofil artması ve sonucunda infiltrasyonların geliştiği, periferik eozinofilinin eşlik edebildiği hastalıkların tümüne verilen isimdir. Hastalarda yalnızca pulmoner tutulum olabiliceği gibi bazılarında sistemik tutulum da görülebilir. Bu hastalıkların ayrıcı tanısı prognoz ve tedavinin değişkenliğİ için önem taşımaktadır. Biz kliniğimize aynı dönemde benzer klinik tablo ile başvuran iki olguyu sunmayı amaçladık.

**OLGU 1:** Kırk yaşında astım dışında bilinen sistemik bir hastalığı olmayan kadın hasta yaklaşık bir aydır devam eden karın ağrısı ve öksürük şikayeti ile başvurdu. Akciğer grafisinde kardiyotorasik oran artmış bilateral parakardiak retiküler gölgeler izlendi. Kardiyoloji muaynesinde perikardiyal efüzyon dışında patoloji saptanmadı. Rutin tetkiklerinde WBC:30800 Sedimentasyon:88 CRP:13,6 ve eozinofil:%58,5 idi. Toraks BT de bilateral dağınık infiltrasyon izlendi (Resim 1). Hastanın herhangi bir ilaç kullanımı öyküsü yoktu, gaitada parazit görülmedi.KBB muayenesinde sinüzit saptandı. Nöroloji konsültasyonunda patoloji saptanmadı. Romatolojik markerlar negatif idi. BAL da % 1 eozinofil görüldü. Bu bulgular eşliğinde eozinofilik granülomatozis tanısı ile steroid tedavisi başlandı.

**OLGU 2:** 69 yaşında erkek hasta grip sonrası göğüs ağrısı ve öksürük şikayeti ile başvurdu. Akciğer grafisinde bilateral alt alanlarda dağınık infiltrasyon görüldü. Periferik kanda %15.5 eozinofili saptandı. Eozinofili nedenleri araştırıldığında ilaç kullanımı ve gaitada parazit görülmedi.Toraks BT de bilateral dağınık yerleşimli santrale yakın infiltrasyon izlendi (Resim 2). Sistemik muaynesi normaldi. FOB ile endobronşial lezyon görülmedi.Alınan BAL sıvısında % 30 eozinofili saptandı. Kronik eozinofilik pnömoni tanısı ile steroid başlandı.

**SONUÇ:** Periferik eosinofili ile başvuran hastalarda ayrıntılı değerlendirme yapılması ayırıcı tanı açısından gereklidir.

**Anahtar Kelimeler:** eozinofili,eozinofilik granülomatozis, kronik eozinofilik pnömoni

Resim 1

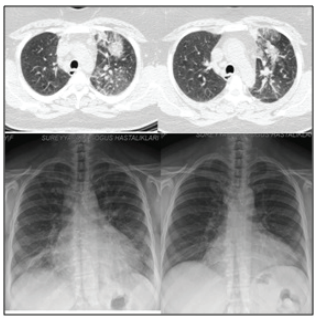

Olgu 1 başvuru toraks BT görüntüleri (üstte), Başvuru PA akciğer grafisi (sol altta), kontrol PA akciğer grafisi (sağ altta)

Resim 2

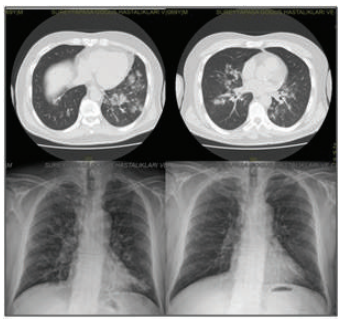

Olgu 2 başvuru toraks BT görüntüleri (üstte), Başvuru PA akciğer grafisi (sol altta), kontrol PA akciğer grafisi (sağ altta)

# OK-52
# HİPERSENSİTİVİTE PNÖMONİSİNDE TEDAVİYE UYUMSUZ OLMA VE DEVAM EDEN TEMAS ÖYKÜSÜ

Nafiye Yılmaz, Fadime Sultan Albez, Eda Akgüney, Elif Yılmazel Uçar, Ömer Araz, Metin Akgün, Leyla Sağlam

Atatürk Üniversitesi, Göğüs Hastalıkları Ana Bilim Dalı, Erzurum

**GİRİŞ:** Hipersensitivite pnömonisinde hem güvercin besleme öyküsü, hem de çitçilik öyküsü olan tanı konulduktan sonra da tedavisini düzenli kullanmayan ve temasa devam eden bir hastayı sunmayı amaçladık.

**GEREÇ-YÖNTEM:** Tedavi uyumsuzluğu ve maruziyetin devam etmesi hipersensitivite pnömonisinde gelişen solunum yetmezliği tablosunu sunduk.

**BULGULAR:** 39 yaşında erkek hasta 1 yıl önce nefes darlığı, ateş, öksürük, kilo kaybı şikayetleriyle başvurdu. FM'de özellik olmayan hastanın SFT'sinde FEV1/FVC:80, FEV:58, FVC:56 ve diffüzyon kapasitesinde azalma izlendi.15 paket/yıl sigara öyküsü olan aktif içici olan hastanın epilepsi nedeniyle de ilaç kullanım öyküsü mevcuttu. Toraks BT'de yaygın buzlu cam ve sentrilobüler nodüller izlendi. Mesleği çiftçilik olan ve anamnez derinlemesine alınınca güvercin de besleyen hastaya hipersensitivite pnömonisi düşünülerek steroid tedavisi başlandı. Takipte klinik ve radyolojik düzelme olan hasta etkenlerden uzak durması önerilerek ve steroid tedavisi ile taburcu edildi. Ancak 1 yıl sonra hasta solunum sıkıntısı ile yoğun bakım ünitemize kabul edildiğinde SO2:%53, SS:30 idi. Hasta tedavisini bırakmış, güvercin teması devam etmekte ve çiftçiliği de bırakmamış idi. Toraks BT'de radyolojik bulguların sebat ettiği izlendi.Hastaya 80 mg metilprednizolon ve NIMV tedavisi başlandı. Klinik takiplerinde solunum sıkıntısı gerileyen hasta steroid tedavisi ile taburcu edildi.

**SONUÇ-TARTIŞMA:** Ekstrensek allerjik alveolit olarak da bilinen hipersensitivite pnömonisi (HP), organik toz partiküllerin veya çeşitli kimyasal maddelerin tekrarlayan inhalasyonu sonucu gelişen IgE aracılı olmayan bir hipersensitivite reaksiyonudur. Tedavide en önemli nokta erken tanı ve antijen maruziyetinin en kısa sürede kesilmesidir.

**Anahtar Kelimeler:** hipersensitivite pnömonisi,çiftçilik, güvercin, solunum yetmezliği

Bir yıl önceki BT görünüsü

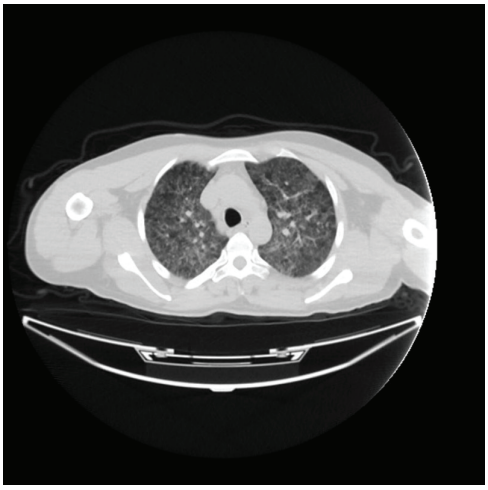

Bir yıl sonra solunum yetmezliği ile başvurduğu akciğer grafisi

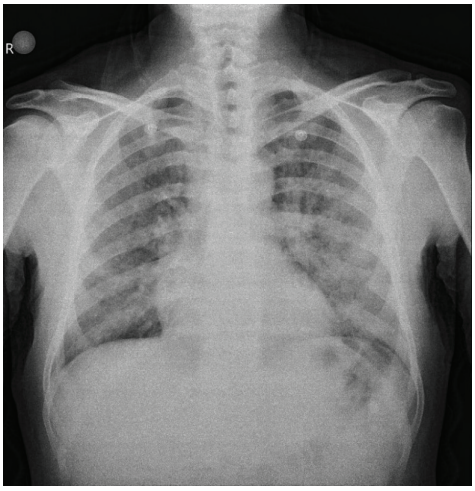

# OK-53
# HİPERSENSİVİTE PNÖMONİSİ TANISIYLA UZUN SÜRE TAKİP EDİLEN KRONİK EOZİNOFİLİK PNÖMONİ OLGUSU

Buğra Kerget[1], Dursun Erol Afşin[2], Ömer Araz[2], Elif Yılmazel Uçar[2], Nafiye Yılmaz[2], Metin Akgün[2], Mehmet Meral[2], Leyla Sağlam[2]

[1]Sağlık Bilimleri Üniversitesi, Bölge Eğitim Araştırma Hastanesi Göğüs Hastalıkları Anabilim Dalı, Erzurum
[2]Atatürk Üniversitesi, Göğüs Hastalıkları Anabilim Dalı, Erzurum

**GİRİŞ:** Kronik Eozinofilik Pnömoni (KEP), etyolojisi bilinmeyen nadir bir interstisyel pnömoni olup, alveol duvarında kalınlaşma ile alveoller ve interstisyumun her ikisinde eozinofil ve lenfositlerin infiltrasyonu ile karakterizedir. Olgumuz uzun süre indirek temasa bağlı olarak gelişen hipersensivite pnömonisi tanısıyla takip edilmişti. Maruziyet ve tedavi sonlandırıldıktan sonra nefes darlığı ve öksürük şikayetleri artan olgumuza kliniğimizce kronik eozinofilik pnömoni tanısı kondu.

**OLGU:** 50 yaşında bayan hasta eforla gelişen nefes darlığı ve kuru öksürük şikayetiyle polikliniğimize başvurdu. Özgeçmişinde 1 sene önce indirek olarak güvercin teması nedeniyle hipersensivite pnömonisi tanısı alarak 3 ay boyunca metilprednizolon tedavisi aldığı öğrenildi. Hasta indirek maruziyeti ve tedaviyi sonlandırdıktan sonra ara ara eforla gelişen dispnenin ve öksürük şikayetinin olduğunu ancak son 1 aydır şiddetlendiğini söyledi. Fizik muayenesinde dinlemekle sağ akciğer tüm loblarda ve sol akciğer alt lobta ralleri mevcut idi. Ateş:37.8 C, nabız:100/dk ritmik, oda havasında saturasyonu 88 idi. Posterior anterior akciğer grafisinde sağ akciğer orta ve alt zonda sınırları düzensiz konsolide alan gözlendi. (Resim 1) Solunum fonksiyon testinde FEV1/FVC: 75, FEV1: 1.20 lt (%65), FVC: 1.4 lt (%70), DLCO: %64 olarak gözlendi. Laboratuvarında beyaz küresi 10500 olan hastanın eozinofil: %30 olarak gözlenmesi üzerine periferik yayması yapıldı ve hemogram ile uyumlu olarak gözlendi. Hastanın yüksek rezolusyonlu bilgisayarlı tomografisinde sağ akciğer üst, orta ve alt lobta komplet, inkomplet buzlu cam dansitesinde konsolide alan ve sol akciğer alt lobta buzlu cam dansitesinde konsolide alan gözlendi. Bronkoskopisinde tüm lob ve segment bronşları açık ve normal idi. Sağ akciğer orta lobtan bronkoalveoler lavaj yapıldı. Lavajda CD4/CD8: 2, eozinofil %40 olarak gözlendi. Hasta mevcut radyolojik ve klinik veriler doğrultusunda kronik eozinofilik pnömoni olarak kabul edilerek metilprednizolon tedavisi başlandı tedavinin 1. Ayında lezyonlarda tam regresyon gözlenen hasta takip altına alındı. (Resim 2)

**SONUÇ:** Kronik eozinofilik pnömoni enfektif ve non-enfektif bir çok hastalığı radyolojik olarak taklit edebilmektedir. Uzun süredir hipersensivite pnömonisi olarak takip edilen kronik eozinofilik pnömoni tanılı olgumuzu sunmak istedik.

**Anahtar Kelimeler:** hipersensivite pnömonisi, kronik eozinofilik pönömoni,

Resim 1

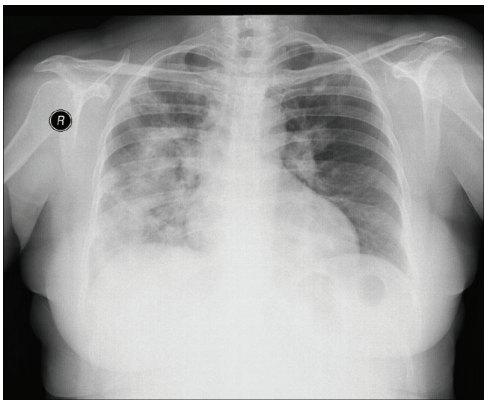

Sağ akciğer orta ve alt zonda sınırları düzensiz konsolide alan

Resim 2

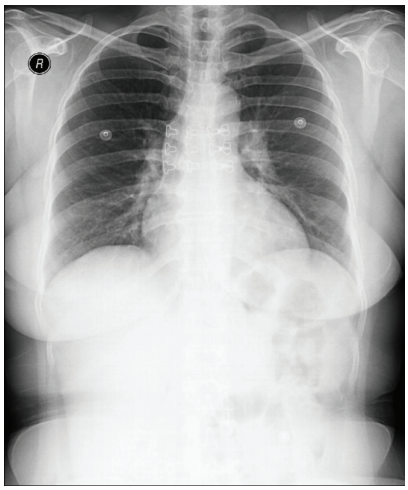

Tedavinin 1. Ayında lezyonlarda tam regresyon

# OK-54
# NADİR GÖRÜLEN KALITSAL BİR KİSTİK AKCİĞER HASTALIĞI: İKİ BİRT-HOGG-DUBE SENDROMU OLGUSU

Göksel Altınışık[1], Erhan Uğurlu[1], Neşe Demirkan[3], Ümit Aydoğmuş[2], Argün Kış[2], Francis Mccormack[4]
[1]Pamukkale Üniversitesi, Göğüs Hastalıkları Ana Bilim Dalı, Denizli
[2]Pamukkale Üniversitesi, Göğüs Cerrahisi Ana Bilim Dalı, Denizli
[3]Pamukkale Üniversitesi, Patoloji Ana Bilim Dalı, Denizli
[4]University of Cincinnati, Division of Pulmonary, Critical Care and Sleep Medicine, Ohio

**GİRİŞ:** Birt-Hogg-Dube Sendromu (BHD); saç folikül tümörleri, deride trikodiskomalı fibrofollikülomlar, renal tümörler ve multipl pulmoner kistlerin eşlik ettiği nadir görülen otozomal dominant bir hastalıktır.

**OLGU:** Kadın hasta (35), 2 yıl önce sırt ağrısı ile acil başvurusunda dış merkezde görülüp akciğer grafisinde solda pnömotoraks saptanması üzerine tüp torakostomi uygulanmış. Bilgisayarlı tomografi (BT)'de yaygın kistler görülmesi üzerine ayırıcı tanı amacıyla bölümümüze gönderildi. (Şekil 1) Fizik bakı yüz ve sırtındaki beyaz, foliküler lezyonlar dışında olağandı. (Şekil 2) Hastamızın özgeçmişi özellik taşımazken soygeçmişinde teyzesinin de pnömotoraks öyküsü olduğu öğrenildi. Yüzdeki ve sırttaki lezyonların biyopsileri sırasıyla trikodiskoma ve fibrofoliküloma olarak raporlandı. Batın BT'de sağ böbrekte 15 mm boyutlarında şüpheli solid lezyon saptandı ve izlem kararı verildi. Deride trikodiskoma ve fibrofoliküloma, akciğerde multipl kistler, böbrekte şüpheli solid lezyon olması nedeniyle BHD sendromu olarak tanı aldı. Hipofiz bezi adenomu (prolaktinoma) ve hiperprolaktinomi saptanarak kabergolin başlandı. 1 ay önceki batın BT'de sağ böbrekteki solid lezyonda büyüme saptanması nedeniyle operasyon planlanırken sağ hemitoraksta pnömotoraks saptandı. (Şekil 3) VATS ve wedge rezeksiyon yapıldı. Hasta sorunsuz izlenmektedir. İlk hastanın başvurusu ile eşzamanlı olarak teyzesi de değerlendirilmek üzere çağırıldı. Solunumsal yakınması olmayan 44 yaşındaki bu hasta da tipik BT bulguları ve yanaktaki lezyondan alınan biyopnin trikodiskoma olarak rapor edilmesi sonucunda BHD Sendromu tanısı aldı.

**Tartışma ve SONUÇ:** Doğurganlık çağında genç, sigara içmeyen kadın hastada, pnömotoraks sonrası saptanan yaygın kistik lezyonlar ile ilk akla gelen tanı lenfanjioleiyomyomatozis olsa da BT'deki parankimal kistlerin dağınık, daha büyük ve ince cidarlı oluşu, bleb benzeri görünümler ile tipik sayılabilecek görünümü, kolayca gözden kaçabilecek niteliklerine karşın trikodiskoma ve fibrofoliküloma olarak patolojik tanı alan tipik deri lezyonları, renal solid lezyon ve teyzede pnömotoraks öyküsü ile ortaya çıkan benzer radyolojik ve deri lezyonları ile hem hastamız hem de teyzesi BHD sendromu tanısı almıştır. Diffüz Kistik Akciğer Hastalıklarının genelde nadir rastlanması yanında BHD Sendromunun sıklığı daha az olup akla getirilmedikçe tanısının konulamayacağı, klinik tablonun özellikleri açısından izlemde ve aile bireylerinin değerlendirilmesi açısından özellikler taşıması nedeniyle olgu sunumları ayırıcı tanı, yaklaşım ve izlemde önem taşımaktadır. Daha önce birlikteliği bildirilmeyen Hipofiz adenoma ve hiperprolaktineminin de BHD Sendromlu hastalarda araştırılmasının yararlı olacağı görüşündeyiz.

**Anahtar Kelimeler:** Kistik akciğer hastalıkları, Birt-Hogg-Dube Sendromu, Pnömotoraks

# OK-55
# VATS İLE ARTERİOVENÖZ MALFORMASYONDA ALT LOB BAZAL SEGMENTEKTOMİ

Göktürk Fındık[1], Selma Mine Kara Apaydın[1], Mustafa Demiröz[1], Funda İncekara[1], Hakan Ertürk[2], Sadi Kaya[1]

[1]Atatürk Göğüs Hastalıkları ve Göğüs Cerrahisi Eğitim ve Araştırma Hastanesi, Göğüs Cerrahisi, Ankara
[2]Atatürk Göğüs Hastalıkları ve Göğüs Cerrahisi Eğitim ve Araştırma Hastanesi, Radyoloji, Ankara

Pulmoner arteriyovenöz malformasyon(PAVM),sol-sağ şanta neden olabilen pulmoner arter ve pulmoner venler arasındaki anormal direkt bağlantılardır. PAVM'nin boyutu büyüyerek(0.3-2 mm/yıl), hemoptizi, hemotoraks, serebral apse, felç gibi komplikasyonların ortaya çıkmasına yol açabilir. Nörolojik komplikasyonlar dışında ilerleyici hipoksemi ve kalp yetmezliği gibi komplikasyonlar da gelişebileceğinden PAVM'nin mutlaka tedavi edilmesi gerekmektedir,tedavi edilmeyenlerde yüksek morbidite ve mortaliye neden olabilir.Mortalite oranı tedavi edilmeyenlerde %50 iken, tedavi edilenlerde %3'ün altına inmektedir. Yaklaşık bir aydır öksürmekle ağızdan kan gelmesi, göğüs ve sırt ağrısı şikayetleri nedeniyle dış merkezde tetkik edilen 57 yaşında kadın hasta tarafımıza yönlendirildi. Çekilen Toraks BT'de sağ akciğer alt lob mediobazal ve posterobazal segment düzeyinde 64x30 mm paravertebral yerleşimli, spiküle konturlu solid lezyon izlendi. Yapılan fiberoptik bronkoskopide sistemler doğal görünümde olup hemoraji odağı görülmedi. PET-BT 'sinde bu alanın tutulumu suvmax:3.19 değerindeydi. SFT değerlerinden FEV1: 2.21, %95 ölçüldü. Öyküsünde 23 yıl önce kolesistektomi operasyonu mevcut olup sigara içmediği öğrenildi. EKO bulguları doğal olup, PAB değeri 20 mmHg ölçüldü. Medikal tedavi sonrası semptomlarında ve radyolojik bulgularında değişiklik izlenmeyen hastaya operasyon kararı alındı. Hastaya sağ VATS ile sağ alt lob bazal segmentektomi operasyonu yapıldı. İntraoperatif segmentektomi materyalinde çalışılan frozenda malignite lehine bulgu izlenmedi. Genel durumu iyi olan, hemoptizi şikayeti olmayan hasta postoperatif 4.günde dreni sonlandırılarak taburcu edildi. Postoperatif patolojisi arteriovenöz malformasyon ve lokalize bronşektazi bulguları olarak raporlandı.Pulmoner anjiyografi,akciğer grafisi, kontrastlı bilgisayarlı tomografi ve ekokardiyografi tanı amaçlı kullanılır.Genellikle ilk tercih edilen tedavi şekli PAVM'lerin afferent arterlerinin embolizasyonudur. Embolizasyonun başarısız olduğu durumlarda, embolizasyona rağmen ciddi kanama gelişen hastalarda, PAVM plevraya açıldığında veya kontrast madde alerjisi olanlarda ve lezyonları embolizasyon için uygun olmayanlarda PAVM'nin cerrahi rezeksiyon endikasyonu vardır. Hemoptizi şikayeti ile başvuran, maligniteyi taklit eden görüntüleme bulgularına sahip hastalarda arteriovenöz malformasyon olabileceğini göz önünde bulundurarak, minimal invaziv cerrahi yaklaşım olan VATS ile segmentektomi gibi sınırlı anatomik rezeksiyon ile kür sağlanabileceğini vurgulamak istedik.

**Anahtar Kelimeler:** Arteriovenöz malformasyon, VATS, segmentektomi

Resim

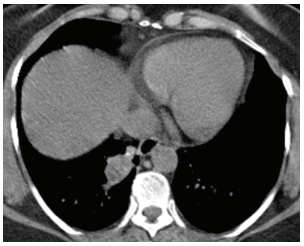

# OK-56
# VATS İLE İNSİDENTAL SAPTANAN KONJENİTAL TOTAL PERİKARDİYAL AGENEZİS

Hakkı Ulutaş[1], Muhammet Reha Çelik[1], Barış Akça[2], Mehmet Ağar[1], Nevzat Erdil[2]

[1]İnönü Üiversitesi Tıp Fakültesi Göğüs Cerrahisi AD. Malatya
[2]İnönü Üniversitesi Tıp Fakültesi Kalp ve Damar Cerrahisi AD. Malatya

Konjenital perikardiyal agenesis çok nadir görülen ve genellikle semptom vermeyen, tesadüfen başka nedenlerle opere edilen olgularda saptanan bir patolojidir. Sekonder spontan pnömotoraks nedeniyle VATS ile opere edilen ve insidental saptanan total perikart agenezis vakası sunuldu. Nefes darlığı, göğüs ağrısı şikayeti ile kliniğimize müracat eden 27 yaşındaki erkek hastanın çekilen PA akciğer grafisinde ve bilgisayarlı toraks tomografisinde; solda pnömotoraks ve minimal plevral efüzyon saptandı. Kardiyak yapılar sol deviye ve herniasyon mevcuttu (Resim 1). Hastaya sol SIVATS ile alt lob posterior ve linguladaki büle wedge rezeksiyon (bül rezeksiyonu) operasyonu uygulandı. İntraoperatif torasik organlar değerlendirilmesinde perikardın total olmadığı saptandı (Resim 2). İnsidental saptanan bu konjenital patoloji dışında başka organ patolojisi saptanmadı. Postoperatif dönemde komplikasyon gelişmeyen hasta 5. günü eksterne edildi. Çok nadir görülen ve genellikle asemptomatik seyreden parikardın total agenezisi, herhangi bir komplikasyona yol açmadığı sürece takip edilmelidir ve ek cerrahi müdahale gerek duyulmamaktadır.

**Anahtar Kelimeler:** Perikardiyal Agenezis, VATS, Spontan Pnömotoraks

Resim 1

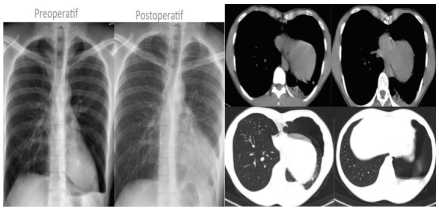


Preoperatif ve postoperatif PA akciğer grafisi ve preoperatif bilgisayarlı toraks tomografisi

Resim 2

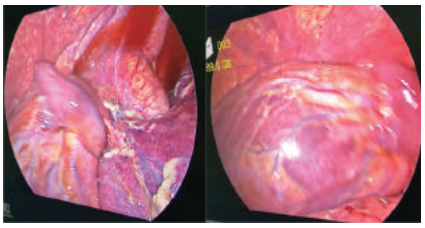

İnsidental saptanan total perikardiyal agenezis

## OK-57
## RADYOLOJİK MEDİASTİNAL KİTLE TANILI İKİ FARKLI OLGU -İKİ VATS- İKİ FARKLI SONUÇ

Figen Türk, Yeliz Erol, Metin Er, Ahmet Üçvet, Soner Gürsoy

SBÜ.Dr. Suat Seren Göğüs Hastalıkları ve Cerrahisi Eğitim ve Araştırma Hastanesi, Göğüs Cerrahi AD. İzmir

**GİRİŞ:** Mediastinal kitleler hem tanısal amaçlı hem de vital yapılara bası ve malign değişikliğe uğrama potansiyeli nedeniyle cerrahi eksizyon gerektirir.

**GEREÇLER VE YÖNTEM:** Radyolojik olarak mediastinal kitle tanısı konan iki olguda, radyolojik, klinik ve cerrahi explorasyon sonuçları karşılaştırılmıştır.

**BULGULAR:** Birinci olgu; 26 yaşında kadın, tetkikler sırasında tesadüfen lezyon saptanmış. Rutin laboratuar testler olağan. PA akciğer grafi olağan. Toraks BT sağ hiler düzeyde lezyon (Resim 1A,B), Toraks MR'da Sağda hiler düzeyde vertebra sağ korpus anterior komşuluğunda 2,5 cm çapında T2A görüntülerde hiperintens T1A görüntülerde hiperintens lezyon görünümü dikkati çekmiştir (bronkojenik kist?).SFT normal. Bronkoskopide endobronşiyal lezyon yok. Sağ VATS eksplorasyon, lezyonun sağ akciğer alt lob superior segment yerleşimli olduğu görüldü. Sağ mini torakotomi ile hibrid şekilde sağ alt lob superior segmentektomi uygulandı. Postoperatif patoloji sonucu intraparankimal bronkojenik kist ile uyumlu rapor edildi İkinci Olgu; 31 yaşında kadın, iki yıl önce obesite cerrahisi için tetkik edilirken tesadüfen lezyon saptanmış. 140 kg ve mediastinal kistik lezyon nedeniyle, cerrahi sonrası operasyon planlanmış. İkinci yılda 60 kilogram verme sonrası başvuran olguda laboratuar testler olağan, PA akciğer grafi parakardiyak alanda dansite artımı, SFT olağan. Bronkoskopide endobronşiyal lezyon yok. Toraks BT'de sağda infrahiler düzeyden başlayarak posteriorda mide özefagogastrik bileşke düzeyine kadar uzanan kalsifikasyonlar içeren yaklaşık en geniş yerinde 5cm'ye varan vertikal uzunluğu yaklaşık 10cm'ye ulaşan kitle lezyonu mevcut (Resim 2A,B,C,D,E,F). Sağ VATS eksplorasyon lezyonun özofagus ile ilişkili olduğu saptandı. Sağ torakotomi eşliğinde özofagustan miyotomi ile kitle eksizyonu uygulandı. Patoloji sonucu özofagus leiomyomu ile uyumlu rapor edildi.

**SONUÇ:** Akciğer lezyonları, benign ve malign akciğer tümörleri, plevranın metastatik hastalıkları ve konjenital akciğer patolojileri, mediyasten tümörleri ile karışabilir. Radyolojik tetkikler tanıda ilk basamağı oluşturmakla, posteroanterior akciğer grafisi ve lateral grafilere ek olarak, Toraks BT, baryumlu özofagus grafisi, ultrasonografi ve Toraks MR ayırıcı tanıda yardımcı olur. Özellikle toraks MR lezyon lokalizasyonu ve içeriği hakkında bilgi verirken, gereksiz girişimsel işlemlerden koruyabilmekte ve uygun yerden biyopsi almaya yönlendirebilmektedir.

**TARTIŞMA:** Farklı tanı ve olası komplikasyonları önleme açısından, cerrahi eksplorasyonun ve yeterliliğin önemi vurgulanmıştır.

**Anahtar Kelimeler:** Mediastinal kitle, tanı yanlışlığı, VATS

Resim 1

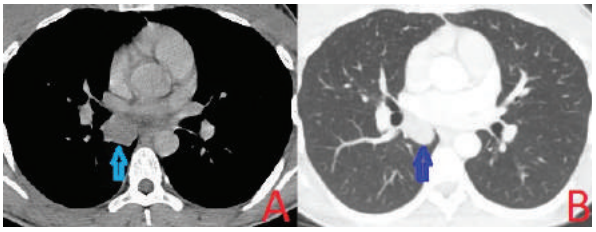


Preoperatif Toraks BT görüntüsü

Resim 2

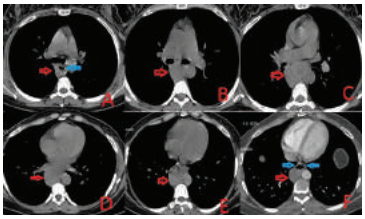


Preoperatif toraks BT görüntüsü

# OK-58
# VİDEOTORAKOSKOPİ İLE AYNI TARAF FARKLI LOB MULTİ SEGMENTEKTOMİ YAPILAN BRONŞEKTAZİ: OLGU SUNUMU

Özgür Öztürk, Kenan Can Ceylan, Şeyda Örs Kaya

S.B.Ü Dr. Suat Seren Göğüs Hastalıkları ve Cerrahisi E.A.H, Göğüs Cerrahisi Kliniği, İzmir

**GİRİŞ:** Bronşektazi kıkırdak içeren hava yollarının; kas ve elastik yapılarının destrüksiyonu sonucu kalıcı ve geri dönüşsüz genişlemesidir. Hastalığın ortadan kaldırılmasında cerrahi rezeksiyon yapılmaktadır. Uygulanacak cerrahi rezeksiyonda daha çok torakomi tercih edilmektedir. Segmentektomi, lobektomi ve pnömonektomi şeklinde anatomik rezeksiyonlar uygulanabilmektedir. Bronşektazide varolan plevral yapışıklıklar, multiple lenf nodları ve genişlemiş bronşial arterler nedeniyle videotorakoskopinin uygulanabilirliğini sınırlamaktadır. Bronşektazi nedeniyle videotorakoskopik olarak aynı taraf farklı lob multi segmentektomi uygulanan hasta incelendi.

**OLGU:** Otuzdokuz yaşında kadın hasta 2 yıldır minimal hemoptizi ve sık enfeksiyon şikayetiyle başvurdu. Göğüs hastalıkları değerlendirmesinde sağ orta lobda bronşektazi nedeniyle takip edilen hasta tarafımıza yönlendirildi. Toraks bt de orta lobda bronşektazi mevcuttu. Lokalize hastalık olması sık enfeksiyon öyküsü olan hastaya perop bronkoskopi ile sağ alt lobdan yabancı cisim çıkarılması ve sağ videotorakoskopi ile orta lob medial segmentektomi ile alt lob multibazal segmentektomi operasyonu uygulandı. Perop dönemde orta lob medial segmentin ve alt lob common bazal segmentlerin atrofik, konsolide, hepatize vaziyette olduğu gözlendi. Postop dönemde komplikasyon gelişmeyen posotp 3. gün heimlich dren sistemiyle taburcu edildi. İkinci hafta poliklinik kontrolünde dreni sonlandırıldı.

**SONUÇ:** Bronşektazi etyolojisinde en sık geçirilmiş bronkopulmoner enfeksiyonlar yer alır. Uygulanacak cerrahi tedavinin başarısını belirleyen; lezyonların lokalize ve komplet anatomik olarak rezeksiyon yapılabilir olmasıdır. Uygulacak cerrahi metod tek taraflı bronşektazilerde videotorakoskopi veya torakotomi olabilmektedir. Geçirilmiş enfeksiyonlara bağlı sıkı yapışıklıklar, bronşial arter genişlemeleri ve multiple lenf nodları diseksiyon güçlüğü yaratarak komplikasyon oranını artırıp videotorakoskopiyi sınırlandırmaktadır. Olgumuzda videotorakoskopi aynı taraf farklı lobda multi segmentektomi yapılarak güvenle uygulanmış olup sunulmaya değer bulunmuştur.

**Anahtar Kelimeler:** Bronşektazi, Segmentektomi, Vdeotorakoskopi

Preop akciğer grafisi

Preop toraks BT

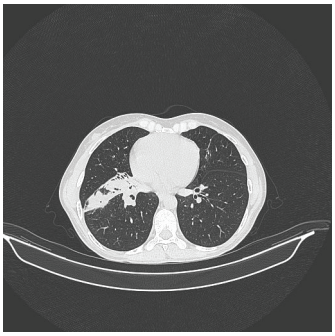

# OK-59
# TEK AKCİĞERDE VATS METASTAZEKTOMİ

Muharrem Özkaya, Mehmet Bilgin

Sağlık Bilimleri Üniversitesi Antalya SUAM, Antalya

**GİRİŞ:** Pnömonektomi sonrası kalan akciğer dokusunda yeni akciğer kanseri yada rekürrens gelişimi sonrası tedavi seçenekleri arasında cerrahinin çoğunlukla kontraendike olduğu düşünülmektedir.Çalışmamızda pnömonektomi sonrası kalan tek akciğerde metastaz saptanan ve cerrahi rezeksiyon uygulanan olgu sunuldu.

**OLGU:** Yaklaşık bir yıl önce sol akciğer adeno kanser nedeniyle sol pnömonektomi yapılan 54 yaş erkek hasta, onkoloji tarafından takiplerinde çekilen Pozitron Emisyon Tomografisi-Bilgisayarlı Tomografi (PET-BT) tetkikinde; Sağ akciğer orta lobda parafissürel 8 mm ve 6mm birbirine komşu iki adet intraparankimal nodülde fokal düşük düzeyde artmış FDG tutulumu (SUVmax:3,53)(metastaz?) izlenmesi üzerine onkoloji konseyinde görüşülerek cerrahi kararı alınmıştır.Klinik olarak operasyona hazırlanan olguya VATS eşliğinde sağ orta lob lateral segmentte geniş wedge rezeksiyon yapıldı.Spesimenin mikroskopik değerlendirmesinde kesit yüzeyinde 1,5x1,3x1 cm boyutunda, plevraya bitişik görünümde, staplerli alana en yakın olduğu yerde 2 cm uzaklıkta, gri-beyaz renkte, solid yapıda nodüler lezyon primer akciğer adenokarsinomu ile uyumlu olarak raporlandı.Hastaya operasyon sonrası onkoloji tarafından tedavi verildi. Postoperatif yakın takipte bulunmaktadır.

**SONUÇ:** Tek akciğerli hastalarda akciğer rezeksiyonlarının dikkatli hasta seçimi ile VATS ile güvenli rezeksiyon yapılabileceği akılda tutulmalıdır.

**Anahtar Kelimeler:** Metastazektomi,Tek akciğer cerrahisi,VATS

Resim 1.

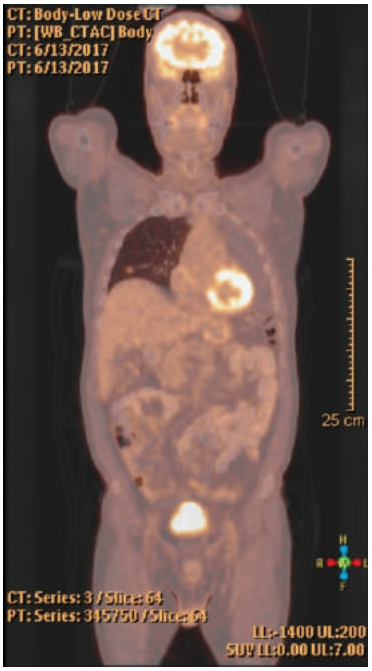


Ameliyat öncesi PET-BT görüntüsü

Resim 2.

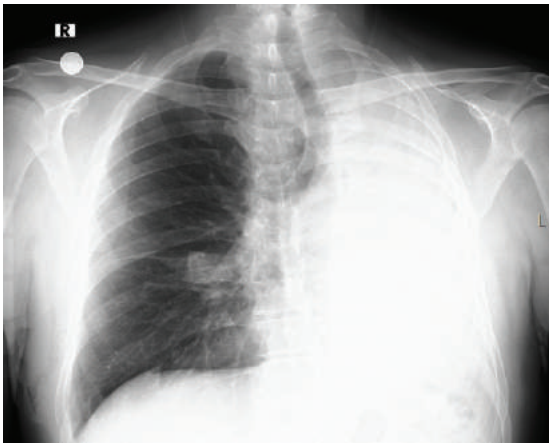


Ameliyattan 1 ay sonrası PA AC grafisi

## OK-60
## AKCİĞER APSESİNİN NADİR BİR KOMPLİKASYONU: AORTOPLEVRAL FİSTÜL

Özgür İşgörücü[1], Necati Çıtak[1], Bariş Açikmeşe[1], Yunus Aksoy[2], Mehmet Atay[2]

[1]Bakırköy Dr. Sadi Konuk EAH, Göğüs Cerrahisi ve Akciğer Nakli Kliniği, İstanbul
[2]Bakırköy Dr.Sadi Konuk EAH, Kalp ve Damar Cerrahisi Kliniği, İSTANBUL

**GİRİŞ:** Akciğer Apsesine Sekonder Gelişen Nadir Ve Mortal Bir Komplikasyon Olan Aortoplevral Ve Aortopulmoner Fistülller İle İlgili Literatürde Postmortem Olgu Bildirimleri Vardır. Aortoplevral Fistül Tespit Ve Tedavi Edilen Olgu Sunacaktır.

**OLGU:** Yirmibir Yaşındaki Kadın Hasta Ateş Ve Solunum Sıkıntısı Şikayetleri Sonucunda Lober Pnömoni, Sepsis Öntanıları İle Enfeksiyon Hastalıkları Kliniğine İnterne Edilmişti. Onbeş Yıl Önce Geçirilmiş Subakut Sklerozan Panensefalit(Sspe) Nedeniyle Gelişmiş Mental Retardasyonu Ve Hareket Kısıtlılığı Mevcuttu. Akciğer Grafisi Ve Bilgisayarlı Toraks Tomografisi Görüntülemelerinde Akciğer Apsesi Tespit Edilen Hastanın Ek Hastalıkları Göz Önünde Bulundurularak Yapılan Cerrahi Konseyde Perkütan Drenaj Ve Antibiyoterapi İle Tedavisi Kararlaştırıldı. Uzun Süreli Drenaj Öngörülerek Pezzer Mantar Uçlu Lateks Katater İle Drenaj Uygulandı, Apse İçeriği Kültür Antibiyogramına Uygun Tedavi Başlandı. Radyolojik Ve Klinik İyileşme Sonrası Ayaktan Takibe Alınan Hasta Postop 1.Ayda Masif Hemotoraks Kliniği İle Başvurdu. Kontrastlı Toraks Bt Ve Aortik Anjiografi İle Aortoplevral Fistül Saptandı. Torasik Endovasküler Anevrizma Onarımı (Tevar) Tekniği İle Torasik Aortaya Stent Uygulanan Hastanın Plevral Drenajı Postop 35. Günde Sonlandırıldı. Altı Aydır Poliklinik Takibi Sürdürülen Hastada Fistül Ve Apsede Nüks Saptanmadı.

**SONUÇ:** Akciğer Apselerinde Enfektif Pulmoner Arteriyel Erozyona Bağlı Hemoptizi Tanımlanmıştır. Aortopulmoner Fistüller De Hemoptizi Semptomunun Atipik Etyolojisi Olabilir. Apseli Olgularda Vasküler Erozyonun Akciğer Dışı Yapılarda Da Gelişebileceği Akılda Tutulmalı Ve Mortalitesi Yüksek Bu Durumları Tanıyabilmek İçin Komşu Vasküler Yapıların Kontrastlı Görüntülemeleri Yapılmalı Ve Tedavide Multidisipliner Yaklaşım Benimsenmelidir.

**Anahtar Kelimeler:** AKCİĞER APSESİ, AORTOPLEVRAL FİSTÜL, HEMOTORAKS, TEVAR

## OK-61
## VOLÜM KÜÇÜLTÜCÜ CERRAHİ SONRASI SOL PNÖMONEKTOMİ OLGUSU

Merve Şatır, Anar Süleymanov, Anıl Gökçe, Aynur Baş, Ali Çelik, Abdullah İrfan Taştepe

Gazi Üniversitesi,Göğüs Cerrahi Anabilim Dalı,Ankara

Akciğer kanseri hem erkekler hem kadınlar arasında kanser nedenli ölümlerin en başında gelmeye devam etmektedir. Akciğer kanseri olan hastalarda büllöz akciğer hastalığı insidansı % 2,5 ila% 3,9 (2-4) olarak bildirilmiştir.

**OLGU:** 59 yaşında erkek hasta nefes darlığı şikayetiyle dış merkeze başvurdu. Toraks BT'de sol akciğer üst lob bronşunu saran 2.5 cm boyutunda hipodens lezyon, sağ akciğer üst lob da amfizematöz değişiklikler saptandı. Sol akciğerdeki kitleden bronkoskopi eşliğinde alınan biyopsi sonucu skuamöz hücreli karsinom olarak raporlandı. SFT sinde FEV1: 0,47 lt, FEV1 % ise 15 olarak hesaplandı. Hastaya öncelikle sağ torakotomi ile volüm küçültücü cerrahi yapıldı. Operasyondan 3 ay sonra SFT sinde FEV1: 2,53 lt, FEV1 % 68 olarak hesaplandı. Kantitatif perfüzyon sintigrafisinde sol pnömonektomi sonrası beklenen FEV1:1.38 olarak hesaplandı. Hastaya sol pnömonektomi ve lenf nodu diseksiyonu yapıldı. Patolojisinde tümör çapı 3,5 cm ölçüldü. Lenf nodu patolojisinde metastaz görülmedi. Hasta postop 7. Günde komplikasyonsuz taburcu edildi.

**TARTIŞMA:** Bül, akciğer parankimi içinde çapı 1 cm'den büyük olan hava birikimleridir. Dev büllöz amfizem bir veya iki hemitoraksın en az 1/3'ünü kaplayan bül olarak tanımlanmaktadır, genellikle dispne ile kendini belli eder. Bül komşuluğundaki akciğer dokusu atelektatik ve fonksiyon görmez bir hale gelir. Ağır hasar almış akciğer dokusunun çıkarılması aşırı havalanmayı önler ve kalan sağlam akciğer dokusu ile elastik recoil geri dönebilir. Pnömonektominin operasyon mortalitesi %5-%20 arasındadır. Kantitatif perfüzyon sintigrafisinde postoperatif dönem için tahmin edilen FEV1 değerleri 800 mL üzerinde olan hastalar rezeksiyon açısından yeterli pulmoner rezerve sahip kabul edilirler.

**Anahtar Kelimeler:** bül, pnömonektomi,akciğer kanseri

# OK-62
# KAZ YETİŞTİRİCİLİĞİNE BAĞLI OLARAK GELİŞEN 2 HİPERSENSİVİTE PNÖMONİ OLGUSU

Buğra Kerget[1], Dursun Erol Afşin[2], Ömer Araz[2], Elif Yılmazel Uçar[2], Nafiye Yılmaz[2], Metin Akgün[2], Mehmet Meral[2], Leyla Sağlam[2]

[1]Sağlık Bilimleri Üniversitesi, Bölge Eğitim Araştırma Hastanesi Göğüs Hastalıkları Anabilim Dalı, Erzurum
[2]Atatürk Üniversitesi, Göğüs Hastalıkları Anabilim Dalı, Erzurum

**OLGU 1:** Elliyedi yaşında kadın hasta Ardahan'dan gelmekteydi. Polikliniğimize eforla gelişen nefes darlığı ve kuru öksürük şikayetiyle başvurdu. Hastanın özgeçmişinde bilinen bir rahatsızlığı ve operasyon öyküsü mevcut değildi. 5 senedir kaz yetiştiriciliği ile uğraşmaktaydı. Hastanın dinlemekle bilateral yaygın tüm loblarda ince ralleri mevcut idi. Ateş: 37 C, nabız 112/dk ritmik, solunum sayısı 20 idi. Oda havasında parmak ucu saturasyonu 80 idi. Posterior anterior akciğer grafisinde bilateral orta ve alt zonlarda daha belirgin olmak üzere yaygın buzlu cam dansitesinde konsolide alan mevcut idi. Solunum fonksiyon testinde (SFT) FEV1/FVC:78, FEV1: 1.78 lt (%56), FVC: 1.9 lt (%62), DLCO: %56 idi. Laboratuvarında sedimantasyon 45, CRP: 15 idi. Hastanın çekilen yüksek rezolüsyonlu bilgisayarlı tomografisinde (YRBT) bilateral tüm loblarda yaygın buzlu cam dansitesinde konsolide alan ve yaygın havalanma farlılıkları mevcut idi.(Resim 1) Bulgular anamnez ile korele değerlendirildiğinde subakut hipersensivite pnömonisi olarak değerlendirilip hastanın maruziyeti kesilerek 1mg/kg/gün dozunda metilprednizolon tedavisi başlandı. Takiplerinde genel durumunda düzelme gözlenen hastanın 1. ayında yapılan SFT'sinde FEV1/FVC: 77, FEV1: 2.10 lt (%80), FVC: 2.78 lt (%82), DLCO:78 olarak tespit edildi.

**OLGU 2:** Kırksekiz yaşında bayan hasta Kars'tan gelmekteydi. Polikliniğimize efor dispnesi ve kuru öksürük şikayetiyle başvurdu. Özgeçmişinde 2 sene önce apandisten opere olmuştu ve 4 senedir kaz yetiştiriciliği ile uğraşmaktaydı. Dinlemekle bilateral yaygın krepitan ralleri mevcut idi. Ateş: 37.1 C, nabız:98, solunum sayısı: 18 idi. Oda havasında saturasyonu 90 idi. Akciğer garafisinde bilateral orta ve alt zonlarda buzlu cam dansitesinde konsolide alan mevcut idi. Laboratuvarında sedimantasyon: 30, CRP 10 idi. SFT'de FEV1/FVC: 75, FEV1: 1.4 lt (%60), FVC: 1.6 lt (%62), DLCO: 68 idi. YRBT'de bilateral buzlu am dansitesinde konsolide alan ve yaygın havalanma farklılıkları gözlendi. Hastanın anamnez ve radyoloji doğrultusunda kaz tüyüne bağlı gelişen hipersensivite pnömonisi olarak kabul edilip 1 mg/kg/gün dozunda metilprednizolon tedavisi başlandı. Maruziyet sonlandırıldı. Hastanın 1. ayında yapılan SFT'sinde difüzyon kaybı ve restriksiyon düzelmiş PAAG bulguları gerilemişti. Takip altına alındı.

**SONUÇ:** Kuzeydoğu Anadolu bölgesi dahilinde özellikle Kars ve Ardahan illerinde kaz yetiştiriciliği önemli bir rol oynamakta olup bu bölgelerden nefes darlığı ve kuru öksürük şikayeti ile başvuran hastalarda özellikle hipersensivite pnömonisinin akılda bulundurulması gerektiğine vurgu yapmak için sunmak istedik.

**Anahtar Kelimeler:** hipersensivite pnömonisi, kaz tüyü, ekstrensek alerjik alveolit

Resim 1

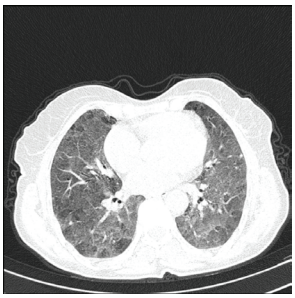

Bilateral tüm loblarda yaygın buzlu cam dansitesinde konsolide alan ve yaygın havalanma farlılıkları

# OK-63
# ALVEOLER MİKROLİTİAZİS OLARAK UZUN SÜRE TAKİP EDİLEN SİDER-SİLİKOZİS OLGU SUNUMU

Buğra Kerget[1], Dursun Erol Afşin[2], Metin Akgün[2], Nafiye Yilmaz[2], Ömer Araz[2], Elif Yilmazel Uçar[2], Mehmet Meral[2], Leyla Sağlam[2]

[1]Sağlık Bilimleri Üniversitesi Bölge Eğitim Araştırma Hastanesi, Göğüs Hastalıkları Anabilim Dalı, Erzurum
[2]Atatürk Üniveristesi, Göğüs Hastalıkları Anabilim Dalı, Erzurum

**GİRİŞ**: Akciğerlerde demir tozunun ve demir oksitlerinin birleşmesi sonucunda siderozis gözlenebilmektedir. Bazı cevherlerde demir ve silis tozun birlikte bulunması sonucunda sidero-silikozis şeklinde karşımıza çıkmaktadır. Hastamız polikliniğimize başvurmadan önce yaklaşık 15 senedir demir doğrama işinde çalışmıştı. Askerde nefes darlığı şikayetinde artma olması üzerine yapılan tetkikleri neticesinde sağ akciğerden VATS biopsi yapılarak alveoler mikrolitiazis tanısı almıştı. Malulen emeklilik için polikliniğimize yaptığı başvuru sonucunda yapılan radyolojik inceleme ve detaylı anamnez sonrasında sidero-silikozis tanısı konulan olgumuzu sunmak istedik.

**OLGU:** Otuziki yaşında erkek hasta maluliyet için polikliğimize başvurdu. Hastanın eforla artan nefes darlığı ve kuru öksürük şikayeti mevcut idi. Özgeçmişinde 15 sene demir doğrama atölyesinde çalışmıştı ve 9 sene önce askere gittiğinde nefes darlığında artma olması üzerine çekilen filmler neticesinde sağ akciğerinden VATS biopsi alındığını öğrendik. Hastanın yapılan fizik muayenesinde solunumu 20/dk idi. Nabız 100/ritmik, ateş 36, oda havasında saturasyonu 88 idi. Dinlemekle bilateral üst loblarda belirgin olmak üzere ralleri, ve bilateral ekspiryumlarında uzama mevcut idi. Çekilen posterior anterior akciğer grafisinde bilateral üst ve orta zonlarda daha belirgin olmak üzere sınırları düzensiz ön planda retiküler ağırlıklı retikülonoduler dansite artışı gözlendi. Hastanın yapılan solunum fonksiyon testinde FEV1/FVC:60, FEV1: 1.50 lt (%56), FVC: 2.1 lt (%59) idi. Hastaya yüksek rezolusyonlu toraks bilgisayarlı tomografi çekildi. Bilateral üst loblarda yer yer birleşme eğiliminde olan retikülonoduler dansite artışı yaygın fibrotik çekintiler olduğu gözlendi, alt loblarda parankim üst loblara nazaran daha doğaldı ve radyoloji tarafından ön planda mesleki akciğer hastalığı olabileceği vurgulandı. (Resim 1) Hastanın alınan anamnezinde 9 sene önce yapılan sağ akciğer alt lob biopsi sonucunda parankimal yaygın kalsifikasyonun ön planda alveoler mikrolitiazis lehine yorumlandığı gözlendi. Hastanın alınan anamnezi ve radyoloji bulguları kliniğimizce toraks konseyinde tartışıldı. Demir doğramada 15 sene çalışan hastanın mevcut lezyonları ön planda sidero-silikozis lehine değerlendirildi. Patoloji preperatlarının tekrar değerlendirilmesi açısından değerlendirilmesi istendi ancak bulunamadı. Parankimal kalsifikasyon bulguları kalsiyum silikata bağlı olabileceği düşünüldü. Hastaya inhaler tedavi başlandı ve kontrole çağrıldı.

**SONUÇ:** Mesleki akciğer hastalıkları sanayi kolunun aktif olarak gözlenmediği illerde ve detaylı anamnez alınmadığı zamanlarda sıkça atlanılan bir sorun olmaya devam etmektedir. Yeterli radyolojik bulgu ve anamnez doğrultusunda biopsi alınmadan tanı konulabilecek mevcut hastalıklara vurgu yapmak amacıyla olgumuzu sunmak istedik.

**Anahtar Kelimeler:** alveoler mikrolitiazis, siderozis, silikozis

Resim 1

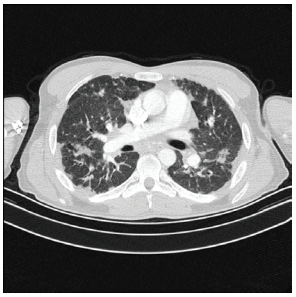

Bilateral üst loblarda yer yer birleşme eğiliminde olan retikülonoduler dansite artışı yaygın fibrotik çekintiler

# OK-64
# ÜVEİT VE MEDİYASTİNAL LEZYON BİRLİKTELİĞİ HER ZAMAN SARKOİDOZ MUDUR?

Deniz Köksal[1], Elif Babaoğlu[1], Sevinç Sarınç Ulaşlı[1], Macit Arıyürek[2]

[1]Hacettepe Üniversitesi Tıp Fakültesi, Göğüs Hastalıkları Anabilim Dalı, Ankara
[2]Hacettepe Üniversitesi Tıp Fakültesi, Radyoloji Anabilim Dalı, Ankara

Sarkoidoz etyolojisi bilinmeyen, akciğer ve mediyastinal lenf nodları başta olmak üzere birçok organı tutabilen, heterojen inflamatuvar bir hastalıktır. Tanı klinik, radyolojik değerlendirme, hastalığın tuttuğu organlarda non-kazeifiye granülomların gösterilmesi ve diğer granülomatöz hastalıkların dışlanması ile konur. Sarkoidozlu hastaların %11-83'ünde göz tutulumu olabilmektedir. Granülomatöz iltihap gözdeki tüm yapıları tutabilirken, en sık üveite neden olur ve üveit saptanan hastalar sarkoidoz açısından tetkik edilmek üzere sıklıkla göğüs hastalıkları kliniklerine refere edilirler. Üveit nedeniyle tedavi görmekte olan 43 yaşındaki kadın hasta sarkoidoz açısından tetkik edilmek üzere polikliniğimize refere edildi. Bilinen başka bir hastalığı ve sigara içme öyküsü yoktu. Herhangi bir yakınması olmayan hastaya başka bir merkezde toraks BT çekilmiş ve subkarinal alanda konglomere lenf nodları ile uyumlu yumuşak doku lezyonu görülmüştü. Radyolojik bulgular hiler lenf nodlarının tutulmaması nedeniyle çok tipik olmasa da hastaya sarkoidoz ön tanısıyla FOB ve konvansiyonel transbronşiyal lenf nodu iğne aspirasyonu yapıldı. Aspirasyon sırasında sarı renkli sıvı aspire edilmesi üzerine mediyastinal lezyonun kistik bir lezyon olabileceği düşünülerek, hastaya toraks-mediyasten MR istendi. MR'da subkarinal bölgede T1 ve T2 görüntülerde proteinden zengin bronkojenik kist ile uyumlu kistik lezyon izlendi (Resim 1a, b). Hastaya cerrahi tedavi önerildi. Sonuç olarak; sarkoidoz tanısını koymakta sadece klinik ve radyolojik bulgular yeterli olmayabilir. Ayırıcı tanı için minimal invaziv yöntemlerle biyopsi yapılmalı ve non-kazeifiye granülomlar gösterilmeye çalışılmalıdır. Bronkojenik kistlerin ayırıcı tanı ve tedavisinde cerrahi eksizyon önemlidir.

**Anahtar Kelimeler:** üveit, sarkoidoz, bronkojenik kist

Resim 1a: Mediasten MR görüntüsü

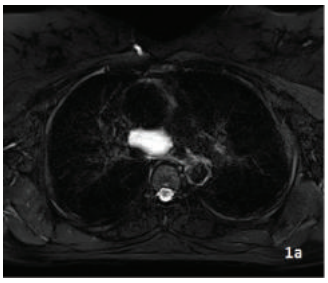


Resim 1b: Mediasten MR görüntüsü

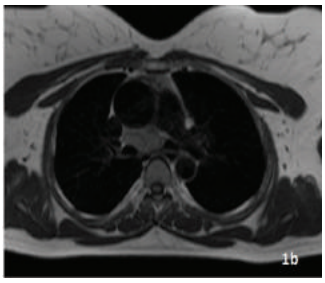

# OK-65
# BRONKOALVEOLER LAVAJ İLE KAYNAKÇI AKCİĞERİ TANISI ALAN PULMONER FİBROZİSLİ OLGU

Deniz Köksal[1], Oğuz Karcıoğlu[1], Elif Babaoğlu[1], Sevinç Sarınç Ulaşlı[1], Sevgen Önder[2]

[1]Hacettepe Üniversitesi Tıp Fakültesi, Göğüs Hastalıkları Anabilim Dalı, Ankara
[2]Hacettepe Üniversitesi Tıp Fakültesi, Patoloji Anabilim Dalı, Ankara

İnterstiyel akciğer hastalıkları (İAH), oldukça çok sayıda hastalığı içeren bir hastalık grubu olup, en geniş alt grubunu idiyopatik interstisyel pnömoniler oluşturur. Bu grup hastalığa idiyopatik demeden önce çevresel ve mesleksel maruziyetlerin sorgulanması çok önemlidir. Kaynakçı akciğeri veya pnömosiderozis, nadir bir mesleksel hastalık olup, kronik demir tozu inhalasyonu neticesinde alveoler makrofajlarda demir birikimi ile karakterizedir. Hastalarda kronik bronşit bulguları yanı sıra İAH gelişebilir. 56 yaşında hiçbir yakınması olmayan erkek hasta, iş yeri hekimi tarafından çekilen akciğer grafisinde, her iki alt zonda lineer ve retiküler dansiteler görülmesi üzerine hastanemize yönlendirilmişti. Kırk paket-yıl sigara içme öyküsü olan hasta 4 yıldır sigara içmiyordu. Son 25 yıldır iç ve dış ortamda kaynakçılık yapıyordu. Hastanın oral antidiyabetiklerle kontrol altında olan diyabetes mellitusu vardı. Fizik muayenesinde akciğer bazallerinde bilateral velcro raller işitiliyordu ve parmaklarda çomaklaşma vardı. Bilgisayarlı toraks tomografisinde usual interstisyel pnömoni ile uyumlu radyolojik bulgular yanı sıra en büyüğü sağ hiler 12 mm olmak üzere büyümüş mediyastinal lenf nodları izlendi (Resim 1). Hasta bu başvurusundan 6 ay önce de hastanemize gelmiş toraks BT çektirmiş, ancak sonucunu göstermeye gelmemişti. Her iki toraks BT karşılaştırıldığında radyolojik bulguların stabil olduğu görüldü. Solunum fonksiyon testleri normal sınırlarda olan hastanın 6 dakika yürüme testi 585 m bulundu. Tam kan sayımı, biyokimyasal testleri, sedimentasyon hızı, C-reaktif protein, idrar tahlili, kollajen doku belirteçleri normal sınırlarda bulundu. Hasta meslek öyküsü ile birlikte değerlendirildiğinde en olası tanımız kaynakçı akciğeri olsa da, hastanın büyümüş lenf nodlarını transbronşiyal iğne aspirasyonu (TBİA) yaparak örneklemek ve BAL da demir yüklü makrofaj araştırmak amaçlı fiberoptik bronkoskopi (FOB) yapıldı. FOB'da her iki bronşiyal sistem doğal olarak izlendi. Subkarinal lenf nodu TBİA ile örneklendi, ancak tanısal materyal elde edilemedi. BAL sitolojisi malign hücre içermemekteydi. BAL sıvısı prusya mavisi boyası ile boyandığında, alveolar makrofajların yaklaşık %25'inde sitoplazmalarının çoğunu dolduran hemosiderin pigmenti izlendi (Resim 2). Mevcut bulgularla kaynakçı akciğeri olarak değerlendirilen hastaya kaynakçılığı bırakması önerilerek taburcu edildi. Sonuç olarak; bu olgu kaynakçı akciğerinin tanısında BAL'ın tanıya önemli katkı sağladığını göstermesi açısından önemli bulunarak sunulmuştur.

**Anahtar Kelimeler:** Kaynakçı akciğeri, bronkoalveoler lavaj, demir yüklü makrofaj

Resim 1

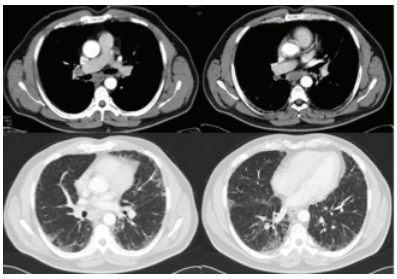

Toraks BT'de İAH ile uyumlu bulgular ve büyümüş subkarinal lenf nodu

Resim 2

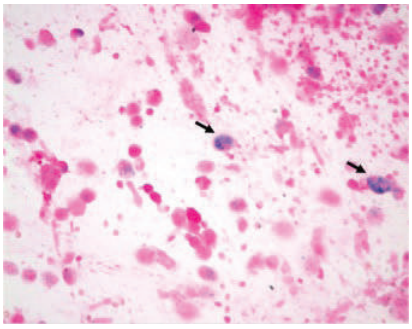

BAL örneğine ait sitolojik yaymanın Prusya mavisi boyamasında alveolar makrofajların bir kısmının sitoplazmasında, sitoplazmanın çoğunu dolduran mavi renkli granüler pigment izlenmektedir

# OK-66
# TRAKEOBRONKOPATİA OSTEOKONDROPLASTİKA VE AKCİĞER ADENOKARSİNOM TANISI KONULAN BİR OLGU

Zeynep Karagün, Celalettin Yılmaz, Çiğdem Biber

Ankara Atatürk Göğüs Hastalıkları ve Göğüs Cerrahisi Eğitim ve Araştırma Hastanesi

**GİRİŞ:**Trakeobronkopatia Osteokondroplastika(TO); etyolojisi bilinmeyen, trakea ve bronş submukozasında kemik ve kıkırdak nodüllerin varlığı ile karakterize, nadir görülen, benign bir durumdur.Hastalık çoğunlukla 50 yaş üzerinde erkeklerde görülür.Olguların çoğu asemptomatik olduğundan tanı genellikle rastlantısal olarak otopside veya bronkoskopi ile konulur.Akciğer adeno-karsinomları tüm akciğer kanserleri arasında en sıktır. Kadınlarda ve sigara içmeyenlerde daha sık görülür.Burada kuru öksürük şikayeti ile başvurduğu hastanede yapılan tetkiklerinde Toraks BT'sinde:Sol akciğer alt lob superior segmentte 20*21*22mm boyutunda homojen opaklaşma gösteren komşu parankiminde buzlu cam tarzında dansisite artışı saptanan hastanın yapılan bronkoskopisinde:rastlantısal olarak TO tanısı konuldu.TTİİAB ile adenokarsinom tanısı konulan ve TO nedeniyle postoperatif komplikasyonlar gözönünde bulundurularak cerrahi operasyon yapılamayan 56 yaşındaki kadın hasta sunulmaktadır.

**OLGU:** 56 yaşında kadın hasta 6 aydır devam eden kuru öksürük şikayeti ile başvurduğu hastanede çekilen Toraks BT'sinde:Sol akciğer alt lob superior segmentte 20*21*22mm boyutunda homojen opaklaşma gösteren ve komşu parankimininde buzlu cam tarzında dansisite artışı mevcut olan hasta ileri tetkik ve tedavi amacıyla hastanemize yönlendirilmiş.Özgeçmişinde hipertansiyon dışında özellik olmayan hastanın Soygeçmişindede özellik yoktu.Vital bulguları ve Fizik Muayenesi:Doğaldı.Hemogram ve Biyokimyasal tetkikleride normaldi. Dış merkezde çekilen Toraks BT'sine ek olarak hastanemizde 1) Akciğer Grafisi,2)Bronkoskopi,3)Pet BT,4)TTİİABx tetkikleri yapıldı Bronkoskopide:Trakeadan başlayıp sağ-sol ana bronşlarıda içine alan alt-üst lob ayrım bronşlarına kadar ilerleyen submukozal irili ufaklı sert beyaz renkli yüzeyi düzgün havayolunu içten daraltan multipl nodüler lezyonlar izlendi(Resim 1). Pet BT:Sol akciğer alt lob süperior segmentte majör fissürde izlenen ve periferindeki parankimde buzlu cam dansitesinin eşlik ettiği düzensiz konturlu 20x17 mm çaplı nodüler dansite artımında yoğun artmış metabolik aktivite tutulumu gözlendi.Tanı amaçlı yapılan TTİİABx'nin histopatolojik incelenmesinde:oval,kromatinden zengin nükleuslu,eozinofilik sitoplazmalı güçlü müsin pozitif hücrelerden oluşan tümöral yapı izlendi. Bronkoskopide;submukozal irili ufaklı sert beyaz renkli yüzeyi düzgün havayolunu içten daraltan multipl nodüler lezyonların izlenmesi nedeniyle hastamıza TO ve hastamızın çekilen Toraks BT ve Pet BT'sinde malignite süphesi uyandıran lezyondan yapılan TTİİABx'sindeki histopatolojik bulgularla adenokarsinom tanısı konuldu. Göğüs cerrahisi tarafından değerlendirilen hastanın operasyon sırasında entübasyon sıkıntısı olabileceği ve sonrasında atelektazi riski nedeniyle cerrahi tedavinin mevcut komplikasyonlardan dolayı yapılamayacağını belirtiler.Radyasyon Onkolojisi tarafından değerlendirilen küratif RT uygun görülen hasta halen kliniğimizde takiptedir.

**SONUÇ:** TO tanısı nedeniyle malignitesine yönelik cerrahi operasyon yapılamayan 56 yaşındaki kadın hastayı nadir vakalardan olduğu için sunmayı değer bulduk.

**Anahtar Kelimeler:** Trakeobronkopatia Osteokondroplastika,Adenokarsinom,Cerrahi Komplikasyon

Resim 1

Trakeadan başlayıp sağ-sol ana bronşlarıda içine alan alt-üst lob ayrım bronşlarına kadar ilerleyen submukozal irili ufaklı sert beyaz renkli yüzeyi düzgün havayolunu içten daraltan multipl nodüler lezyonlar

## OK-67
## PLEVRAL EFFÜZYONUN ENDER BİR NEDENİ:MALİGN MEZENKİMAL TÜMÖR

Ahu Cerit, Aydanur Ekici, Şule İleri, Mehmet Ekici

Kırıkkale Üniversitesi,Göğüs Hastalıkları Ana Bilim Dalı,Kırıkkale

62 yaşında kadın hasta,1 sene önce nefes darlığı ve sırt ağrısı şikayeti ile polikliniğimize başvurdu. Akciğer grafisinde sağ plevral effüzyon izlenmesi ve d-dimer:2.5µg/mL olması nedeniyle çekilen toraks bt anjioda sol pulmoner arter alt lob dallarında emboli ile uyumlu dolum defekti olması üzerine kliniğe yatırıldı ve hastaya antikoagulan tedavi başlandı. Hastaya torasentez yapıldı eksuda vasıflı idi ve plevral sıvı sitolojisi lenfositten zengin olarak geldi. Ancak çekilen kontrol akciğer grafisinde plevral effüzyon izlenmeyen hasta takip önerilerek; warfarinle taburcu edildi. 6 ay sonra kontrole gelen hastanın çekilen bilgisayarlı tomografisinde pulmoner arterler açıktı ve akciğer parankiminde patoloji izlenmedi. 8 ay sonra polikliniğimize aynı şikâyetlerle tekrar başvuran, özgecmişinde hipertansiyon olan hastaya çekilen akciğer grafisinde sağ parakardiyak alanda düzgün sınırlı opasite izlendi. Fizik muayenede sağ akciğer bazalde ince ral mecuttu. Solunum fonksiyon testinde FVC:1.73L (80%) FEV1:1.58L (%89) FEV1/FVC: %91.6 idi. Hastanın beyaz küresi 10.190/uL, c-reaktif protein; 37 mg/dL, sedimentasyon; 96/st ve tümör markerları negatif geldi. Hastaya moksifloksasin, salbutamol+ipratropiyum bromür nebül, flutikazon propiyonat nebül tedavisi başlandı. Fleksible bronkoskopi sonucunda endobronşiyal lezyon izlenmeyen hastaya yapılan transtorasik iğne biyopsi sonucu malign mezenkimal tümör ile uyumlu olarak geldi.

**Anahtar Kelimeler:** effüzyon, malign mezenkimal tümör, pulmoner emboli

Hastanın ilk görüntüsü

Hastanın sağ parakardiak kitle görünümü ve ttiab uygulanan yeri

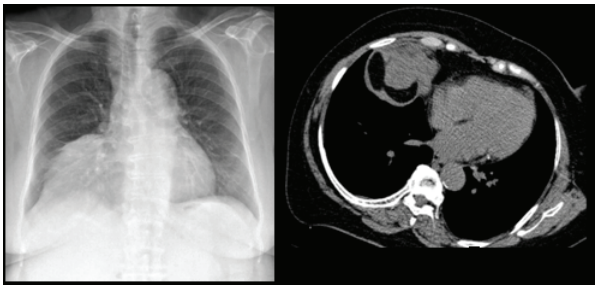

# OK-68
# P-ANCA İLİŞKİLİ GLOMERÜLONEFRİT VE SİLİKOZİS BİRLİKTELİĞİ

Dilek Ergün[1], Recai Ergün[2], Özlem Kar Kurt[3], Ender Evcik[4]

[1]Ankara Meslek Hastalıkları Hastanesi, Göğüs Hastalıkları Kliniği, Ankara
[2]Sağlık Bilimleri Üniversitesi Dışkapı Yıldırım Beyazıt Eğitim ve Araştırma Hastanesi Göğüs Hastalıkları Kliniği, Ankara
[3]Hacettepe Üniversitesi Tıp Fakültesi, İç Hastalıkları Anabilim Dalı, İş ve Meslek Hastalıkları Bilim Dalı, Ankara
[4]Ankara Meslek Hastalıkları Hastanesi, Radyoloji Kliniği, Ankara

**GİRİŞ:** Silika maruziyeti, ilerleyici sistemik sklerozis, sistemik lupus eritematozis, romatoid artrit, dermatomyozit, glomerülonefrit ve vaskülit gibi birçok farklı bozukluklarla ilişkilidir.

**OLGU:** Üre-kreatinin yüksekliği nedeniyle nefroloji bölümünde takipli 41 yaşındaki erkek hasta meslek hastalığı ön tanısıyla kliniğimize sevk edildi. Özgeçmişinde 25 paket-yıl sigara öyküsü mevcuttu. Dış merkezde yapılan tetkiklerinde böbrek biyopsisi fokal segmental glomeruloskleroz ile uyumlu olarak raporlanmıştı. Etyolojide malignite açısından yapılan tetkiklerinde bir patoloji saptanmamıştı. Gastrointestinal Sistem endoskopileri normal olarak bulundu. Serolojik testlerinde P-ANCA (+) olarak saptandı. Geçirilmiş tüberküloz öyküsü olan hastada amiloidoz açısından yapılan tetkikleri normal olarak bulundu. Hastanın akciğer grafisinde yaygın milimetrik lezyonlarının olması üzerine mevcuttu. 27 yıldır diş teknisyeni olarak çalışan hasta metal tesviye ve kumlama yapmaktaydı. Fizik muayenede özellik saptanmadı. Solunum fonksiyon testleri ve diffüzyon testleri normaldi. YRBT'de her iki akciğerde konglemerasyon eğilimi gösteren mikronodüller, fibrotik yumuşak dokuya sekonder parankimal destrüksiyon ve hiler ve mediastinal lenfadenopatiler ve kalsifikasyonlar saptandı.

**TARTIŞMA:** Literatürde silikozis ve böbrek yetmezliği olan bir hastanın otopsi bulgularında böbreklerde kresentik glomerülonefrit ve akciğerlerde silikotik nodüller saptanmıştır (1). RPGN' li 16 hastanın 7'sinde silika maruziyeti olduğu (RR:14, $p < 0.001$)ve 7 hastanın 6'sında MPO-ANCA pozitif bulunmuştur. Bu nedenle, silikanın immün yanıtı bozarak glomerülonefrite neden olabileceği bildirilmiştir (2). Silika partikülleri, büyük oranda makrofajların aktivasyonu ile immun sistemi aktive etmektedir. Böbrek tutulumu toksik etki olarak veya otoimmün hastalık bağlamında ortaya çıkabilmekte ve silis hasarı var olan böbrek hastalığını kötüleşmesine neden olabilmektedir. Böbrek patolojisi ile ilgili olarak, silika kaynaklı nefropatinin spesifik bir klinik veya laboratuvar bulgusu yoktur.

**SONUÇ:** Bu olguda P-ANCA ilişkili glomerülonefrit ve silikozis birlikteliği ve etyolojide başka faktör olmaması nedeniyle mevcut böbrek patolojisinin silika maruziyetine bağlı olabileceği düşünüldü. Özellikle silis, ağır metaller ve solventlere maruz kalan çalışanlarda böbrek patolojisinin erken tanısı için detaylı meslek anamnezi alınmalı ve yakın takipleri yapılmalıdır (3).

1. A case of silicosis with MPO-ANCA-associated glomerulonephritis and alveolar hemorrhage].Nakajima H, et all. 2001 May;43(4):351-6.
2. Association between silica exposure and necrotizing crescentic glomerulonephritis with p-ANCA and anti-MPO antibodies: a hospital-based case-control study. Gregorini G, et all. Adv Exp Med Biol. 1993;336:435-40. 3. Silica and renal diseases: no longer a problem in the 21st century? Strata P, et all. Source J Nephrol. 2001 Jul-Aug;14(4):228-47.

**Anahtar Kelimeler:** P-ANCA, glomerülonefrit, silikozis, diş teknisyeni,

Hastaya ait HRCT kesiti

Her iki acde konglemerasyon eğilimi gösteren mikronoduller, fibrotik yumuşak dokuya sekonder parankimal destrüksiyon.

Hiler ve mediastinal Lenfadenopati ve kalsifikasyonlar

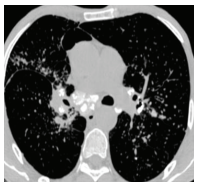

Hiler ve mediastinal Lenfadenopati ve kalsifikasyonlar

# ELEKTRONİK POSTERLER

# EP-001
# ERLOTİNİB TEDAVİSİNE DİRENÇ GELİŞEN AKCİĞER ADENOKANSERİ OLGUSU

Elif Babaoğlu[1], Sadettin Kılıçkap[2], Sevinç Sarınç Ulaşlı[1], Deniz Köksal[1]

[1]Hacettepe Üniversitesi, Göğüs Hastalıkları Ana Bilim Dalı, Ankara
[2]Hacettepe Üniversitesi, Medikal Onkoloji Bilim Dalı, Ankara

72 yaşında sigara içmeyen kadın hasta Ocak 2015 tarihinde, sağ kolda ani gelişen güçsüzlük nedeniyle acile başvurdu ve beyin MR'ında akut enfarkt saptandı. Bu dönemde çekilen akciğer grafisinde plevral efüzyon saptandı. Çekilen akciğer tomografisinde sağda plevral efüzyon, sol akciğerde homojen opasite ve sağ akciğerde nodül görülmesi üzerine PET-BT çekildi. Soldaki lezyonda 18-FDG tutulumu saptandı (SUVmax:2.6). Nodül ve sıvıda FDG tutulumu saptandı. Sol akciğerdeki bu lezyondan kesici iğne biyopsisi yapıldı. Tanı adenokarsinom ile uyumlu geldi. ECOG PS:0 olan ve EGFR ekzon 21 kodon 858'de L858R nokta mutasyonu saptanması üzerine Erlotinib başlandı. Tedavi süresince oluşan dermatit ve diyare lokal tedavilerle kontrol altına alındı. Erlotinib tedavisine başlangıçta yanıt alınsa da tedavinin 17. ayında hasta artan nefes darlığı ile başvurdu. Çekilen akciğer grafisinde sol akciğerde artmış plevral efüzyon görüldü. Torasentez yapıldı ve sıvı sitolojisi adenokarsinom olarak raporlandı. Hastanın plevral sıvısından yapılan sitobloktan EGFR mutasyon analizi istendi ve ekzon 20'de T790M mutasyonu saptandı. Hastaya Osimertinib başlandı. Takiplerinde kitle ve sıvıda belirgin gerileme görüldü. Akciğer kanseri olgularının %80 KHDAK'dir. KHDAK'li hastaların çoğu tanı anında metastatik evrededir. TKI'lara direnç gelişebilmektedir.En sık görülen direnç paterni hastaların %62'sinde bulunan ekzon 20'de oluşan 2.bir EGFR mutasyonu olan T790M mutasyonudur. T790M (+) hastalarda TKI sonrası progresyon 14 ay; T790M (-) 11 ay olarak bulunmuş (p=0.1). Osimertinib, T790M mutasyonu gösterilen hastalarda kullanılan irreversibl TKI'dür. Sunduğumuz hastada da T790M mutasyonu gösterilerek Osimertinib başlandı ve tedaviye yanıt alındı. Hasta 2,5 yıldır adenokarsinom tanısı ile izlenmektedir ve kitle lezyonları gerilemiştir.

**Anahtar Kelimeler:** adenokarsinom, erlotinib, osimertinib, T790M mutasyonu, hedefe yönelik tedavi

İlk tanı anında çekilen tomografi kesitleri

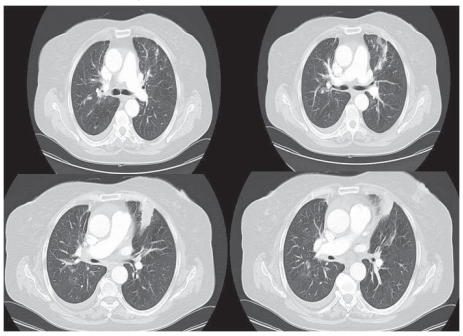

Osimertinib tedavisi sonrası çekilen tomografi kesitleri

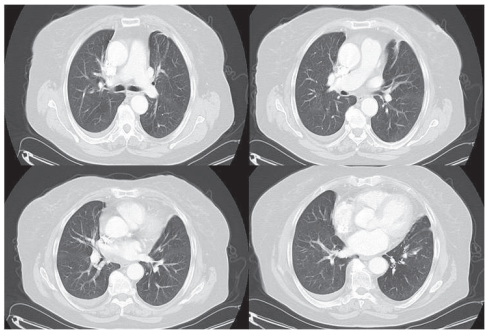

# EP-002
# POSTERİOR MEDİASTİNAL DEV SELLÜLER SCHWANNOM OLGUSU

Yasin Ekinci, Gökay Reyhan

Denizli Devlet Hastanesi, Göğüs Cerrahi Servisi, Denizli

**GİRİŞ:** Periferik sinir kılıfı tümörleri schwann hücreleri, perinöral hücreler ve nöral fibroblastlardan gelişir. Schwann hücrelerinden gelişenler schwannom adını alır ve immun dokukimyasal olarak S100 proteini olumludur. Schwannoma olgularının yaklaşık %10'u sellüler schwannomadır. Daha çok paravertebral, paraspinöz olarak yerleşirler. Kadın, erkek oranı 1:5 dir. Posterior mediastinal dev sellüler schwannom olgusuna yaklaşımımız irdelendi.

**OLGU:** 41 yaşında kadın olgu sağ yan ağrısı şikayeti ile başvurdu. Çekilen akciğer grafisinde sağ hemitoraksın %50sini kaplayan kitle görünümü olması üzerine Toraks BT çekildi. Çekilen Toraks BT' de sağ akciğer alt lob bazali komşuluğunda sağ akciğer alt lob ve vasküler yapıları deplase eden yaklaşık 11,5 cm lik hipodens solid lezyon izlendi. Batın ultrasonografisinde patoloji saptanmayan hastaya operasyon önerildi. Sağ torakotomi ile yapılan eksplorasyonda posterior mediastende torakal vertebralar üzerine oturan, sağ alt loba yapışık 16x13x9cm lik solid lastik kıvamında kitle eksplore edildi. İstenen peroperatif Beyin Cerrahisi konsultasyonunda tümörün vertebral kanala girmediği tespit edildi. Tümör kapsülü ile birlikte unblock rezeke edildi. Patolojisi sellüler schwannom olarak geldi. Uygulanan immunhistokimyasal boyamada tümöral hücreler Vimentin (+), S-100 (+), Pansitokeratin (-), CD31 (-), CD34 (-), HHV-8 (-), SMA (-), Desmin (-), Myogenin (-), CD56 (-) olarak saptandı. Ki-67 proliferasyon indeksi düşük olarak saptandı.

**SONUÇ:** Sellüler schwannom görüntüleme yöntemleriyle spesifiye edilemeyebilir ve ince iğne aspirasyon biopsisi verileri de yetersiz olabilir. Tedavisi cerrahidir. Cerrahi rezeksiyonda sinir trasesi boyunca dikkatli eksplorasyon yapılmalıdır. Lokal kontrol için cerrahiye ek olarak radyoterapi de uygulanabilir.

**Anahtar Kelimeler:** Mediasten, Schwannom, Toraks

Resim 1

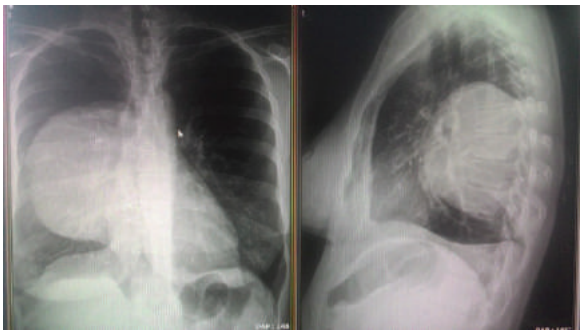

PA ve Lateral Akciğer Grafisinde Preoperatif Görünüm

Resim 2

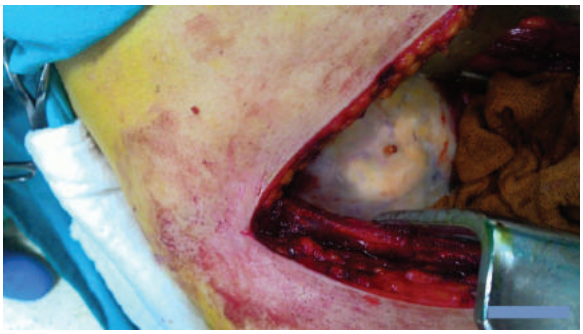

İntraoperatif Görünüm

# EP-003
# PULMONER ARTER LEİYOMYOSARKOMU: KLİNİK DİLEMMA

Nilgün Yılmaz Demirci[1], Nurgül Naurzvai[1], İsmail Kırbaş[2], Nalan Akyürek[3], Gül Gürsel[1], Can Öztürk[1]

[1]Gazi Üniversitesi Tıp Fakültesi, Göğüs Hastalıkları Ana Bilim Dalı, Ankara
[2]Özel Sincan Lokman hekim Hastanesi, Ankara
[3]Gazi Üniversitesi Tıp Fakültesi, Patoloji Ana Bilim Dalı, Ankara

Leiomyosarkomlar yumuşak dokunun nadir görülen neoplazmlarıdır. Primer pulmoner leiomyosarkomlar(PPL) ise son derece seyrek görülür ve mortal seyreder. PPL yaklaşık olarak tüm primer akciğer malignitelerinin % 0.2-0.5'ini oluştururlar. PPL bronş duvarının düz kas hücrelerinden(%20 ), kan damarlarından(%10) veya pulmoner interstisyumdan(%70) kaynaklanabilir. Seyrek olması, lokalizasyonu ve nonspesifik klinik bulguları nedeniyle, doğru teşhis ve uygun tedavi gecikebilmektedir. 70 yaşında sigara içmeyen bir erkek hasta, 4 aydır olan progresif nefes darlığı, göğüs ağrısı ve kilo kaybı şikayeti ile başvurdu. 4 ay öncesinde hemorajik perikardiyal efüzyon nedeni ile 2.5 litre perikardiyosentez yapıldığı, bir ay süreyle ibuprofen sonrası ekokardiyografide perikardiyal efüzyon izlenmediği dış merkez epikrizinden öğrenildi. Olgu hipertansifti ve koroner arter stent öyküsü vardı. Solunum sistemi muayenesinde sağ hemitoraksta solunum seslerinde azalma saptandı. İlk laboratuvar değerlendirmeleri D-Dimer: 3640 ng / ml yüksekliği dışında normaldi. Önceki perikardiyal efüzyon öyküsü nedeni ile hastaya yatak başı toraks ultrasonografi yapıldı. Triküspid kapak orifisini ve kısmen de üst ve alt vena kava orifislerini tıkayan büyük, immobil sağ atriyal kitle saptandı (Şekil 1). Toraks BT'de sağ alt paratrakeal alandan subkarinal alana uzanan, pulmoner arter ve sağ atriyumu invaze eden dev kitle izlendi(Şekil 2). Bronkoskopi tanısal olmadı. TTİİAB sonucu leiomyosarkom olarak raporlandı(Şekil 2). PET-BT' de kitle dışında patolojik tutulum izlenmedi(Şekil 2). Patolojik materyalde kesici biyopsi olduğu için orijini hakkında yorum yapılamadı. Olgumuzun 4 ay önceki toraks BT görüntülerine ulaştığımızda sağ pulmoner arterden kaynaklandığı düşünüldü. Pulmoner arter leiyomyosarkom(PAL)' lu birçok hasta öksürük, dispne, hemoptizi, balgam, göğüs veya sırt ağrısı ve kilo kaybı gibi akciğerin diğer primer tümörlerinde olan semptomlarla başvurabilirler. Bazen bu semptomlar sıklıkla pulmoner emboli ile ilişkili olarak yanlış yorumlanır ve tedavi yanıtı olmadığında cerrahi gibi işlemler sonucunda sarkom saptanabilir.Cerrahi girişim olmaksızın PAL'lu hastaların ortalama sağkalım süresi yaklaşık 1.5 aydır ve 5 yılda PAL için sağkalım oranı% 6'dır. Çoğu hasta, pulmoner çıkış obstrüksiyonuna bağlı olarak dekompanse sağ kalp yetmezliğinden ölür. Torasik ultrasonografi(US), pulmoner ve kardiyak dispne ayırıcı tanısı yararlı bir araçtır. Bu gecikmiş ve nadir vakada, torasik US tanısal sürece oldukça katkı sağlamıştır. Klinisyenlerin toraks US kullanımı yaygınlaşmalıdır.

**Anahtar Kelimeler:** akciğer malignitesi, primer pulmoner leiyomyosarkom, torasik ultrasonografi, teşhis

Şekil 1

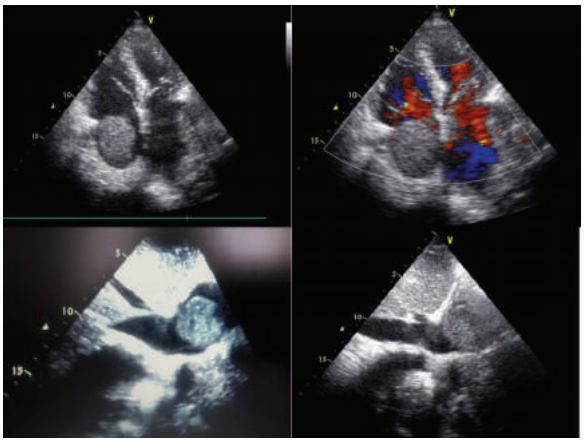

Şekil 2

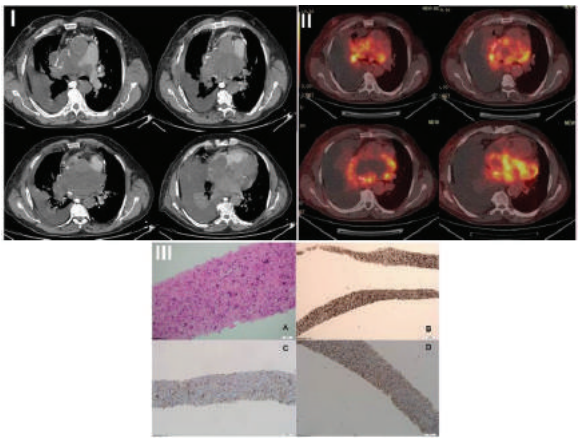

## EP-004
## BRONKOSKOPİYLE TANI KONULAN DERMOTOFİBROSARKOM PROTÜBERANS'IN AKCİĞER VE ENDOBRONŞİYAL METASTAZI (ÇOK NADİR BİR OLGU)

Pelin Korkmaz, Şeyma Özden, Işıl Gökdemir, Ayşin Durmaz, Naciye Mutlu, Hüseyin Cem Tigin, Burcu Arpınar Yiğitbaş, Halide Nur Ürer, Nural Ören, Özkan Saydam, Celalettin İbrahim Kocatürk, Murat Kıyık

Sağlık Bilimleri Üniversitesi Yedikule Göğüs Hastalıkları ve Göğüs Cerrahisi Eğitim ve Araştırma Hastanesi

45 yaşında erkek hasta, öksürmekle ağzından kan gelmesi şikayetiyle tarafımıza başvurdu. Fizik muayenesinde kunduracı göğüs deformitesi ve batında daha önce yapılan operasyonlara sekonder oluşan insizyon skarı mevcuttu. Hastanın diğer sistem muayenelerinde herhangi bir patoloji yoktu. Hastanın özgeçmişinde 2011 yılında karın ön duvarında kitle tespit edildiği ve eksizyonel biyopsiyle dermatofibrosarkom tanısı aldığı bilinmekteydi. 2013 yılında karın ön duvarında yeni ortaya çıkan 4 adet yeni kitle olduğu ve yapılan geniş eksizyonel biyopsi sonuçlarının da dermatofibrosarkom olarak raporlandığı öğrenildi. Hastanın akciğer grafisinde sol akciğer orta zonda parahiler bölgede kitlesel görünüm mevcuttu. Kontrastlı toraks bt incelemesinde solda alt lob segmentler hizasında, konsolide, 84x71 mm boyutlu kitlesel lezyon izlendi. FOB'da sağ ana bronş sistemi açık ve normal, sol alt lob girişini tıkayan üzeri nekrotik kitle ile karşılaşıldı.Kitleden biyopsi yapıldı. Bronş biyopsisi, dermatofibrosarkoma protüberans zeminde fibrosarkomatöz transformasyon tanılı yumuşak doku tümörünün akciğer metastazı lehine yorumlandı. Hasta göğüs cerrahisi ile konseyde konuşuldu. Torakotomi kararı alındı. Hastaya göğüs cerrahisi tarafından fissur invazyonu olması da göz önüne alınarak sol pnömonektomi yapıldı. Operasyon sonrası patoloji preperatları incelendiğinde bulgular dermatofibrosarkoma protüberans zeminde fibrosarkomatöz transformasyon tanılı yumuşak doku tümörünün akciğer metastazı olarak olarak raporlandı. Literatürü taradığımızda dermatofibrosarkomun akciğer metastazının nadir olmasının yanı sıra, bronkoskopiyle tanı konulan ve endobronşiyal lezyonu olan birkaç olgu olduğunu gözlemlediğimizden olgumuzu sunmak istedik.

**Anahtar Kelimeler:** Bronkoskopi, Dermatofibrosarkom, Endobronşiyal Metastaz

Posterior Anterior Akciğer Grafisi

Başvuru Akciğer Grafisi

## EP-005

# AKCİĞERDE KİTLE NEDENİYLE BAŞVURUP HODGKİN LENFOMA TANISI ALAN OLGU

Sinan Durmuş[1], Mukaddes Şener[1], Argün Kış[2], Fatma Evyapan[1]

[1]Pamukkale Üniversitesi, Göğüs Hastalıkları Ana Bilim Dalı, Denizli
[2]Pamukkale Üniversitesi, Göğüs Cerrahisi Ana Bilim Dalı, Denizli

**GİRİŞ:** Hodgkin lenfomanın (HL) parankimal akciğer tutulumu hastalığın seyrinde nadir görülmektedir. Parankim tutulumu olan olguların %50'si ilk tanı sırasında pulmoner şikayetlerle Göğüs hastalıkları kliniklerine başvurabilmektedirler.Solunumsal şikayetlerle kliniğimize başvuran bu olguda HL tanısı alma sürecini tartışacağız.

**OLGU:** 46 yaşında kadın hasta. İki yıldır olan gece terlemesi, göğüs ağrısı, öksürük ve halsizlik semptomlarıyla başvurdu. Astım dışında özgeçmişinde belirgin özellik yoktu. 40p/y sigara öyküsü mevcut, 3 yıldır içmemekteydi. Fizik muayenesi(FM)'nde sağ hemitoraksta solunum sesleri az, yer yer ralleri mevcuttu. Sistemik FM'de sağ memede şişlik, çap farkı ve sağ aksillada ele gelen 10X5 mm lastik kıvamında,ağrısız lenf nodu mevcuttu. Akciğer grafisinde sağda non-homojen dansite artışı görünmekteydi. Toraks BT'de; sağ üst lob bronşunu oblitere eden 6,5X9 cm göğüs duvarına invaze kitle, sağ aksillada 5 cm çaplı konglomere lenfadenopati, sağ meme cilt-cilt altı dokuda ödem ve dansite artışı ve mediastende multipl lenfadenopati (LAP) saptandı. Bronkoskobide üst lobun dıştan bası ile daralmış, düzensiz ve ödemli mukozası olduğu gözlendi ve biyopsi alındı. Meme MRG'de sağ meme alt iç kesimde göğüs duvarından muhtemelen plevradan köken alan, göğüs duvarı infiltrasyonuna ( pectoral kas ve kemik) yol açan 3x3,5 cm kitle izlendi. Bronkoskobi non-diagnostik geldi. PET-BT'de; sağ supraklavikular(suv 6.30),sağ rektopectoral(suv:5.87),sağ aksiller(suv 8.30),mediastende multipl( suv 2-7.79 arasında değişen), sağ 2.-3. interkostal aralıkta parasternal (sırasıyla suv 6.89-9.59),sağ subdiafragmatik, sağ renal ven posterior komşuluğunda, dalak parankimi içinde LAP'lar ve sağ akciğer üst ve orta lobdaki kitle (suv 10,62) izlendi. Yapılan akciğer TTİAB sonucunun da non-diagnostik gelmesi üzerine sağ aksiler bölgedeki lenf bezinden multipl punch biyopsiler alındı ve tanı; HL, mikst selüler tip(MST) geldi. Onkoloji ve Hematoloji'ye yönlendirildi. Kemoterapinin 6. ayında kitlede ve meme boyutlarında gerileme olması akciğerdeki kitlenin lenfomaya bağlı olduğunu düşündürdü.

**Anahtar Kelimeler:** hodgkin,kitle,lenfoma,

resim 2

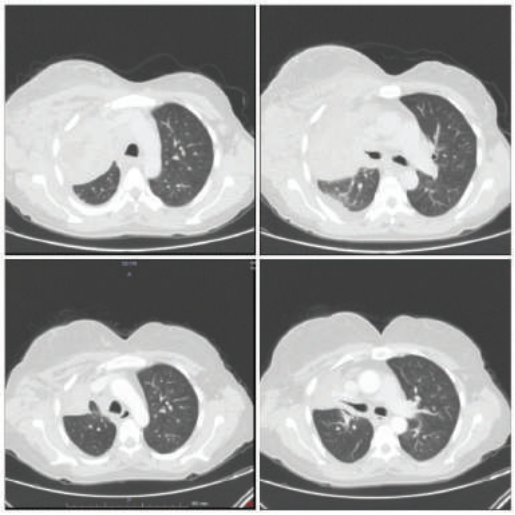

KT öncesi-KT'nin 6. ayı

resim1

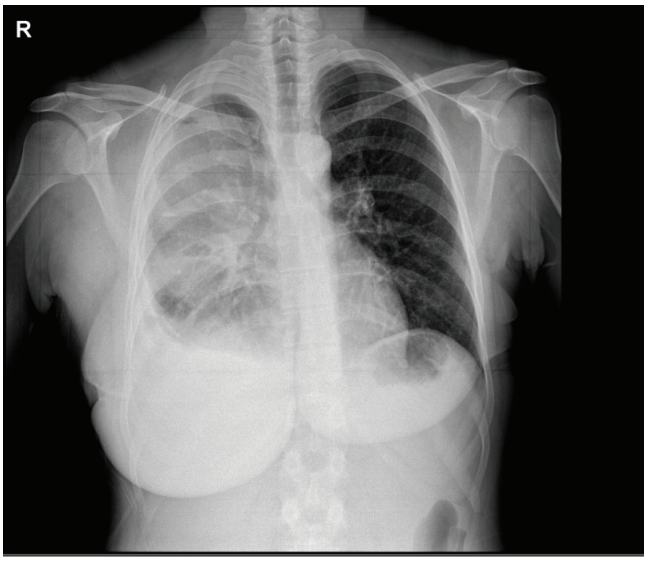


## EP-006

# HİDROPNÖMOTORAKS İLE PREZENTE OLAN AKCİĞER KARSİNOMU OLGUSU

Şeyma Özden, Burcu Arpınar Yiğitbaş, Ayşin Durmaz, Hüseyin Cem Tigin, Naciye Mutlu, Işıl Gökdemir, Pelin Korkmaz, Murat Kıyık

Sağlık Bilimleri Üniversitesi Yedikule Göğüs Hastalıkları ve Göğüs Cerrahisi E.A.H.

76 yaşında,erkek hasta, 3 gündür ani başlayan nefes darlığı, terleme, titreme şikayetleri ile başvurduğu acil polikliniğimizden servisimize interne edildi. 10 yıldır KOAH tanısı mevcut, 30 paket/yıl sigara anamnezi mevcut, 5 yıldır exsmoker. Hastanın servise alındığında PA akciğer grafisinde sağ üst ve orta zonda içinde alveologramların izlendiği nonhomojen dansite artışı izlendi. Hastanın bakılan biyokimyasal parametrelerinde CRP: 295 mg/L (yüksek risk:>3), lökosit:13,17 10e3/uL(3.98-10.2), Glu:164 mg/dL (70-110) Albumin:3,1 g/dL (3,2-5,2) AKG'de pO2:61,3mmHg (70-110) pCO2:46,1 mmHg (32-45) pH:7,31 (7.35-7.45) idi. Hastaya inhaler bronkodilatör, antbiyoterapi olarak Ampisilin-sülbaktam 1 gr 4*1 ıv ve klaritramisin 500 mg 2*1 p.o. başlandı, hastanın 3.gün ateşinin devam etmesi üzerine çekilen PA grafide yeterli gerileme izlenmemesi, CRP'nin hafif artış göstermesi (313 mg/L) üzerine antibiyoterapİsi piperasin tazobaktam 4,5 gr 4*1 iv ve siprofloksasin 400 mg 2*1 iv olacak şekilde değiştirildi. Hastanın daha sonraki takibinde ateşi düştü, genel durumu düzeldi, CRP 27 mg/L 'ye düştü taburculuğu planlanan hastaya kontrol PA akciğer grafi istendi. Çekilen Pa grafide sağ akciğerde hidropnomotoraks saptandı, göğüs cerrahisi ile konsülte edilen hastata TT + KSD uygulandı, plevral mayi örneklendi hemorajik görünümde eksuda vasıfta, lenfosit hakimiyetinde sıvı saptandı, sitoloji malignite açısından negatif idi. Hastaya bu dönemde toraks BT çekildi, BT'de sağ üst lobda atelektazi oluşturan hiler kitle ve sağda effüzyon izlenmesi üzerine hastaya yapılan FOB'de sağ ana bronş girişten itibaren devam eden mukozal submukozal infiltrasyon ile sağ üst lob bronşunu tamamen tıkamıştı intermedier bronşta devam eden submukozal infiltrasyon orta lob ve alt lob ağzını ileri derecede daraltmıştı segmentleri seçilemiyordu. Üst lob ve intermedier bronştan biopsiler alınarak işlem sonlandırıldı. Patoloji sonucu squamöz hücreli karsinom ile uyumlu geldi.

**Anahtar Kelimeler:** akciğer karsinomu, hidropnomotoraks, KOAH

İlk Başvuru PAAG

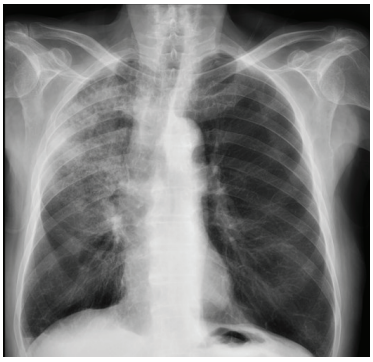

Tedavi Sonrası PAAG

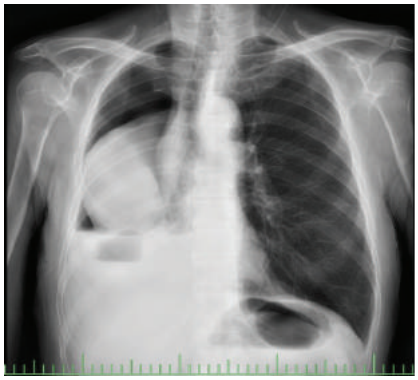

Toraks Tupu sonrası PAAG

**EP-007**

# NADİR GÖRÜLEN BİR VAKA: DİFFÜZ İDİOPATİK PULMONER NÖROENDOKRİN HÜCRE HİPERPLAZİSİ (DIPNECH)

Nalan Ogan[1], Evrim Eylem Akpınar[1], Ayşe Baha[1], Serdar Han[3], Haldun Umudum[2]

[1]Ufuk Üniversitesi, Göğüs Hastalıkları Ana bilim Dalı, Ankara
[2]Patoloji Ana Bilim Dalı, Ankara
[3]Göğüs Cerrahisi Ana Bilim Dalı, Ankara

Diffüz İdiyopatik Pulmoner Nöroendokrin Hücre Hiperplazisi (DIPNECH) nadir görülen, tanıya kadar geçen sürenin uzun olduğu, tedavisi henüz netlik kazanmamış bir hastalıktır. Genelde vaka raporları ve küçük seriler şeklinde bildirilmiştir. Altmış yedi yaşında bayan hastanın uzun süredir devam eden öksürük ve nefes darlığı şikayetleri nedeni ile çekilen Toraks bilgisayarlı tomografisinde (TBT) en büyüğü 7 mm, bilateral multipl nodüller ve mozaik perfüzyon saptandı(Resim1). Tümör ve kollajen doku markırları negatifti. Solunum fonksiyon testi ağır dereceli obstrüksiyon ile uyumluydu. Yapılan tiroid, meme, gastointestinal ve genitoüriner muayenelerde patoloji saptanmadı. Video yardımlı torasik cerrahi (VATS) ile elde edilen akciğer kama rezeksiyon materyalinde çok sayıda pulmoner nöroendokrin hücre hiperplazisi odakları saptandı (Resim2). Akciğer dışında primer odak saptanmayan hastaya DIPNECH tanısı konuldu. Prekarsinöz olarak kabul edilen DIPNECH'i vakamız aracılığı ile sunmak ve multiple nodül etiyolojisinde sık görülen nedenler arasında olmamasına rağmen ayırıcı tanıda göz önünde bulundurulabileceğini belirtmek istedik.

**Anahtar Kelimeler:** DIPNECH, multipl nodül, VATS

Resim1

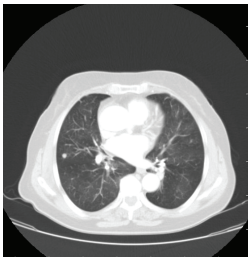

En büyüğü 7mm olmak üzere bilateral dağınık daha çok alt zonlarda multipl küçük nodüller ve parankimde mozaik atenuasyon

Resim2

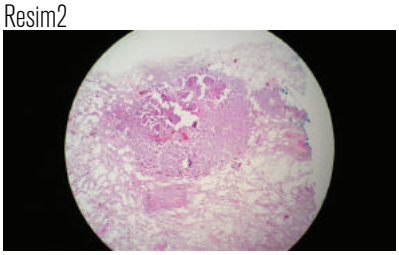

En büyüğü 6 mm çapında olan çok sayıda pulmoner nöroendokrin hücre hiperplazisi odakları (HEX10)

Resim 3

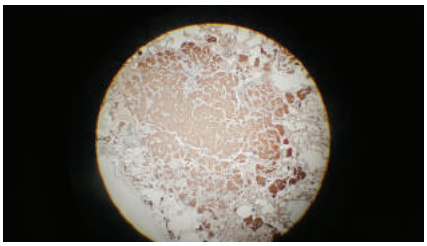

Kuvvetli SYNP(+) gösteren karsinoid tümör hücreleri

# EP-008
# PRİMER ENDOBRONŞİYAL FİBROSARKOM VAKASI

Esma Nur Aktepe, Demet Turan, Binnaz Zeynep Yıldırım, Mehmet Akif Özgül

Yedikule Göğüs Hastalıkları ve Göğüs Cerrahisi Eğitim ve Araştırma Hastanesi, Göğüs hastalıkları Ana Bilim Dalı,İstanbul

Primer pulmoner fibrosarkomlar bronş duvarı, akciğer parankimi veya pulmoner arterden kaynaklanan endobronşial veya parankimal olarak görülen malign tumorlerdir. Pulmoner fibrosarkomlar, tüm primer akciğer malignitelerinin <%0.05 ini kapsar ve primer akciğer sarkomları arasında %12 yer kaplar. Endobronşiyal fibrosarkomlar göğüs ağrısı, nefes darlığı, öksürük, hemoptizi gibi semptomlarla ortaya çıkabilir. Genellikle cerrahi eksizyon ile tedavi edilir. Fakat kemoterapi ve radyoterapi de uygulabilir tedavi seçeneklerindendir. Bilinen kronik hastalık öyküsü olamayan 29 yaşında erkek hasta hemoptizi şikayeti ile başvurdu. Toraks bilgisayarlı tomografide sol akciğer hacminde azalma, sol akciğer üst ve alt lob segmentlerinde atelektazi,konsolidasyon alanları,sol ana bronş seviyesinde 20x20 mm boyutlu lümen içi yer kaplayan lezyon ile lenf nodu ayrımının net yapılamadığı lezyon izlendi.Endobronşiyal lezyona tanı ve tedavi amacı ile rigid bronkoskopi uygulandı. Bronkoskopide sol ana bronş distali vaskülaritesi artmış, pembemsi renkte polipoid lezyon ile oblitere görüldü. Sol ana bronş distalinde lezyon snare ile iki parça halinde kesilerek kriyo ile alındı. Lezyon alındıktan sonra alt lob girişi medial duvardan kaynaklandığı görüldü. Kaynaklanan alana Argon Plazma Koagülasyon uygulandı. Bronş biyopsi sonucu düşük malignite potansiyelli iğsi hücreli mezankimal tümör saptandı. İmmünhistokimyasal incelemeler ile fibrosarkom olarak değerlendirildi. Tüm vücut manyetik rezonans incelemesinde metastaz saptanmayan olguya sol alt sleeve lobektomi uygulandı. Olgu halen remisyonda takip edilmektedir. Primer akciğer fibrosarkomları oldukça nadir görülmektedir. Bu olgular nüks ve metastaz açısından uzun süre takip gerektirmektedir.

**Anahtar Kelimeler:** endobronşiyal fibrosarkom, erişkin, primer

Resim 1

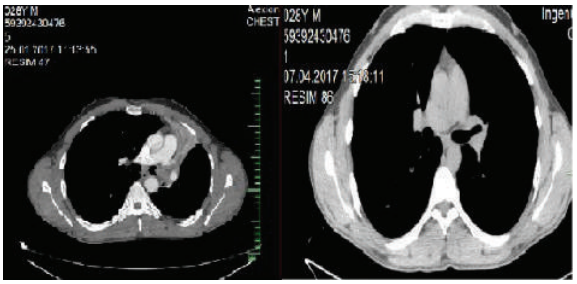

Sol Ana Bronştaki Fibosarkomun Rigid Bronkoskopi Sonrası Görünümü

Resim2

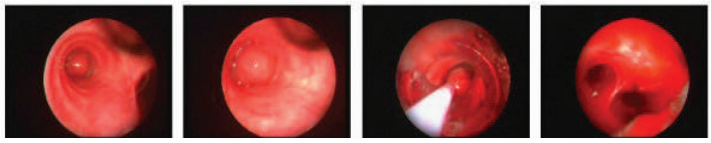

Sol Ana Bronş Fibrosarkomun Endobronşiyal Görünümü

# EP-009
# ENDOBRONŞİYAL METASTAZ İLE SEYREDEN KOLON ADENOKARSİNOMU

Saltuk Buğra Kaya[1], Talat Kiliç[2], Zeynep Ayfer Aytemur[2]

[1]Cizre Devlet Hastanesi / Göğüs Hastalıkları
[2]İnönü Üniversitesi, Göğüs Hastalıkları Anabilimdalı

60 Yaşında erkek hasta 3 yıl önce ileus nedeniyle genel cerrahi tarafından acil sağ hemikolektomi operasyonu sonucu orta derece difaransiye kolon adenokarsinom tanısı aldı. Çıkarılan lenf bezlerinde tümör invazyonu tespit edildi. Hasta tanı aldığında evreleme için çekilen Toraks bilgisayarlı tomografisinde (BT) buzlu cam dansitesinde nodüler lezyonlar mevcut olup hastaya medikal onkoloji tarafından kemoterapi başlanıldı. Kemoterapi sonrasında çekilen kontrol Toraks BT'sinde lezyonlarda regresyon tespit edildi (RESİM 1). Tedavi protokolüne tam olarak uyum göstermeyen hasta kendi isteği ile tedavisine yaklaşık 1 yıl ara verdi. Sonrasında kontrole gelen hastanın evreleme için çekilen Toraks BT'sinde bilateral yaygın nodüler lezyonlar tespit edildi ve hasta yeniden kemoterapi programına alındı. Hasta tedavisine devam ederken kontrol amaçlı yapılan radyolojik tetkiklerinde sağ hiler bölgede lokalize sağ ana bronşa invaze kitle lezyon tespit edilmesi üzerine ikincil primer tümör açısından göğüs hastalıkları polikliniğine yönlendirildi (RESİM 2). Hastaya bronkoskopi yapıldı. Sağ ana bronştan başlayıp orta lob girişinde yoğunlaşan yaygın endobronşiyal lezyon tespit edildi. Sol bronş sisteminde dağınık nodüller şekilde endobronşiyal lezyon görüldü. Her iki bronş ağacından biyopsi alındı. Biyopsi sonucu İmmünohistokimyasal çalışmalar ile desteklenerek kolon adenokarsinom metastazı olarak tespit edildi.

**Anahtar Kelimeler:** endobronşiyal metastaz, kolon adenokarsinomu, toraks

Resim 1

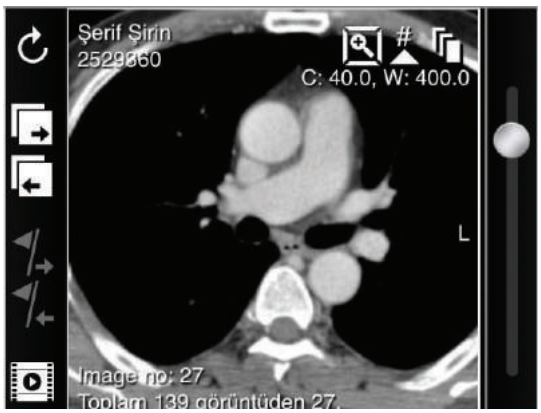


Resim 2

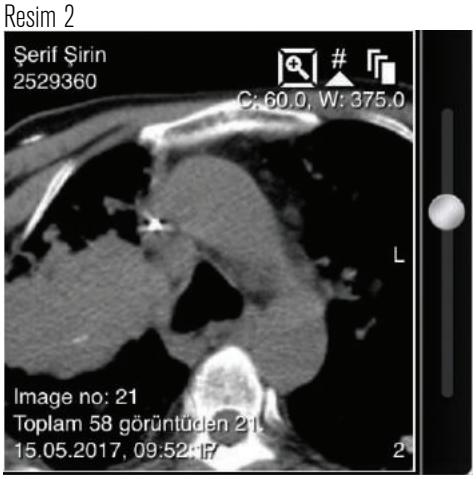

# EP-010
# KRONİK LENFOSİTİK LÖSEMİ VE AKCİĞER KANSERİ BİRLİKTELİĞİ

Büşra Tekin, Ayşe Baççıoğlu, Ayşe Füsun Kalpaklıoğlu

Kırıkkale Üniversitesi, Göğüs Hastalıkları Ana Bilim Dalı, Kırıkkale

**GİRİŞ:** Kronik lenfositik lösemi (KLL), en sık görülen hematolojik maligniteden biridir. Kemoimmünoterapi ile çoğu hastada komplet remisyon sağlanır ve uzun süreli sağkalım olur. Bu nedenle yaşamları boyunca enfeksiyonlar, otoimmün bozukluklar ve diğer kanserler gibi komplikasyonlara maruz kalırlar. Burada KLL ile birlikteliği olan akciğer kanseri olgusu sunulmuştur.

**OLGU:** vYetmiş yaşında erkek hasta, 2 aydır olan nefes darlığı şikayeti ile polikliniğimize başvurdu. Psöriyazisi olan ve 4 yıl önce KLL tanısı alan hasta en son 6 ay önce kemoterapi alarak kür sağlanmıştı. 50paket/yıl sigara öyküsü olan hastanın fizik muayenesinde O2 saturasyonu %93, bilateral akciğerde yaygın sonor ronküsü mevcuttu. Birleşik değerlendirmeye göre C grubu KOAH'ı vardı (FEV1:%40). Akciğer grafisinde sol orta zonda sınırları düzensiz, spiküle uzanımlı konsolidasyon mevcuttu (Resim-1). Bilgisayarlı tomografide (BT) sol akciğer de 7 cm boyutunda düzensiz sınırlı sol ana pulmoner arteri sol ana bronkusu saran kitle izlendi. Lökosit sayısı (12.000/Ul), c-reaktif protein (66mg/dL) olan hastaya moksifloksasin, salbutamol+ipratropiyum bromür nebül, metilprednisolon 40 mg /gün tedavisi başlandı. Fiberoptik bronkoskopide sol ana bronş 4. trakeal kıkırdak lateral ve 5. trakeal kıkırdak medial duvarından başlayan, çepeçevre distale devam eden üst lob girişinden itibaren distale uzanan ve alt lob medial duvarınada invaze kirli beyaz renkte lümene protüze frajil mukozal lezyon izlendi. PET-BT'de SUV-maksimum 8.2 olan akciğerdeki kitlede artmış F-18 FDG tutulumu yanında sol supraklavikular, sol aksillar, sağ paratrakeal ve aortikopulmoner lenf nodunda, karaciğerde ve üst abdomende portal, portokaval, parakaval, paraaortik, mezenterik lenf nodlarında patolojik metabolik aktivite izlendi. Alınan biyopsi sonucu küçük hücreli akciğer karsinomu olması üzerine hasta kemoterapi tedavisine alındı.

**SONUÇ:** KLL hastalarda genetik yatkınlık, KLL'nin neden olduğu bağışıklık bozuklukları ve kemoterapi diğer kanserlerin görülme insidasında artışa neden olmaktadır. Hastalar, ilişkili tümörlerin gelişimi için yüksek risk düşünülmeli ve yakın takip edilmelidir.

**Anahtar Kelimeler:** akciğer kanseri, kemoterapi, kronik lenfositik lösemi

Resim-1

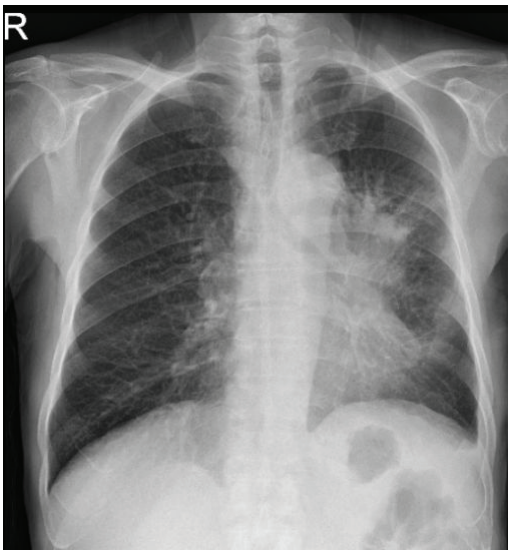

# EP-011
# NADİR GÖRÜLEN BİR AKCİĞER TÜMÖRÜ; T HÜCRELERİNDEN ZENGİN B HÜCRELİ NON HODGKİN LENFOMA

Dicle Kaymaz, İpek Candemir, Pınar Ergün, Havva Yeşildağlı, Leyla Nesrin Acar, Funda Demirağ

Ankara Atatürk Göğüs Hastalıkları ve Göğüs Cerrahisi Eğitim Araştırma Hastanesi

Primer pulmoner lenfoma, tüm akciğer tümörlerinin yalnızca %0,5'ini, tüm lenfomaların %4-11'ini teşkil eden ve intrapulmoner lenfatiklerden kaynaklanan nadir bir tümördür. Non-Hodgkin lenfoma (NHL) yeni tanılı kanser vakalarının %4'ünü oluşturmaktadır. NHL'ların %85 i B hücreli, %2 sini T hücreden zengin B hücreli lenfomadır. Bir aydır öksürük, terleme, kilo kaybı şikayetleri ile başvuran 53 yaşında erkek hastanın akciğer grafisinde sol alt zonda parakardiyak alanda 3*4 cm'lik erime odağı içeren kenarları düzensiz sınırlı nodül ve sağ alt zonda non homojen dansite artımı izlendi (Resim 1a-1b). Hastanın Toraks bilgisayarlı tomografi' sinde, her iki akciğerde geniş boyutlu, yer yer kostal diyafragmatik ve mediastinal plevrayla ara planları net seçilemeyen kitle lezyonu saptandı. Hastaya fiberoptik bronkoskopi yapıldı; sağ üst lob yarık şeklinde daralmış izlendi. EBL yoktu. Transbronşiyal biyopsi alındı. Tanısal olmaması nedeniyle BT eşliğinde TTİAB yapıldı. Patolojisi inflamasyon organizasyon bulguları gösteren akciğer parankimi, T ve B lenfositlerde boyanma izlendi. Kesin tanıya sağ alt lobdan wedge rezeksiyon yapılarak ulaşıldı. Histopatolojik inceleme sonucu T hücrelerinden zengin B hücreli non hodgkin lenfoma olarak bulundu. PET-BT çekildi, akciğer de izlenen kitlesel lezyonda SUVmaks:11.84 olan FDG tutulumu saptandı, akciğer dışı organlarda tutulum yoktu. Kemik iliği biyopsisi yapıldı, normosellüler olarak raporlandı. Primer pulmoner T hücreden zengin B hücreli lenfoma nadir görülen bir durum olması nedeniyle sunuldu.

**Anahtar Kelimeler:** Non Hodgkin lenfoma, Primer pulmoner lenfoma, T hücreden zengin B hücreli lenfoma

Resim 1

Resim 2-3

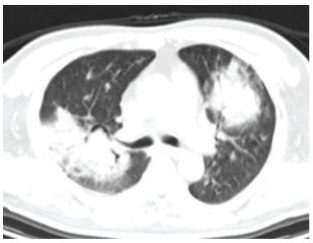

# EP-012
# İDİOPATİK PULMONER FİBROZİS VE AKCİĞER KANSERİ BİRLİKTELİĞİ: OLGU SUNUMU

Pınar Yıldız Gülhan

Tosya Devlet Hastanesi, Göğüs Hastalıkları, Kastamonu

**GİRİŞ:** İdyopatik pulmoner fibrozis (IPF), intertisyel akciğer hastalıklarının idiopatik intertisyel pnömoni (İİP) alt grubu içerisinde en sık görülen türüdür. İPF, etyolojisi bilinmeyen, 3-5 yıllık tanıdan medyan sağkalım ile kronik, ilerleyici fibrotik bir akciğer hastalığıdır. İPF' nin komorbiditelerinin arasında akciğer kanseri de yer alır.

**OLGU:** 75 yaşında erkek hasta göğüs hastalıkları polikliniğine boğazda takılma, öksürük şikayeti ile başvurdu. Özgeçmişinde 20 paket/ yıl sigara öyküsü mevcuttu, 5 yıldır içmiyordu. Hipertansiyon hastalığı mevcuttu. Mesleği, banka emeklisi, toza maruziyeti yoktu. Fizik muayenesinde (FM) bilateral bazallerde solda daha belirgin velcro ralleri vardı. Solunum fonksiyon testi ve arter kan gazı normaldi. MRC si 1 idi. Pa ac grafisinde bilateral retiküler görünüm olması ve FM'de velcro ralleri olması üzerine HRCT istendi. HRCT; alt loblarda inrerlobüler septalardan belirginleşme, retiküler ağırlıklı subplevral intertisiyel tutulum, dansite artışları ve bu alanlar içerisinde düzgün sınırlı multiple kistler izlendi (resim 1). Hastaya kuru öksürük şikayeti nedeni ile inhale steroid tedavisi başlandı. IAH ön tanısı ile ileri tetkik ve tedavi amaçlı ileri merkeze yönlendirildi. Hastaya inhaler tedavinin devamı önerilip 6 ay sonra kontrole çağrılmış. Hasta kontrole gitmemiş. Hasta tarafıma 1 yıl sonra kuru öksürük şikayetinin artması nedeni ile başvurdu. Kontrol HRCT istendi; sağ akciğer alt lob posterobazal segmentte yaklaşık 44x48 mm boyutunda hipodens kitle mevcuttu,sol alt lob posteriorda fibrozis artmış, bal peteği görünümü oluşmuştu (resim 2). Hastada klinik ve radyolojik olarak IPF düşünüldü.Kitle için PET CT istendi; yoğun FDG tutulumu gösteren hipodens kitlesel lezyon( SUDmax: 17.4), aynı segment medial kesimde 1 cm çapında nodül ( SUDmax: 4.8) olarak yorumlandı. Sağ üst paratrekeal, sağ alt paratrekeal, subkarinal, sağ paraözofagial alanda artmış FDG tutulum gösteren lenfoadenomegaliler ( SUDmax: 12.6)Hasta IPF T3N2M0 ( evre 3b) akciğer kanseri ön tanıları ile transtorasik biopsi+mediastinoskopi yapılmak üzere göğüs cerrahisi bölümüne sevk edildi. Patoloji sonucu küçük hücreli akciğer kanseri olarak geldi. Hastaya kemoterapi ve profilaktik kranial radyoterapi verildi. Hasta halen takibimizde.

**SONUÇ:** IPF akciğer kanseri oluşumunda bir risk faktörüdür. IPF' nin patogenezinde onkogen ve anti onkogen genlerde mutasyon olduğu düşünülmektedir. IPF takipli hastalarda tanı her kontrolde revize edilmeli ve her yeni çıkan nodüler görünümün malign olabileceği akılda tutulmalıdır.

**Anahtar Kelimeler:** idiopatik pulmoner fibrozis, kanser, velcro ralleri

resim 1

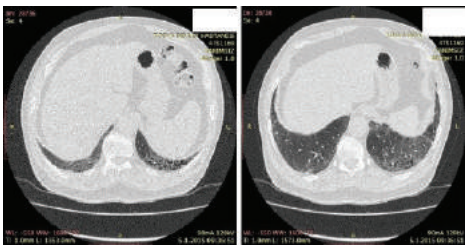

interlobüler septalardan belirginleşme, retiküler ağırlıklı subplevral intertisiyel tutulum, dansite artışları ve bu alanlar içerisinde düzgün sınırlı multiple kistler

resim 2

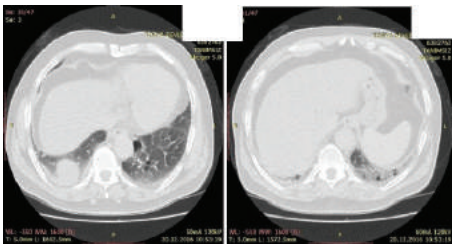

Sağ akciğer alt lob posterobazal segmentte yaklaşık 44x48 mm boyutunda hipodens kitle mevcuttu,sol alt lob posteriorda fibrozis artmış, bal peteği görünümü

# EP-013
# LAMBERT-EATON MYASTENİK SENDROMU VE KHAK

Sertan Bulut, Özlem Sönmez, Melahat Uzel Şener, Fatma İkbal Saka, İhsan Atila Keyf

Ankara Atatürk Göğüs hastalıkları ve Göğüs Cerrahisi EAH, Göğüs hatsalıkları ABD, ANKARA

Paraneoplastik sendrom; Tümörün oluşturduğu hormon aktivitesi gösteren polipeptid, sitokin,antikor, immunkompleks, prostoglandin veya sitokinler gibi biyolojik olarak aktif etki gösteren maddelerin üretimine bağlı ortaya çıkan ve primer tümörün büyüklüğü veya yaygınlığı ile ilişkili olmayan duruma denir. Endokrin,nörolojik,hematolojik,iskelet sistemi,cilt,renal sistemle alakalı olabilir. KHAK'da nörolojik paraneoplastik sendromlardan lambert eaton myastenik sendromu periferik sinirleri etkileyen ve presinaptik voltaj bağımlı kalsiyum kanallarınının otoimmun antikorlarla etkilenmesi sonucu gelişen; kas güçsüzlükleri ve otonomik semptomlarla karakterize bulguları içerir.Olgumuzda; KHAK ile birlikte %3 oranında görülen bir paraneoplastik sendrom olması,hastalığın seyri sırasında gelişmesi ve deksametazona klinik cevap alınması sebebiyle sunuyoruz.

**OLGU;** 54 yaşında erkek hasta olup özgeçmişinde 30yıl 3 paket/gün(90 paket/yıl ) sigara öyküsü vardı. Sol Akciğerde kitle lezyonu nedeniyle tetkik edilen hastanın kasım 2016 tarihli FOB'da sol üst lobda EBL tespit edildi ve biyopsi sonucu KHAK geldi. Yapılan beyin MR incelemesinde metastaz saptanmadı. PET-BT tetkiki sonucunda Küçük Hücreli Akciğer Karsinomu-yaygın hastalık (T3N3M1b-kemik metastazları mevcuttu.) olarak evrelendi. 4 kür sisplatin+etoposid tedavisinde yanıt olması üzerine PCI+konsolidatif torasik RT aldı. hastamızın sonraki klinik izleminde nisan 2017'de yürüyememe, bacaklarda proksimal kas güçsüzlüğü,ağız kuruluğu gibi otonomik semptomlar da tariflemesi üzerine nöroloji kliniğince değerlendirildi, EMG yapıldı, EMG ve proksimal kas güçsüzlüğü,ağız kuruluğu, derin tendon reflekslerinde azalma gibi klinik nörolojik muayene bulguları neticesinde Lambert-eaton myastenik sendromu olduğu önerildi. Hastaya nöroloji kliniğince 8 mg/gün deksametazon başlandı. Deksametazon sonrası şikayetlerinin büyük oranda gerilediği gözlendi. Hastanın haziran 2017 de tekrar primer lezyonu progrese olmuş ve KT tedavisini reddetmiştir ve izlemde hastamız kaybedilmiştir.

**Anahtar Kelimeler:** küçük hücreli akciğer karsinomu, paraneoplastik sendrom, lambert-eaton myastenik sendrom

KHAK, solda kitle lezyonu

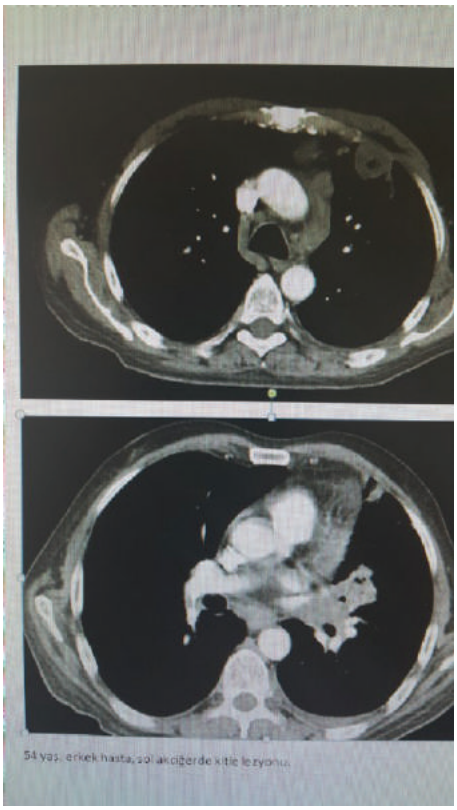

## EP-014
## KARSİNOİD TÜMÖRLÜ BİR HASTANIN YÖNETİMİNDE DOTA PET'İN ETKİNLİĞİ

Gülşah Günlüoğlu, Nurdan Kalkan, Fatma Esra Günaydın, Thierry Sibomana, Sedat Altın

Sağlık Bilimleri Üniversitesi İstanbul Yedikule Göğüs Hastalıkları ve Göğüs Cerrahısı Eğitim ve Araştırma Hastanesi

Nöroendokrin tümörler (NET), birçok organda bulunan nöroendokrin hücrelerden köken alır, biyolojik amin ve peptit salgılayabilirler. Akciğer,gastrointestinal tracttan sonra ikinci en sık görüldüğü bölgedir. Tüm akciğer kanserlerinin %1-2 sini oluştururlar. Bu tümörlerin metastaz taramasında, somatostatin reseptör analogları kullanılarak yapılan görüntüleme yöntemleri kullanılmaktadır. Bunlardan, son zamanlarda en fazla ilgi çekeni 68Galyum-DOTA-octreotate (DOTATATE, GaTate) PET, NET hastaların tanı ve yönetiminde oldukça duyarlıdır. Yaygın litik kemik lezyonları tespit edilen bir hastada primer araştırması sırasında, akciğerde soliter pulmoner nodül şeklinde prezente olan atipik karsinoid tümör olgumuzu tanı ve tedavi yöntemleri eşliğinde sunmayı amaçladık.

57 yaşında bir kadın hasta, bel ağrısı şikayeti ile tetkik edildi. Vertebralarda ve iliak kemiklerde litik lezyonlar tespit edilmesi üzerine metastatik bir kanser düşünülerek, toraks bilgisayarlı tomografi (BT) istendi. BT' de orta lob medial segmentte 15 mm çapında nodül tespit edilmesi üzerine çekilen 18FDGPET-BT de Nodülün düşük derecede FDG tutuğu ( SUVmax:1.4), kemiklerde birçok odakta SUVmax 3-4 arasında litik kemik lezyonları bulunduğu bildirildi. Tanısal amaçlı akciğerdeki lezyona yapılan BT eşliğinde iğne aspirasyon biyopsi (İAB) sonucu tümörün yüksek gradeli NET şüphesi uyandırdığı bildirildi. Bunun üzerine lomber vertebradaki kitleden iğne aspirasyon biyopsisi yapılarak Akciğer İAB preparatları ile karşılaştırldığında ikisininde aynı morfolojiye sahip intermediate grade karsinoid tümör olduğu sonucuna varıldı. Doğru bir evreleme için ve tedavi takibinde kullanılmak üzere 68Ga DOTATE PET-BT görüntüleme yapıldı. Bu incelemede, 18FDG PET-BT de tanımlananlara göre kemik metastazların daha yaygın olduğu görüldü. Hastaya medikal onkoloji bölümü tarafından somatostatin antagonisti tedavisi başlandı. Hastanın tedavi si devam etmektedir. Tedavisinin 6. Ayında kontrol amacıyla yapılan DOTATATE PET incelemesinde, özellikle kemikteki metastatik lezyonların aktivite tutulumunun kısmen azalmış olduğu saptandı.

Akciğerin atipik karsinoid tümörleri oldukça nadir görülür. Tümör boyutu küçük olsa da yaygın uzak metastaz yapabilirler. Özellikle 68 Ga DOTATATE PET görüntüleme, bu tümörlerin tanı ve evreleme duyarlılığa sahiptir, tedavi yönetiminde faydalıdır

**Anahtar Kelimeler:** KARSİNOİD,TÜMÖR,DOTATATE PET

# EP-015
# KÜÇÜK HÜCRELİ AKCİĞER KARSİNOMU NADİR GÖRÜLEN DUDAK METASTAZI

Özgür Batum[1], Hasan Yılmaz[2], Ufuk Yılmaz[1]

[1]Dr. Suat Seren Göğüs Hastalıkları ve Cerrahisi Eğitim Araştırma Hastanesi, Göğüs Hastalıkları Kliniği, İzmir
[2]Dr. Suat Seren Göğüs Hastalıkları ve Cerrahisi Eğitim Araştırma Hastanesi, Radyasyon Onkolojisi Birimi, İzmir

Küçük hücreli akciğer kanseri (KHAK) tüm akciğer tümörlerinin yaklaşık %15'ini oluşturmaktadır. Bunların da yaklaşık 1/3'ü sınırlı evrededir. Küçük hücreli dışı akciğer kanserinden (KHDAK) daha hızlı tümör ikilenme zamanına sahip olması ve buna bağlı uzak metastazların erken gelişimi, kemoterapi ve radyoterapiye dramatik yanıt vermesi ile ayrılır. Küçük hücreli akciğer kanserinde prognoz, yıllar içinde daha etkili kemoterapotik ajanların kullanılması, radyoterapi (RT) tekniklerinin gelişmesi ve profilaktik kraniyal ışınlamanın (PKI) eklenmesi ile tedavi sonuçları iyileşmesine rağmen halen kötüdür. Yaklaşık olguların 2/3'ü tanı anında uzak organ yayılımı yapmış durumdadır. Küçük hücre dışı akciğer kanserli hastalarda adrenal bezler, karaciğer, beyin, iskelet sistemi başlıca metastazların sık görüldüğü alanlardır Cilt iç organ tümörlerinin metastaz yaptığı en nadir bölgeler arasındadır.Akciğer kanserinde cilt metastazı kötü prognoza işaret eder ve cilt metastazı sonrasında ortalama yaşam beklentisi yaklaşık 5-6 ay olarak bildirilmektedir. Cilt metastazı tanı sırasında saptanabileceği gibi takipte de ortaya çıkabilir. Olgumuz 61 yaşında erkek hasta eylül 2016 da öksürük göüs ağrısı şikayetiyle polikliniğe başvurdu. Çekilen dış merkez bilgisayarlı tomografide sağ üst lob girişinde kitle saptandı. Hastaya bronkoskopi yapıldı.sağ üst lob girişi tümör ile infiltreydi. Patoloji sonucu küçük hücreli akciğer karsinomu olarak rapor edildi. Hasta T1cN2M0 (sınırlı hastalık) olarak evrelendi. Hastaya 6 kür cisplatin etoposid kemoterapisi ardından profilaktik kranial ışınlama ve torasik küratif radyoterapi yapıldı. Takiplere alınan hasta5 ay sonra kontrolde üst dudak sağ lateralde 10 gündür büyüme eğilimi gösteren lezyon mevcuttu. Alınan biyopsi sonucu küçük hücreli akciğer karsinom metastazı olarak rapor edildi. Hastanın dudak bölgesine radyoterapi uygulandı. Küçük hücreli akciğer karsinomunun agresif bir tümör olduğu için nadir bölgelerde dahil hastada meydana gelen tüm değişikliklerde metastaz olabileceği akılda bulundurulmalıdır.

**Anahtar Kelimeler:** SCLC,Metastaz,Dudak

Resim 1

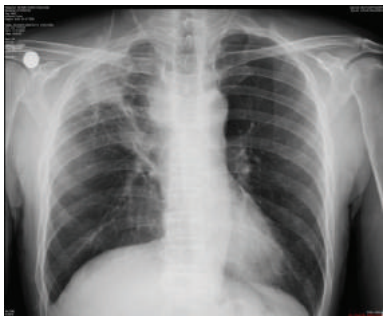

Resim 2

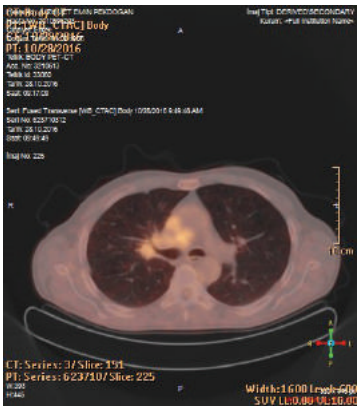


Resim 3

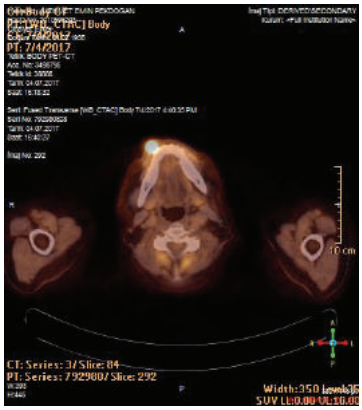


Resim 4

# EP-016
# AKCİĞER KANSERİNDE PANHİPOPİTUİTARİZM: BİR OLGU EŞLİĞİNDE

Habibe Hezer[1], Hülya Ergüden[1], Hatice Kılıç[1], H. Canan Hasanoğlu[2], Ayşegül Karalezli[2]

[1]Ankara Atatürk Eğitim ve Araştırma Hastanesi, Göğüs Hastalıkları Kliniği, Ankara
[2]Yıldırım Beyazıt Üniversitesi Tıp Fakültesi, Göğüs Hastalıkları Ana Bilim Dalı, Ankara

**GİRİŞ:** Hipofiz tümörleri en sık izlenen intrakranial neoplazi olmasına rağmen hipofiz bezi metastazı oldukça nadirdir. Hipofiz metastazları genellikle meme ve akciğer kanserlerine bağlı gelişmektedir. Yaşlılarda, özellikle yaşamın altıncı ve yedinci dekatında görülür. Diabetes insipidus, hastalığın en sık görülen bulgusudur. Akciğer kanserinde hipofiz metastazına bağlı gelişen adrenal yetmezlik vakası bildirilmiştir.

**OLGU:** 67 yaşında erkek hasta bulantı, kusma, ishal yakınmaları ile başvurdu. Toraks BT'sinde sol akciğer üst lobda 6.5 cm kitle lezyonu, sağ akciğer üst lob apikalde 14x8 mm, alt lob posteriorde 22x16 mm metastatik nodul ve solda plevral effüzyon izlendi. Sol gözde pitozis gelişen hastaya çekilen kranial MR 'da pituiter fossada 9x6 mm kontrastlanan nodül izlenmesi üzerine hipofiz MR çekildi. Hipofizer glandın sağ lobun bir kısmını, sol lobun tamamını tutan ve sol kavernöz sinüsü infiltre eden 2.5x9mm heterojen sinyalli ve heterojen kontrast tutan lezyon saptandı. Ön hipofiz hormonları düşük gelen hastaya endokrinoloji tarafından steroid ve troid hormon replasmanı tedavisi başlandı. Göz muayenesinde 3.kranial sinir felci saptandı. Plevral sıvı ve bronkoskopik biopsi sonucu akciğer adeno karsinomu ile uyumlu gelen hastaya medikal onkoloji kemoterapi, radyasyon onkolojisince ise palyatif kranial radyoterapi planlandı.

**SONUÇ:** Kanser hastalarında sağkalımın uzaması ve görüntüleme tekniklerindeki gelişmeler nedeniyle hipofiz bezi metastaz sıklığı artmaktadır. Akciğer kanserli hastalarda ön hipofiz bezi hormon eksikliği semptomları ve kranial sinir felci klinisyenlerin hipofiz metastazını erken tespit etmesine olanak verebilir.

**Anahtar Kelimeler:** Akciğer kanseri, hipofiz, metastaz, panhipopituitarizm

Resim1

Resim2

Resim3

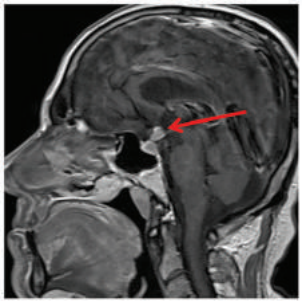

Resim4

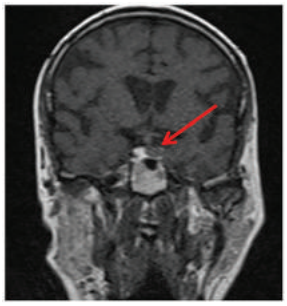

# EP-017
# SERUM NT-PROBNP YÜKSEKLİĞİ SAPTANAN BİR AKCİĞER KANSERİ OLGUSU

Sinem İnan, Semra Bilaçeroğlu, Burcu Uludağ Katırcı

İzmir Dr. Suat Seren Göğüs Hast. ve Cerr. Eğit. ve Araşt. Hastanesi, Göğüs Hastalıkları Servisi

Ellisekiz yaşında erkek hasta, 6 aydır süregelen halsizlik, zayıflama, göğüs ağrısı ve eforla nefes darlığı yakınmalarıyla hastanemize başvurdu. Özgeçmişinde 50 paket.yıl sigara içimi, dışında bir özellik yoktu. Fizik bakısında, zayıf yapıda olması dışında, tüm sistem bakıları normal sınırlarda bulundu. Laboratuvar bulguları- hemogram ve rutin biokimyasal incelemeler normal sınırlarda idi. Kardiyoloji konsültasyonunda kardiak yetmezlik ve başka kalp hastalığını düşündüren bulgu saptanmadı. Kan gazında PO2: 77, pCO2: 40 mmHg, pH: 7.36. EKG'de kardiak vuru 92/dak, ekokardiografide LVEF: %60, 7mm kalınlığında perikardial effüzyon saptandı. NT-proBNP: 3554 pg/mL (≤75 yaş normal değer: 0-125). Başka kurumda çekilmiş toraks BT'de sağ akciğer hiler bölgede sağ pulmoner artere ve sol atriuma invaze 6 cm çaplı kitle lezyonu, sağ paratrakeal, subkarinal ve hiler lenfadenopati ve sağ plevral metastatik nodüller saptandı (Figür 1, 2). Bronkoskopide intermedier ve alt lop bronşlarında dıştan bası izlendi, transbronşial iğne aspirasyonu ile skuamöz hücreli akciğer kanseri tanısı kondu. PET/BT ve kontrastlı beyin BT ile Evre 4 olarak belirlendi, kemoterapi planlandı. Bu olgu, kalp yetmezliği ve başkaca kalp-damar hastalığı bulunmamasına rağmen, akciğer kanseriyle birlikte izlenen oldukça yüksek kan NT-proBNP düzeyleri nedeniyle sunulmuştur. NT-proBNP düzeylerinin kalp-damar, renal, serebral ve endokrin hastalıklar, sepsis, yaş ve obeziteden etkilendiği, literatürde bildirilmektedir. Malign hastalıklarda görülen yüksek düzeylerin nedeni kesin olarak bilinmemekle birlikte, malign hücrelerden salınım ve kemoterapiye bağlı olabileceğini bildiren yayınlar vardır. Olgumuzdaki yüksek düzeye yolaçan bir neden de, sol atrium ve sağ pulmoner artere tümör invazyonu olabilir.
Popat J, et al. Congest Heart Fail 2013; 19: 143-148.

**Anahtar Kelimeler:** malign, akciğer kanseri, NT-proBNP, kalp yetmezliği, kardiovasküler hastalık

Figür 1

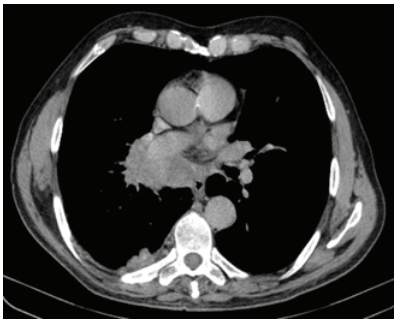

Toraks BT'de tümörün sağ pulmoner artere invazyonu

Figür 2

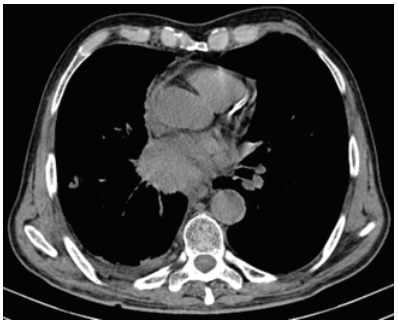

Toraks BT'de tümörün sol atriuma invazyonu

# EP-018
# ENDOBRONŞİYAL YERLEŞİMLİ ERKEN EVRE AKCİĞER KANSERİ OLGUSUNDA SLEEVE SEGMENTEKTOMİ DENEYİMİMİZ

Argün Kış[1], Ümit Aydoğmuş[1], Sevin Başer[2]

[1]Pamukkale Üniversitesi, Göğüs Cerrahisi Ana Bilim Dalı, Denizli
[2]Pamukkale Üniversitesi, Göğüs Hastalıkları Ana Bilim Dalı,Denizli

Bronkoskopik inceleme nedeni saptanamamış kronik öksürüğün araştırılmasında değerli bir yöntemdir. Radyolojik değerlendirmeler, klinik ve laboratuvar bulguları, diğer konvansiyonel yöntemlerle herhangi bir tanıya varılamamış, kronik nonprodüktif öksürüğü olan hastalarda endikasyonu vardır. Endobronşiyal kitle-nodül, mukozal düzensizlikler, renk değişiklikleri açısından değerlendirme yapmak mümkün olmaktadır. Ellialtı yaşında, 40 paketyılı sigara öyküsü olan, erkek hasta yaklaşık 3 aydır olan nonprodüktif öksürük nedeniyle Göğüs Hastalıkları kliniğine başvurmuş. Bronkoskopik incelemede 1 adet sağda intemedier bronşta ve alt lob süperior segment girişinde orta lob ağızına yakın iki adet milimetrik nodül tespit edilmiş. Biyopsi sonucu "skuamöz hücreli karsinom" olarak bildirilmiş. Hasta operasyon için tarafımıza yönlendirilmiş. Genel durumu iyi, ek hastalığı olmayan; vital bulguları, SFT ve laboratuvar değeleri normal sınırlarda olan hastaya sağ alt lob süperior sleeve segmentektomi operasyonu yapıldı. Patoloji sonucunda; nodüllerden süperior segment girişinde olan 0,7 cm skuamöz hücreli karsinom, diğeri ise benign olarak bildirildi, cerrahi sınırlar benign olduğu raporlandı. Sleeve rezeksiyonlar sonrası anastomoz fistülü, nekroz, bronş striktürü gibi komplikasyonlar açısından dikkatli olunmalıdır. Gereğinde tamamlayıcı lobektomi veya pnömonektömiden kaçınılmamalıdır. Bizim hastamızda da postoperatif erken dönemde bronkoskopik kontrolünde anastomoz hattında ödeme bağlı orta lobda kısmi daralma izlendi. Birinci ay kontrol bronkoskopisinde bronşlar açık olarak izlendi. Hasta stabil olarak sorunsuz takip edilmektedir.

Bronkoplastik rezeksiyonlar uygulanmaya başladıklarında solunum ve kardiyak rezervleri kısıtlı hastalar için uygulanmaya başlanmış olsa da parankim koruyucu olmaları avantajlarından dolayı yaygın olarak tercih edilmektedirler. Bronş duvarından kaynaklanan ancak parankim infiltrasyonu fazla olmayan tümörler sleeve rezeksiyonlar için endikedir. Cerrahi sınır negatifliği lokorejionel nüks açısından önemli bir risk faktörüdür, "frozen" inceleme ile tümör negatifliği doğrulanmalıdır. Rezeksiyon tipinden bağımsız olarak lenf nodu tutulumu olmaması, tümörün evresi bu hastalarda prognozun belirleyicisidir.

**Anahtar Kelimeler:** Bronkoskopi,Erken evre akciğer kanseri, Sleeve segmentektomi

Endobronşiyal lezyon

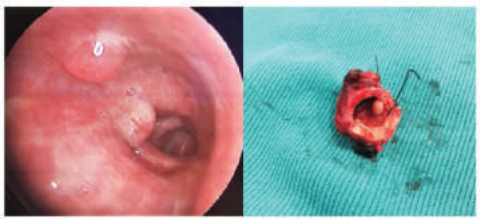

Bronkoskopik ve rezeksiyon sonrası görünüm

Preoperatif ve postoperatif radyolojik değerlendirmeler

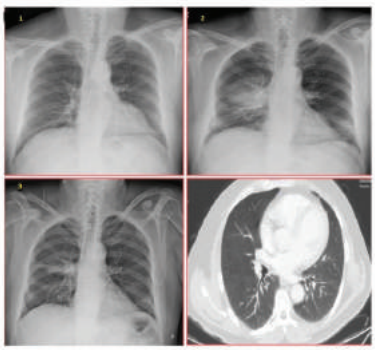

Preoperatif akciğer grafisi (1) ve toraks BT incelemelerinde patolojik bulgu görünmüyor
Postoperaratif erken dönemde anostomoz hattında ödeme bağlı atelektazi(2), geç dönemde izlenmiyor(3)

# EP-019
# İNTRAKRANİYAL METASTAZ SONRASI ORTAYA ÇIKAN AKCİĞER KARSİNOM OLGUSU

Talat Kılıç

İnönü Üniversitesi,Göğüs Hastalıkları Ana Bilim Dalı,Malatya

Yetmiş yaşında erkek hasta. Baş dönmesi ve yürüme bozukluğu nedeniyle 7 ay kadar önce beyin cerrahi kliniğine başvurmuştu. Yapılan karanial görüntülemede sağ paryetooksipital bölgede etrafında belirgin vazojenik ödem alanı izlenen, sınırları net seçilemeyen yer kaplayıcı lezyon tespit edilmesi üzerine hasta, gleal tümör ön tanısı ile opere edilmişti. Operasyon sonrası mevcut intrakranial lezyon patoloji tarafından, akciğer karsinom metastazı olarak değerlendirildi. Patoloji tanısı konulduktan kısa süre sonra ve 3 ay sonra çekilen PET-BT de herhangi bir primer tümör odağına rastlanmadı (Resim 1). Ancak hastanın takiplerinde intrakranial kitle operasyondan yaklaşık 7 ay sonra yapılan PET-BT de sol akciğer üst lobda patolojik düzeyde FDG tutulum olan lezyon tespit edildi (Resim 2). Özgeçmişinde, 30 paket-yıl sigara içme öyküsü dışında özellik yoktu. Fizik muayenesinde; oskültasyonda eksprium uzamış, ral ve ronküs yoktu. Yapılan tetkiklerinde SFT de hafif obstrüksiyon mevcuttu. Diğer laboratuvar değerleri normal idi. Akciğerde yeni ortaya çıkan lezyona yönelik tanı ve tedavi amaçlı cerrahi planlandı.

**Anahtar Kelimeler:** Akciğer karsinomu, intrakranial metastaz, tümör

Resim 1

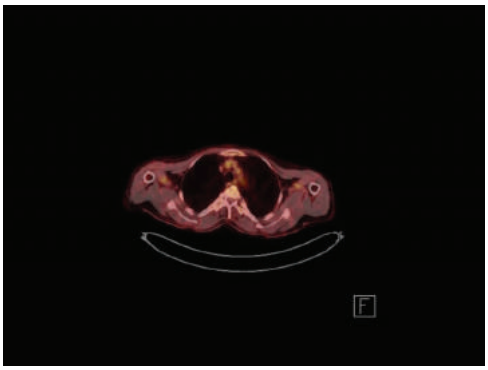

Kranial operasyondan 3 ay sonra çekilen PET-BT de akciğerde herhangi bir lezyon yok.

Resim 2

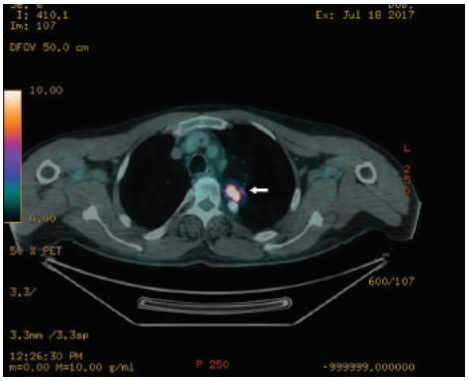


Kranial operasyondan 7 ay sonra çekilen PET-BT de tespit edilen sağ akciğer lezyonu.

## EP-020
## HEPATOSELLÜLER KARSİNOM TANISIYLA KARACİĞER TRANSPLANTASYONU UYGULANAN OLGUNUN AKCİĞER METASTAZI İLE NÜKSÜ

Ezin Cem Yeni[1], Birol Yıldız[2], Kuthan Kavaklı[1], Nuri Karadurmuş[2], Hakan Işık[1], Ersin Sapmaz[1], Hasan Çaylak[1], Onur Genç[1], Sedat Gürkök[1], Alper Gözübüyük[1]

[1]Gülhane Eğitim ve Araştırma Hastanesi Göğüs Cerrahisi Kliniği, Ankara
[2]Gülhane Eğitim ve Araştırma Hastanesi Tıbbi Onkoloji Kliniği, Ankara

**GİRİŞ:** Hepatosellular carcinoma (HCC), sıklıkla kronik karaciğer hastalığı ve siroz zemininde gelişen agresif bir malignitedir. Genellikle geç tanı konulması nedeniyle survi 6-20 aylar arasındadır. Başlıca tedavisi cerrahi olmasına rağmen çoğu hasta başvuru anında extensive hastalığa sahip olması ya da karaciğer disfonksiyonu nedeniyle cerrahiye uygun olmamaktadır. Cerrahiye uygun olmayan son dönem karaciğer hastalığı olan hastalarda karaciğer transplantasyonu toplam sağkalım ve hastalıksız sağkalım açısından etkili bir tedavi yöntemidir ki, malignite dışı endikasyon nedeniyle uygulanan karaciğer transplantlı hastalarla benzer sağkalım gözlenmektedir. Transplantasyon sonrası allograft rejeksiyonu engellemek amacıyla uygulanan immunsupresif tedavi nedeniyle malignite gelişme riski artmakta ve %25 oranında rekürrens gözlenmektedir. Pulmoner rekürrensler karaciğer transplantlı hastalarda en sık nüks yerlerinden birisidir.

**OLGU:** 55 yaşında erkek hastaya yaklaşık 4 yıl önce HBV+HDV enfeksiyonuna bağlı kronik hepatit zemininde gelişen hepatosellüler kanser tanısıyla ortotropik karaciğer transplastasyonu uygulanmış. Özgeçmişinde 30 paket/yıl sigara öyküsü olan ve yaklaşık 10 yıldır sigara kullanmayan hasta Sorafenib 200 mg tedavisi kullanmakta. Kontrol tetkikleri sırasında sol akciğer alt lob laterobazal segmentte 32*30 mm boyutlu yumuşak doku dansitesinde lezyon saptanmış. AFP düzeyi:8 ng/ml olarak rapor edilmiş. Transtorasik ince iğne aspirasyon biyopsisi uygulanmış ve yetersiz örnek gelmesi nedeniyle göğüs cerrahisi kliniğine yönlendirilmiş olan hastaya VATS ile sol alt lob wedge rezeksiyon uygulandı. Patoloji sonucu HCC metastazı ile uyumlu olarak rapor edilen hastanın transplante karaciğerinde veya diğer organlarında herhangi bir metastazik odak saptanmadı. Hasta halen takip ve tedavi altındadır.

**SONUÇ:** Karaciğer transplantlı hastalarda %25 oranında nüks gözlenmektedir. Bu nedenle bu hastaların hem nüks hem de diğer malignite gelişmesi açısından çok yakın takibi gerekmektedir. Erken tanı konulması durumunda hastada pulmoner nüks gelişmiş olsa bile pulmoner rezeksiyon uygulanması hastanın survisi üzerine belirgin fayda sağlamaktadır.

**Anahtar Kelimeler:** Hepatosellüler karsinom, karaciğer transplastasyonu, akciğer metastazı, nüks.

# EP-021
# AKCİĞERİN NADİR BİR TÜMÖRÜ: PULMONER SKLEROZAN HEMANJİOM

Sibel Arınç, Elif Yılmaz, Aylin Özalp, Ufuk Gezen, Hakan Yılmaz

Sağlık Bilimleri Üniversitesi Süreyyapaşa Göğüs Hastalıkları ve Göğüs Cerrahisi Eğitim ve Araştırma Hastanesi

**GİRİŞ:** Pulmoner sklerozan hemanjiom nadir görülen bir akciğer lezyonu olup sıklıkla kadınlarda görülmektedir. Genelde semptom olmaksızın tesadüfen çekilen akciğer grafilerinde soliter, yuvarlak, dens olarak görülmektedir.

**OLGU:** 61 yaşında kadın hasta sırt ağrısı şikayeti ile başvurduğu dış merkezde çekilen posteroanterior akciğer grafisinde sağ üst-orta zonda konturları düzenli 4x4 cm boyutunda opasite artışı olması üzerine hastanemize yönlendirildi. Hastanın fizik muayenesi normal olup, solunum sesleri sağda azalmış idi. Labaratuvar bulguları normal sınırlar içindeydi. Çekilen kontrastlı toraks bilgisayarlı tomografisinde sağ akciğer üst lob posterior segmentte 4.5x4 cm boyutta periferinde ince hat şeklinde kontrast tutulumu gösteren yumuşak doku dansitesinde vasküler yapılar bulunduran kitlesel lezyon saptandı.Hastaya torakotomi ile bronkojenik kist eksizyonu yapıldı. Histopatolojik incelemesi sklerozan hemanjiom olarak raporlandı.

**TARTIŞMA:** Akciğerin sklerozan hemanjiomları benign kabul edilmekle beraber bölgesel lenf nodlarına metastazları ve rekürrensleri bildirilmiştir. Sonuç olarak sklerozan hemanjiom benign ve malign tümörler ile karışabilir. Akciğerin benign hastalıkları içinde yer almasına karşın maligniteyi taklit etmesi sebebi ile olguyu sunmayı amaçladık

**SONUÇ:** Pulmoner sklerozan hemanjiom akciğerin nadir görülen lezyonları olup malign lezyonların ayırıcı tanısında akılda tutulmalıdır.

**Anahtar Kelimeler:** Sklerozan hemanjiom, Akciğer tümörü, Pnömositoma

PA akciğer grafisinde sağ üst-orta zonda kitle

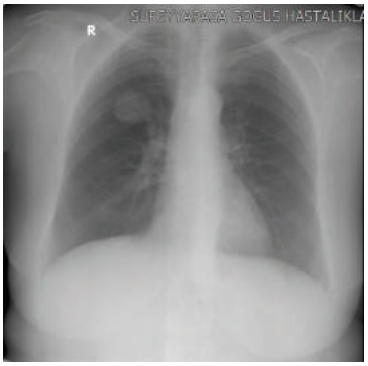


Toraks BT de sağ üst lob posteriorda 4.5x4 cm lik yumuşak doku kitlesi

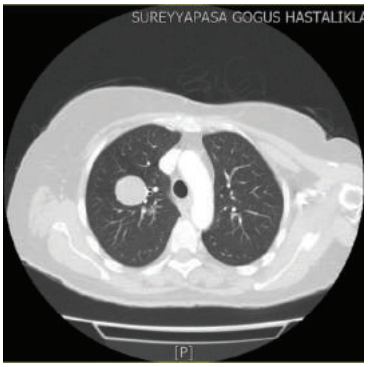

## EP-022
## PRİMER AKCİĞER ADENOKARSİNOMUNA BAĞLI ENDOMETRİUM METASTAZI: OLGU SUNUMU

Pınar Akın Kabalak, Suna Kavurgacı, Mine Oğuz, Derya Kızılgöz, Ülkü Yılmaz
Sağlık Bilimleri Üniversitesi, Atatürk Göğüs Hastalıkları ve Göğüs Cerrahisi Eğitim Araştırma Hastanesi, Ankara

**GİRİŞ:** Kadınlarda genitoüriner sistem organlarına metastazlar nadir olup over, vajina ve serviks en sık metastaz alan organlardır. Literatürdeki mevcut vakalar incelendiğinde, hastaların menoraji ile başvurduğu veya tümör evrelemesi sırasında tesadüfen saptandığı görülmüştür. Olguların hepsinde histopatolojik olarak da TTF-1 pozitifliği dikkat çekmiştir. İlk olgu sunumu küçük hücreli akciğer karsinomunun metastazı olmakla beraber çoğunluğunu adenokarsinom oluşturmaktadır.

**OLGU:** 46 yaşında sigara kullanımı olmayan kadın hastada, 2 aydır olan öksürük ve hemoptizi şikayetleriyle yapılan tetkiklerinde sağ akciğer alt lob superior segmentte 47x42 mm kitle lezyon saptanmış. Pozitron emisyon tomografisinde (PET-BT)primer lezyona ek olarak sağ hiler lenf nodunda fokal artmış metabolik aktivite tutulumu (SUVmax:7,54) saptandı. AGGH göğüs cerrahisi bölümüne başvuran hastaya fiberoptikbronkoskopi (FOB) ve endobronşial ultrasonografi (EBUS) sonrası operasyon için uygun bulunarak. VATS ile sağ alt lobektomi ve lenf nodudiseksiyonu (2, 4, 7, 8, 11no'lu) yapıldı. Patoloji sonucu asiner baskın tip invaziv adenokarsinom ve 11 nolu lenf nodumetastatik olarak raporlandı. EGFR, ALK, ROS1 mutasyonları negatif saptandı.Patolojik olarak Evre IIB olarak değerlendirilerek adjuvan 4 kür kemoterapi uygulandı. Tedavisiz takibinin 13. Ayında menoraji ile başvuran hastanın endometrium küretaj materyalinin histopatolojik inceleme sonucu Keratin 7, TTF-1, Napsin A ve Surfaktan A pozitif, östrojen reseptörü, Keratin 20 ve Hepar 1 negatif ve özel boya ile güçlü müsin pozitifliğinin olması nedeniyle adenokarsinoma metastazı olarak değerlendirildi. Güncel evrelemesinde de endometrium dışında metastatik abdominal lenfadenopatiler saptandı. Yeni biyopsi materyalinden bakılan EGFR, ALK, ROS1 mutasyonları negatifti. Hastaya birinci aşama kemoterapi başlandı.

**SONUÇ:** Genitoüriner sisteme ait semptom ile başvuran ya da asemptomatik olup görüntüleme yöntemlerinde uterin kavitede malignite lehine bulgu saptandığında özellikle adenokarsinom için metastaz/primer organ malignitesi ayrımının yapılması önem taşımaktadır. Bu konuda detaylı immunhistokimyasal inceleme gerekmektedir.

**Anahtar Kelimeler:** adenokarsinom, endometrium metastaz, TTF-1

# EP-023
# SENKRON PRİMER AKCİĞER ADENOSKUAMÖZ KARSİNOM VE SKUAMÖZ HÜCRELİ KARSİNOM BİRLİKTEĞİ

Bünyamin Sertoğullarından, Celal Doğan, Esma Gezer

İzmir Katip Çelebi Üniversitesi Göğüs Hastalıkları Ana Bilim Dalı, İzmir

**GİRİŞ:** Senkron primer akciğer kanserleri nadir görülmekte olup insidansı % 0.26 -1.33 olarak bildirilmektedir. Senkron akciğer tümörleri en sık skuamöz hücreli akciğer kanserine eşlik etmektedir. Senkron primer skuamöz hücreli kanser ve adenoskuamöz kanser tanısı alan bir olgumuzu sunmak istedik.

**OLGU:** Ellialtı yaşında erkek hasta tarafımıza iki aydır olan öksürük, 4 gündür olan hemoptizi ve eforla olan nefes darlığı ile başvurdu. Fizik muayenesi normal olarak değerlendirildi. SFT normal sınırlardaydı. PA akciğer grafisinde sağda santral kitle ve kısmi atelektazi olarak değerlendirildi. Bilgisayarlı Tomografi sonucu; sağ ana bronşu oblitere eden 7x5 cm boyutlu kitle ve atelektazi kompleksi olarak raporlandı(Resim 1). Çekilen PET- BT tetkikinde benzer çekilde sağ santral kitle olarak raporlandı(Resim 2). Bronkosopi sırasında sağ üst lob bronş girişini tama yakın tıkayan kitle lezyon izlendi ve biopsi yapıldı. Sistematik bronkoskopik değerlendirmede ek olarak sol üst lob anterior subsegment içerisinde nodüler lezyon izlendi. Her iki lezyondan biyoopsi alındı. Sağ akciğerdeki lezyon adenoskuamözkarsinom; sol akciğerdeki lezyon ise skuamöz hücreli karsinom olarak raporlandı.

**SONUÇ;** Birden çok akciğer lezyonu olan hastalarda, primer senkron akciğer kanseri olasılığı akılda tutulmalıdır. Olgumuzdan alacağımız diğer bir derste malign olgulara tüm bronşları içeren sistematik bronkoskopik değerlendirme yapılmalıdır.

**Anahtar Kelimeler:** senkron tümör, akciğer kanseri, bronkoskopi

Resim 1

Resim 2

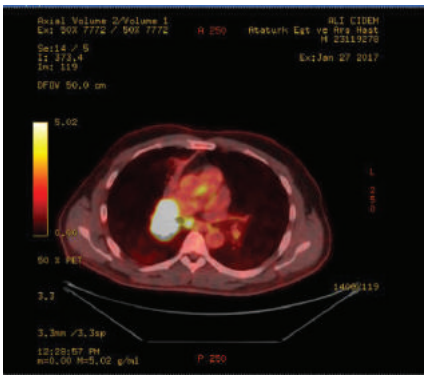

## EP-024
## NADİR BİR PANCOAST TÜMÖRÜ: DEV OSSİFİYE FİBROMA

Osman Cemil Akdemir[1], Abdülaziz Kök[1], Ömer Soysal[1], Sedat Ziyade[1], Nuh Mehmet Elmadağ[2], Nur Büyükpınarbaşılı[3]

[1]Bezmialem Vakıf Üniversitesi, Göğüs Cerrahisi Anabilim Dalı, İstanbul
[2]Bezmialem Vakıf Üniversitesi Ortopedi Anabilim Dalı, İstanbul
[3]Bezmialem Vakıf Üniversitesi Patoloji Anabilim Dalı, İstanbul

**GİRİŞ:** Göğüs duvarı kemik tümörlerinde histopatoloji ve tümörün yerleşim yeri tedavi planında önemlidir. Perkütan biyopsi tanı için sıklıkla kullanılmaktadır. Fakat tanı için klinik ve radyolojik bulgular da gerekli olmaktadır. Preoperatif, iğne biyopsisi ile dev hücreli kemik tümörü tanısı almış, ciddi geniş rezeksiyon uygulanmış ve postoperatif ossifiye fibroma tanısı almış bir olgu sunulmuştur.

**OLGU:** 38 yaşında erkek. Göğüs ve omuz ağrısı ile başvurdu. Göğüste kitle nedeniyle biyopsi yapılmış ve patoloji sonucu dev hücreli kemik tümörü gelmiş. Fizik muayenede özellik yoktu. Toraks BT de, sol hemitoraks superiorunda 1. ve 2. torakal vertebra korpus ve transvers proseslerinden başlayıp akciğer apeksine uzanan, 2. kot posterior bölümünde belirgin ekspansiyon oluşturan düzensiz sınırlı heterojen görünümde yaygın kalsifikasyonlar içeren 109x93x74 mm boyutunda kemik dokudan kaynaklanan kitlesel lezyon mevcuttu. Altı ay önceki BT ye göre boyutlarında progresyon izlenmektedir ve kalsifikasyonda belirgin artış dikkati çekmektedir. Toraks ve servikal MR da,T1 vertebra korpusu inferior kesiminde sol lateralde ve T2 vertebra korpusunda sol lateral kesimden solda servikal bölgeye ve inferior kesimde toraks içerisine uzanım gösteren kapsüler yer kaplayıcı lezyon. Ameliyatta, Paulson iniizyon yapıldı. Toraksa girildi. Apikali dolduran sert fikse kitle palpe edildi. Mediastenden ve anteriordan diseksiyona başlandı. Mediastenden serbestlendi. Anterior alandan 3. kosta 2. kosta ve 1. kosta dönüldü kesildi. T1 ve T2 vertebralardan dezartiküle edilerek kitle çıkarıldı. Ortopedi tarafından T1 ve T2 vertebrektomi ve kafes yerleştirilmesi uygulandı ve 3 gün sonra ortopedi tarafından T1-T2 laminektomi, T2 kökü bilateral bağlanması ve posterior enstrumantasyon uygulandı. Postoperatif spinal şok dönemi geçirdi. Patolojik inceleme; Ki-67: Yaklaşık % 1, Benign fibroosseöz oluşum morfolojisindeki lezyon klinik ve radyolojik bulgular eşliğinde fibröz displazi yönünde değerlendirilmiştir. Daha sonra ise konsey kararı ile lezyonun osifiye fİbroma olduğuna karar verildi. Takibinde nörolojik defisitleri tama yakın düzeldi.

**SONUÇ:** Vertebra rezeksiyonu da gerektiren göğüs duvarı tümörlerinde vertebra cerrahı; ortopedist veya beyin cerrahı ile birlikte ameliyat yapılmalıdır. Preoperatif tanı doğru olarak konmalıdır. Benign tümörlerde morbiditeyi azaltmak için konservatif yaklaşımlar tercih edilebilir, fakat amaç komplet rezeksiyon olmalıdır.

**Anahtar Kelimeler:** pancoast tümörü, göğüs duvarı tümörü, fibroma

# EP-025
# PRİMER PULMONER HODGKİN LENFOMA

Ezgi Hacer Arıcı, Tuğba Mandal, Esin Yentürk, Firdevs Atabey, Esin Tuncay

Yedikule Göğüs Hastalıkları Ve Göğüs Cerrahisi Eğitim Ve Araştırma Hastanesi

Primer Pulmoner Hodgkin Lenfoma, nadir görülen bir hastalıktır. Primer akciğer kanserlerinin, %1den azını temsil eder. PPHL'nın kriterleri: 1)Hodgkin Lenfoma'nın histolojik özelliğinin saptanması, 2)Minimal hiler lenf nodlarını kapsasın veya kapsamasın hastalığın akciğer ile sınırlı olması, 3)Ayırıcı tanıya giren diğer hastalıkların patolojik ve klinik olarak dışlanmasıdır. Hodgkin hastalığının tümor nodülleri lenfatik hat boyunca bronkovasküler demet, interlobüler septalar ve viseral plevrada yerleşebilir. Bronşiyal mukozanın infiltrasyonu ile diffüz kalınlaşma veya endobronşiyal polipoid kitle şeklinde görülebilir. Pulmoner Hodgkin Hastalığının mikroskopik incelemesinde en sık görülen özellik nodüler sklerozandır. Semptomatik olarak ateş, gece terlemesi, kaşıntı, kilo kaybı, yorgunluk görülebilir. Pulmoner tutulum olursa öksürük ve nefes darlığı olabilir. KT ile sureyi oldukça yüksektir. Vakamız kronik hastalık öyküsü olmayan 39 yaşında erkek hasta. Göğüs ağrısı, nefes darlığı, ateş, terleme, kilo kaybı şikayetleri mevcut. Çekilen toraks BT'sinde sağ akciğer alt lobta kitle görülen hastaya PET-CT planlanmış ve sonucunda sağ akciğer alt lob mediobazal segmentte düzensiz sınırlı, hipermetabolik yapı(Suv:4-5) dışında tutulumu saptanmamıştır. Hastanın yapılan bronkoskopilerinde ilk dönemlerinde endobronşiyal kitle saptanmamıştır, alınan biyopsilerinin sonucu nonspesifik gelmiştir. Klinik progresyon olması üzerine yapılan bronkoskopi işleminde "Sağ bronş sisteminde, sekonder karina hizasında intermedier bronş beyaz,nekrotik görünümlü vejetan bir mass ile tıkalı" görülmüştür, biyopsi sonucu "yaygın eozinofili ile karakterize kronik aktif bronşit" gelmiştir. Kontrol BT'sinde Sağda hiler alanı doldurmuş, alt lob segmentler hizasına kadar uzanmış, mediastende kısa aksı 25 mm yi aşmayan malign görünümlü lenf nodlarıın eşlik ettiği konsolide kitlesel lezyon alanı izlenmiştir. Eşlik eden sağda plevra yaprakları arasında 70 mm ye varan serbest sıvı görülmüştür. Bunun üzerine hastanın tekrar PET-CT'si istenmiştir, PET-CT'sinde sağ akciğer alt lob santral yerleşimli lezyon akciğer tümörü lehine yorumlanmıştır(SUV:12.9) ve subkarinal seviyede metastatik lenf nodları saptanmıştır(SUV:16). Abdominal kesitlerde karaciğer parankiminde multipl metastatik lezyonlara ait yoğun patolojik FDG tutulumları izlenmiştir. Her iki adreal glandda metastatik patoloji varlığı lehine bulgu izlenmemekle birlikte kemik yapılarda medüller kemiği ilgilendiren hemen tüm iskelet sisteminde yukarıda ayrıntılı tanımlanan sayılamayacak kadar çok sayıda yaygın tutulumlar öncelikle kemik iliği metastazı lehine değerlendirilmiştir. Hasta PET-CT sonuçları ve Bronkoskopi sonuçları değerlendirilerek Videotorakoskopi ve Wedge rezeksiyona yönlendirildi. Patoloji sonucu Nodüler Sklerozan tip Klasik Hodgkin Lenfoma olarak sonuçlandı.

**Anahtar Kelimeler:** Eozinofili, Lenfoma, Hodgkin, Nodüler Sklerozan

Akciğer Röntgen Görüntüleri

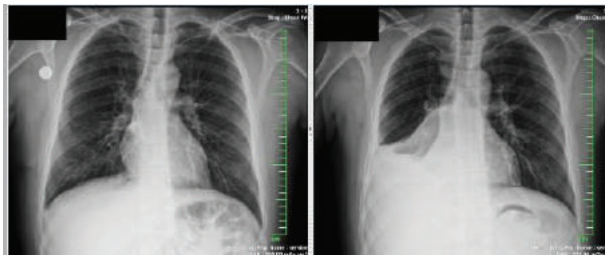

Bronkoskopi Görüntüleri

Tomografi Görüntüleri

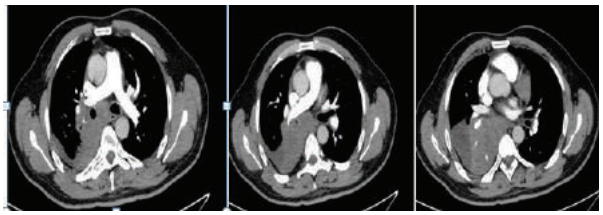

## EP-026
## HUMANİZE ANTİ IGE MONOKLONAL ANTİKORUN (OMALİZUMAB) BRONŞEKTAZİSİ OLAN AĞIR ASTIM HASTALARINDAKİ UZUN DÖNEM ETKİLERİ

Arzu Didem Yalçın, Rusen Uzun

Sağlık Bilimleri Üniv. Antalya Eah

**AMAÇ/GİRİŞ:** Çeşitli pekçok faktör örneğin enfeksiyonlar, konjenital nedenler, bronsial obstruksiyon, immun yetmezlikler ve hipersenitivite, Bronsektazi gelişiminde etiyolojik nedenler arasındadır. Kronik havayolu enfeksiyonları patogenezde önemlidir. Bu pilot çalışmada Anti-IgE tedavisi alan 5 adet astıma eslik eden bronsektazisi olan olgumuzun solunum fonsiyon testleri ve alerjiyle ilgili laboratuvar markırlarını (ECP, spesifik IgE, fe NO, dDİMER, Sedim, CRP...ETC) iki yıl süreyle retrospektif olarak inceledik.

**MATERYAL-METOD:** Bu Klinik pilot çalışmada Laboratuvar olarak eosinophil katyonik peptid (ECP), C3c, C4c,IgE, IgG, IgM, IgA, d-dimer, fibrinogen, total ve specific IgE ve ANA düzeyleri allerjik asthma ve co-morbid kronik idiopatik urtikeri olan siddetli bronsektazisi olan, Anti IgE tedavisi alan olgular dökümante edilmiştir., Solunum Fonksiyon Testleri (PFTs) Flowhandy ZAN 100 spirometry systemde yapılmıştır.. PFTs ve Kan örnekleri ilk tanı anında ve Anti IgE tedavisi başlandıktan 12 ay sonra değerlendirilmiştir. Bu Süre içinde Pnomoni veya sekonder enfeksiyon durumları, Hospitalizasyon ve Acile başvuru süreleri, Antibiyoterapi ihtiyaçları kaydedilmiştir. Her üç vakada FEV1 ve FVC değerleri remisyon döneminde istatistiksel anlamlı olarak düzelme tesbit edilmiştir.Hospitalizasyon ve Acile başvuru süreleri, Antibiyoterapi ihtiyaçlarında belirgin azalma tesbit edilmiştir.

**SONUÇLAR:** Çalışmamızın sonucunda Bronşektazi eşlik eden agır astımlı olgularda, Omalizumab tedavisi ile Hospitalizasyon, Acile başvuru sürelerinde belirgin azalma kaydedilmiştir (P:0,03). Ayrıca IL-8, IL-1 beta, IgE ve ECP düzeylerinin nin Bronsektazili olgularda uzun dönemde (P:0,02) belirgin azalma olduğu ve bu durumun hastalık patogeneziyle bağlantılı olduğunu düşünmekteyiz.

**Anahtar Kelimeler:** bronsektazi, Omalizumab, Anti IgE Astım, vasomotor rinit, ECP.

1

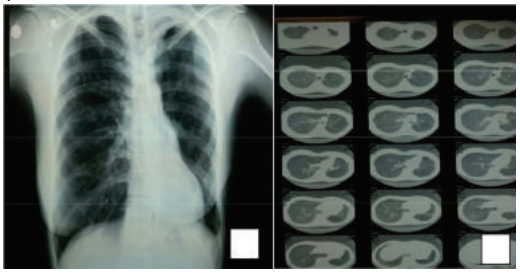

Vaka -1

2

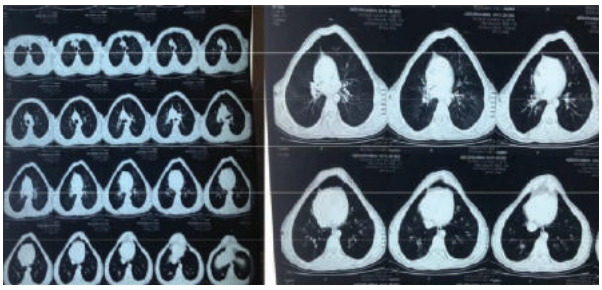

Vaka 2

# EP-028
# EKSTRA İNCE PARTİKÜLLÜ BEKLOMETAZON DİPROPİYONAT/FORMOTEROL İLE REVERSİBİLİTE YAPILABİLİR Mİ?

Bilun Gemicioğlu[1], Şule Gündoğdu[1], Fatma Eren[2], Ethem Erginöz[2]

[1]İstanbul Üniversitesi, Cerrahpaşa Tıp Fakültesi,Göğüs Hastalıkları Anabilim Dalı, İstanbul
[2]İstanbul Üniversitesi, Cerrahpaşa Tıp Fakültesi, Halk Sağlığı Anabilim Dalı, İstanbul

**GİRİŞ:** Astım hastalarında reversibilite testi yapılırken genellikle 400 micg salbutamol kullanılmaktadır. Bu çalışmada salbutamol ile reversibilite saptanan astım hastalarında, ekstra ince partiküllü beklometazon dipropiyonat/formoterol (BDP/F) ile reversibilite değerlendirilmek istenmiştir.

**YÖNTEM:** Çalışmaya 15 saat öncesinde uzun etkili beta agonist ve 6 saat öncesinden kısa etkili beta agonist etkili ilacını kesmiş olan, 400 micg salbutamol ile reversibilite (FEV1'de 200 ml ve %12 fark) saptanmış ve kombine tedavi altındaki stabil astım hastaları periyodik olarak kabul edilmiştir. Tüm hastalara bazal bir spirometri sonrasında ekstra ince partiküllü 200micg beklometazon dipropiyonat/ 12micg formoterol inhalasyonu uygulanıp 15-20 dakika sonra spirometri tekrarlanmıştır. İki spirometri arasındaki FEV1, FVC, FEV3 ve 1-FEV3/FVC değerleri karşılaştırılmıştır.

**BULGULAR:** Çalışmaya 22 hasta (ortalama yaş 51,6±12,2, %72,7 kadın) alındı. Bazal spirometrik değerler ve BDP/F inhalasyonu sonrası değerler Tablo 1'de belirtilmiştir. İki spirometri arasındaki FEV1, FVC, FEV3 ve 1-FEV3/FVC değerlerinde değişim klinik olarak anlamlı bulunmamıştır($p>0,05$). BDP/F ile sadece 6 hastada (%27,3) reversibile bulunmuştur.

**SONUÇ:** Ekstra ince partiküllü 200micg beklometazon dipropiyonat/ 12micg formoterol ile yapılan reversibilite testi 400 micg salbutamol ile yapılan reversibilite testinin yerine kullanılamayacağı düşünülmüştür.

**Anahtar Kelimeler:** Reversibilite, Beklometazon dipropiyonat/formoterol, Salbutamol, Astım

Spirometri Değerleri

| | Bazal | BDP/F sonrası |
|---|---|---|
| FVC(L) | 2,97±0,95 | 3,1±0,94 |
| FVC(%) | 92,2±14,3 | 96,6±14,5 |
| FEV1(L) | 1,91±0,74 | 2,09±0,74 |
| FEV1(%) | 70,6±17,2 | 77,5±15,7 |
| FEV1/FCV(%) | 63,3±7,7 | 66,7±6,6 |
| FEV3(L) | 2,45±0,82 | 2,71±0,87 |
| 1-FEV3/FVC | 0,17±0,1 | 0,13±0,4 |

# EP-029
# ASTIM KONTROL TESTİNİN GÜNLÜK KULLANIMA UYGULANABİLİRLİĞİ İÇİN GELİŞTİRİLEN YENİ BİR YAZILIM

Mehmet Akif Balay[1], Önder Öztürk[2]

[1]Süleyman Demirel Üniversitesi Tıp Fakültesi
[2]Süleyman Demirel Üniversitesi Göğüs Hastalıkları Anabilim Dalı

**AMAÇ:** Günümüzde astım tedavisi kontrol odaklı olup, hedef astım kontrolünü sağlamaktır. Astımda semptom kontrolünün değerlendirilmesinde değişik yöntemler vardır. GINA2017 kılavuzunda astım semptomları kategorik değerlendirildiği gibi, astım semptom kontrolünün rakamsal olarak değerlendirilebildiği anket formları da bulunmaktadır. Bu bağlamda en sık kullanılan anket formu astım kontrol testi (AKT)'dir. Fakat günlük pratikte bu testin uygulanabilirliği zaman alması nedeniyle kullanılmamaktadır. Bu nedenle günlük klinik pratiğinde kolay uygulanabilen, zaman almayan bir yazılım programı geliştirilerek, AKT'nin kullanılabilirliği arttırılmak istenmiştir.

**YÖNTEM-GEREÇLER:** Bu çalışmada GINA2017'de önerilen AKT kullanılarak bir uygulama geliştirildi. Astım tanısı ile takip edilen hastalara AKT belirtilen sorular sorularak astım hastalığının kontrol altında olup olmadığı değerlendirildi (Resim 1). Yazılım yardımıyla hastaların kaydı ve takipleri yapılarak yazılımın kullanabilirliliği değerlendirilmiştir (Resim 2).

**BULGULAR:** Çalışmaya 26K/3K olan toplam 29 kişi alındı. Çalışmaya alınanların ortalama AKT sonucu 15.59±0.93 bulundu. Çalışmaya alınan hastaların %75.9'unda astım kontrol altında değildi. %24.1'inde kısmi kontrol altında bulundu. Hastalara kontrol tarihleri bildirilerek hastalıklarını takip etmeleri sağlanmış oldu.

**SONUÇ:** Bir hasta başına düşen muayene süresi ülkemizde çok kısıtlı olduğu düşünülürse geliştirilen yazılımla astım hastaları daha hızlı ve doğru bir şekilde değerlendirilerek, doğru tedavinin uygulanması ve takip edilmesi sağlanmış olacaktır. Bu durum tedavi maliyetlerinin de azalmasına katkı sağlayacaktır.

**Anahtar Kelimeler:** Astım, astım kontrol testi (AKT), astım tedavisi, yazılım.

Resim 1

Astım Takıp Sıstemı Programının kullanılması

Resim 2

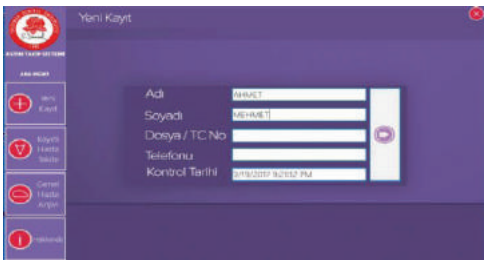

Resim 3




Resim 4

Resim 5

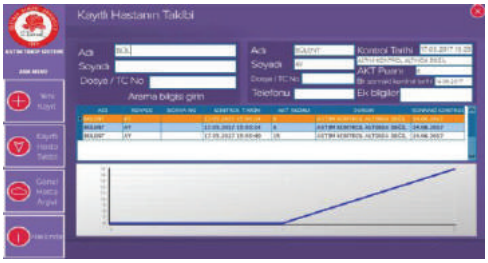


Resim 6

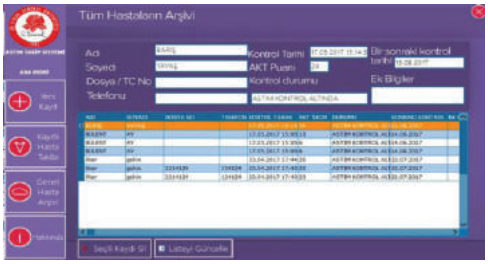


Resim 7

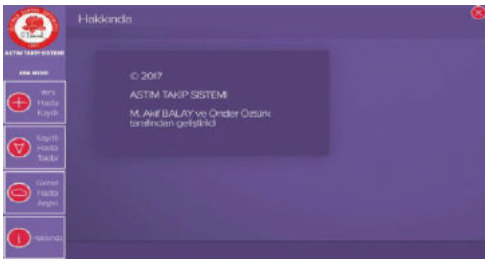

## EP-030
## TEDAVİNİN 16. AYINDA OMALİZUMAB DUYARLILIĞI GELİŞEN ASTIM OLGUSU

Metin Keren, İsmet Bulut, Cihan Örçen, Fatma Merve Tepetam

Sağlık Bilimleri Üniversitesi Süreyyapaşa Göğüs Hastalıkları ve Göğüs Cerrahisi Eğitim ve Araştırma Hastanesi, İmmunoloji ve Allerji Kliniği, İstanbul

**GİRİŞ:** Omalizumab tedavisi sırasında hastalarda alerjik duyarlanma ve takiben alerjik reaksiyon gelişebilmektedir. Burada omalizumaba bağlı alerjik reaksiyon gelişen bir olgu sunulacaktır.

**OLGU:** 62 yaşında bayan hasta. 20 yıldır astımı var. Hasta düzenli ve yüksek doz inhale kortikosteroid+ beta 2 agonist, montelukast, kullanıyor. Buna rağmen sık atak geçirme ve hastane yatış öyküsü olan hastaya omalizumab tedavisi Şubat 2015 de başlandı. Total Ig E:421 IU/ml 66 kg olan hastaya 14 günde bir 300 mg omalizumab uygulanmaya başlandı. Tedaviden yarar gören hastanın tedavisi sürdürülürken tedavinin 16. ayında tedavisi başka bir merkezde uygulanmış. Takiben yutma güçlüğü ve nefes darlığı geliştiğini herhangi bir tedavi verilmediğini ifade etti. Bunun üzerine hastaya öncelikle 150 mg subkutan omalizumab sağ koldan uygulandı. 15. dakikada hastanın bacak ve gövdesinde ürtiker plakları gelişti. Hasta semptomları tedavi ile düzeldi. Hastayla birlikte yapılan değerlendirme sonrası tedavisi kesildi. 3 ay sonra omalizumab ile yapılan prick ve intradermal testler negatif bulundu. Hasta halen rutin tedavisi ile takip edilmektedir. Tedavi kesildikten sonraki 1 yıl içinde sadece 1 atağı (üst solunum yolu enfeksiyonu sonrası) izlendi

**SONUÇ VE TARTIŞMA:** Omalizumaba bağlı alerjik reaksiyonlar nadiren de olsa izlenmekte ve hastaların tedavisini etkilemektedir. Erken tip (tip1) reaksiyon gelişen hastalarda literatürde desensitizasyon yapılan olgular bildirilmiştir. Bizim olgumuz desensitizasyonu kabul etmediği için yapılmadı. Erken tip alerjik reaksiyonlar tedavinin 16. ayında gelişmesi duyarlılaşma için her zaman dikkatli olmak gerektiğini göstermekte. Omalizumab uygulamaları sonrası hastaların takip edilmesi gerektiğini, bu uygulamaların anaflaksi gibi ciddi reaksiyonlar geliştiğinde de müdahale edilebilecek ortamlarda uygulanması önemlidir. Sadece olgu bazlı olmakla birlikte prick ve intradermal deri testleri alerjik duyarlanmayı göstermek için yeterli olmayabilir.

**Anahtar Kelimeler:** Astım, omalizumab, allerji

# EP-031
# CHURG – STRAUSS SENDROMU TANISI ALAN İKİ ASTIM OLGUSU

Hasan Hasanzade, Kübra Türkel, Oya Kayacan

Ankara Üniversitesi,Göğüs Hastalıkları Ana Bilim Dalı, Ankara

**GİRİŞ:** Churg-Strauss sendromu (CSS) astım ile ilişkili olup çeşitli sistemleri tutan bir hastalıktır. Hastaların farklı bulgularla başvurması tanıda güçlük oluşturmaktadır. Bu posterde kliniğimize allerjik astım tanısı, klinik ve radyolojik pulmoner bulgularla başvuran ve CSS tanısı konulan iki olgu sunulmuştur.

**OLGU 1:** 21 yaşında kadın hasta dış merkezde astım tanısı ile takip edilmiş ve bronkodilatör tedaviden fayda görmemiş. Hastanın ateş, öksürük, halsizlik şikayetleri ile çekilen Bilgisayarlı Toraks Tomografisi'nde (BTT) bilateral buzlucam ve konsolidasyon alanları (Şekil 1) saptanması üzerine kliniğimize başvurdu. Fizik muayenede (FM) bilateral yaygın ronkus mevcuttu. Posteroanterior Akciğer Grafisi'nde (PAAG) bilateral alt zonlarda infiltrasyon görüldü. Burun tıkanıklığı olan hasta Kulak Burun Boğaz bölümüne konsulte edildi ve hastada sinuzit düşünüldü. Periferik kanda eosinofil sayısı 3770/mm3 ve total IgE düzeyi 618 kU/L saptandı. ANCA negatif olan hastaya Fiberoptik Bronkoskopi (FOB) yapıldı. Alınan Transbronşiyal Akciğer Biyopsisi'nde (TBAB) şiddetli eozinofil infiltrasyonu ve granülom görüldü. Hastaya CSS tanısı ile 1 mg/kg/gün dozla metilprednizolon tedavisi başlandı. Hasta halen asemptomatik takip edilmektedir.

**OLGU 2:** 50 yaşında erkek hasta kontrolsuz astım tanısı takip edilmekte iken sık nefesdarlığı şikayeti ile başvurduğu acil serviste çekilen Pulmoner BT Anjiografisi'nde periferik yerleşimli multifokal buzlucam dansitesinde halo görünümü (Şekil 2) ve FM'de bilateral yaygın sibilan ronkus mevcut idi. PAAG normal, periferik kanda eozinofil sayısı 870/mm3 ve total IgE düzeyi 3942 kU/L saptandı. Kontrolsüz astım düşünülerek aralıklı olarak metilprednizolon tedavisi alması nedeniyle eozinofil sayı dalgalı seyretmiş. Steroid tedavisi altında hastadan FOB eşliğinde alınan Bronkoalveoler Lavaj'da (BAL) ılımlı eozinofil sayısı (%8) görüldü. Hastaya CSS tanısı ile 1 mg/kg/gün dozunda metilprednizolon tedavisi başlandı. Kontrolünde solunum sıkıntısı azalan hastanın FM'de akciğer sesleri normal olup düzenli steroid tedavisi altında periferik kanda eozinofil sayısı 30/mm3 görüldü.

**SONUÇ:** Churg-Strauss Sendromu (CSS) astım, akciğer infiltratları, damar dışı granülomlar ve eozinofili ile karakterize sistemik nekrotizan bir vaskülittir. ANCA pozitif ve ANCA negatif olarak iki fenotipi bulunmaktadır. CSS sıklığı milyonda 2.4-6.8/hasta-yıl olup en sık görüldüğü yaş 30-50'dir. Erkek /kadın oranı yaklaşık 2/1'dir. Astım CSS'nin kardinal belirtisi olup hemen tüm hastalarda bulunur. İlerleyen dönemlerde karakteristik özelliği; periferik kanda ve dokularda eozinofil infiltrasyonu olmasıdır. Astımlı bir hastada ateş, zayıflama, iştahsızlık, akciğer parankim tutulumu ve eosinofili varlığında CSS akla gelmelidir.

**Anahtar Kelimeler:** Astım,Churg-Strauss,Eozinofili,Granülom

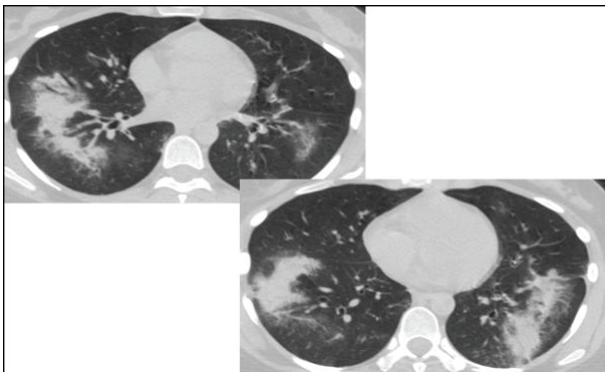

Bilateral konsolidasyon alanları

# EP-032
# ÇOCUK HASTADA TONSİLLEKTOMİ SONRASI MEYDANA GELEN TRAKEAL STENOZUN NADİR ŞEBEBİ: AKUT LARİNGOTRAKEİT(KRUP)

Elif Akboğa[1], Ümit Perişan[2]

[1]Bingöl Merkez Sarıçiçek Aile Sağlığı Merkezi, Aile Hekimliği, Bingöl
[2]Bingöl Devlet Hastanesi, Kulak Burun Boğaz Bölümü, Bingöl

Trakeal stenozlar; edinsel ve konjenital, ekstrensek veya intrensek ve kısa segment-uzun segment stenozlar olarak ayrılmaktadır. Konjenital nedenler arasında trekeomalazi, kardiyovasküler anomaliler ve konjenital tümörler gibi durumlar yer almaktadır. Postentübasyon trakeal stenoz ilk kez Cooper ve Grillo tarafından tanımlanmıştır. Edinsel trakeal stenozların %90 nedeni entübasyon tüpünün kaf basıncından kaynaklanan hasarlanmadır. Entübasyon süresi ne kadar uzun olursa stenoz gelişim riski de o kadar yüksek olmaktadır fakat kısa süreli entübasyonlarda bile bu komplikasyonun oluşabildiği bilinmektedir. İnfantlarda ve küçük çocuklarda stenozlar daha çok subglottik bölgede gözlenirken daha büyük çocuklarda lezyon genellikle trakeada yer almaktadır. İyatrojenik trakeal stenozların görülme sıklığı %0,6-21 arasında değişmektedir. Özellikle yoğun bakım şartlarının düzelmesi ve mekanik ventilatör kullanım sıklığında artış ile birlikte bu tip komplikasyonlar daha sık karşımıza çıkmaktadır. Yüksek volüm-düşük basınçlı balonların geliştirilmesi ile endotrakeal entübasyon sonrası stenoz görülme sıklığı belirgin oranda azalmıştır. Trakeal stenozlarda klinik, semptomun ağırlığı ve başvuru yaşı tamamen stenozun derecesine bağlıdır. %70'ten daha çok olan darlıklarda semptomlar stridor ve hışıltının eşlik ettiği giderek artan respiratuvar stres ile birlikte dispne şeklinde karşımıza çıkar. Bu nedenle olgular astım gibi yanlış tanılar ile izlenebilmektedir. Görüntüleme yöntemlerinden ilk tetkik ön-arka akciğer ve lateral boyun grafisidir. Ön-arka akciğer grafisinde laringeal bölgede hava geçişinde daralma olduğu görülebilir ve klinisyen için uyarıcı bir bulgudur. Laringotrakeit tablosunda da benzer görünüm olabileceğinden hastalarda ısrarcı stridor için ayırıcı tanı akut enfeksiyonlar dışlandıktan sonra yapılmalıdır. Bizim olgumuzda ise 8 yaşında erkek çocuğa genel anestezi altında tonsillektomi operasyonu yapıldıktan sonra postoperatif stridor ve akciğer grafisi ile göğüs cerrahisine danışıldı. Grafide trakeda darlık saptandı ve toraks bilgisayarlı tomografisi istendi. Tomografide görülen darlığın derecesi akciğer grafisi ile uyumlu olmaması üzerine hastanında çocuk olması sebebiyle postentübasyon trakeal stenozundan tanısal olarak uzaklaşıldı ve hastanın akut laringotrakeit(krup) olabileceği düşüncesi ile steroid tedavisi uygulandı. Hastanın stridoru ve akciğer grafisindeki görüntüsü ertesi gün düzelmesi üzerine tanımız doğrulandı. Sonuç olarak yoğun bakım ve entübasyon öyküsü olan, tekrarlayıcı solunumsal bulguları (özellikle üst solunum yolu obstrüksiyon bulguları) olan olgularda subglottik stenoz mutlaka düşünülmelidir. Hastalarda entübasyon işlemi sonrasında kaf basınçlarının çok iyi değerlendirilmesi ve tekrarlayan entübasyonlardan kaçınılması trakeal stenozların önlenmesinde önemli bir yer tutmaktadır. Fakat akciğer grafisinde akut dönemde meydana gelen trakeal stenozlarda mutlaka ayırıcı tanıda krup akıla gelmelidir.

**Anahtar Kelimeler:** Tonsillektomi, Trakea, Steroid, Laringotrakeit, Krup, Stenoz

Tonsillektomi sonrası meydana gelen trakeal darlığın posteroanterior akciğer grafisindeki görüntüsü

Steroid sonrası kliniği düzelen hastanın kontrol postero-anterior akciğer grafi görüntüsü

# EP-033
# PNÖMONİ TEDAVİSİ GÖREN DEV MEDİASTEN KİTLE OLGUSU

Kubilay İnan[1], Derya Köroğlu Balcı[1], Derya Özyörük[2], Zeliha Güzelküçük[2], Münire Çağlar[3], Ata Türker Arıkök[3]

[1]S.B.Ü Ankara Dışkapı Yıldırım Beyazıt Eğitim Araştırma Hastanesi Göğüs Cerrahi Kliniği
[2]S.B.Ü Ankara Çocuk Sağlığı ve Hastlıkları Hematoloji ve Onkoloji Eğitim Araştırma Hastanesi Pediatrik Onkoloji Kliniği
[3]S.B.Ü Ankara Dışkapı Yıldırım Beyazıt Eğitim Araştırma Hastanesi Patoloji Kliniği

Nefes darlığı, solunum sıkıntısı nedeniyle dış merkezde pnömoni tedavisi başlanan ve bir haftalık tedavi sürecinde ani başlayan solunum sıkıntısı ile entübe edilerek ileri bir merkeze sevk edilen 14 yaşında erkek çocuk hasta bir hafta yoğun bakım tedavisi sonrasında ekstube edilmiş. Tetkiklerinde; beta HCG, AFP yüksekliği ve toraks tomografisinde sol hemitoraksta yerleşim gösteren kalbi totale yakın sağ hemitoraksa iten dev mediasten kitle saptanıyor. Tru-cut biyopsi sonucu; germ hücreli tümör olarak raporlanıyor. Palyatif amaçlı 2 kür kemoterapi verilen hastaya kontrol toraks tomografisi çekiliyor ve onkoloji konseyi kararı ile cerrahi rezeksiyon planlanıyor. Hastaya mediansternotomi ile yaklaşıldı, sol hemitoraksta yerleşim gösteren kalbi sağ hemitoraksa iten yer yer kistik alan içeren, dev, sert kitle lezyonu çevre dokudan diseke edilerek çıkartıldı. Postoperatif; 4 kg, 19x18,5x10 cm ve 9x7x6,5 cm ebatlarında olmak üzere iki kısımdan oluşan germ hücreli kitle olarak rapor edildi.Postoperatif dönemde de kemoterapi tedavisi alan hasta sorunsuz takip edilmektedir. Nefes darlığı şikayeti ile başvuran hastalarda mediastenin maligniteleri akılda tutmalı ve gerekirse toraks tomografisi ile hasta değerlendirilmelidir. Mediasten kitleleri özellikle çocukluk döneminde sık karşılaştığımız sorunlardır. Ancak bu olgumuzu özel kılan hastanın pnömoni tanısı ile tedavisi alması ve bu dönemde kitlenin trakeaya basısı sonucu ani solunum sıkıntısı ile entübe edilmesidir.

**Anahtar Kelimeler:** germ hücreli tümör, mediasten kitle, pnömoni, çocukluk çağı tümörleri

Preoperatif akciğer filmi

Preoperatif toraks tomografisi

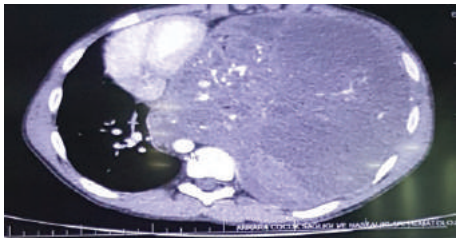

Rezeke edilen kitle

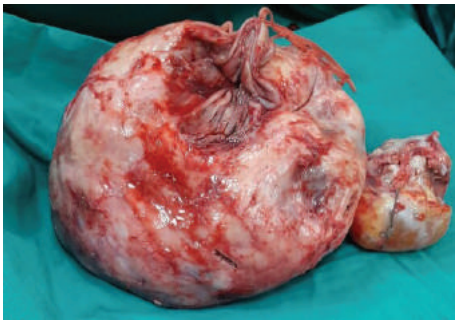

Post operatif akciger filmi

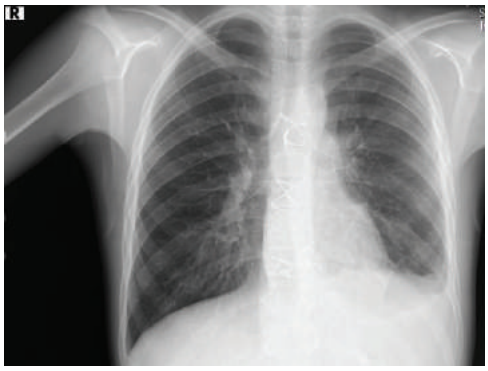

## EP-034
## KRONİK ÖKSÜRÜĞÜN EŞLİK ETTİĞİ İKİ FARKLI PATOLOJİ: OLGU SUNUMU

Maleyka Karimova

Azerbaycan Tıp Üniversitesi, 2. Çocuk Hastalıkları Ana Bilim Dalı, Bakü

**GİRİŞ:** Astım ve yabancı cisim aspirasyonu, kronik öksürüğün eşlik ettiği iki farklı patoloji olsa da, ayırıct tani gerektirir.

**OLGU:** 6 Yaşındaki erkek, ateş, öksürük, nefes darlığı, genel zayıflık, hâlsizlik, iştahsızlık şikâyetleri ile ünitemize başvurdu. Hastanın hikâyesinden anlaşılmaktadır ki, son 1 ayda devam eden ateş olmuş ve yukarıda listelenen şikâyetler oluşmuştur. Nesilde astım ve alerjik rinit'e yatkınlık var. Objektif muayenelerin sonuçları: Hastanın genel durumu ağır değerlendirilmiştir. Solunum sayısı 44/dkidi. Akciğer üzerinde krepitanral mevcut. Kalp hızı 110 atım/dkidi. Laboratuvar ve görüntüleme tetkikleri sonuçları: Akciğer grafisinde sol akciğerin alt lobunun latero ve posterio- bazal kesimlerinde -S9-S10 orta yoğunlukta intensivlikli infiltrasyon kaydedildi. Akciğer şekli kökün yan alanlarında, sağ akciğerin aşağı lobunda güçlenmiş ve akciğer kökleri genişlemiştir. Sol kök tekireçleşmiş lenf düğümü kaydedildi. Total İgE-915.3 U/ ml. Besin alerji profilinde kakao, muz, pirinç, fasulye, susam, fındık, ayçiçeği, kabakçekirdeği, portakal, elma, dut, incir, domates, havuç, kiraz, yeşil fasulye, buğda yunu, yerfıstığı, patates gibi besinlere karşı duyarlılık bulunmuştur. Muayenelerin sonuçlarına göre tedavi şeması düzenlenmiş, klinik olarak bir az iyileşme olsa da, auskultativ bilgilerin gerekli derecede geri sorulmamasını dikkate alarak, kompüter ( bilgisayar) tomografisi yapıllmılştır. Yapılan kompüter (bilgisayar) tomografiinin raporuna göre, sol ana bronşun orta alanında 11x9 mm boyutunda hiperdens yabancı cisim saptandı. Muayenenin sonucuna göre çocuğa, bronkoskopi yapılmış ve yabancı cisim çıkarılmıştır. Çıkarılan yabancı cisim büyük molarlardan biri idi. Ameliyattan sonra çocuğun durumunda olumlu gelişmeler kaydedildi ve klinik protokollere uygun yapılan tedaviye, kısa sürede yeterli yanıtalınmıştır.

**SONUÇ:** Kronik öksürüğü olan çocukta, astım ile başka patolojik olmas ıda düşünülmelidir

**Anahtar Kelimeler:** Astım, yabancı cisim, kronik öksürük.

# EP-035
# TONSİLLEKTOMİ AMELİYATI ÖNCESİ TESADÜFİ SAPTANAN KARSİNOİD TÜMÖR OLGUSU

Gökçen Kartal Öztürk[1], Figen Gülen[1], Aykut Eşki[1], Petek Bayındır Tamay[2], Emre Divarcı[3], Zübeyde Ekin[4], Umut Aykutlu[4], Esen Demir[1]

[1]Ege Üniversitesi Tıp Fakültesi Çocuk Sağlığı ve Hastalıkları Ana Bilim Dalı, Çocuk Göğüs Hastalıkları Bilim Dalı, İzmir
[2]Ege Üniversitesi Tıp Fakültesi Radyoloji Ana Bilim Dalı, Çocuk Radyoloji Bilim Dalı, İzmir
[3]Ege Üniversitesi Tıp Fakültesi Çocuk Cerrahisi Ana Bilim Dalı, İzmir
[4]Ege Üniversitesi Tıp Fakültesi Patoloji Ana Bilim Dalı, İzmir

Karsinoid tümör, Kulschitzky hücrelerinden kaynaklanan çocuklarda nadir görülen malign özellik gösterebilen tümörlerdir. İnsidansı yılda 3-5/milyondur. Sıklıkla lober bronşlarda yerleşim göstermektedir. Tipik ve atipik olarak sınıflandırılmaktadır. Semptom ve fizik muayene bulguları tümörün yerleşim yerine göre değişmektedir. Tam veya kısmi tıkanıklıklara bağlı tekrarlayan enfeksiyonlar, öksürük, dispne, hemoptizi gibi semptomlara neden olabileceği gibi asemptomatik de olabilir. Biz de tesadüfi saptanan karsinoid tümör olgumuzu sunmak istedik. Onbir yaşında erkek olgu evre 3 tonsil hipertrofisi nedeniyle tonsillektomi operasyonu öncesinde sol üst hemitoraksta solunum seslerinin az alınması ve bu şikayetle operasyonun ertelenmesi üzerine başvurdu. Özgeçmişinde tekrarlayan üst solunum yolu enfeksiyonu dışında yakınması bulunmamaktaydı. Fizik muayenesinde sol hemitoraksta aralıklı solunum seslerinde minimal azalma dışında sistem muayeneleri olağandı. Tam kan sayımı, kan biyokimyası, sedimentasyon, C-reaktif protein, laktat dehidrogenaz normaldi. Akciğer grafisinde sol hemitoraksta sağa göre bronkovasküler gölgelerde belirgin azalma ve hava hapsi mevcuttu. Solunum fonksiyon testinde FEV1 %60, FVC %51, FEV1/FVC %114, PEF %59, MEF 25-75 % 73 idi. Reversibilite gözlenmedi. Toraks BT'de sol ana bronşun distalinde lümeni tama yakın dolduran yaklaşık 7x13 mm boyutlarında düzgün yuvarlak konturlu yumuşak doku dansitesi izlendi (Şekil 1) Fleksible bronkoskopide sol ana bronşta karinadan yaklaşık 2-3 cm uzaklıkta lümeni tama yakın oblitere eden kılcal damarlar ile çevrili kitle görüldü. Kanama riski nedeniyle eş zamanlı yapılan rijid bronkoskopi ile lezyondan biyopsi alındı (Şekil 2) Biyopsi sonucu immunohistokimyasal incelemede CD56, sinaptofizin ve kromogranin ile pozitif boyanma gösteren karsinoid tümör olarak raporlandı. Karsinoid tümör çocuklarda nadir görülen bir tümördür. Yavaş büyümesi nedeniyle geç tanı konulmaktadır. Tekrarlayan akciğer enfeksiyonu ve bronşiyal obstrüksiyon bulguları olan hastalarda akılda tutulması gereken etiyolojilerden biridir.

**Anahtar Kelimeler:** karsinoid tümör, endobronşiyal lezyon, Kulschitzky hücreleri

Sekil 1

Akciger grafisinde sol hemitoraksta saga gore bronkovaskuler golgelerde belirgin azalma ve hava hapsi

Sekil 2

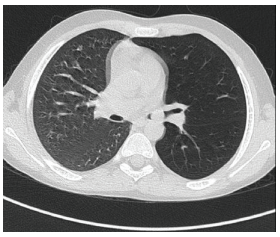

Toraks BT'de sol ana bronsun distalinde lumeni tama yakin dolduran yaklasık 7x13 mm boyutlarida duzgun yuvarlak konturlu yumusak doku dansitesi

Sekil 3.a

Fleksible bronkoskopide sol ana bronsta karinadan yaklasik 2-3 cm uzaklikta lumeni tama yakin oblitere eden kilcal damarlar ile cevrili kitle

Sekil 3.b

Rijid bronkoskopide sol ana bronsta karinadan yaklasik 2-3 cm uzaklikta lumeni tama yakin oblitere eden kilcal damarlar ile cevrili kitle

Sekil 4

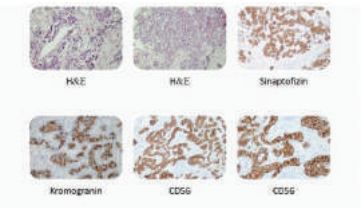


Biyopsi materyali patolojik incelemesi (H&E boyamada uniform gorunumde dar stoplazmali nukleol belirginligi gostermeyen hucrelerden olusan karsinoid tumor; immunohistokimyasal incelemede guclu stoplazmik sinaptofizin pozitifligi, guclu stoplazmik kromogranin pozitifligi, guclu stoplazmik CD56 pozitifligi)

# EP-036
# ARTERİYOVENÖZ MALFORMASYON İÇEREN PULMONER SEKESTRASYON

Aykut Eşki[1], Gökçen Kartal Öztürk[1], Deniz Ergün[2], Celal Çınar[3], Emre Divarcı[4], Hakkı Ata Erdener[4], Timur Meşe[5], Hüdaver Alper[3], Esen Demir[1], Umut Aykutlu[6], Figen Gülen[1]

[1]Ege üniversitesi, Çocuk Sağlığı ve Hastalıkları Anabilim Dalı, Çocuk Göğüs Hatsalıkları Bilim Dalı, İzmir
[2]Ege üniversitesi, Çocuk Sağlığı ve Hastalıkları Anabilim Dalı, İzmir
[3]Ege üniversitesi, Radyoloji Anabilim Dalı, İzmir
[4]Ege üniversitesi, Çocuk Cerrahisi Anabilim Dalı, İzmir
[5]Dr. Behçet Uz Çocuk Hastalıkları ve Cerrahisi hastanesi, Çocuk Hastalıkları Anabilim Dalı, Çocuk Kardiyoloji Bilim Dalı, İzmir
[6]Ege üniversitesi, Patoloji Anabilim Dalı, İzmir

Pulmoner arteriyovenöz malformasyonlar, pulmoner arterler ile pulmoner venler arasında bulunan anormal anastomoz alanlarıdır. Bebekler ve çocuklarda çok nadir görülmekle birlikte sıklığı 100000 de 2-3 olgudur. Pulmoner sekestrasyon ise, normal fonksiyon görmeyen ve trakeobronşiyal ağaçla ilişkisi olmayan, arteriyel kan desteğini sistemik dolaşımdan sağlayan akciğer dokusu olarak tanımlanır. Bizim olgumuz, 2 ay 5 günlük erkek hasta takipne ve mezokardiyak odakta daha belirgin olmakla birlikte yaygın 3/6 sistolik kardiyak üfürüm ile başvurdu. Başvurduğu merkezde ekokardiyografisinde (EKO) 2 mm patent foramen ovale ve perikardiyal efüzyon saptanan hastanın kardiyak enzimlerinde yükseklik olması nedeniyle hastaya kardiyak magnetik rezonans çekilmiş ve sol akciğer bazalde konsolidayon ile uyumlu alan olarak sonuçlanmış. Hastanın çekilen bilgisayarlı toraks tomografisi pulmoner sekestrasyonla uyumlu olarak raporlanmış. Hasta ileri tetkik ve tedavi amacıyla kliniğimize yönlendirildi. Hastanemizde yapılan EKO normal olarak değerlendirildi. Lezyonun vaskülaritesi için toraks ultrasonu çekildi ve 2.5x1.5 cm boyutunda heterojen düzgün sınırlı içinde tübüler kistik yapıların olduğu arteriyovenöz malformasyon tespit edildi. Hastanın yapılan toraks anjiyo bilgisayarlı tomografisinde yüksek debili arteriyovenöz malformasyon içeren pulmoner sekestrasyon olduğu görüldü. Hastaya operasyonda kanama riskinin fazla olması nedeniyle öncelikle coil embolizasyon yapıldı. Takibinde hastanın stabilizasyonu sağlandıktan sonra torakoskopik lobektomi uygulandı. Bildiğimiz kadarıyla literatürde pulmoner sekestrasyon içinde arteriyovenöz malformasyon olgusu bulunmamaktadır. Nadir görülmesi nedeniyle bu olgu sunulmuştur.

**Anahtar Kelimeler:** arteriyovenöz malformasyon, coil embolizasyon, pulmoner sekestrasyon,

Resim 1

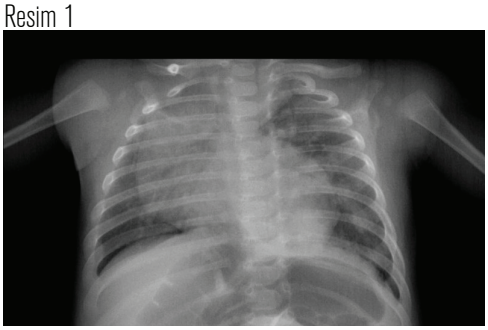

Sol akciğer bazalinde konsolidasyonla uyumlu alan

Resim 2

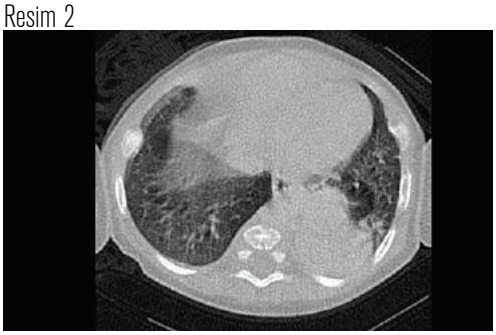

Sistemik dolasımdan beslenen pulmoner sekestrasyon

Resim 3

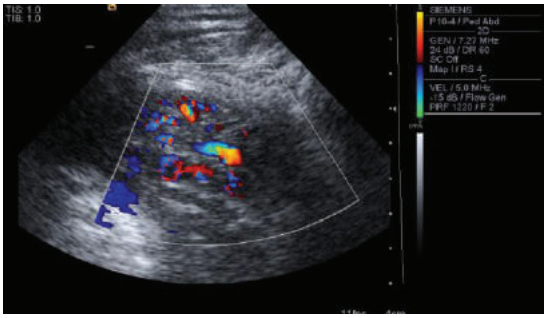

Pulmoner sekestrasyon icinde arteriovenoz malformasyon

Resim 4

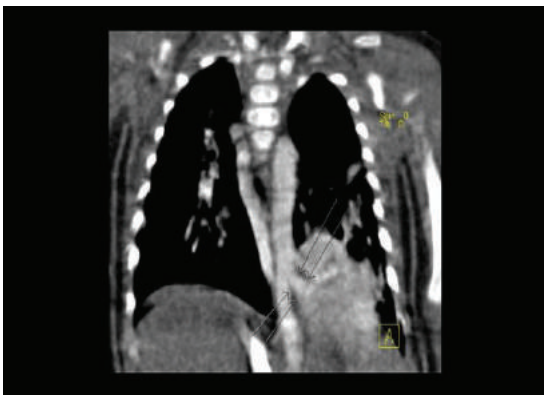

Toraks anjiyo BT de sistemik arterlerden beslenen intrapulmoner sekestrasyon

Resim 5

Resim 6

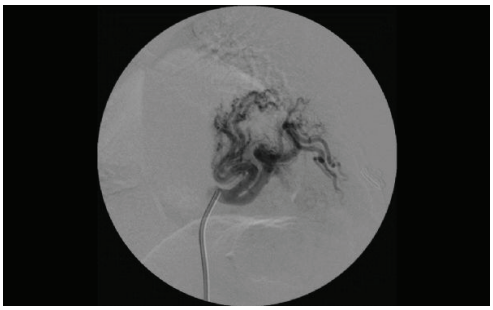

Coil embolizasyon

Resim 7

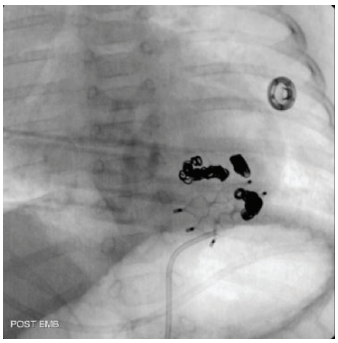


Resim 8

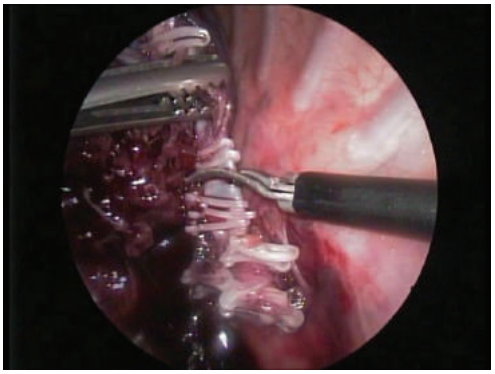

Torakoskopik lobektomi

Resim 9

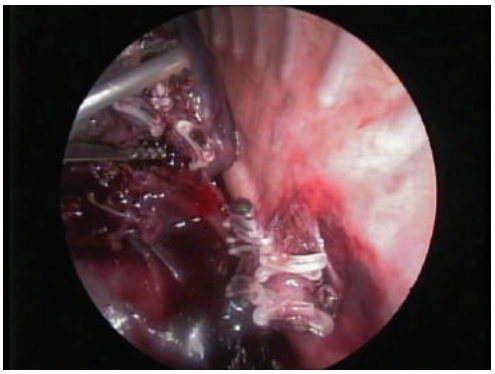

Resim 10

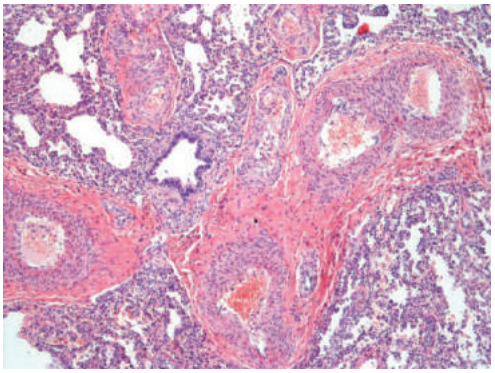

Cok sayıda degisik boyutlarda, kalın duvarlı intimal proliferasyon gosteren, malforme vaskuler yapılar

Resim 11

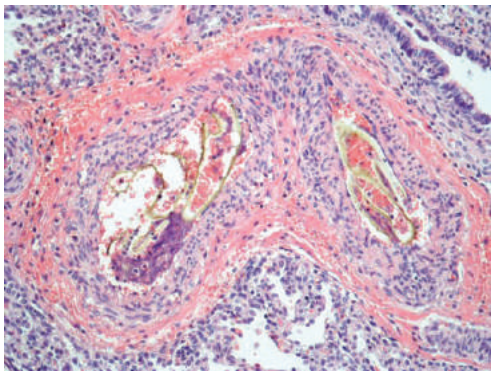

Immatur gorunume sahip olan atelektaik akciger prankimi

Resim 12

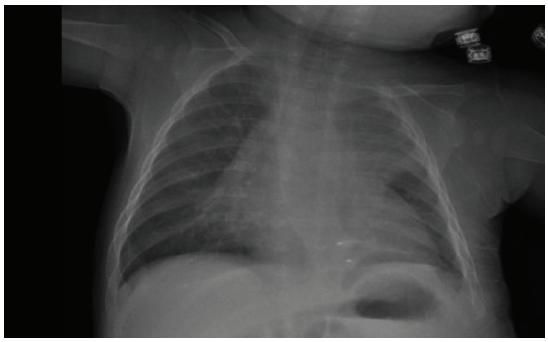

Postoperatif kontrol akciger grafisi

## EP-037
## İKİ YAŞINDA ÇOCUKTA KARIN VE GÖĞÜS DUVARINDA VE KOLA UZANAN DEV LENFANJİYOM

Abdülaziz Kök[1], Osman Cemil Akdemir[1], Sedat Ziyade[1], Ömer Soysal[1], Nur Büyükpınarbaşılı[2]

[1]Bezmialem Vakıf Üniversitesi, Göğüs Cerrahisi Anabilim Dalı, İstanbul
[2]Bezmialem Vakıf Üniversitesi Patoloji Anabilim Dalı, İstanbul

**GİRİŞ:** Lenfanjiyom, primer lenfatik kesenin venöz sisteme drenajının bozulması ile oluşan konjenital bir malformasyondur. Yavaş büyür, kistiktir. Cerrahi seçkin tedavi yöntemidir fakat sonrasında nüks olabilir. Radyoterapi, sklerozan ajan enjeksiyonu, kemoterapi veya interferon alfa diğer tedavi seçenekleridir. Malign değişim bildirilmemiştir. Iki yaşında çocukta karın duvarı, göğüs duvarı, aksilla ve kola uzanan ve cerrahi tedavi uygulanan bir olgu sunulmuştur.

**OLGU:** 3 yaşında erkek çocuk. Doğuştan beri olan koltuk altında şişlik şikayeti ile başvurdu. Fizik muayenede, sol lateral göğüs duvarında, karna ve aksilladan kol içine kadar uzanan, 10x8 cm lastik kıvamında kitle. Toraks BT: Sol aksiler bölgeden başlayıp göğüs duvarı boyunca inferiora doğru 12.kot düzeyine kadar cilt altı düzeyinde devamlılık gösteren en geniş yerinde yaklaşık 16x8x4 cm boyutunda düzensiz sınırlı heterojen hipodens görünümde yumuşak doku lezyonu. Toraks MR; subklavian arter ve ven ve brakiyal pleksus fibrilleri çevresi boyunca sol humerusa uzanmakta, brakiyal arter trasesi boyunda humerus diafiz proksimal 1/3 kesimi boyunda ilerlemektedir. Abdominal ve toraks duvarı kasları içerisine uzanım göstermemektedir. Ameliyatta,: Sol göğüs duvarındaki kitle üzerine aksilladan başlayıp kitlenin alt ucuna doğru S şeklinde insizyon yapıldı. Lezyon kapsüllü değildi ve çok sıkı-sert yapışıklıkları vardı. Lezyon multiloküle ve içinde berrak sıvı içeren karakterde ince bir duvarla çevrili idi. Pektoral kaslar ve latissimus dorsinin de hem üzerinde hem altında lezyon devam etmekteydi. Lezyonun aksilladan devam ederek kolun arka-iç kısmına ilerlediği görüldü. Perop plastik cerrahi ve kalp damar cerrahisi konsültasyonları istendi. İnsizyon koldaki lezyonun bitimine yakın noktaya kadar ilerletildi. Kalp damar cerrahisi tarafından arter-ven ve plastik cerrahi ile birlikte de brakiyal sinir prepare edildi ve korundu. Bu alanda damar-sinir paketinin altında derine doğru iki adet yaklaşık 1 cm çapında kistik lezyonun ilerlediği görüldü. Olası bir yaralanma ihtimali nedeniyle kistler bu alanda en dip alandan bağlandı. Plastik cerrahi tarafından, ciltte meydana gelen büyük bolluk nedeniyle parsiyel cilt eksizyonu yapıldı. Patoloji: Fokal kistik, yer yer kavernöz alanlar içeren, fibrozisin de eşlik ettiği lenfanjiom ile uyumlu. Postop uzun süre drenajı oldu. Hemovak dren alındıktan sonra hava ve sıvı kolleksiyonları oldu, 2 ay devam etti.Takiben düzeldi

**SONUÇ:** Göğüs duvarında lenfanjiyom büyük cesamete ulaşabilir. Karın duvarı ve kola da uzanabilir. Büyük olgularda cerrahi komplet eksizyon uygun tedavi yöntemidir.

**Anahtar Kelimeler:** lenfanjiyom, göğüs duvarı, pediyatrik tümörler

# EP-038
# PORÇÖZ (HNO3 VE SU KARIŞIMI) MARUZİYETİ SONUCU GELİŞEN ŞİMİK PNOMONİ

Murathan Çelik, Mustafa Sait Yılmaz, Sevgi Pekcan

Necmettin Erbakan Üniversitesi Meram Tıp Fakültesi Çocuk Sağlığı Ve Hastalıkları

**GİRİŞ VE AMAÇ:** Çocuklarda akut zehirlenme acil servislere başvurunun hâlâ önemli nedenidir ve sık görülen bir halk sağlığı sorunudur. Nitrik asit (HNO3), endüstriyel uygulamalarda, metal aşındırıcı, çözücü ve temizleyici olarak kullanılan güçlü oksidan özelliğe sahip potent bir anorganik asittir. Nitrik asidin kullanımı sırasında metal ya da başka herhangi bir kimyasalla teması sonucu açığa çıkan nitrik oksit (NO), nitrojen dioksit (NO2) gibi gazlar, solunduklarında solunum yollarındaki su ile reaksiyona girerek nitrik asit oluştururlar ve ölümcül tablolara yol açabilecek kadar pnömotoksiktirler. Nitrik asit inhalasyonu patogenezinde direkt hücresel hasar, serbest radikal üretimi, sürfaktan yapımı inhibisyonu ve kollajen yıkımı sonucu tüm solunum yolunda zedelenme rol oynar. Klinik tablo gazla temasın süresi ve solunan gazın yoğunluğuna bağlı olarak değişir

**OLGU:** 8 aylık erkek hasta porçöz(HNO3 ve su karışımı) içme sonrası hasta solunum sıkıntısı, nefes darlığı, zor nefes alıp verme şikayeti ile çocuk acile başvurdu. Hasta solunum sıkıntısı sebat etmesi nedeniyle entübe edilerek çocuk yoğun bakım ünitesine yatırıldı. Takibinde hastada şimik pnomoni gelişti. 20 gün boyunca bu nedenle çocuk yoğun bakım ünitesinde yatarak tedavi gördü. Hastanın takibinde sol akciğerde total atelektazi gelişti.. Tedavisinin 19. gününde halen atelektazisi devam etmekte olan hastaya Çocuk Göğüs Hastalıkları tarafından bronkoskopi yapıldı. Vokal kordlar ödemli trakea frajil olarak görüldü. Mukozanın hiperemik olduğu ve trakea 1/3 alt kısmında granulasyon dokusu oluştuğu görüldü. Takibinde hastaya endikasyon dışı onay alınarak dornase alfa inhaler tedavisi başlandı. Solunum sıkıntısı gerileyen genel durum iyi olan hasta taburcu edildi. 1 ay boyunca dornase alfa tedavisine devam edildi. 1 ay sonra kontrolde genel durum iyi solunum sesleri doğal olarak kayıt edildi.

**TARTIŞMA:** Çocuklarda acile başvuruların önemli kısmını oluşturan zehirlenmeler hayati tehlike oluşturan ve bazen de ölümle sonuçlanan çok önemli bir halk sağlığı sorunudur. Nadir de olsa görülebilecek porçöz zehirlenmesinden bu vakada bahsedilerek zehirlenmelere yönelik toplum bilinçlendirilmesi anne ve baba eğitimi yapılmasının faydalı olabileceği düşünüldü.

**Anahtar Kelimeler:** şimik pnomoni, dornase alfa, atelektazi, porçöz

Akciğer bt

Akciğer grafisinde pnomonik konsolidasyon alanları

Akciğer grafisi

Akciğer grafisinde total atelektazi görünümü

KONTROL AKCİĞER GRAFİSİ

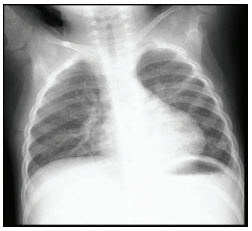

NORMAL AKCİĞER GÃ-RÃœNÃœMÃœ

## EP-039
## YEDİ YAŞINDA ÇOCUKTA KOTTA DEV ANEVRİZMAL KEMİK KİSTİ

Osman Cemil Akdemir[1], Abdülaziz Kök[1], Ömer Soysal[1], Sedat Ziyade[1], Nur Büyükpınarbaşılı[2]

[1]Bezmialem Vakıf Üniversitesi, Göğüs Cerrahisi Anabilim Dalı, İstanbul
[2]Bezmialem Vakıf Üniversitesi Patoloji Anabilim Dalı, İstanbul

**GİRİŞ:** Anevrizmal kemik kisti kemikte genişleme gösteren, duvarı ince kemikten ibaret, içi kanlı sıvı ile dolu benign bir lezyondur. Anevrizmal kemik kisti biyopsi yapılarak tanısı konmuş tüm primer kemik tümörlerinin, yani kemikten kaynaklanan tüm tümörlerin yaklaşık % 1'ini oluşturur. Çoğunlukla çocukluk ve ergenlik çağında görülür. Nedeni bilinmemektedir. Gerçek bir tümör değildir. Kotta nadirdir ve preoperatif tanısı zor olabilir.

**OLGU:** 7 yaşında erkek. Sekiz ay önce boyunda şişlik farkedilmiş. Son 2 aydır şişliğin boyutlarının giderek artması nedeniyle yapılan toraks BT'sinde: C6-T4 hizasında uzanım gösteren, sol hemitoraksta 2. kosta arka ve lateral kesimini destrükte edip ekspansiyona yol açan, santrali hipodens, heterojen, içerisinde yer yer septasyonlar içeren ve diffüz belirgin kontrastlanan solid komponentlerin izlendiği,C7 ve T2 sol nöral foramen ile komşuluk gösteren ancak bu düzeylerde kemik invazyonu göstermeyen, subklavian vasküler yapılar ile yakın komşuluğu bulunan ve boyun kesiminde SCM kas anterioruna uzanımı izlenen, akciğere superiordan bası etkisi gösteren en geniş boyutları 70x60x85 mm olan, periferal kalsifik alanlar bulunduran kitle lezyonu saptanmış. Kitleden biyopsi yapılmış. Biyopsi sonucu: solid tip anevrizmal kemik kisti/dev hücreli reperatif granülom gelmiş. Anjiyografide vasküler yapıların intakt olduğu tesbit edilmiş. Kliniğimize gelen hastaya cerrahi kararı verildi. Paulson insizyonu yapıldı. 4. aralıktan toraksa girildi. Kitle akciğer apeksine yapışıktı. Periscapular kaslar üstte medialde önde ve altta kesildi.3.kot ön ucundan kitle sınırından kesildi. Kitle 3. kota çok sert şekilde yapışıktı. 2.Kot ön ucu da önde kesildi. 1. aralıkta yumuşak dokular kesilerek önden arkaya doğru 1. Kot alt sınırı boyunca ilerlendi. 1.Kot korundu. T1 sinirin de kitleye girdiği görüldü ve ayrılamadı. Tümör sınırından T1 sinir bağlandı ve kesildi. 2 kot arka ucu da ronjur ile eksize edildi. 3.kotu tutan arka uç dezartikule edilerek kitle böylece 2. ve 3. kotlarla birlikte anblok ayrılmış oldu. Akciğer apeksinde kitlenin sıkı ve yapışık olup ta kitleden sıyrılarak ayrılmayan alan stapler ile kesildi. Kitle anblok çıkarıldı. Patoloji solid alanlar içeren anevrizmal kemik kisti ile uyumlu olarak olarak raporlandı. Postop Horner sendromu gelişti. Başka sorunu olmadı.

**SONUÇ:** Göğüs duvarı anevrizmal kemik kistlerinde, büyük cesamete ulaşmış ise, anblok rezeksiyon uygundur.

**Anahtar Kelimeler:** pediyatrik tümörler, göğüs duvarı tümörleri,kot tümörleri

# EP-040
# TARAMA PROGRAMI İLE TANI ALAN KİSTİK FİBROZİSLİ HASTALARIN BESLENME DURUMUNUN DEĞERLENDİRİLMESİ

Havva Bozkurt Alan[1], Ömür Ercan[2], Sevgi Pekcan[2], Aylin Yücel[3]

[1]Necmettin Erbakan Üniversitesi, Meram Tıp Fakültesi, Çocuk Alerji ve İmmunoloji Bilimdalı, Konya
[2]Necmettin Erbakan Üniversitesi, Meram Tıp Fakültesi, Çocuk Göğüs Hastalıkları Bilimdalı, Konya
[3]Konya Eğitim Araştırma Hastanesi, Çocuk Gastroenteroloji Hepatoloji ve Beslenme Ana Bilim Dalı, Konya

**GİRİŞ ve AMAÇ:** Ülkemizde 1 Ocak 2015 tarihinden itibaren uygulanan kistik fibrozis (KF) tarama programı ile erken dönemde tanı konularak hastaların beslenme durumlarının iyileşmesi, solunum fonksiyonlarının daha iyi seyretmesi, yaşam sürelerinin uzaması ve yaşam kalitelerinin düzelmesi hedeflenmiştir. Çalışmamızda tarama programı ile tanı alan KF hastalarının beslenme durumunun değerlendirilmesi amaçlanmıştır.

**METOD:** Ocak 2015 ile Aralık 2016 tarihleri arasında IRT değeri yüksek olarak tarafımıza yönlendirilen 390 bebek arasından, KF tanısı alan 16 hasta çalışmaya alındı. Takipleri sırasında yapılan antropometrik ölçümlerle beslenme durumları değerlendirildi.

**SONUÇ:** Çalışmamıza dahil edilen hastaların şu andaki yaş ortalaması 14,3 (±5,3) aydı. Hastaların %63'ü (n=10) erkek, %37'si (n=6) kızdı. Hastaların yaşa göre ağırlık z skoru ortalama -1,67 (minimum -4,6 maksimum +2,6), yaşa göre boy z skoru ortalama -0,07 (minimum -3,7 maksimum +3,9), boya göre ağırlık z skoru ise ortalama -1,3 (minimum -3,7 maksimum +3,9) olarak saptandı.

**TARTIŞMA:** Çalışmamız KF tarama programı ile tanı alan hastaların beslenme durumlarının yeterli olduğunu göstermektedir. Ancak hasta sayısının az olması ve takip sürelerinin kısa olması nedeniyle, bu hastalarda daha uzun süreli takiplerle yapılacak çalışmalara gereksinim vardır.

**Anahtar Kelimeler:** Kistik fibrozis, malnutrisyon, tarama programı

# EP-041
# PERKÜTAN KORONER GİRİŞİM SONRASI TİCAGRELOR VE DÜŞÜK MOLEKÜL AĞIRLIKLI HEPARİN TEDAVİSİ ALAN HASTADA GELİŞEN DİFFÜZ ALVEOLAR HEMORAJİ

Berna Botan Yildirim[1], Mehmet Yaman[2]

[1]Ordu Eğitim Araştırma Hastanesi, Göğüs Hastalıkları Kliniği, Ordu
[2]Ordu Eğitim Araştırma Hastanesi, Kardiyoloji Kliniği, Ordu

Göğüs ağrısı şikayeti ile acil servise başvuran 75 yaşında bayan hastanın sağ circumflex arter ile sol anterior coroner arterine perkutan koroner girişim ile 2 adet stent yerleştirildi. İşlem sonrası yüksek stent trombozis riski nedeniyle enoksaparin 2x 0,6 ml, ticagrelor 2x 90 mg ve asetil salisilik asit 1x 100 mg tedavileri başlandı. Yoğun bakım ünitesinde takip edilen hastada tedavinin ilk gününde hemoptizi başladı. Çekilen bilgisayarlı tomografi pulmoner anjiografide santral dağılım gösteren bilateral yama tarzında buzlu cam opasiteleri izlendi ve diffüz alveloalar hemoraji tanısı kondu. Hastada difüz alveolar hemoraji tanısı için ilaç kullanımı dışında başka risk faktörü mevcut değildi. Sonuç olarak, pulmoner alveolar hemoraji ticagrelor kullanımına bağlı nadir fakat ciddi bir yan etkidir. Literatürde bu komplikasyon ile ilgili bildirilen az sayıda olgu sunumu mevcut olup ilaç kullanım sıklığı arttıkça olgu sayısı artabileceğinden klinisyenlerin bu konuda uyanık olması erken tanı ve tedavi açısından önemlidir.

**Anahtar Kelimeler:** Diffüz Alveolar Hemoraji, Perkütan koroner girişim, Ticagrelor

Toraks BT- anjio

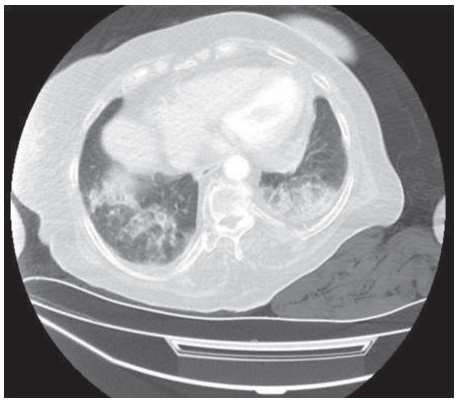

Bilateral yamalı buzlu cam alanları

# EP-042
# SİSTEMİK LUPUS ERİTEMATOZUS VE ALVEOLAR HEMORAJİ

Nafiye Yılmaz, Ömer Araz, Elif Yılmazel Uçar, Leyla Sağlam

Atatürk Üniversitesi, Göğüs Hastalıkları Ana Bilim Dalı, Erzurum

**GİRİŞ:** Dispne, hemoptizi ve artmış alveolo-arteryel oksijen gradyenti, anemi ve göğüs röntgenogramında difüz alveoler patern difüz alveoler hemorajiyi düşündürebilir ve etyolojisinde geniş bir hastalık grubu vardır.

**GEREÇ-YÖNTEM:** Nefes darlığı ve hemoptizi nedeniyle başvuran bir hastada tespit edilen aort yetmezliğinin nedene yönelik incelenmesinde SLE teşhisini ve akciğer bulgularını değerlendirmeyi amaçladık.

**BULGULAR:** 18 yaşında bayan hasta 2 aydır devam eden nefes darlığı ve balgamdan kan gelme nedeniyle dış merkeze başvurmuş. Hastada hemoptiziye yönelik yapılan bronkoskopisinde kanama odağı görülmemiş, ARB negatif, tüberküloz kültür sonuçları negatif tespit edilmiş. Nonspesifik antibiyotik tedavisine rağmen çekilen toraks BT 'de konsolide görünümde düzelmeme olmaması üzerine hasta tarafımızca tekrar tetkik edildi (Resim 1). Hastanın hemoglobin:9.4, sed:48, toraks BT 'de her iki akciğer alt lobda daha belirgin bilateral yamalı konsolidasyon ve buzlu cam görünümleri izlendi. PPD negatif idi. Herhangi bir koagülasyon bozukluğu ve immunsupresyon durumu yoktu. Hemoptizi şikayeti devam eden hastada kontrol bronkoskopide kanama odağı izlenmedi.BAL sıvısı hafif hemorajik görünümde idi. TBB yapılamadı. Efor dispnesi de olan hastaya yapılan ekokardiyografide orta derecede aort yetmezliği tespit edildi. Romatolojik bir hastalığa sekonder bir kapak yetmezliği olabileceği düşünülerek yapılan tetkiklerde ANA, AntidsDNA pozitif ve lupus antikoagülanı pozitif tespit edildi. Baş ağrısı şikayetine yönelik çekilen beyin MR'da vasküliti düşündüren plak formasyonları izlendi, SLE'ye bağlı vasküliti düşündürebilir şeklinde raporlandı. Hasta romatoloji kliniği ile de konsülte edildi. SLE'ye yönelik 60 mg metilprednizolon başlandı. Hastaya çekilen HRCT'de konsolide görünümlerde belirgin regresyon izlendi (Resim 2). Hastada bu haliyle SLE' ye bağlı alveolar hemoraji düşünüldü. 40 mg metilprednizolonla taburcu edildi.

**SONUÇ VE TARTIŞMA:** Hemoptizi, anemi ve akciğer grafisinde yaygın alveoler dansite artımları alveoler hemorajiyi düşündürmesine rağmen, bu özellikler alveoler hemorajiye özgül değildir. Alveoler hemorajiye yol açan nedenler immün kaynaklı olabileceği gibi (vaskülit, kollajen vasküler hastalıklar), non immün (infeksiyöz, venöz pulmoner hipertansiyon, hemostatik bozukluklar, toksik ajanlar, ilaçlar, üremi) kaynaklı da olabilir.

**Anahtar Kelimeler:** alveolar hemoraji, hemoptizi, sistemik lupus eritamatozis

Tedavi öncesi BT görüntüsü

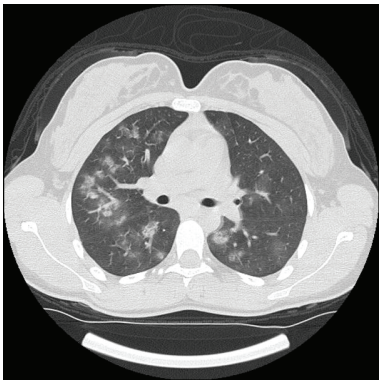

Tedavi sonrası BT görüntüsü

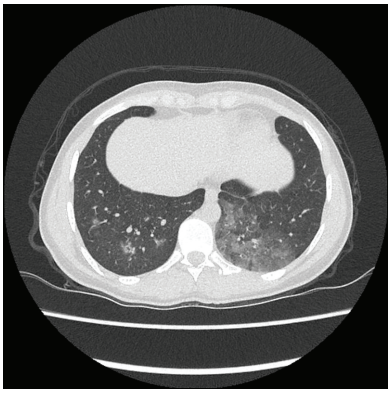

# EP-043
# YAYGIN GRANÜLOMATÖZ İNFLAMASYON OLGUSU

Merve Erçelik, Ege Güleç Balbay, Peri Meram Arbak, Özlem Öztürk

Düzce Üniversitesi,Göğüs Hastalıkları Ana Bilim Dalı, Düzce

**GİRİŞ:** Sarkoidoz etyolojisi, nedeni tam olarak bilinmeyen nonkazeifiye granülomlarla giden inflamatuar ve multisistemik bir hastalıktır. Nadir ve yaygın tululum ile prezente olan bir olgu sunulmuştur.

**OLGU:** 59 Yaşında kadın hasta polikliniğimize 3 haftadır devam eden kuru öksürük ve 2 aydır olan efor dispnesi (MRC2)ile başvurdu. Son 3 ay içerisinde 5 kg kaybı mevcuttu. Hiç sigara içmemişti. Mesleği ev hanımı idi. Hastanın akciğer grafisinde sağ alt zonda sağ atriyum kenarını silen opasite olması üzerine toraks bilgisayarlı tomografisi (BT) planlandı. Solunum fonksiyon testinde; FEV1/FVC %100, FEV1 %80 1860 ml, FVC %62 1860 ml idi. Hastanın Toraks BT'sinde; her iki akciğer üst loblarda büyüğü 5 mm olmak üzere birkaç adet nodül, solda lingula ve sağda orta lobda yine yaygın retikülonodüler dansiteler izlendi. Hastanın malignite ön tanısıyla istenen pozitron emisyon tomografisinde; nazofarenks dorsal duvarında kalınlık artışı (SUV maks:15,5), bilateral servikal alanda zincir formunda lenfadenopatiler (SUVmaks: 3,8-14,9), her iki akciğerde parankim nodüllerinde (SUVmaks: 3,9),sağ akciğer hiler alanda (SUVmaks:12,1), sol akciğerde retiküler dansitelerde (SUVmaks: 11,2), gastroözafagial bileşkede (SUVmaks:6,8), mide fundus ve büyük kurvatur'unda (SUVmaks:4,7), KC'de (SUVmaks:7,1), iliak istasyonlarda multipl lenfadenopatiler (SUVmaks:13,4), sağ skapula (SUVmaks:13,7) ve sol iliak kemik iliğinde yoğun hipermetabolik tutulum saptandı. İstenen konsültasyon sonucunda; kadın doğum tarafından malignite düşünülmedi. Genel cerrahi tarafından endoskopi ve kolonoskopi yapıldı; malignite saptanmadı. KBB tarafından yapılan nazofarenks biyopsisinde non-nekrotizan granülomatöz iltihap düşünüldü; doku EZN negatif olarak geldi. Hematolojinin önerisiyle yapılan axiller lenf nodu diseksiyonu granülomatöz lenfadenit olarak saptandı. Hastadan extra pulmoner sarkoidoz ön tanısı ile 24 saatlik idrarda kalsiyum, ACE düzeyi, göz konsültasyonu, diffüzyon testi, PPD istendi.Tüberkülozu dışlamak için bronkoskopi planlandı. Bronkoskopisinde patoloji görülmedi. Bronş lavaj EZN negatif, patolojisi benign sitoloji olarak saptandı. Mikobakteri kültüründe üreme olmadı. Diffüzyon testi; dlco; 96, dlco/ va; 108 olarak geldi. Serum ACE düzeyi; 70,2 U/L (8-52), serum kalsiyum; 8,98 mg/dl, 24 saatlik idrar kalsiyum; 16,1 mg/dl, PPD:0 olarak tespit edildi. Hasta Sarkoidoz olarak kabul edildi, inhale steroid tedavisi başlandı ve takibe alındı.

**SONUÇ:** PET tutulumu pozitif, yaygın metastaz düşündüren olgularda Sarkoidoz ön tanısı akla gelmelidir.

**Anahtar Kelimeler:** yaygın metastaz, granülomatöz inflamasyon, ACE yüksekliği

Pa akciğer grafisi

Toraks BT

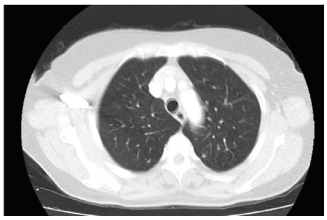

# EP-044
# AKCİĞER METASTAZINI TAKLİT EDEN KRİPTOJENİK ORGANİZE PNÖMONİ: OLGU SUNUMU

Müge Erbay, Tevfik Özlü, Emine Sevil Ayaydın Mürtezaoğlu

Karadeniz Teknik Üniversitesi, Tıp Fakültesi, Göğüs Hastalıkları Ana Bilim Dalı, Trabzon

**GİRİŞ:** Kriptojenik Organize Pnömoni (KOP), daha önce bronşiolitis obliterans organize pnömoni (BOOP) olarak adlandırılan organize pnömoninin idiopatik formudur. Sekonder organize pnömoni ise bağ dokusu hastalıkları, ilaç kullanımı, toksik gaz maruziyeti ve maligniteler ile ilişkili görülebilir. Radyografik olarak yamalı hava bronkogramlı konsolidasyon, buzlu cam opasite, küçük nodüler opasiteler görülür, sıklıkla periferik akciğer ve alt zon yerleşimlidir. Nadir olarak kaviter multiple nodül veya kitle görülebilir.

**OLGU:** Kırkdokuz yaşında kadın hasta 1 aydır olan öksürük, boğaz ağrısı, ses kısıklığı ile başvurdu. Sistem sorgulamasında patoloji saptanmadı. Özgeçmişinde günde 1 paket/15 yıl sigara kullanımı mevcuttu, ilaç kullanımı yoktu. Akciğer grafisinde bilateral alt zonlarda belirgin olan konsolide ve dağınık nodüler opasiteler izlendi (Resim1). Laboratuar parametrelerinde CRP 0.5 mg/dl, lökosit 5800, hb 12.6 g/dl, sedim 46, ANA/ANCA/AntidsDNA/RF negatif saptandı. SFT normaldi ve DLCO:99 idi. Toraks BT'de bilateral multipl nodüller izlendi. Bronkoskopi ile BAL, transbronşiyal biyopsi yapıldı ve benign sitoloji saptandı. Metastaz ön tanısı ile PET çekildi, bilateral çoğunluğu kaviter, düşük dansiteli multipl nodüler konsolidasyon alanında düşük - orta düzeyde FDG tutulumu izlendi, vücudun diğer kısımlarında FDG affiniteli malignite lehine bulgu saptanmadı (Resim2). Hastaya VATS ile sol akciğerden wedge rezeksiyon yapıldı ve patolojisi nodüler bronşiolitis obliterans/ organize pnömoni olarak raporlandı. Etyolojiye yönelik tükrük bezi biyopsisi yapıldı ve spesifik lezyon saptanmadı. Hastaya kriptojenik organize pnömoni tanısı ile prednol tedavisi başlandı ve 3 ay sonraki grafide belirgin iyileşme izlendi (Resim 3).

**TARTIŞMA:** KOP benzer klinik ve radyolojik özellikleri ile birçok hastalık ile karışabilmektedir. Kronik eozinofilik pnömoni, hipersensitivite pnömonisi, pulmoner lenfoma bunlardan bazılarını oluşturur. Klinik ve radyolojik olarak malignite şüphesi olması halinde, daha az invaziv yöntemler ile aydınlatılamayan durumlarda invaziv cerrahi düşünülebilir. Tipik histopatolojik özelliklerin gösterilmesi ile tanı konulur ve tedavide kortikosteroidlere iyi yanıt alınmaktadır.

**Anahtar Kelimeler:** organize pnömoni, multipl nodüller, kriptojenik

Resim 1

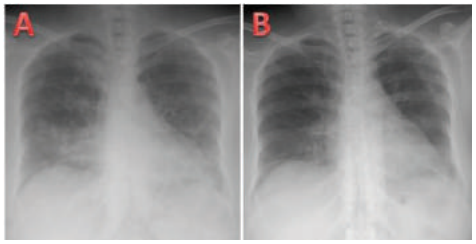


Tedavi öncesi (A) ve sonrası (B) akciğer grafisi

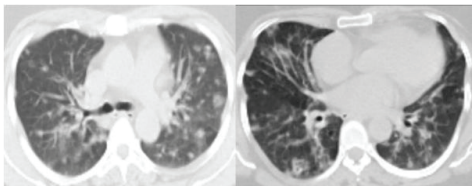

BT'de bilateral çoğunluğu kaviter, düşük dansiteli multipl nodüler konsolidasyon

# EP-045
# İNDİREK MARUZİYETE BAĞLI GELİŞEN SUBAKUT HİPERSENSİVİTE PNÖMONİSİ

Buğra Kerget[1], Dursun Erol Afşin[2], Metin Akgün[2], Elif Yılmazel Uçar[2], Ömer Araz[2], Mehmet Meral[2], Leyla Sağlam[2]

[1]Sağlık Bilimleri Üniversitesi Bölge Eğitim Araştırma Hastanesi, Göğüs Hastalıkları Anabilim Dalı, Erzurum
[2]Atatürk Üniveristesi, Göğüs Hastalıkları Anabilim Dalı, Erzurum

**GİRİŞ:** Ekzojen kaynaklı antijenlerin inhalasyonu sonrasında gelişen ekstrensek alerjik alveolitin (hipersensivite pnömonisi) sıkça gözlenen etyolojik faktörlerinden biri de güvercin besleyiciliğidir. Uzun süredir süren kuru vasıfta öksürük nedeniyle dış merkeze başvuran ve daha önceden astım nedeniyle dafayen inhaler steroid tedavisi alan etyolojide indirek maruziyete bağlı gelişen hipersensivite pnömonisi tespit edilen olgumuzu sunmak istedik.

**OLGU:** 53 yaşında bayan hasta yaklaşık 1 yıldır süren kuru vasıfta öksürük şikayetiyle polikliniğimize başvurdu. Hastanın özgeçmişinde kuru öksürük nedeniyle astım olduğu söylenerek inhaler steroid tedavi başlandığı öğrenildi. Fizik muayenesinde dinlemekle bilateral bazallerde krepitan ralleri mevcut idi. Tansiyon 110/80 mm_Hg, nabız 88/dk, solunum sayısı 16, oda havasında saturasyonu 90 idi. Hastanın posterior-anterior akciğer grafisinde bilateral orta ve alt zonlarda buzlu cam dansitesinde konsolide alan gözlendi. Solunum fonksiyon testinde FEV1/FVC: 74, FEV1: 1.84 lt (%54), FVC: 2.11 lt (%60), DLCO: %67 idi. Yüksek rezolusyonlu bilgisayarlı tomografisinde (YRBT) bilateral tüm loblarda buzlu cam dansitesinde konsolide alan alt loblarda havalanma farklılıkları gözlendi. (Resim 1) Radyolojik bulgular doğrultusunda detaylandırılan anamnezinde hastanın oğlunun uzun süredir güvercin besleyicisi olduğu öğrenildi. Mevcut haliyle indirek maruziyete sekonder subakut hipersensivite pnömonisi kabul edilen hastanın indirek maruziyeti sonlandırılarak sistemik steroid başlanmadan takibi alındı. Aylık kontrollerinde tedricen şikayetleri gerileyen hastanın takibinin 1. yılında çekilen YRBT'sinde tama regresyon gözlendi. (Resim 2)

**SONUÇ:** Hipersensivite pnömonisi özellikle indirek maruziyeti olan hastalarda ilk anamnez sırasında çoğu zaman atlanmaktadır. Kronik öksürük şikayeti olan hastalarda indirek maruziyete bağlı geleşebilecek hipersensivite pnömonisinin de akılda bulundurulması gerektiğine vurgu yapmak için olgumuzu sunduk.

**Anahtar Kelimeler:** güvercin besleyiciliği, hipersensivite pnömonisi,

Resim 1

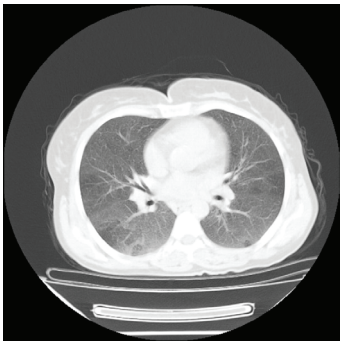

Bilateral tüm loblarda buzlu cam dansitesinde konsolide alan alt loblarda havalanma farklılıkları

Resim 2

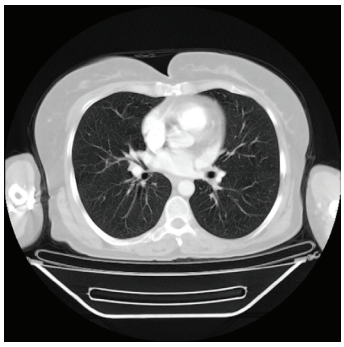

Takibinin 1. yılında çekilen YRBT

# EP-046
# KRONİK FOLLİKÜLER BRONŞİOLİT İLE PREZENTE OLAN ROMATOİD ARTRİT OLGUSU

Nesrin Gürçay[1], Funda Demirağ[1], Sema Canbakan[2], Koray Aydoğdu[3]

[1]Ankara Atatürk Göğüs Hastalıkları ve Göğüs Cerrahisi Eğitim ve Araştırma Hastanesi, Patoloji Kliniği, Ankara
[2]Göğüs Hastalıkları Kliniği
[3]Göğüs Cerrahisi Kliniği

**GİRİŞ:** Romatoid artrit (RA) artiküler ve ekstraartiküler bulguları olan progresif, sistemik otoimmun bir hastalıktır. Akciğer ise en yaygın ekstraartiküler tutulum bölgesidir. RA akciğerde hava yolları, parankim, vaskuler yapılar ve plevra gibi farklı anatomik bölgeleri etkileyebilir. RA'li hastalarda akciğer tutulumu genel olarak eklem hastalığını gelişimini takiben meydana gelir. Fakat nadiren de olsa bazı agresif seyirli örneklerde akciğer tutulumu RA'in ilk bulgusu da olabilir. Biz de bu nedenle kliniğimizde kronik folliküler bronşiolit tanısı alarak akciğer tutulumu ile prezente olmuş romatoid artritli bir olguyu nadir olması nedeniyle sunduk.

**OLGU:** 40 yaşında kadın hasta 8 yıldır var olan nefes darlığı ve öksürük şikayetlerinde son 1 aydır artış olması nedeni ile göğüs hastalıkları kliniğimize başvurmuş. Bu süreçte dış merkezde alerjik astım tanısı alan hastamız inhaler tedavisinden kısmen fayda görmekle birlikte şikayetleri tamamen geçmiyormuş. Hastanemize başvurduğu dönemdeki laboratuvar bulgularında sedimantasyon yüksekliği dışında pozitif bir bulgu izlenmedi. Fizik muayenede pretibial ödem ve eklem şişliği olan hatanın SFT si restriktif paterndeydi. HRCT sinde peribronşial kalınlaşmalar, tomurcuklu dal paterni, buzlu cam opasiteleri ve parankimde en büyüğü 5 mm boyutlu nodüler dansiteler ile interstisyel bir görünüm tespit edildi. İnterstisyel akciğer hastalığı düşünülen ve medikal tedaviye yanıt vermeyen hastaya açık akciğer biyopsisi yapıldı. Histolojik kesitlerde plevrada lenfositer inflamasyon bulguları, subplevral kalınlaşma alanları ile birlikte parankimde özellikle bronşioller çevresinde, bronşiol epitelini de atake eden yer yer germinal merkezleri seçilebilen lenfoid topluluklar izlendi. Mevcut morfolojik bulgular kronik folliküler bronşiolit lehine düşünüldü. Olguda plevral tutulum kollagen vasküler hastalıkları, parankimal özellikleri RA in akciğer tutulumunu düşündürdü. Bunun üzerine yapılan romatoloji konsültasyonu RA ile uyumlu geldi.

**TARTIŞMA-SONUÇ:** Literatürde RA li olguların yaklaşık %50 kadarında ekstraartiküler bulgular tespit edildiği bildirilmiş olup bunların da yaklaşık %67 kadarında akciğer tutulumu saptanmış. Olgumuzda tam gelişmiş artrit bulgularından önce kronik folliküler bronşiolit ve plevral etkilenmenin olması RA in en yaygın ekstraartiküler tutulum bölgesi olan akciğer ile prezente olduğunu düşündürmüştür. Bazı nadir örneklerde bizim olgumuzda da olduğu gibi akciğer tutulumu RA'in ilk bulgusu da olabilir. Histolojik olarak plevral tutulum ve folliküler bronşiolitin bir arada olduğu olgularda öncelikle RA in akciğer tutulumu akla gelmelidir.

**Anahtar Kelimeler:** Romatoid artrit, ekstraartiküler bulgular, folliküler bronşiolit

1

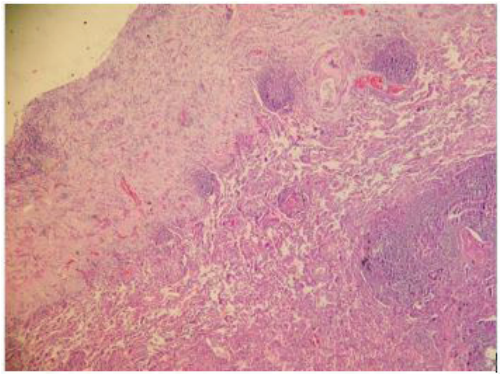

4x10, H&E Viseral plevrada fibröz bağ doku artışı ve lenfositer inflamasyon bulguları

2

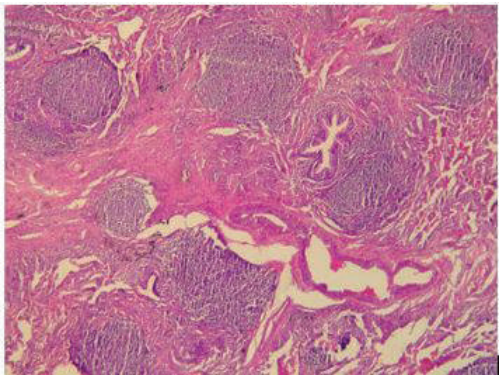

10x10, H&E Bronşioller çevresinde lenfoid topluluklar

# EP-047
# BİR OLGU NEDENİYLE TANIDAN TEDAVİYE BRONKOSENTRİK GRANÜLOMATOZİS

Mustafa Kuzucuoğlu[1], Yeşim Alpay[2], Figen Aslan[3], Derya Aydın[4]

[1]Balıkesir Üniversitesi, Göğüs Cerrahisi Ana Bilim Dalı, Balıkesir
[2]Balıkesir Üniversitesi, Enfeksiyon Hastalıkları Ana Bilim Dalı, Balıkesir
[3]Balıkesir Üniversitesi, Tıbbi Patoloji Ana Bilim Dalı, Balıkesir
[4]Balıkesir Atatürk Devlet Hastanesi, Göğüs Hastalıkları Kliniği, Balıkesir

Bronkosentrik granülomatozis bronş ve bronşiyollerin nekrotizan granülomatöz bir lezyonu olup klinik ve radyolojik bulguları ilişkisiz olan nadir bir hastalıktır. Sıklıkla rastlantısal olarak çekilen akciğer grafisi ile tanı konan genellikle bir erişkin yaş hastalığıdır. Tanı akciğer biyopsisi sonrası histopatolojik olarak konulmaktadır. Bizde çalışmamızda 58 yaşındaki olgumuzda tarama amaçlı çekilen akciğer grafisinde pulmoner nodüller saptadık. Olgumuzun toraks bilgisayarlı tomografisinde multiple nodüler lezyonları mevcuttu. İnvaziv ve non invaziv yöntemlerle tanıya ulaşılamayan olgumuza açık akciğer biyopsisi uyguladık ve histopatolojik tanısı bronkosentrik granülomatozis olarak raporlandı. Multidisipliner olarak tedavisi düzenlenen olgumuzu nadir görülen ve tedavisinde fikir birliği olmayan bir tablo olması nedeniyle literatürler eşliğinde sunduk.

**Anahtar Kelimeler:** Aspergillozis, granülom, nekrotizan, rezeksiyon

Resim 1

Tarama amaçlı çekilen akciğer grafisi

Resim 2

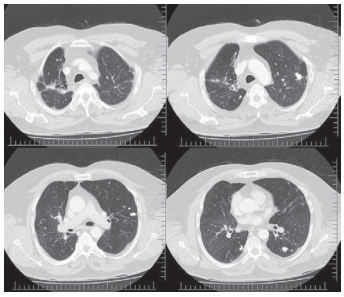

Toraks BT de bilateral, multiple pulmoner nodüller

Resim 3

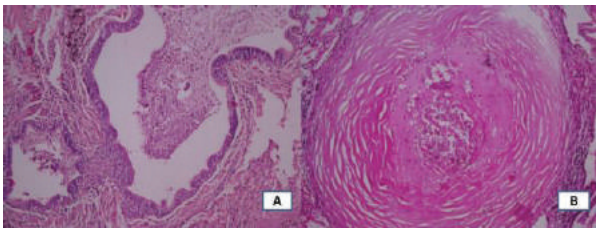


Hemotoksilen ve Eosin ile x100 histopatolojik çalışma A) Akciğer biyopsisinde müsinöz materyal ve inflamatuar hücreler ile dolu bronşiyol, B) Granulomatöz inflamatuar hücrelere dönüşmüş solunum epiteli. Mantar hifleri içeren lümen artıkları

# EP-048
# NADİR GÖRÜLEN BİR PULMONER HİPERTANSİYON NEDENİ; SJÖGREN SENDROMLU OLGU

Ayşe Baha[1], Berkay Ekici[2], Nalan Ogan[1], Evrim Eylem Akpınar[1]

[1]Ufuk Üniversitesi Tıp Fakültesi, Göğüs Hastalıkları Anabilim Dalı, Ankara
[2]Ufuk Üniversitesi Tıp Fakültesi, Kardiyoloji Anabilim Dalı, Ankara

**Giriş-AMAÇ:** Sjögren Sendromu (SS) multisistemik otoimmün hastalıklar içinde romatoid artritten sonra ikinci sıradadır ve ekzokrin glandların lenfositik infiltrasyonu ile karakterizedir. Pulmoner tutulum %9-20 arasında değişir ve hava yolu hastalığı ya da interstisyel akciğer hastalığı şeklinde karşımıza çıkmaktadır. SS'da pulmoner hipertansiyon (PH) çok nadir bir durumdur ve tüm dünyada SS ile ilişkili (PH) vaka sayısı 28'dir. Burada sağ kalp kateterizasyonu (SKK) ile PH tanısı koyularak etyolojisi araştırılırken Sjögren Sendromu tanısı alan, KOAH'ı bulunan ve klinik, EKO ve sağ kalp kateterizasyonu (SKK) bulguları sonucunda KOAH ile açıklanamayacak derecede ağır PH'u olan bir hastanın seyri anlatılmıştır.

**OLGU:** 64 yaşında, KOAH tanılı erkek hasta. Varfarin tedavisi altında tekrarlayan venöz tromboembolileri nedeni ile vena cava inferior filtresi takılan ve rivoroksabana geçilen hastanın takipte artan dispnesi ve EKO'da 75 mmHg'dan 110mmHg'ya kadar artan sistolik PAB olan hastaya SKK yapıldığında PABsistolik 75 mmHg, PABortalama 53 mmHg, vazoreaktivite negatif tespit edildi. Ventilasyon perfüzyon sintigrafisi KTEPH açısından düşük olasılıklı saptandı ve toraks BT-anjiografisinde trombüs izlenmedi. ANA, SSA, kuru göz şikayeti nedeni ile yapılan Schirmer testi pozitifliği bulunan (3mm) hastanın tükrük bezi biyposisi lenfositik infiltrasyon idi ve SS tanısı koyularak hidroksiklorokin tedavisi başlandı. 5 aydır PH'a yönelik iloprost tedavisi kullanmaktayken 2 aydır giderek artan dispne ve oksijen ihtiyacında artış nedeni ile başvurdu. Akciğer grafisinde bilateral hiluslar dolgun, kardiyotorasik oran artmış izlendi. Fonksiyonel durumu DSÖ-IV tespit edildi. Altı dakika yürüme testinde 75m yürüyebildi. Kan gazında kompanse respiatuar asidozu mevcuttu. Yüksek rezolüsyonlu toraks BT'de bazallerde bronşektazi, peribronşiyal kalınlaşmalar (Resim 1) izlendi, toraks-BT anjiografide trombüs yoktu, pulmoner trunkus çapının aort çapından fazla olduğu görüldü (Resim 2). EKO'da sistolikPAB 105 mmHg tespit edilen hastanın PH'a yönelik tedavisinde kombinasyon yaklaşımı (iloprost ve bosentan) uygulanması, SS yönelik hidroksiklorokin ve destek tedavisine devam edilmesi kararı alındı.

**SONUÇ:** Konnektif doku hastalıklarında, özellikle sistemik sklerozda, PH sık görülen bir pulmoner tutulum şeklidir. Ancak bu grup hastalıklar içinde Sjögren Sendromuna bağlı PH özellikle Asya kökenli hastalar başta olmak üzere dünya genelinde vaka bazında bildirilmektedir. Burada PH etyolojisi araştırılırken Sjögren Sendromu saptanan bir hastanın seyri anlatılmıştır. Bu hastalarda PH'a yönelik spesifik bir tedavi rejimi bulunmamaktadır. Destek ve medikal tedavinin yanında altta yatan hastalığın tedavisi önemli yer tutmaktadır.

**Anahtar Kelimeler:** Pulmoner Hipertansiyon, Sjögren Sendromu, KOAH

Resim 1

Pulmoner trunkus çapı (4,28 mm) aynı kesitteki aort çapından (3,87 mm) büyük izlenmekte.

Resim 2

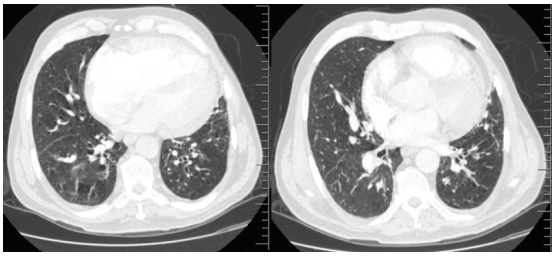

Solda daha belirgin olmak üzere bilateral bazallerde bronşektazi, bazallerde interlobüler septal kalınlaşmalar izlenmekte.

## EP-049
## Akut koroner sendrom kliniği ile tanı alan hipereozinofilik sendrom olgusu

Nilgün Yılmaz Demirci[1], Muhammet Kaplan[1], Gülten Taçoy[2], Haluk Türktaş[1]

[1]Gazi Üniversitesi Tıp Fakültesi, Göğüs Hastalıkları Ana Bilim Dalı, Ankara
[2]Gazi Üniversitesi Tıp Fakültesi, Kardiyoloji Ana Bilim Dalı, Ankara

Hipereozinofilik sendrom(HES) akciğer, kalp, böbrek, eklem, cilt, kas ve vasküler sistemleri tutan multiorgan tutulumu ile seyreden nadir görülen bir hastalıktır. Sıklıkla 30 yaş üstü erkeklerde görülür. En belirgin özelliği organ tutulumu ve hasarına neden olan kontrolsüz eozinofil üretimidir. En önemli morbidite ve mortalite nedenlerinden biri olan kardiyak tutulum % 60 oranında görülür. 63 yaşında, 40 paket/yıl sigara öyküsü ve nefes darlığı, öksürük, halsizlik ve yaygın vücut ağrısı şikayetleri ile başvurdu. Başvuru esnasında hemogramında eozinofil yüzdesi % 65.19 ve eozinofil sayısı da 11260 idi. P-A akciğer grafisinde herhangi bir özellik yoktu (Şekil 1) Toraks BT'nde bilateral alt zonlarda ve daha az olarak da üst zonlarda buzlu cam alanları mevcuttu (Şekil 2). Eozinofilik akciğer hastalıkları ayırıcı tanısı açısından değerlendirildiğinde; olgumuzun sinüzit ve nöropati öykü ve kliniği olmaması ve p- ANCA negatif gelmesi üzerine Eozinofilik Granülomatöz Polianjitis(EGPA) ekarte edildi. Olguda PaO 2/FiO 2 oranı> 300 olması; akciğer grafisinde bilateral yaygın diffüz infiltratlarının olmaması ve olgumuzun kliniğinin nispeten daha iyi olması sebebi ile Akut Eozinofilik Pnömoni düşünülmedi. Seyahat öyküsü olmayan olgumuzun gaitada parazit incelemesi negatif olarak geldiği için parazitik enfeksiyonlar dışlandı. Olgumuzda zor astım öyküsü olmaması, aspergillus spesifik cilt testleri ve serolojisinin negatif olması ve santral bronşektazi olmaması üzerine allerjik bronkopulmoner aspergillozis (ABPA) de ekarte edildi. Olgumuz eozinofilik akciğer hastalığı yapabilecek herhangi bir ilaç kullanmamaktaydı. Bronkoalveoler lavajda %90 eozinofil hakimiyeti mevcuttu. Olgumuzun yatışı esnasında tetkikleri devam ederken sol kola yayılan; ani başlayan baskı tarzında olan göğüs ağrısı şikayeti oldu. Kardiyak enzimlerinde Troponin T düzeyi 4177 ng/L (0-14); CK düzeyi 474 U/L (0-190); CK-MB düzeyi 65 U/L (0-24) ve pro-BNP düzeyi 9165 pg/mL (0-589) olarak geldi. Acil olarak kardiyoloji ile konsülte edildi ve akut koroner sendrom ön tanısı ile koroner yoğun bakıma transfer edildi. Ekokardiyografide; pulmoner arter basıncı 28 mm Hg, sol ventrikül boşluk boyutları normal, inferior duvar bazali, lateral duvar, anterior duvar akinetik, diğer duvarlar ağır hipokinetik olarak izlendi. EF %23' tü. Koroner anjiyografide koroner arterler normal olarak değerlendirildi. Bunun üzerine olguda hipereozinofilik sendroma bağlı kardiyak tutulum düşünüldü. Hastaya 60 mg/gün metilprednizolon tedavisi başlandı. Metilprednizolon tedavisi sonrası hastanın şikayetlerinde belirgin düzelme gözlendi. Takiplerinde kardiyak enzimleri geriledi(Şekil 3).

**Anahtar Kelimeler:** Hipereozinofili, Hipereozinofilik sendrom, interstisyel akciğer hastalığı, kardiyak tutulum

Sekil 1

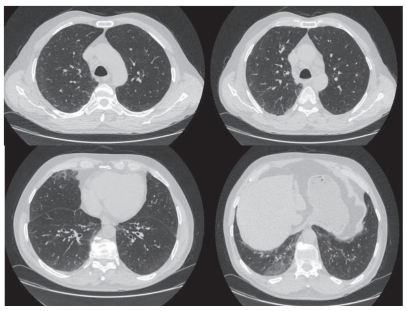

Şekil 2



# EP-050
# ÇAKMAK GAZI İNHALASYONUNA BAĞLI DİFFUZ ALVEOLAR HEMORAJİ: OLGU SUNUMU

Melike Yüksel Yavuz, Ceyda Anar, Ibrahim Onur Alıcı, Filiz Güldaval, Melih Büyükşirin

İzmir Dr. Suat Seren Göğüs Hastalıkları ve Cerrahisi Eğitim ve Araştırma Hastanesi, Göğüs Hastalıkları Bölümü, İzmir

Diffuz alveolar hemoraji, etyolojisinde birçok nedenin olduğu hemoptizi, anemi, diffuz akciğer infiltrasyonları ve solunum yetmezliği ile seyreden hayatı tehdit edici bir durumdur. Non- immun sebebler arasında toksik gaz inhalasyonu da vardır. Toplumda uçucu madde soluyan kişiler arasında çakmak gazı adıyla bilinen sıkıştırılmış bütan gazı bunlardan biridir. 21 yaşında adliyede katiplik yapan erkek hasta iki ay önce yaklaşık bir su bardağı (200 ml) kadar hemoptizi tarifliyordu. Öyküsünde hipotiroidi dışında kronik hastalık tariflemiyordu. Yaklaşık dört paket yılı sigara kullanımı mevcuttu. Öykü derinleştirildiğinde yaklaşık bir yıldır çakmak gazı soluduğunu ifade etti. En son iki ay önce daha yüksek dozda solumasından sonra nefes darlığı ve hemoptizi olması üzerine dış merkezde yoğun bakım ünitesi ve sonrasında yataklı serviste takip edildikten sonra ileri tanı ve tetkik amaçlı hastanemize yönlendirilmişti. Başvurusu sırasında yaklaşık 15 gündür hemoptizisi yoktu, fizik bakısı olağandı. Hgb: 9.2 gr/ dl idi. Diğer rutin kan testleri normaldi. Posterior- anterior akciğer grafisinde bilateral akciğer alanlarında yaygın retikülonodüler opasite artışı mevcuttu. Toraks bilgisayarlı tomografide bilateral akciğer alanlarında üst loblarda ve paramediastinal ağırlık gösteren yer yer hava bronkogramları içeren konsolidasyonlara eşlik eden sentriasiner dansite artımları mevcuttu (Resim 1). Olguya fiberoptik bronkoskopi yapıldı. Kanama odağı saptanmadı. Bronkoalveoler lavajda yoğun hemorajik zeminde hemosiderin içeren makrofaj ve nötrofil hakimiyeti izlendi. Romatoloji ve immünoloji tetkiklerinde patoloji saptanmadı. Olgu, çakmak gazı inhalasyonunu terk ettikten sonra hemoptizinin olmaması ve iki ay sonraki toraks bilgisayarlı tomografide tama yakın regresyon olması sebebi ile etyolojisinde bu uçucu maddenin rol oynadığı diffuz alveolar hemoraji tanısı aldı (Resim 2). Sosyoekonomik durum ayırtetmeden her hastaya madde kullanımı sorgulaması yapılmasının önemini vurgulayan olgumuzu sunmayı uygun bulduk.

**Anahtar Kelimeler:** Çakmak gazı, Diffüz alveolar hemoraji, Hemoptizi

Resim 1

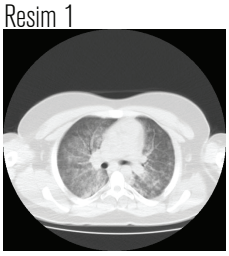

Bilateral akciğer alanlarında üst loblarda ve paramediastinal ağırlık gösteren yer yer hava bronkogramları içeren konsolidasyonlara eşlik eden sentriasiner dansite artımları

Resim 2

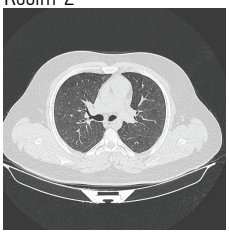

İki ay sonraki kontrolde tama yakın regresyon izlendi

## EP-051
## PULMONER TROMBOEMBOLİ TANILI OLGUDA DÜŞÜK MOLEKÜL AĞIRLIKLI HEPARİNE BAĞLI BÜLLOZ HEMORAJİK DERMATOZ: OLGU SUNUMU

Filiz Güldaval, Ibrahim Onur Alıcı, Ceyda Anar, Melike Yüksel Yavuz, Sedat Tunçok, Melih Büyükşirin

İzmir Dr. Suat Seren Göğüs Hastalıkları ve Cerrahisi Eğitim ve Araştırma Hastanesi, Göğüs Hastalıkları, İzmir

Günümüzde düşük molekül ağırlıklı heparinler pulmoner tromboemboli profilaksisi ve tedavisinde sıkça kullanılmaktadır. Pulmoner tromboemboli, tedavi edilmediği takdirde yaklaşık %25-30 mortalitesi olan bir hastalıktır. Tanı konulduktan sonra tedavi seçeneklerini belirlemek için yüksek riskli (masif), orta riskli (submasif) veya düşük riskli (nonmasif) olarak ayırdedilmesi gerekmektedir. Tedavide antikoagülan etkisi olan "protein C" ve "protein S"yi inhibe etmelerinden ve etkisinin başlaması için ortalama 36 saat gerekmesinden dolayı varfarin sodyum tedavisine mutlaka düşük molekül ağırlıklı heparin (DMAH) eklenerek başlanılmalıdır. DMAH' lerin ürtiker, kaşıntı, egzema, eritem gibi cilt yan etkilerine göre çok daha nadir görülen bir yan etkisi de bülloz hemorajik dermatozdur. 67 yaşında, beş yıl önce mesane karsinomundan opere olan ve bilinen koroner arter hastalığı olan erkek hasta nefes darlığı ile acil servisimize başvurdu. İleri tetkikler ile düşük riskli pulmoner tromboemboli tanısı alan olgu serviste takip edildi. Enoksaparin sodyum 60 mg/ 0,6 ml 12 saatte bir subkutan uygulandı. Tedavinin sekizinci gününde enoksaparin sodyum uygulanan yerlerde ve tetkik amaçlı kan örneği alınan yerlerde bülloz hemorajik dermatoz gelişti (Resim- 1). Olgunun takibinde trombosit sayısı 209.000 /Ul ve 198.000 /Ul arasında seyretti. INR değeri 1.4- 1.7 idi. Hemorojik büllerden alınan punch biyopsi örneğinin patolojik bakısında hiperkeratoz, lokal bir alanda hafif akantoz, dermoepidermal hatta ayrılma, birkaç eritrosit ekstravasazyonu, perivasküler mononükleer hücre infiltrasyonu saptandı. Enoksoparin sodyum tedavisi kesilerek, tinzaparin sodyum 20.000 IU/ 0,7 ml 24 saatte bir subkutan yolla uygulandı. Olgunun 3 günlük takibinde enjeksiyon yerinde tekrar bül gelişmesi, büllerin ve punch biyopsi alınan yerden de kanamanın lokal durdurulmasında zorluk olması üzerine düşük molekül ağırlıklı heparin kesilerek olgu 24 saat yakın gözlem ile takip edildi. Olguda ek kanama odağı saptanmadı. Mesane karsinomunu açısından kür sağlandığı teyit edildikten sonra varfarin sodyum tedavisine geçildi. Varfarin sodyum tedavisinin yedinci gününde büllöz hemorajik dermatozda belirgin regresyon olmuş ve yeni büller gelişmemişti. INR seviyesi terapötik aralıkta kalacak şekilde ayarlanıp taburcu edildi. DMAH' ların bu nadir yan etkisini gördüğümüz olgumuzu sunmayı uygun bulduk.

**Anahtar Kelimeler:** düşük molekül ağırlıklı heparin, bülloz hemorajik dermatoz, pulmoner emboli

Resim -1

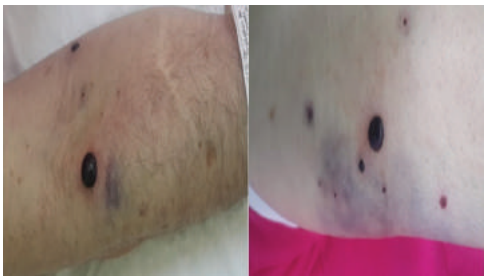

Tetkik amaçlı kan alınan ve DMAH uygulanan yerlerde gelişen bülloz hemorajik dermatoz

# EP-052
# ÜLSERE DERİ LEZYONU İLE BAŞVURAN SARKOİDOZ OLGUSU

Songül Özyurt, Bilge Yılmaz Kara, Melek Memoğlu, Sebih Alp, Ünal Şahin

Recep Tayyip Erdoğan Üniversitesi Tıp Fakültesi, Göğüs Hastalıkları Ana Bilim Dalı, Rize

**GİRİŞ:** Sarkoidoz; etiyolojisi kesin olarak bilinmeyen, histopatolojik olarak nonkazeifiye granülomlarla karakterize, multisistemik bir hastalıktır. Ensık akciğerleri tutmakla birlikte %10-30 oranında cilt tutulumu bildirilmiştir. Burada ciltte kaşıntılı papüler lezyon sonrasında gelişen ülsere lezyondan alınan biyopsi sonucu tanı konulan bir sarkoidoz olgusu sunuldu.

**OLGU:** 35 yaşında kadın hasta, sağ frontal bölgede şişlik, akıntı şikayeti ile dış merkez cildiye polikliniğine başvurmuş. 1 hasta önce akne benzeri lezyon oluşmuş daha sonra kaşıntı ve akıntı şikayeti gelişmiş ve lezyon ülsere görünüm haline gelmiş. Frontal bölgedeki ülsere lezyondan (resim 1A) alınan eksizyonel biyopsinin patolojik incelemesi sonucunda kronik granülomatöz iltihap gözlenmesi üzerine olgu sarkoidoz, tüberküloz öntanıları ile göğüs hastalıkları polikliniğine refere edilmiş. Genel durumu iyi, solunumsal yakınması omayan ve laboratuar bulguları normal olan hastanın akciğer grafisinde (resim 1B) bilateral hiler dolgunluk mevcuttu. PPD resti 1x1 mm ve serum ACE düzeyi 24 U/L saptandı. Çekilen toraks BT de (resim 1C,D) Her iki hilus ve supkarinal bölgede konglomere vasıfta lenf nodları izlendi. Ön planda Sarkoidoz düşünülen hastaya EBUS yapıldı. Alınan materyalin patolojik tetkiki nonkazeifiye granülomatöz inflamasyon olarak rapor edildi. Deri sarkoidozu ve evre I akciğer sarkoidozu tanısı konuldu. Cilt lezyonu için lokal steroid başlandı ve hasta takibe alındı.

**SONUÇ:** Sarkoidozda görülen cilt lezyonları spesifik ve nonspesifik olmak üzere iki gruba ayrılır. Eritemanodozum sarkoidozdaki nonspesifik deri lezyonu olarak karşımıza çıkarken, spesifik deri lezyonları histopatolojik olarak granülomatöz bir iltihap ile karakterizedir. Spesifik cilt tutulumları arasında papül, nodül, plak, ülsere lezyonlar, lupus pernio yer alır, ayrıca scar üzerinde gelişebilir ve diğer cilt hastalıkları ile karişabilir. Dolayısıyla bu tip deri lezyonlarında sarkoidoz da akılda tutulmalıdır diğer yandan sistemik tedavi gereksinimi olmayan tutulumlarda lokal tedaviler yeterli olabilmektedir.

**Anahtar Kelimeler:** sarkoidoz, cilt, granülomatöz enflamasyon

resim 1

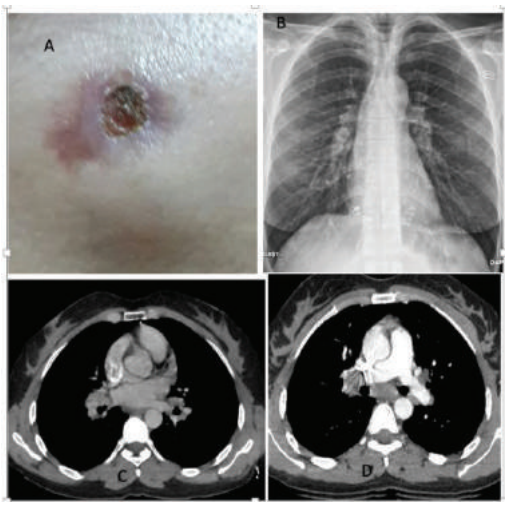


A: SaÄŸ frontal bÃ¶lgede Ãlsere cilt lezyonu, B: PA AC grafisinde bilateral hiler LAP C,D: toraks BTâğ™de bilateral hiler LAP

# EP-053
# NADİR BİR HEMOPTİZİ NEDENİ: GOODPASTURE SENDROMU

Ali Fırıncıoğluları, Celalettin Yılmaz, Emire Pınar Seyfettin Çelik, Metin Tahhan, Çiğdem Biber

Atatürk Göğüs Hastalıkları Ve Göğüs Cerrahısı Eğitim Ve Araştırma Hastanesi,Göğüs Hastalıkları,Ankara

**Tanım:** Goodpasture sendromu nadir görülen ve otoimmun kökenli bir hastalık olup diffüz alveolar hemoraji,glomerulonefrit ve anti-glomerüler bazal membran antikorlarının üretimi ile karakterize olan bir reno-pulmoner sendromdur.

**GİRİŞ:** 37 yaşındaki bilinen bir ek hastalığı olmayan erkek hasta, Hastanemiz acil servisine 2 haftadan beridir artış gösteren nefes darlığı ve tekrarlayan hemoptizi yakınmaları ile başvurdu. Hastanın 10cc/saat kadar hemoptizisi oluyormuş.Hastanın bilinen ek bir hastalığı ve sürekli kullandığı bir ilaç yoktu.Sadece çocukken Pnomoni geçirdiğini ifade ediyordu.
**LABORATUAR BULGULARINDA:** Hemoglobini 7.8 idi Hemoglobin düşüklüğü dışında laboratuar bulguları normal idi. Hastaya 2 ünite eritrosit suspansyionu replase edildi. Fizik muayenesinde: Solunum sesleri doğal, Ral ve Ronküsü yoktu. Gastrointestinal sistemi normaldi, Pre-tibial ödemi yok idi. Oksijen saturasyonu (2 lt/dk nazal oksijen altında) 88% idi. Çekilen Ekosunda: Ejeksiyon fraksiyonu 60% Sistolik pulmoner arter basıncı 38 mmHg idi. Tam idrar tahlilinde hematürisi mevcuttu.
**GÖRÜNTÜLEME:**Hastanın çekilen PAAG'nde: Bilateral özellikle alt ve orta zonlarında retikulonodular opasite artışı izlendi. Çekilen Toraks BT'de: sağ orta ve alt lob, Sol lingula ve alt loblarda yaygın buzlu cam dansiteleri izleniyordu ve bilateral bazal segmentlerin korunduğu tespit edildi.
**AYIRICI TANI:**Etiyolojiye yönelik ayırıcı tanı yapıldı.İlaç bağımlılığı ve ilaç Toksisitesi öyküsü yoktu.Hasta sadece öksürüğünü kesmesi amacıyla bitkisel bir karışım yediğini ifade etti.Kollajen doku markerları menfi idi.Anti-Glomerüler bazal membran antikoru pozitif olarak saptandı (1/320).
**Tanı:** Yapılan renal biyopsi sonucu, antiglomerüler bazal membran hastalığını destekler niteliğinde yorumlandı. Goodpasture sendromu ön tanısı ile hasta ileri bir merkeze sevk edildi.
**TEDAVİ:** Yatışından itibaren 2 gun pulse steroid, devamında ise oral prednizolon idame tedavisine geçildi ve 2 kür Siklofosfamid aldı. Steroid ve Sitotoksik tedavi sonrası çekilen Akciğer grafisinde, belirgin bir opasite izlenmedi.Tanı konulduktan sonra ise hastaya, profilaktik olarak oral anti-viral tedavi başlandı. Toplamda 11 kez plazmaferez yapıldı.
**SONUÇ:** Goodpasture sendromunda ilk başvuru genellikle Diffuz Alveolar Hemoraji şeklinde olmakla birlikte kronik böbrek yetmezliğine neden olabilecek tutulum da gelişebilmektedir. Özellikle genç erişkinlerde diffuz alveolar hemoraji ile başvuran hastalarda bu tanı akla getirilmeli ve uygun tedavi en kısa sürede başlanılmalıdır.

**Anahtar Kelimeler:** Kollajen Doku markerları: (c-anca,p-anca, ANA- SS-A,SS-B,Anti jo, Scl 70 i anti ds-dna )

PA Grafi

Tedavi öncesi PA Grafi

Tedavi sonrasında PA grafi

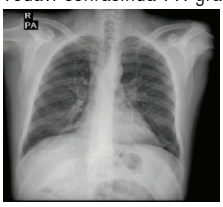

Tedavi Sonrasındaki PA Grafi

TORAKS BT: Yaygın alveolar dolum defekti.

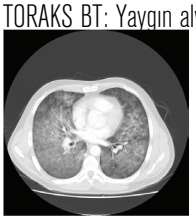

Çekilen Toraks BTıde: sağ orta ve alt lob, Sol lingula ve alt loblarda yaygın buzlu cam dansitesileri izlenmiştir., bilateral bazal segmentlerin korunduğu gözlemlenmiştir.

# EP-054
# HEPARİN İLİŞKİLİ TROMBOSİTOPENİ İLE KOMPLİKE OLAN PULMONER TROMBOEMBOLİ OLGUSUNUN RİVAROKSABAN İLE TEDAVİSİ

Berna Botan Yildirim[1], Özgür Enginyurt[2]

[1]Ordu Eğitim Araştırma Hastanesi, Göğüs Hastalıkları, Ordu
[2]Ordu Üniversitesi Tıp Fakültesi Eğitim Araştırma Hastanesi, Aile Hekimliği Abd, Ordu

Genel durum bozukluğu nedeni ile palyatif serviste takip edilen 84 yaş erkek hasta saturasyon düşüklüğü nedeni ile danışıldı. Özgeçmişinde 5 yıldır intrakranyal menenjiom nedeni ile takip edildiği, 8 aydır yatağa bağımlı olduğu öğrenildi. Çekilen Toraks BT- anjiografide sağ pulmoner arter alt lob segmenter dallarında trombüs izlendi. Hastaya 2x 0,6 ml enoksaparin tedavisi başlandı. Takibinin 5. gününde hastada trombosit sayısında düşüklük tespit edildi. Trombosit düşüklüğünü izah edecek başka bir risk faktörü olmadığından hasta heparin ilişkili trombositopeni kabul edildi. Enoksaparin tedavisi kesildi. Fondoparinux başlanmak istendi ancak ticari preparata ulaşılamadığından tedavisine rivaroksaban 2x 15 mg po. ile devam edildi. Takibinde hastanın trombosit sayısı 150x103/µL'nin üstüne çıktı. Düşük molekül ağırlıklı heparinin rivaroksaban gibi alternatif bir antikoagülanla değiştirilmesi, HIT durumunda yaşamı kurtaran bir strateji olabilir.

**Anahtar Kelimeler:** Düşük molekül ağırlıklı heparin, heparin ilişkili trombositopeni, pulmoner tromboemboli, Rivaroksaban

Toraks BT- anjio

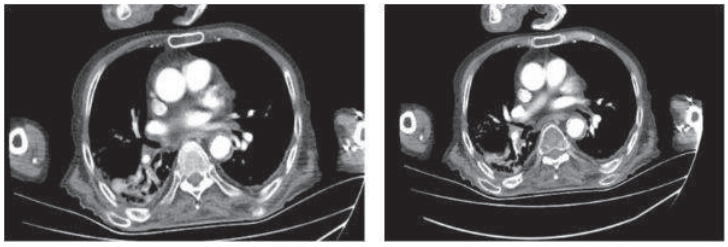

# EP-055
# ENDOBRONŞİYAL NÖROFİBROMU OLAN NÖROFİBROMATOZİS OLGUSU

Büşra Tekin, Ayşe Füsun Kalpaklıoğlu, Ayşe Baççıoğlu

Kırıkkale Üniversitesi, Göğüs Hastalıkları Ana Bilim Dalı, Kırıkkale

**GİRİŞ:** Nörofibromatozis (NF), otozomal dominant veya spontan mutasyonla gelişebilen, tip 1 deri tutulumu tip 2 ise periferik bulgusu olmayan santral/periferik nöral tümörlerle birliktedir. Tip 1, daha sık gözüküp multipl sütlü kahve lekeleri (café au lait), lisch nodülleri ve benign nörofibromlarla karakterizedir. NF'de akciğerlerin etkilenmesi insidental olup göğüs duvarında nörofibromlar, kifoskolyoz, kosta deformiteleri, torasik neoplazmalar, akciğer parankiminde büllöz, amfizematöz ve fibrotik değişiklikler şeklinde görülebilir. Burada tip 1 NF'li hasta akciğer bulgularıyla sunulmuştur.

**OLGU:** 67 yaşında erkek hasta, 4 yıldır kuru öksürük ve nefes darlığı ile dış merkezde 50 paket/yıl sigara öyküsüyle kronik obstriktif akciğer hastalığı tanısı alıp formoterol fumarat + budesonid inhaler tedavisi başlanmıştı. Fizik muayenede üst zonlarda olmak üzere sonor ronküsü ve özellikle sırtında olmak üzere çok sayıda en büyüğü 1 cm çaplı nörofibromları, aksiller çillenmesi, ash leaf lekeleri mevcuttu. Solunum fonksiyon testinde FVC:2.97L (72%) FEV1:2.56 L (%81) FEV1/FVC: %86,3 idi. Akciğer grafisinde bilateral akciğer alt zonlarda retiküler tarzda infiltrasyon mevcuttu. Hastanın beyaz küresi 12.000/uL, c-reaktif protein; 24 mg/dL, sedimentasyon; 61/st olarak geldi. Hastaya KOAH atak ve pnömoni tanısıyla moksifloksasin, salbutamol+ipratropiyum bromür nebül, metilprednisolon 40 mg /gün, tedavisi başlandı. Yüksek rezolusyonlu bilgisayarlı tomografisinde (BT) her iki akciğerde üst loblarda daha belirgin paraseptal-sentrilobüler amfizem alanları, her iki alt lobda buzlu cam opasiteleri izlendi (Resim-1). Hastaya yapılan fleksible bronkoskopi sonucunda sol akciğer lingula ile üst lob ayrımında endobronşiyal polipoid lezyon görülüp, alınan biyopsi sonucu kronik inflamasyon olarak geldi (Resim-2). Hastanın endobronşiyal polipoid lezyonu ve akciğer radyolojik sonuçları NF'nin akciğer bulguları olarak kabul edildi ve hasta takibe alındı.

**TARTIŞMA:** Periferik sinirlerin toraksta yaygın olması nedeniyle NF-1'de göğüs duvarı, akciğerler ve mediasten etkilenmektedir. Diffüz interstisiyel akciğer hastalığından, fibrozise, amfizemden, büllöz değişikliklere ve akciğer kanserine kadar farklı patolojiler görülebildiği için NF-1 tanısı olan hastalarda respiratuar sistemin ayrıntılı değerlendirilmesi gerekebilir.

**Anahtar Kelimeler:** endobronşiyal lezyon, interstisiyel akciğer hastalığı, nörofibrom,

Resim-1

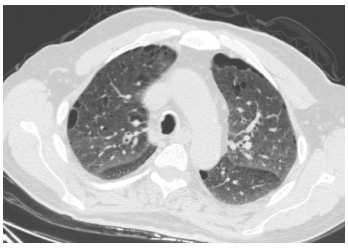

Resim-2

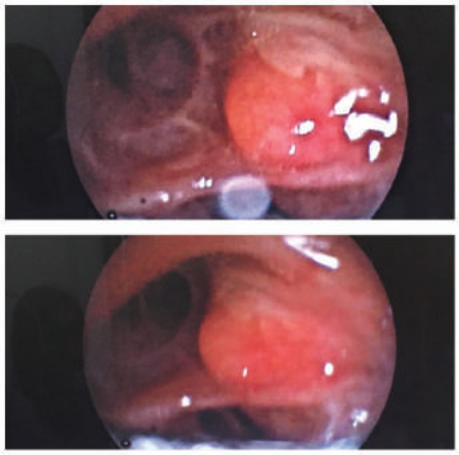

# EP-056
# RENAL TRANSPLANTASYON SONRASI METASTATİK PULMONER KALSİFİKASYON

Saltuk Buğra Kaya[1], Burak Öztürk[2], Süleyman Savaş Hacievliyagil[2], Zeynep Ayfer Aytemur[2]

[1]Cizre Devlet Hastanesi / Göğüs Hastalıkları
[2]İnönü Üniversitesi, Göğüs Hastalıkları Anabilimdalı

43 Yaşında erkek hasta acil servise nefes darlığı, ateş şikayeti ile başvurdu. Hastanın şikayetleri son 2 aydan beri varmış ve özellikle son hafta nefes darlığında artış olduğunu ifade ediyor. Hastanın 22 ay önce kronik böbrek yetmezliği nedeniyle renal transplantasyon öyküsü mevcut. İmmünsüpresif olarak prednizolon, tokralimus ve mikofenolatmofetil kullanmakta olan hastanın özgeçmişinde ve soy geçmişinde başka bir özellik yok. Fizik muayenesinde solunum sesleri bilateral azalmış alındı. Oda havasında saturasyonu %98, ateş:36.7 derece olarak ölçüldü. Hastanın yapılan laboratuvar tetkiklerinde Hemoglobin 11 g/dL, Platelet 135 10^9/L, CRP 4,18 mg/dL, Kreatinin1,34 mg/dL, Albumin 3,3 g/dL, Alkalen fosfotaz (ALP) 32 U/L, Sodyum (NA) 124 mmol/L olarak tespit edildi. Radyolojik görüntülemelerinde hastanın akciğer grafisinde bilateral üst ve orta zonlarda daha dominant olmak üzere nonhomojen dansite artışı tespit edilmesi üzerine hastaya Toraks BT çekildi. Toraks BT'sinde her iki akciğerde üst loblarda daha fazla olmak üzere pamuk atılmış tarzda yaygın buzlu cam dansitesinde infiltrasyonlar mevcut olup, subplevral alanlar ve bazal bölgeler kısmen korunmuş izlenildi (Resim 1-2). Hasta pnomoni, tüberküloz, ilaç pnomonitisi, renal trasnplantasyon sonrasında nonenfeksyon komplikasyon ön tanıları ile servise yatırıldı. Hastanın öyküsü ve radyolojik görüntülemelerinde tespit edilen bilateral diffüz tutulum nedeniyle enfeksyöz ajanlardan pneumocystis jiroveci, citomegalovirus(CMV) başta olmak üzere diğer viral etkenler, gram negatif bakteriyal ajanlar, stafilokok aureus, tüberküloz basili ön planda düşünüldü. Saturasyonları normal olan hastada klinik olarak pneumocystis jiroveci düşünülmesede radyolojik olarak ekarte edilemediği için Piperasilin tazobactam, linezolid, trimetoprim sülfametoksazol tedavisine başlanıldı. Kan, balgam, idrar kültürü alındı. Solunum yolu paneli (mikroarray),kanda CMV, EBV, HSV, BK virüs için PCR ve İg M çalışıldı. Yatışının ikinci gününde bronkoskopi yapılan hastaya bronkoalveoler lavaj (BAL) ve transbronşiyal biyopsi yapıldı. 14 gün boyunca antibiyoterapi alan hastanın kültürlerinde üreme olmadı. Hastanın solunum yolu panelinde (mikroarray) Rhinovirus üredi. CMV, EBV, HSV, BK virüs PCR negatif olarak tespit edildi. BAL'da üreme olmayan hastanın alınan parankim biyopsisinde metastatik kalsifikasyon ile uyumlu bulgular izlenildi

**Anahtar Kelimeler:** Metastatik pulmoner kalsifikasyon, Nonenfeksiyon komplikasyon, Renal transplantasyon,

resim 1

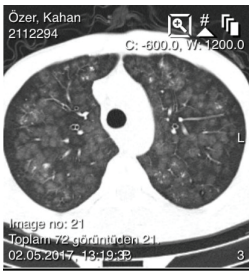


resim 2

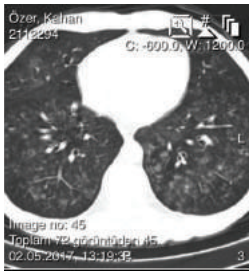

# EP-057
# PULMONER EMBOLİNİN EŞLİK ETTİĞİ OTOZOMAL DOMİNANT POLİKİSTİK BÖBREK HASTALIĞI OLGUSU

Osama Abuzaina[1], Ali Mücahit Ünal[1], Serdanur Çevrimli[1], Hatice Kılıç[2], H.canan Hasanoğlu[1]

[1]Yıldırım Beyazıt Üniversitesi, Göğüs Hastalıkları ABD, Ankara
[2]Atatürk Eğitim ve Araştırma Hastanesi, Göğüs Hastalıkları ABD, Ankara

**GİRİŞ:** Otozomal Dominant Polikistik Böbrek Hastalığı (ODPBH), her iki böbrekte yaygın kistlerin görüldüğü kalıtsal bir hastalıktır. Bu hastalıkta böbrek kistleri dışında çeşitli sistemlere ait kistik ve kistik olmayan bulgularla karşılaşılabilir. ODPBH'ın ekstrarenal bulguları çeşitli komplikasyonlara yol açabilir, hastaların morbidite ve mortalitesini etkileyebilir (1). Karaciğer kistleri, karaciğer dışındaki diğer organlarda kistler, mitral kapak prolapsusu başta olmak üzere kalp kapak bozuklukları, beyin damarları ve sistemik damarlarda anevrizmalar ve kolon divertikülleri gibi birçok sistemde patolojik tutuluma neden olabilmektedir (2,3).

**OLGU:** Elli sekiz yaşında erkek hasta; 10 gündür devam eden nefes darlığı, öksürük, halsizlik şikayetleri ile acil servise başvurmuş. Oda havasında oksijen satürasyonu (spO2) %80 olarak ölçülmüş, çekilen Toraks Bilgisayarlı Tomografi'de segmenter düzeyde bilateral tromboemboli (PTE) izlenmesi üzerine, hasta servise yatırılmıştır. Görüntülere giren abdomen kesitlerinde batın içi kistler, intraaortik greft izlenen hastanın 2 yıl önce abdominal aorta anevrizması nedeniyle opere edildiği öğrenildi. Her iki böbrekte ve karaciğerde de kistler izlendi. Bunun yanında çıkan aortada anevrizmatik dilatasyon saptandı. İntrakranyal vaskuler bir patoloji açısından beyin MR(magnetik rezonans)'ı çekildi, anormal bulgu saptanmadı. Görme bulanıklığı şikayeti olması nedeniyle göz hastalıklarına danışıldı, retinal damarlarda yapısal bozukluklar izlendi. Hipertansiyon, sınırda böbrek hastalığı olan hasta; karaciğer ve böbrekte yaygın kistleri olan (figür 1 ), aort anevrizması (figüre2) ve retinal damarsal patolojisi saptanan hasta, mevcut bulgularla Otozomal Dominant Polikistik Böbrek Hastalığı olarak değerlendirildi. PTE açısından rivaroksaban 20 mg ile taburcu edildi.

**TARTIŞMA:** Otozomal Dominant Polikistik Böbrek Hastalığı, böbreklerle sınırlı kalmayan sistemik bir hastalıktır. Ülkemizde çeşitli merkezlerde son dönem böbrek yetersizliği nedeniyle tedavi görmekte olan hastaların % 8-10 kadarını polikistik böbrek hastaları oluşturmaktadırlar. Hastalık, sistemik karakter göstermesi dolayısıyla böbrek dışında da birçok organda da patolojik klinik bulgular oluşturmaktadır. Hastalıkla ilişkili yaygın damarsal bozuklukların olmasına rağmen PTE beklenen durumlardan biri değildir. Ancak sınırda böbrek fonksiyon bozukluğu (hiperkoagulopati), yapısal damar hastalığı (staz) ve damar içinde konulan greftin (endotel hasarı) pıhtılaşmayı kolaylaştırmada rolü olabileceği düşünülmektedir.

**Anahtar Kelimeler:** Aort anevrizması, Otozomal dominant polikistik böbrek hastalığı, PTE,

figür 1

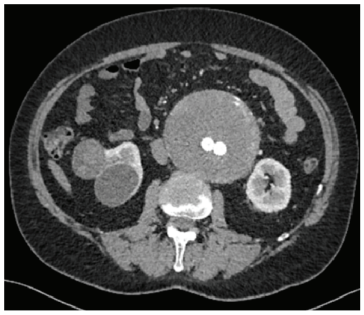

Multiple böbrek kistleri,
ve aort dilatasyonu

figür 2

Aort dilatasyonu ve greft

# EP-058
# KRONİK EOZİNOFİLİK PNÖMONİ OLGUSU

Kadir Canoğlu, Ayşe Filiz Arpaçağ Koşar, Zafer Kartaloğlu, Oğuzhan Okutan, Tayfun Çalışkan, Ömer Ayten, Gülhan Çakır, Gülhan Ayhan, Ersin Demirer, Aylin Pıhtılı

Haydarpaşa Sultan Abdülhamid Han Eğitim Araştırma Hastanesi, Göğüs Hastalıkları Servisi, İstanbul

Otuz yaşında erkek hasta son 3 haftadır nefes darlığı şikayetinin artması üzerine polikliniğimize başvurdu. 2 yıldır astım tanısıyla inhaler tedavi kullanıyormuş. Akciğer grafisinde yaygın yamasal infiltrasyonlar izlenmesi üzerine pnömoni öntanısıyla kliniğe yatırıldı. Hastanın TA: 120/80 mmHg, N: 80/dk., A: 36.2 C ve SpO2:%97 (oksijensiz) olarak ölçüldü. Hastanın solunum sistemi muayenesinde bilateral ekspiryum uzamış olarak duyuldu. Diğer sistem muayeneleri tabii idi. Biyokimya incelemesinde; WBC:29.6x106/µL, Hgb: 12.3 g/dL, Htc: 37.1 %, eozinofil: 69.2 % (20500/mm3), sedimantasyon: 45 mm/h, serum CRP:29.6 mg/L saptandı. Toraks BT'si; "Mediastende tüm istasyonlarda multiple lenfadenopati formasyonları izlenmiştir. En büyüğü subkarinal istasyonda 13 mm kısa aksa sahiptir. Her iki akciğer parankiminde belirgin bir dominansi izlenmeyen, yamalı tarzda buzlu cam dansitesinde yoğunluk artımları, yer yer konsolüde alanlar, ılımlı tübüler bronşektazik değişiklikler, plevroparankimal lineer yoğunluk artımları izlenmektedir. Sol akciğer alt lob laterobazal segmentte subplevral alanda büyüğü 6 mm çapta olan iki adet nonkalsifik nodül formasyonu izlenmiştir. Sağ akciğer alt lob superior segmentte 2,5 mm çaplı, sağ akciğer alt lob laterobazal segmentte subplevral yerleşimli 4,5 mm çaplı nonkalsifik nodüller dikkati çekmiştir." olarak sonuçlandı (Resim 1). 6 dakika yürüme testi 540 m, hipoksemi saptanmadı. DLCO 52%, DLCO/VA 81% saptandı. Spirometrisinde FEV1/FVC: %85.9, FEV1: %60 (2.51 L), FVC: %59 (2.92 L) saptandı. Bronkoskopide sağ akciğer orta lob lateral segmentten lavaj ve transbronşial biyopsi alındı, segment karinasından mukoza biyopsisi alındı. Bronş lavaj sitolojisi malignite yönünden negatif saptandı. Mukoza ve transbronşial biyopsi sonucu eozinofil lökositlerin baskın olduğu kronik inflamatuar infiltrasyon gösteren akciğer dokusu olarak sonuçlandı. Hastaya kronik eozinofilik pnömoni tanısıyla 60 mg/gün deflazakort tedavisi başlandı. 2 ay sonra çekilen kontrol toraks BT'si: "Olgunun önceki BT incelemesinde her iki akciğer parankiminde izlenen buzlu cam dansiteleri, konsolüde alanlar güncel incelemede ayırt edilmemiştir. Her iki akiğer parankiminde tipik infiltrasyon - kitle lezyon saptanmamıştır." olarak sonuçlandı (Resim 2). Steroid tedavi dozu azaltılarak takibine devam edildi.

**Anahtar Kelimeler:** Kronik, Eozinofilk, Pnömoni

Resim 1

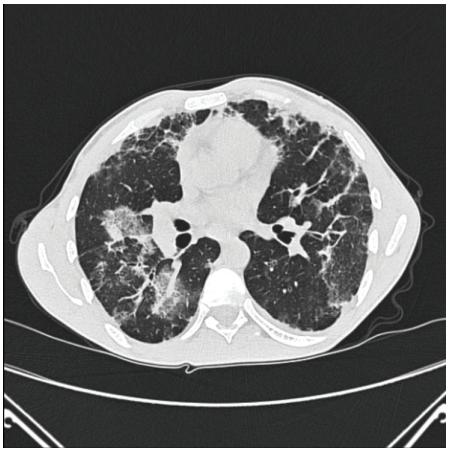

Resim 2

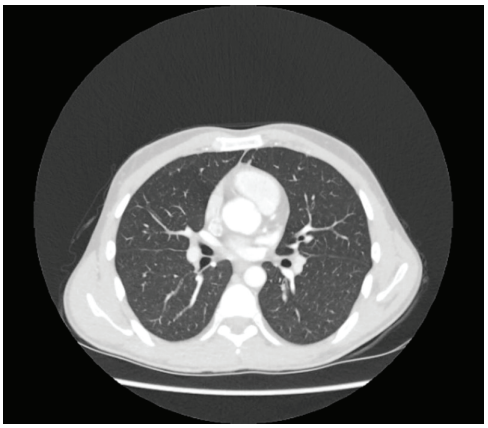

# EP-059
# NAZAL KİTLE BİYOPSİSİYLE TANI KONULAN SARKOİDOZ OLGUSU

Kadir Canoğlu[1], Ayşe Filiz Arpaçağ Koşar[1], Zafer Kartaloğlu[1], Oğuzhan Okutan[1], Tayfun Çalışkan[1], Ömer Ayten[1], Gülhan Ayhan[1], Gülhan Çakır[1], Ersin Demirer[1], Esed Beydullayev[2]

[1]Haydarpaşa Sultan Abdülhamid Han Eğitim ve Araştırma Hastanesi, Göğüs Hastalıkları Servisi, İstanbul
[2]Ankara Üniversitesi Tıp Fakültesi, Göğüs Hastalıkları Servisi, Ankara

Kırk altı yaşında bayan hasta aktif şikayeti yok. 3 ay önce cilt biyopsisi yapılarak sarkoidoz tanısı konmuş. Hastanın burnunun her iki yanında mor şişlik ve burun sağ lateralinde sert kitle olması üzerine KBB polikliniğine başvurmuş. Çekilen paranazal sinüs BT'sinde nazal kemik sağ yarımı komşuluğunda aksiyal planda yaklaşık 14x8 mm boyutlu, nazal kemikte destrüksiyona ve expansiyona yol açmış yumuşak doku dansitesi izlenmiştir olarak raporlanmış (Resim 1). Hastaya genel anestezi altında endoskopik ve açık yaklaşımla nazal dorsum sağ lateralinden kitle eksizyonu yapılmış. Patoloji sonucu nonkazeifiye granülomatöz nodül olarak sonuçlanmış. KBB servisinden tarafımıza konsülte edilmesi üzerine başvurdu. Hasta sigara kullanmıyordu. Hastanın solunum sistemi muayenesinde patoloji saptanmadı. Biyokimya incelemesinde; idrar kalsiyum ve serum ACE normal sınırlarda saptandı. Çekilen toraks BT'sinde mediastinal istasyonlarda en büyüğü subkarinal bölgede 11 mm sınırında olmak üzere multiple sayıda lenf nodları izlenmiş olup her iki akciğer parankim aerasyonu olağan, akciğer parankim alanlarında aktif infiltratif ya da nodüler lezyon saptanmamıştır olarak sonuçlandı. DLCO %65, DLCO/VA %97 saptandı. Hastaya evre 1 sarkoidoz olarak değerlendirilip tedavisiz takibe alınıp diğer branşların tedavisi için yönlendirildi.

**Anahtar Kelimeler:** Sarkoidoz, Violose, Nodül, Nazal, Kitle

Resim 1

Resim 2

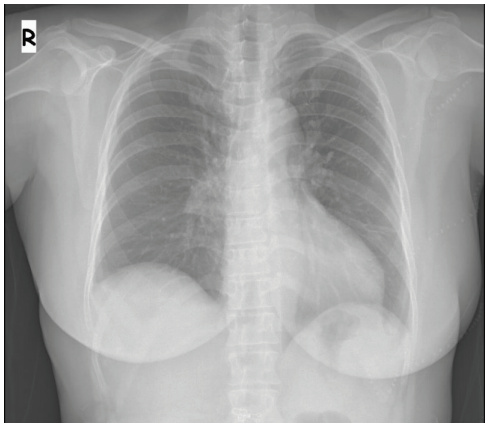

## EP-060
## SARKOİDOZ TANILI OLGUDA KORTİKOSTEROİD TEDAVİSİNİN NADİR BİR YAN ETKİSİ

Merve Sarısoy, Çelik Sümer, Züleyha Bingöl, Gülfer Okumuş, Zeki Kılıçaslan

İstanbul Üniversitesi İstanbul Tıp Fakültesi,Göğüs Hastalıkları Ana Bilim Dalı,İstanbul

**GİRİŞ:** Sarkoidoz tedavisinde kullanılan kortikosteroidlerin bir çok yan etkisi vardır. Nadir görülen yan etkilerden biri de HHV8 enfeksiyonu ile ilişkili olan bir anjiyogenik tümör olan Kaposi sarkomudur. Burada kortikosteroid tedavi ile ilişkili Kaposi sarkomu gelişen bir sarkoidoz olgusu sunulmuştur.

**OLGU:** Bilinen DM, HT tanıları olan 54 yaşında kadın hasta halsizlik, nefes darlığı, 2 ayda 20 kg kaybı ile başvurdu. PA akciğer grafisinde patoloji saptanmadı. Malignite ön tanısıyla tetkik edildi ve meme, jinekolojik ve GİS maligniteleri dışlandı. Toraks BT'de her iki akciğerde yaygın milimetrik nodüller saptandı. Bronkoskopide; sağ intermedier bronşun medial duvarında mukozal kabarıklık saptandı. Mukoza biyopsisinde nekrotizan granülomatöz iltihap saptandı. Ampirik antitüberküloz tedavi başlandı. Üç hafta antitüberküloz tedavi sonrasında şikayetleri gerilemeyen, bulantı, kusması olan hasta acil birime başvurdu. BAL ARB ve tüberküloz kültürü ve Quantiferon negatifti. Antitübeküloz tedavisi kesildi. Kreatinin 2.43mg/dL ve Ca:16mg/dL idi. Hiperkalsemi etyolojisini araştırmak üzere yatırıldı. Protein elektroforezi, immunoglobulin kappa/lambda, PTH 26.97pg/mL ve 25-OH D3:79ng/mL normaldi. Salkatonin 3*50İU başlandı. Sarkoidoz açısından tükürük bezi biyopsisi yapıldı; granülom yapısı görülmedi. ACE değeri 96 U/L bulundu. Salkatonine rağmen dirençli hiperkalsemi (13mg/dL) nedeniyle hiperkalseminin endokrinolojik sebepleri dışlanarak sarkoidoz ön tanısıyla 40mg prednol başlandı. Takiplerde hiperkalsemi düzeldi (10mg/dL). Hastanın ayak bileği ve tabanında tedavi öncesinde de var olan yuvarlak şekilli milimetrik mor lezyonlarda takiplerde büyüme oldu ve benzer lezyonlar el parmaklarında da çıkmaya başladı. Dermatoloji tarafından değerlendirildi ve punch biyopsi alındı. Biyopsinin morfolojik ve immünfenotipik bulguları plak dönemi kaposi sarkomu ile uyumlu olup multipl lezyon gelişimi immünsupresif tedavi ile ilişkili olarak yorumlandı ve HHV-8 pozitif olarak görüldü. Serolojik testler negatifti. Steroid tedavisinin azaltılarak kesilmesine karar verildi. Kontrollerinde kaposi sarkomuna ait lezyonlar geriledi. Kalsiyum seviyesi normal sınırlarda idi. Tedavi sonunda çekilen kontrol toraks BT'de prevasküler ve sağ paratrakeal alanda kısa aksı 1cm'den küçük lenf nodları ve her iki akciğer üst loblarda 5mm'den küçük birkaç adet non spesifik nodül izlendi, parankimde patolojik bulgu saptanmadı ve belirgin regresyon izlendi.

**SONUÇ:** Dirençli hiperkalsemi sarkoidozda kortikostreoid tedavisi gerektiren bir tablodur. Kortikosteroid gibi immunsupresif ilaçlar kaposi sarkomu gelişmesi gibi yan etkilere neden olabilir. Steroid tedavisi başlanan hastalar bu nadir komplikasyon açısından da takip edilmelidir ve gereğinde tedavi kesilmelidir.

**Anahtar Kelimeler:** Hiperkalsemi,Kaposi sarkomu,Kortikosteroid tedavisi,Sarkoidoz

resim1

Sarkoidoz tanılı hastada akciger grafisinde hiler dolgunluk

resim 2

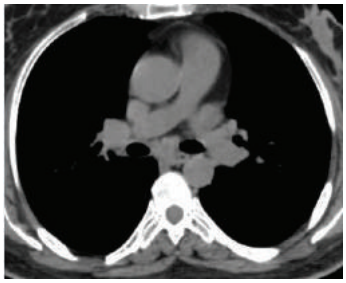

Sarkoidozda Toraks BT mediasten penceresinde lenfadenopatiler

resim 3

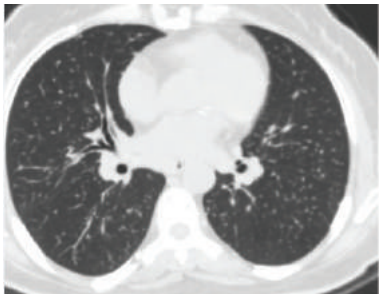

Sarkoidozun neden oldugu akciger parankiminde noduler gorunum

resim 4

Tedavi oncesi punch biyopsi ile Kaposi sarkomu tanısı alan mor lezyonlar

resim 5

Steroid sonrası mor lezyonların regresyonu

# EP-061
# EOZİNOFİLİK İNTERSTİSYEL AKCİĞER HASTALIKLARININ TANISINDA TRANSBRONŞİYAL BİYOPSİNİN YERİ VE ÖNEMİ

Nesrin Gürçay[1], Funda Demirağ[1], Sema Canbakan[2], Saliha Yılmaz[2]

[1]Ankara Atatürk Göğüs Hastalıkları ve Göğüs Cerrahisi Eğitim ve Araştırma Hastanesi, Patoloji Kliniği, Ankara
[2]Göğüs Hastalıkları Kliniği

**GİRİŞ:** Pulmoner eozinofili bronkoalveoler lavajda ve dokuda eozinofil infiltrasyonunun bulunduğu heterojen hastalıkları temsil eder. Dokuda eozinofil infiltrasyonu içeren hastalıkların bir kısmında kanda da eozinofil düzeyi yüksektir. Bu nedenle eozinofilik interstisyel akciğer hastalıkları tanısında klinik, radyolojik ve patolojik multidisipliner bir yaklaşım gerekmektedir. Histopatolojik tanıda açık akciğer biyopsisi altın standart olmakla birlikte transbronşial biyopsi tanıya giden yolda klinisyene oldukça yol göstericidir. Biz de eozinofili tespit edilen bir olguda transbronşial biyopside patolojik yaklaşım algoritmasını tartışmak amacıyla sunduk.

**OLGU:** Astım tanısı ile takipli 21 yaşında kadın hasta nefes darlığı şikayeti ile hastanemizin göğüs hastalıkları kliniğine başvurmuş. Efor kapasitesinde düşüklük ve akciğer grafisinde bilateral pnömonik infiltrasyonlar mevcutmuş. Hastanın bu dönemdeki laboratuvar bulgularında periferik kan eozinofili %10, total IgE si 656 IU/ml ve BAL'da eozinofil oranı %28 tespit edilmiş. Bunun üzerine hastadan istenilen aspergillus ve küf paneli negatif gelmiş. Gaitada parazit tespit edilmemiş. HRCT'de her iki akciğerde fokal havalanma artışları, parankimal dansite farklılıkları, sağda daha belirgin olmak üzere buzlu cam zemininde interlobüler septal ve peribronşial kalınlaşmalar gözlenmiş. İnterstisyel akciğer hastalıkları konseyine sunulan hastadan patoloji kliniğimize tanısal amaçlı sağ alt süperior segmentten 3 mm çapında 2 adet transbrionşial biyopsi ile BAL gönderildi. Gönderilen dokudan hazırlanan kesitlerde normal histolojik görünümünü kaybetmiş akciğer parankiminde intraalveoler makrofaj toplulukları, fibrin kitleleri yanı sıra interstisyumda eozinofillerin hakim olduğu mikst tipte iltihabi hücre infiltrasyonu gözlendi. Gönderilen materyalde vaskülit izlenmedi. Langerhans hücreli histiyositozise yönelik yapılan S100 ve Cd1a ile pozitif boyanan herhangi bir hücre topluluğu tespit edilmedi. Dokudaki mevcut eozinofilik infiltrasyon olguda eozinofili ile karakterli interstisyel akciğer hastalıkları düşündürmüş olup klinik ve radyolojik veriler ile birlikte değerlendirildiğinde eozinofilik pnömoni lehine yorumlanabileceği belirtildi.

**TARTIŞMA-SONUÇ:** İnterstisyel akciğer hastalıkları multidisipliner yaklaşım gerektiren hastalıklardır. Histopatolojik tanıda açık akciğer biyopsisi her ne kadar altın standart olsa da iyi örneklenmiş bir transbronşial biyopside patoloğun pozitif ve negatif bulgularını (nekroz, granülom,vaskülit,mikroabse odakları vb.) ayrıntılı bir şekilde raporunda tarif etmesi eozinofil varlığı nedeni ile de langerhans hücreli histiyositozisin de ekarte edilmesi klinisyene tanıya giden yolda oldukça fayda sağlamaktadır.

**Anahtar Kelimeler:** Pulmoner eozinofili, transbronşial biyopsi, histopatoloji

1

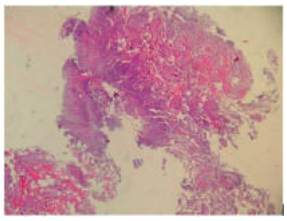

4x10, H&E Transbronşial biyopside normal histolojik görünümünü kaybetmiş akciğer parankim örneği

2

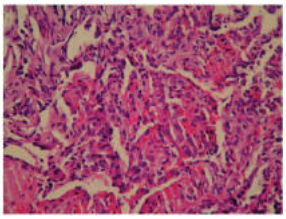

40x10, H&E İnterstisyumda yaygın eozinofil lökositler

# EP-062
# BEHÇET HASTALIĞI VE PULMONER ARTER ANEVRİZMASI: OLGU SUNUMU

Burçek Bay[1], Emine Figen Tarhan[2], Sebahat Genç[1], Ahmet Ozan Çetin[3], Hülya Işıkel[1], Özge Oral Tapan[1]

[1]Muğla Sıtkı Koçman Üniversitesi, Göğüs Hastalıkları Ana Bilim Dalı, Muğla
[2]Muğla Sıtkı Koçman Üniversitesi, İç Hastalıkları Ana Bilim Dalı, Romatoloji Bilim Dalı, Muğla
[3]Muğla Sıtkı Koçman Üniversitesi, İç Hastalıkları Ana Bilim Dalı, Muğla

Behçet Hastalığı, ataklarla seyreden oral ve genital aftlar, artrit, kutanöz lezyonlar, göz lezyonları, gastrointestinal sistem ve merkezi sinir sistem tutulumuyla karakterize bir sendromdur. Behçet Hastalığında vasküler tutulum sıklıkla tromboflebit şeklindedir. Arteriyel tutulum daha nadir olarak görülmektedir. Behçet sendromunda pulmoner tutulumun ana öğeleri; pulmoner arter anevrizmaları, arteriyel ve venöz tromboz, pulmoner infarkt, tekrarlayan pnömoni, bronşiolitis obliterans organize pnömoni ve plörezidir. Pulmoner arter anevrizması gibi Behçet hastalığına bağlı pulmoner problemler nadir görülür ( %1,1) ancak mortal seyreden kanamalara neden olabilir. Behçet hastalığına bağlı pulmoner arter anevrizması olan bir olgumuzu sunduk. Kırk yaşında erkek hasta, hemoptizi şikayetiyle acil servise başvurdu. Öksürük ile yarım çay bardağı kadar ağzından kan geldiğini ve bu şikayetlerinin yaklaşık 3 aydır ara ara devam ettiğini, son bir aydır arttığını ifade etti. Yaklaşık 5 yıl önce oral, genital ülser yakınmaları ile doktora başvuran hastaya Behçet Hastalığı tanısı konmuş. Üveit atakları da olan hasta steroid tedavisi alıyormuş ancak düzenli olarak kontrollere gitmemiş. Fizik bakısında oral aftları saptanan hastanın solunum sistemi bakısında her iki akciğer orta ve alt alanlarda inspiryum sonu ince raller duyuldu. Toraks BT anjiyografisinde; sağ akciğer alt lob pulmoner arterinde tromboze anevrizmatik genişleme ve sağ akciğer alt ve orta lobta konsolide alanlar izlendi. Hastaya Metilprednizolon ve Siklofosfamid tedavisi başlandı. Hemoptizisi giderek azaldı ve üçüncü günde kayboldu. Hastanın tedavi sonrası 12. günde radyolojik bulgularında belirgin düzelme saptandı. Toraks BT anjiografisinde; sağ akciğer alt lob pulmoner arterinde anevrizmatik genişleme devam ediyordu ancak sağ akciğer alt ve orta lobdaki yaygın buzlu cam ve konsolidasyon alanları tama yakın gerilemişti.

**Anahtar Kelimeler:** Vaskülit, pulmoner arter, anevrizma

Resim 1

Tedavi öncesi posteroanterior akciğer grafisi

Resim 2

Tedavi sonrası posteroanterior akciğer grafisi

Resim 3

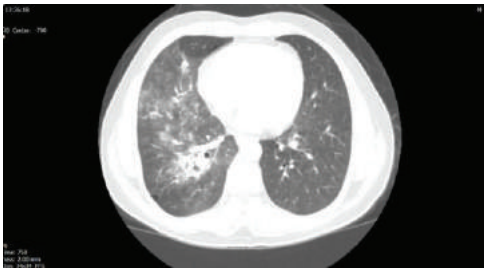

Tedavi öncesi toraks bt parankim görüntüsü

Resim 4

Tedavi sonrası toraks bt parankim görüntüsü

# EP-063
# GUİLLAİN BARRE SENDROMU BENZERİ NÖROSARKOİDOZ OLGUSU

Deniz Doğan Mülazimoğlu[1], Aydın Çiledağ[1], Haydar Can Dokuyan[2], Şeyda Erdoğan[3], Özlem Özdemir Kumbasar[1]

[1]Ankara Üniversitesi Tıp Fakültesi Göğüs Hastalıkları Anabilim Dalı
[2]Ankara Üniversitesi Tıp Fakültesi İç Hastalıkları Anabilim Dalı
[3]Ankara Üniversitesi Tıp Fakültesi Nöroloji Anabilim Dalı

Sarkoidoz nedeni bilinmeyen, kronik, granülomatöz bir hastalıktır; %5-15 oranında semptomatik nörolojik tutulum görülebilir. Sarkoidoz birçok hastalığı taklit edebileceğinden sarkoidoz ile takipli hastalarda ortaya çıkan nörolojik tutulumları nörosarkoidoz olarak sınıflandırmadan önce dikkatli ve seçici olmak gerekir. 55 yaşında sarkoidoz nedeni ile kliniğimizde takip edilen kadın hasta 2 aylık süreçte ayaklardan başlayan ve nihayetinde dizlere kadar ulaşan uyuşukluk ve güçsüzlük sonucunda yardımsız yürüyememesi nedeni ile kliniğimize başvurdu. Hastanın solunumsal yakınması yoktu, Solunum Fonksiyon Testleri ve DLCO normaldi. Hastanın fizik muayenesinde el parmakları abduksiyonunda kas gücü 3/5, sağ alt uyluk fleksiyonu 3/5, sol alt uyluk fleksiyonu 4/5, ayak dorsifleksiyonu sağda 2/5, solda 3/5, plantar fleksiyon 3/5, ayak parmaklarında fleksiyon ve ekstansiyon 1/5 idi. Alt ekstremitede derin tendon refleksleri alınamadı. Alt ekstremitede pozisyon duyusu kaybolmuştu. ENMG yapıldı, sonucu akut demiyelinizan polinöropati olarak raporlandı. Hastanın Manyetik Rezonans Görüntülemesi (MRG) yapıldı, Kranial MRG: " Bifrontoparyetalde T2 AG ve FLAIR sekansta hiperintens sinyal özelliğinde iskemik-gliotik odaklar izlenmiştir.Parsiyel empty sella izlenmiştir. Bu aşamada diffüzyon ağırlıklı görüntülerde akut iskemi lehine kısıtlanma izlenmedi." olarak yorumlandı. Kraniyal ve ve spinal MR'da sarkoidoz tutulumu lehine bulgu yoktu. BOS ADA düzeyi 0,8 U/l (<15), BOS ACE düzeyi <8 U/l (8-52) idi. BOS kültüründe üreme olmadı. BOS proteini normal, glikozu normal, LDH'sı normaldi. IgG 25g/l idi, alt tipleri çalışıldı, IgG1 14,7 (3,8-9,2); IgG2 8,87 (2,4-7); IgG3 1,58 (0,2-1,7); IgG4: 0,53(0,03-0,8) olup IgG1 ve IgG2 yüksek bulundu. BOS IgG indeksi normaldi. BOS akım sitometrisinde sayılabilen 300 hücrenin %96'sı T lenfosit olup CD4/CD8 oranı: 4,3tü. Nöroloji bölümü ile Guillain-Barre Sendromu ve Lumbosakral Sarkoidoz tutulumu ön tanıları tartışıldı. Nöroloji Bölümü öncelikle Guillain-Barre sendromu düşünerek 0,5 mg/kg/gün intravenöz Ig (IVIG) başlanmasını önerdi. 5 gün süresince tedavi alan hastada semptomlarda düzelme olmadı. Bunun üzerine nörosarkoidoz kabul edilerek metilprednisolon 1mg/kg/gün başlandı. Hastada 2. dozdan itibaren dramatik düzelme görüldü. Hasta 7 günlük tedavinin sonunda yardımsız yürüyebildi.

Özet olarak Nörosarkoidoz hayatı tehdit edebilen, yüksek morbidite kaynağı bir sarkoidoz tutulumudur. Ancak sarkoidozun ne denli taklitçi olduğu düşünüldüğünde bir başka hastalığın atlanması ihtimali de her zaman göz önünde bulundurulmalı, tüm sistem semptomlarında sarkoidoz tutulumunun yanı sıra bir başka primer hastalık ihtimali düşünülmelidir. Ayırıcı tanıda BOS bulguları, görüntüleme ve tedavi yanıtı yardımcıdır.

**Anahtar Kelimeler**: BOS akım sitometrisi, Guillain Barre Sendromu, Nörosarkoidoz

Resim 1

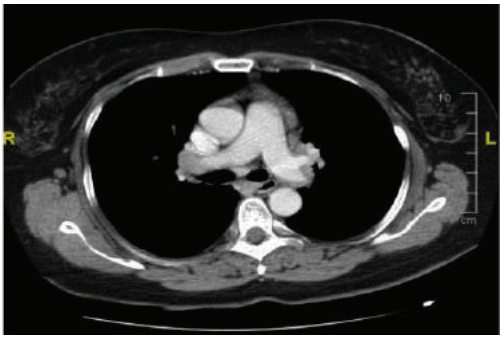


Bilgisayarlı Toraks Tomografisi, Büyüğü subkarinal 17mm ulaşan lenfadenopatiler

# EP-064
# PANKREAS, MEME VE AKCİĞER TUTULUMU OLAN VASKÜLİT OLGUSU: IGG4 İLİŞKİLİ VASKÜLİT Mİ? WEGENER Mİ?

Aslı Bostanoğlu, Serhat Erol, Fatma Çiftçi, Aydın Çiledağ, Akın Kaya

Ankara Üniversitesi Tıp Fakültesi, Göğüs Hastalıkları Ana Bilim Dalı, Ankara

**GİRİŞ/AMAÇ:** Vaskülitler geniş bir hastalık grubunu oluşturmaktadır ve ayırıcı tanı yapmak güç olabilmektedir. Wegener (Granülomatöz Polianjitis) akciğer tutulumu en sık olan vaskülitlerden birisidir. Bazıları kaviteleşen noduller olması akciğer tutulumunu düşündürür. IgG4 ile ilişikili hastalık ise ortak serolojik, patolojik ve klinik özellikler gösteren bir grup tabloya verilen isimdir. Tutulan organlarda tümör benzeri lezyonlara yol açar, malignite ve vaskülit ayırıcı tanısında yer alır. Bu posterde meme, pankreas ve akciğerde kitle lezyonları olan, öncelikle malignite düşünülen ancak daha sonra IgG4 ilişkili vaskülit ve Wegener ayırıcı tanısı yapılan olgu sunulmuştur.

**OLGU SUNUMU:** Olgumuz, 47 yaşında kadın hasta, 2 ay süren karın ağrısı ve gribal semptomlar ile dış merkeze başvurdu. Görüntülemelerde pankreas, meme ve akciğerde çok sayıda lezyonlar saptanması nedeniyle metastatik kanserden şüphelenildi. Hastanın pankreas ve meme lezyonları örneklendi; malignite yönünden negatif aktif süpüratif özellikte inflamasyon olarak raporlandı. Başta IgG4 ilişkili vaskülit olmak üzere ayırıcı tanı yapmak için kan tetkikleri istendi ve 0,5 mg/kg/gün prednisolon tedavisine başlandı. Kanda IgG4 değeri yüksek geldi. ANA negatif, c-ANCA pozitif, PR3-ANCA yüksekti. Doku örneklerinden yapılan boyama ile IgG4+ hücre artışı görülmedi. Bronş biyopsisi "ülser tabanlı iltihabi granülasyon dokusu" olarak raporlandı. Akciğerdeki lezyonların kaviteleşmesi, dokuda IgG4 + hücre artışı saptanmaması nedeniyle c-ANCA ilişkili vaskülit kabul edildi ve immunsupresif tedavi başlandı. Takipte hastanın akciğer bulgularında bariz düzelme izlendi.

**TARTIŞMA-SONUÇ:** IgG4 ilişkili hastalık, tipik histopatolojik bulgular IgG4+ plazma hücre infiltrasyonu, storiform fibrozis ve obliteratif flebit ile karakterizedir. Akciğer tutulumu asemptomatik olabildiği gibi öksürük, hemoptizi, dispne gibi semptomlara yol açabilir. Solid nodüler, bronkovasküler, alveolar interstisyel, buzlu cam opasiteleri olmak üzere 4 ana tutulum paterni gösterir. Akciğerde nodüler tutulum olduğunda kaviteleşme beklenen bir tablo değildir. Granülomatöz Polianjitis (GPA) ateş, halsizlik, terleme, kilo kaybı,myalji, artralji gibi genel yakınmalara ek olarak solunum yolları, akciğer, böbrek, cilt ve periferik sinir tutulumu ile seyreder. Bilindiği üzere pulmoner-renal sendrom ayrıcı tanısında yer alır. Renal tutulum sık olmakla birlikte olgumuzda renal tutulum olmaksızın multipl sistem tutulumu mevcuttur. Tanısal yaklaşımda patolojik, radyolojik bulgular kadar c-ANCA pozitifliği ve PR3-ANCA yüksekliği de rol oynamıştır.

**Anahtar Kelimeler:** IgG4, granülom, kavite, vaskülit

Başvuru PA Grafi

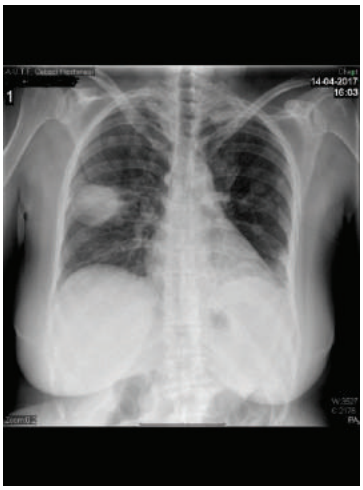

Tedavi yanıtı PA Grafi

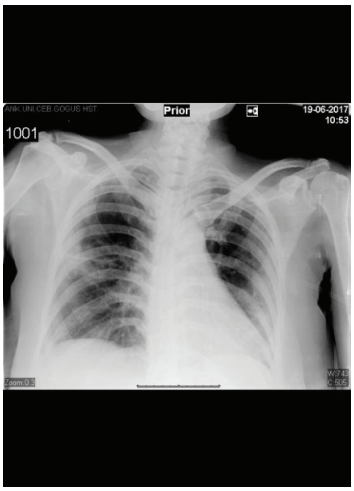

Başvuru BT

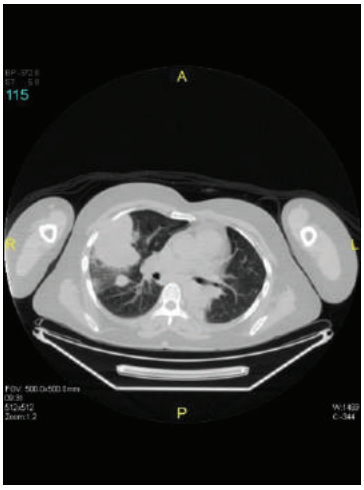


Takip BT Kesit 1

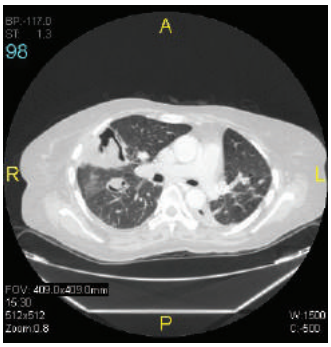


Takp BT kesit 2

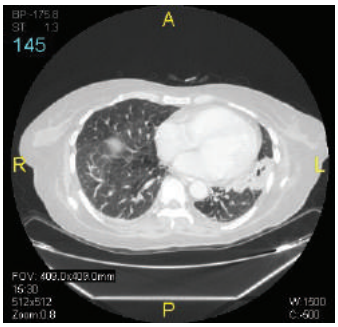


Takip BT kesit 3

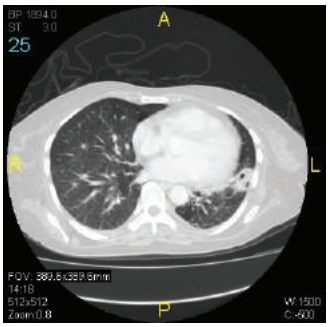


Tedavi yanıt BT

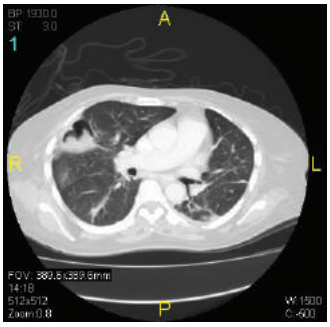

# EP-065
# PLEVRAL SARKOİDOZİS: ATİPİK RADYOLOJİK PREZENTASYON

Suna Kavurgacı, Pınar Akın Kabalak, Derya Kızılgöz, Ceren Kılıç, Özlem Özmen, Hakan Ertürk, Yetkin Ağaçkıran, Ülkü Yılmaz

Atatürk Göğüs Hastalıkları ve Göğüs Cerrahisi Eğitim ve Araştırma Hastanesi, Ankara

**GİRİŞ:** Sarkoidoz, nedeni bilinmeyen ve sıklıkla akciğerleri ve intratorasik lenf nodlarını tutan granülomatöz bir hastalıktır. Plevral tutulum ile bulgu vermesi nadirdir. En sık plevral efüzyon olmak üzere, pnömotoraks, plevral kalınlaşma ve nodülarite, hidropnömotoraks, hemo/şilotoraks plevral tutulumu düşündüren radyolojik bulgulardır. Bu vakalarda malign mezotelyoma önemli bir ayırıcı tanı olarak akla gelmeli ve ekarte edilmelidir. Kliniğimizde malign mezotelyomayı düşündüren radyolojiye sahip plevral sarkoidoz olgusunu sunmayı amaçladık.

**OLGU:** 39 yaşında kadın hasta. Kronik öksürük, göğüs ağrısı ve nefes darlığı şikayeti başvurdu. Bilgisayarlı toraks tomografisinde (BTT) bilateral plevrada düzensiz nodüler kalınlaşma ve parankimde birleşme eğilimi gösteren nodüler konsolidasyon alanları saptandı. PET-BT 'de konsolidasyon alanlarının SUV tutulumu 9.8 idi, plevral tutulum yoktu. Fiberoptik bronkoskopide (FOB ) her iki sistem açıktı, sağ alt lobdan alınan bronkoalveolar lavajda CD4/CD8 oranı 3.73 idi. Kollojen doku markerları menfiydi. 24 saatlik idrar kalsiyum 165 (100-300) idi. Sarkoidoza bağlı göz tutulumu saptanmadı. 4 balgam ARB ve 1 bronş lavaj ARB menfi idi. Mantar ve balgam kültürlerinde üreme saptanmadı. EKO normaldi. Hastaya malignite ekartasyonu için TİBX yapıldı. Patolojisi nonnekrotizan granülomatöz enflamasyon olarak raporlandı. Hasta evre 2 sarkoidoz kabul edilerek steroid tedavisi başlandı. 2. Ay kontrolünde akciğer grafisinde lezyonlarında ve şikayetlerinde gerileme izlenen hastanın steroid tedavisi devam etmektedir.

**SONUÇ:** Sarkoidoz'a bağlı plevral tutulum %5' den azdır. Radyolojik olarak sıklıkla plevral efüzyon ile bulgu vermekle birlikte, olgumuzda olduğu gibi düzensiz nodüler kalınlaşmalar saptanabilir. Malign mezotelyoma önemli bir ayırıcı tanı olduğu için histopatolojik doğrulama önemlidir.

**Anahtar Kelimeler:** Granülomatöz inflamasyon, Plevra tutulumu, Sarkoidoz

TEDAVİ BAŞLANGICI BT GÖRÜNTÜSÜ

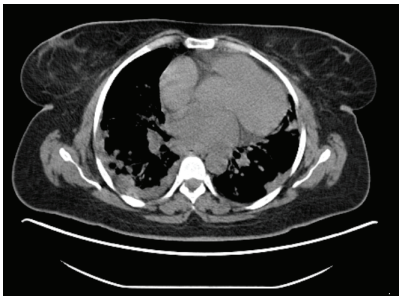

TEDAVİ SONU BT GÖRÜNTÜSÜ

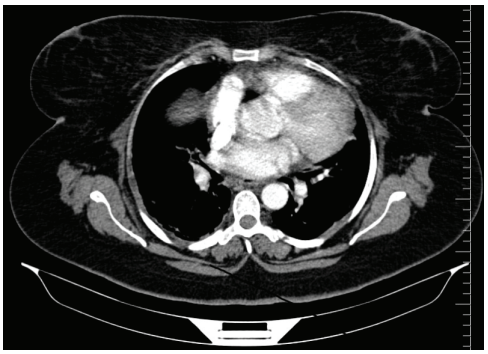

# EP-066
# PULMONER ALVEOLAR MİKROLİTİAZİS OLGUSU

Türkan Gözde Yalçın, Nuran Gökbulut, Züleyha Bingöl, Orhan Arseven, Turhan Ece

İstanbul Üniversitesi İstanbul Tıp Fakültesi, Göğüs Hastalıkları Ana Bilim Dalı, İstanbul

**GİRİŞ:** Pulmoner alveolar mikrolitiazis (PAM); kalsiyum hemoastazında bilinen bozukluk olmadan, alveolar boşlukta kalsiyum fosfat mikrolitlerinin birikimine bağlı, genetik, nadir görülen diffüz parankimal akciğer hastalığıdır. Tip 2 sodyum-fosfat taşıyıcısında bozukluğa sebep olan mutasyon ile ilişkilendirilmektedir. Tanı klinik, radyolojik ve histopatolojik olarak konulabilmektedir.

**OLGU:** Bilinen hastalığı olmayan 18 yaşındaki kadın hasta öksürük, burun akıntısı, boğazda ağrı şikayetleri ile başvurdu. Alt solunum yolu enfeksiyonu şüphesi ile çekilen PA akciğer grafisinde her iki hemitoraks orta – alt zonda, bazallerde belirginleşen diffüz, mikronodüler, kalsifik görünümlü opasiteler görüldü (Resim 1). Fizik muayenede oda havası saturasyonu %98 idi, solunum sisteminde patolojik bulgu saptanmadı. Diğer sistem muayenesinde özellik saptanmadı. Solunum fonksiyon testleri: FEV1:%68 1730 ml, FVC:%59 1770 ml FEV1/FVC:98 ile restriktif patern gözlendi. Hemoglobuline göre düzeltilmiş TLco: % 66 idi. AKG de pH:7,41 pCO2:34,6 pO2:92.3 sO2:97,5 HCO3:21,8 idi. 6 dakika yürüme testi: Başlangıç spo2:%99 NDS:118/dk TA:100/80mmHg Borg:0, Bitiş spo2:%97 NDS:163/dk TA:130/70mmHg Borg:1, Yürüme mesafesi:560 m şeklindeydi. İntertisyel akciğer hastalığı şüphesiyle çekilen Toraks BT'de bilateral akciğer parankiminde üst zonlardan başlayarak bazalde yoğunlaşan kalsifikasyon içeren mikronodüller görüldü. Bronkoskopi yapıldı. Endobronşial kitle ya da infiltrasyona rastlanmadı. Sağ orta lobdan BAL, sağ alt lob posterobazal segmentten uç biyopsi alındı. BAL sitolojisinde; %95 makrofaj, %3 PNL, %2 lenfosit, uç biyopsi sonucu alveolar mikrolithiyazis ile uyumlu bulundu. Kemik Sintigrafisinde bilateral akciğer parankiminde multiple milimetrik kalsifikasyonda hafif artmış aktivite tutulumu izlendi. Hastaya histopatolojik ve radyolojik olarak PAM tanısı konuldu. Diğer organ patolojileri açısından EKO yapıldı. Kardiyak patoloji saptanmadı. Parathormon düzeyi (31 pg/ml), kreatinin (0,5 mg/dl), Na (139 mmol/L), K (5,6 mmol/L), Ca (9,8 mg/dL), forfor (3,8 mg/dL), alb (4,32 g/dL) normal aralıktaydı. PAM tanılı olgu 6 ay sonra fonksiyonel durum değerlendirilmesi yapılmak üzere tedavisiz izleme alındı.

**SONUÇ:** PAM, kademeli olarak ilerleyen, genç yetişkin dönemde eforla nefes darlığı, geç yetişkin dönemde solunum yetmezliği ile prezente olan bir hastalıktır. Genetik geçmişi son yıllarda keşfedilmiştir. Akciğer transplantasyonu dışında bilinen efektif bir tedavisi yoktur.

Anahtar Kelimeler: alveolar, kemik, mikrolitiazis, mikronodüler, sintigrafi

Resim 1

Resim 1: PA akciğer grafisinde orta-alt zonlarda mikronodüler, kalsifik görünümlü opasiteler

Resim 2

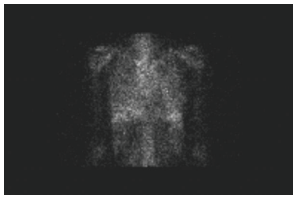

Resim 2: Kemik sintigrafisinde bilateral akciğer parankiminde multiple milimetrik kalsifikasyonda hafif artmış aktivite tutulumu

Resim 3

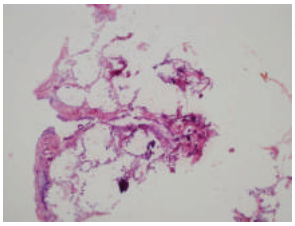

Resim 3: Hemotoksilen-eosin x100. Lameller kalsifikasyon

Resim 4

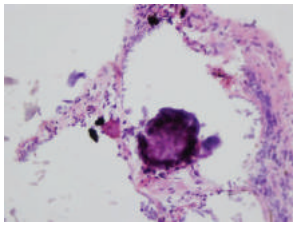

Resim 4: Hemotoksilen-eosin x400. Lameller kalsifikasyon

# EP-067
# PULMONER ALVEOLAR MİKROLİTİAZİS (PAM) (OLGU SUNUMU)

Nursel Dikmen, Fatma Nalbant, Yusuf Yüner, Cenk Babayiğit, Semahattin Serkan Sezer

Mustafa kemal üniversitesi,Göğüs Hastalıkları Ana Bilim Dalı, HATAY

Pulmoner alveoler mikrolitiyazis (PAM) intra-alveoler bölgede kalsifik granüllerin birikimiyle karakterize nadir görülen bir hastalıktır. Etiyolojisi ve patogenezi bilinmemektedir. Olgumuz: öksürük ve eforla ilişkili nefes darlığı şikayeti ile dış merkeze başvuran, daha önce milier tüberküloz nedeni ile iki kez bronkoskopi yapılan 29 yaşında bir olguyu sunmaktayız. Hastanın akciğer grafisinde her iki akciğer bazallerde mikronodüler opasiteler saptandı. Solunum Fonksiyon testlerinde; FEV1: 2.76 L (%92),FVC: 3.40 L (%98), FEV1/FVC: %81, DLCO: %64, DLCO/VA: %84 olarak saptandı. Hastaya tanı amaçlı torakotomi ile wedge rezeksiyon yapıldı. Patoloji sonucu PAM olarak raporlandı. Hastaya çekilen tüm kemik sintigrafisi çekildi, her iki akciğer bazal segmentlerde belirgin olmak üzere artmış aktivite tutulumu saptandı. Hastaya üç aylık süre ile takip planlandı.

**Anahtar Kelimeler:** Pulmoner alveolar mikrolitiazis, kemik sintigrafi, kalsifikasyon

Şekil 1: Olgumuzun PA Akciğer Grafisi

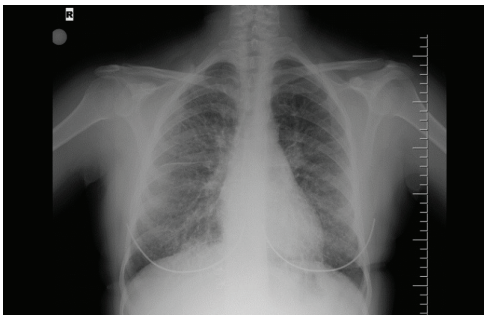

Her iki akciğer alt zonda yaygın mikronodüler görünüm

Şekil 2: olgumuzun YRBTı si

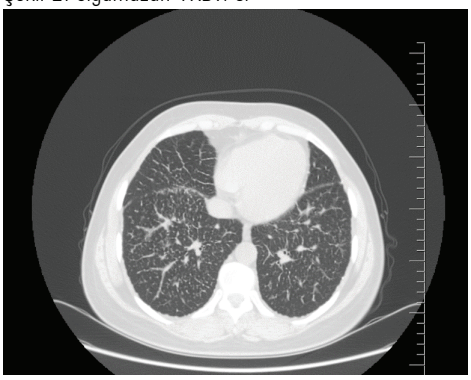

YRBT:bilateral akciğer bazalde ve plevral ve fissur düzeyinde de olmak üzere yaygın mikronodüler görünüm ve Her iki akciğerde yaygın septal kalınlaşmalar

# EP-068
# AKCİĞER KANSERİ İLE KOMPLİKE OLAN KOMBİNE PULMONER FİBROZİS VE AMFİZEM SENDROMU

Hacı Ahmet Bircan, Hatice Çelik

Süleyman Demirel Üniversitesi Tıp Fakültesi, Göğüs Hastalıkları Anabilim Dalı, Isparta

**GİRİŞ:** Kombine pulmoner fibrozis ve amfizem sendromu (KPFA) egzersiz dispnesi, üst lob amfizemi, alt lob fibrozisi, korunmuş akciğer volümleri ve azalmış gaz değişim kapasitesi ile karakterizedir. İPF hastaların %8-51'inde, amfizemli hastaların ise %4.4-8'inde görülen sendromda pulmoner hipertansiyon, akut akciğer hasarı ve akciğer kanseri komplikasyonları ile prognoz kötüdür. Burada oldukça nadir görülen ve akciğer kanseri ile komplike olan bir KPFA sendromlu olgu sunulmaktadır.

**OLGU:** Altı aydır öksürük, sırt ve bel ağrısı, efor dispnesi yakınmaları olan 67 yaşında aktif sigara içicisi erkek hasta polikliniğimize başvurdu. Özgeçmişinde sigara dışında özellik yoktu. Fizik muayenesinde genel durumu ve performansı iyiydi. Oskültasyonda bilateral interskapular alanda solunum sesleri azalmış, posterobazal bölgelerde ince ralleri mevcuttu. Bilateral çomak parmak bulgusu mevcuttu. Diğer sistem muayeneleri normaldi. Rutin biyokimya tetkiklerinde LDH: 343, AST: 64 U/L, ALT: 74 U/L, Alb: 3.48, ALP: 374, GGT: 850 dışında diğer değerleri normal sınırlardaydı. ESH: 72mm/saat, CRP: 32md/dL, ANA (+), RF: 11.4 IU/ml bulundu. Solunum fonksiyon testlerinde FVC: 112.6 (3.92), FEV1:94.8(2.56), FEV1/FVC:65,4 bulundu. Hastaya çekilen YRBT de mediastinal ve hiler çok sayıda patolojik boyutta LAP'ler ile her iki akciğer üst loblarda panlobüler amfizematöz değişiklikler, her iki akciğer alt loblarda idiyopatik pulmoner fibroz ile değişiklikler ve sol akciğer alt lobda spiküler uzanımları 66x54x41 mm semisolid kitle lezyonu tespit edildi. Yapılan PET/BT'de mediastende ve sol hiler bölgede çok sayıda hipermetabolik LAP, sol akciğer alt lobda hipermetabolik (SUV max: 9.15) kitle ve vertebral kolonda, sternumda, sol iliak kanatta litik hipermetabolik metastatik lezyonlar olduğu tespit edildi. Hastaya hem tanı ve evreleme amaçlı olarak krista iliaka anteriordan kemik biyopsisi yapıldı ve patolojik olarak akciğer adenokarsinomu metastazı şeklinde raporlandı. Hasta bu bulgularda kombine pulmoner fibrozis ve amfizem sendromu ile skar zeminde gelişen akciğer evre 4 adenokanser tanısı kondu. Hastaya palyatif RT ve bifosfonat tedavisi ile Cisplatin + Pemetrexet KT'si yanısıra inhaler LABA+LAMA tedavisi planlandı, pirfenidon önerilmedi.

**SONUÇ:** Sigara öyküsü olan ve mikst tipte solunum fonksiyon testi bozukluğu /akciğer volümlerinin korunmasına rağmen şiddetli gaz değişim bozukluğu olan hastalarda KPFA olabileceği ve hastalığın pulmoner hipertansiyon, akciğer hasarı ve akciğer kanseri gelişimi ile komplike olabileceği akılda tutulmalıdır.

**Anahtar Kelimeler:** amfizem, akciğer kanseri, pulmoner fibroz, adenokanser,

PA Akciğer grafisi

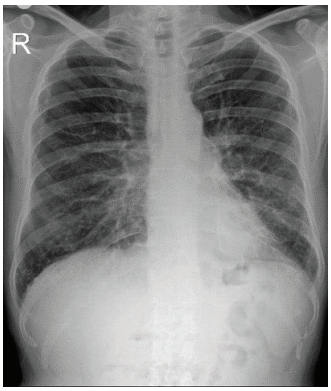


YRBT

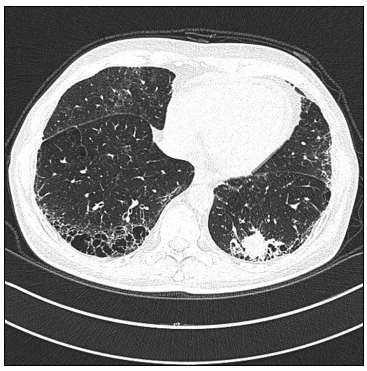

Akciğer bazallerinden geçen YRBT kesitinde solda plevra iştirakli kitle lezyonu ve bilateral interstisyel fibrozis ile uyumlu bulgular görülmekte

# EP-069
# NADİR BİR TROMBOZ VE PULMONER ARTER ANEVRİZMASI NEDENİ: HUGHES-STOVİN SENDROMU:OLGU SUNUMU

Selma Yalçın, Bahar Kurt, Cem Özişler, Faruk Bolu

Dışkapı Yıldırım Beyazıt Eğitim ve Araştırma Hastanesi, Göğüs Hastalıkları Ana Bilim Dalı, Ankara

Hughes-Stovin sendromu (HSS) trombofilebit, yaygın tromboz, pulmoner ve/veya bronşial anevrizmalarla karakterize, oldukça nadir görülen bir hastalıktır. Genç erişkinlerde görülen kesin etyopatogenezi bilinmeyen enfeksiyonların ve anjiodisplazinin ön planda suçlandığı HSS'nin Behçet Hastalığının bir varyantı olabileceği düşünülmektedir. Hastalar genellikle öksürük, dispne, ateş, göğüs ağrısı ve hemoptizi ile başvurur. Tedavisi genellikle medikal ve/veya cerrahidir. Medikal tedavi steroid ve sitotoksik ajanlardan oluşmaktadır. Prognoz genelde kötüdür ve anevrizmal rüptürler ile hastalar kaybedilirler. Burada HSS tanısı koyduğumuz bir olgumuz sunulmaktadır. 30 yaşında erkek hasta nefes darlığı, öksürük, balgam (sarı-yeşil koyu kıvamlı), ateş, üşüme, titreme, gece terlemesi şikayetleri ile başka merkezde pnömoni tanısı ile antibiyotik tedavisi başlanmış. Şikayetleri azalmış ancak 1.5 ay boyunca önce peçeteye bulaş şeklinde, sonrasında ise 300 cc/güne ulaşan hemoptizisi olunca acil servisimize başvurmuş. Toraks BT-anjio da sağ pulmoner arterin lober-segmenter dallarında, sol pulmoner arterin segmenter dalında emboli ile uyumlu dolum defektler ayrıca pulmoner arter anevrizması ile uyumlu şüpheli alanlar saptanarak pulmoner emboli ön tanısıyla kliniğe yatırıldı. Anevrizmaları netleştirmek için aorta fazında çekilen kontrastlı toraks BT-anjio da sağ pulmoner ve sol pulmoner arterin muhtelif dallarında büyüğü 12 mm çapında birkaç adet anevrizmatik dilatasyon ve anevrizmatik dilatasyon içerisinde tromboemboli ile uyumlu dolum defekti görüldü. Vaskülite bağlı olabileceği şeklinde raporlandı. Doppler USG'sinde bilateral alt ekstremite derin venlerde tromboz saptandı. Hastanın anemisi mevcuttu, CRP düzeyi 151 mg/L ve ESH 94 mm/saat idi. Hemoptizisi olması nedeniyle OAK yerine DMAH verildi. EKO normaldi ve kalp boşluklarında trombüs izlenmedi. Hastanın genç yaşta olması, ağızda aft öyküsü, pulmoner arter anevrizmaları nedeniyle Romatoloji bölümü tarafından hastada ön planda Behçet Hastalığı olabileceği ancak sınıflandırma kriterlerine uymadığı, bu nedenle hastanın daha çok HSS ile uyumlu olduğu belirtildi ve tedavisi planlandı. Hastaya metilprednizolon 3 gün süreyle 1 gr/gün pulse arkasından 1 mg/kg/gün dozunda devamı, siklofosfamid IV 1 gr verildikten sonra ayda bir ve 6 kür olarak planlandı.Halen 4. kür siklofosfamid tedavisini alan, hemoptizisi olmayan, akut faz reaktanları normal seyreden ve kontrol BT-anjiosunda anevrizmalarında gerilemesi olan hastamız aktif yaşamını sürdürmektedir. Hemoptizi ile başvuran ve/veya tetkiklerinde pulmoner arter anevrizması ile birlikte eşlik eden trombozları saptanan özellikle genç olgularda ön tanılarımız arasında, nadir görülse de, HSS'nun akla getirilmesi hayati önem taşımaktadır.

**Anahtar Kelimeler:** Pulmoner Anevrizma, Behçet Hastalığı, Siklofosfamid

[Sekil 1] Pulmoner Anevrizma ve Pulmoner Emboli BT Görüntüleri

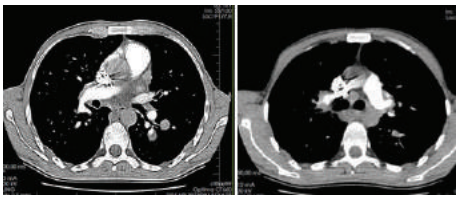

[Sekil 2] Hastanin 3 ay sonra cekilen kontrol BT-anjio'sunda emboli ve anevrizma alanlarinin geriledigi goruldu.

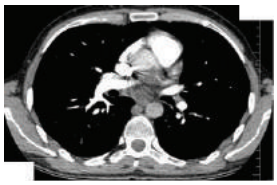

[Tablo 1]Behçet Hastalığı ve Hughes-Stovine Sendromu Ortak Özellikleri

| | |
|---|---|
| Cinsiyet | Ağırlıklı olarak genç erkeklerde |
| Klinik triad | Ateş, artralji, tromboz |
| Pulmoner arter anevrizmaları ile birlikte tromboz görülmesi | HSS-%100 BH- %80 |
| Örtüşen histopatolojik özellikler | Arter duvarı destruksiyonu, perivasküler infiltrasyonlar |
| Tedavi | Sitotoksik ilaçlar ve kortikosteroidler |
| En yaygın ölüm nedeni | Pulmoner arter anevrizma rüptürü |

Erkan ve ark. çalışmasından uyarlanmıştır[2]

## EP-070
## NADİR BİR SİSTEMİK TUTULUM ÖRNEĞİ OLARAK GASTRİK SARKOİDOZ: OLGU SUNUMU

Burcu Uysaler, Mustafa Hikmet Özhan

Ege Üniversitesi, Göğüs Hastalıkları Ana Bilim Dalı, İzmir

Sarkoidoz etiyolojisi bilinmeyen, kronik inflamatuar, vakaların % 90'ında akciğer tutulumu olan, multisistemik granülomatöz bir hastalıktır. Nadiren gastrointestinal yolu etkilemekle birlikte, mide bu tutulumun en sık görülen yeridir. Gastrointestinal sistem tutulumu, etkilenen hastaların yaklaşık % 0.9-1.1'inde görülür. Daha önce bilinen hastalığı olmayan 36 yaşında kadın hasta, 2009 yılında öksürük yakınmasıyla polikliniğimize başvurdu. Solunum sistemi bakısı normal olarak bulundu, alt ekstremitelerinde eritema nodozum vardı. Çekilen Toraks BT'de bilateral hiler mediastinal lenfadenopatiler (LAP), her iki akciğerde 10-15 mm çaplı noduller görüldü. Evre I sarkoidoz lehine değerlendirilen hasta tedavisiz izlemde iken 2011 yılında yapılan cilt biyopsisi non-kazeifiye granülom ile uyumlu, Toraks BT'de mediastinal ve hiler LAP, bilateral nodüler infiltrasyonlar olması üzerine evre II sarkoidoz tanısı ile 6 ay süre ile 0.5mg/kg/gün dozundan başlayarak düşen dozlarda metilprednizolon tedavisi verildi. Dört yıl boyunca takipsiz kalan hasta karın ağrısı, mide yakınmaları ile yeniden başvurdu. Endoskopik mide antrum biyopsi patolojisi lamina propriada lenfoplazmositer hücre infitrasyonu, lamina proprianın derin kısımları ve muskularis mukozada dev hücreleri de içeren nonnekrotizan granülom yapıları görüldü. Yeniden benzer dozda metilprednizolon başlanan hastaya 3 ay sonra yapılan kontrol endoskopide mide antrum biyopsi patolojisi granülomatöz gastrit olarak sebat ettiği saptandı. Çoğunlukla toraksa sınırlı kalan ancak sistemik granülomatöz bir hastalık olan sarkoidozun steroidlere iyi yanıt verdiği bilinse de burada steroide refrakter özellikte gastrik tutulumu olan bir sarkoidoz olgusu tartışılmıştır.

**Anahtar Kelimeler:** Ekstrapulmoner, granülom, sarkoidoz

Metilprednizolon başlanan hastanın 3 ay sonra yapılan kontrol endoskopi görüntüleri

Antrum hiperemik görünümdedir. Antrumdan ve korpustan biyopsi alındı.

# EP-071
# NEFROTİK SENDROM İLE İLİŞKİLİ MASİF PULMONER TROMBOEMBOLİ OLGUSU

Merve Keskin, Pınar Çimen, Nuran Katgı, Sena Ataman

İzmir Dr Suat Seren Göğüs Hastalıkları Ve Cerrahisi Eğitim Araştırma Hastanesi

Olgumuz 35 yaşında nefrotik sendrom tanısı nedeniyle siklofosfamid ve kortikosteroid tedavisi alan erkek hasta, yaklaşık 1 haftadır olan nefes darlığı şikayeti mevcuttu. Hastanın yapılan tetkiklerinde; D-dimer:>10000.00, EKO'sunda sağ yapılar dilate, D-shape bulgusu ve PAB:40mmHg olarak raporlandı. Hastanın çekilen anjio BT'sinde bilateral masif pulmoner tromboemboli (PTE) ile uyumlu bulgular görüldü ve trombolitik tedavi verilmek üzere yoğun bakıma yatırıldı. Trombolitik tedavi sonrası heparin infüzyonu başlandı.Varfarin tedavisi ile takibi devam etmektedir. Bu olguda pulmoner tromboemboli ve nefrotik sendrom birlikteliğini sundukPulmoner tromboemboli sık görülen, teşhisinde zorlanılan ve mortalitesi yüksek bir hastalıktır. Genç ve aktif bir kişide PTE gelişimi, sistemik hiperkoagülasyon risk faktörlerini akla getirmelidir. Bu risk faktörlerinden biri olan nefrotik sendromda koagülasyon anomalilerinin varlığı daha önce yapılan çalışmalarda kanıtlanmıştır. Tromboza eğilimin mekanizması tam olarak bilinmemekle birlikte; dehidratasyonun hemokonsantrasyon ve hipovolemiye neden olarak, tam kan ve plazma viskozitesini artırarak, hipoalbumineminin ise karaciğerden faktör V, X, XIII, fibrinojen ve fibronektin sentezini stimule ederek tromboza eğilimi artırdığı düşünülmektedir. Ayrıca nefrotik sendromlu hastalarda idrarla antitrombin III kaybı olduğu ve serum albumin seviyesinin nefrotik sendromlu olgularda tromboembolik komplikasyon gelişiminin tahmin edilmesinde indirekt bir parametre olabileceği bildirilmiştir. Hastalar sistematik olarak değerlendirilmeli ve nefrotik sendrom tanılı genç bir hasta göğüs ağrısı ve nefes darlığı yakınmaları ile geldiğinde; yüksek olasılıkla pulmoner tromboemboli olabileceği akılda tutulmalıdır.

**Anahtar Kelimeler:** nefrotik sendrom, pulmoner tromboemboli, hiperkoagülasyon,trombolitik

Toraks BT kesitlerinde masif tromboemboli görüntüsü

Toraks BT kesitlerinde masif tromboemboli görüntüsü

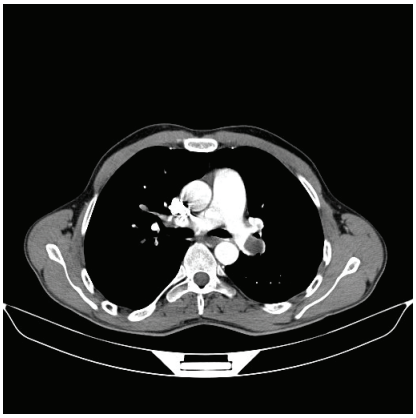

# EP-072
# BİR KRONİK EOZİNOFİLİK PNÖMONİ OLGUSU

Diğdem Özbakır, Sinem İnan, Semra Bilaçeroğlu, Alev Gülşah Hacar

Dr. Suat Seren Göğüs Hast. ve Cerr. Eğitim ve Araşt. Hastanesi, Göğüs Hast. Servisi, İzmir

Yaklaşık 2 aydır süregelen öksürük, beyaz renkli balgam çıkarma ve halsizlik yakınmalarıyla başvurduğu merkezde verilen antibiyotik tedavisine rağmen yakınmaları düzelmeyen hasta, hastanemize başvurdu. On yıldır astım ve nazal polipozis tanılarıyla tedavi görmekteymiş. Fizik bakıda, her iki hemitoraksta yaygın inspiratuar ronküsler duyuldu. Akciğer grafisi ve toraks bilgisayarlı tomografisinde, her iki akciğerde özellikle sağda daha fazla olmak üzere yaygın yamasal ve buzlu cam dansitesinde periferik infiltrasyonlar izlendi (Figür 1). Laboratuvar tetkikleri- hemogramda eosinofili (%35), diğer rutin kan tetkikleri olağan. PaO2: 70 mmHg, solunum fonksiyon testinde- FEV1: %36, FVC: %47, FEV1/FVC: %82. Bronkoskopide, bilateral bronş sistemi açık, mukozalar hiperemik ve mukoid az miktarda sekresyonlar izlendi. BAL: benign sitoloji ve eosinofil yüksekliği (%30), transbronşial biyopsi: interstisyel alanda fibrozis ve eosinofillerden zengin yangısal hücre infiltrasyonu şeklinde raporlandı. Bu klinik, radyolojik ve laboratuvar bulgularıyla, hastaya kronik eosinofilik pnömoni tanısı kondu ve 1 mg/kg dozunda kortikosteroid tedavi başlandı. Yirmibir gün sonraki klinik ve radyolojik kontrolde, semptomlarda ve infiltrasyonlarda belirgin iyileşme izlendi (Figür 2), kortikosteroid dozu kademeli olarak azaltılıp kesildi. Hasta takibe alındı.

**Anahtar Kelimeler:** kronik eozinofilk pnömoni, astım bronşiale, nazal polipozis, eozinofilik alveolit

Şekil 1

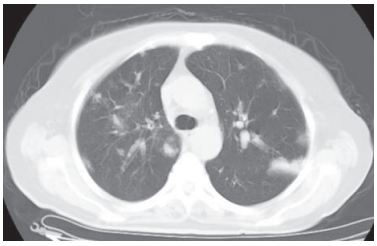

Toraks BT'de periferik bilateral, yamasal ve buzlu cam danstesinde infiltrasyonlar

Şekil 2a

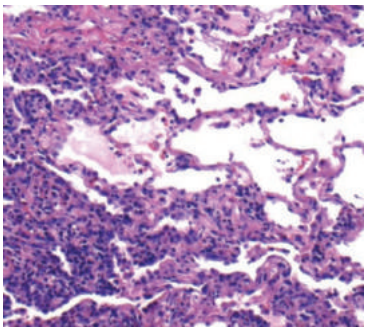

Küçük büyütmede transbronşiyal biyopsi örneğinde interstisyel alanda fibrozis ve eosinofillerden zengin yangısal hücre infiltrasyonu

Şekil 2b

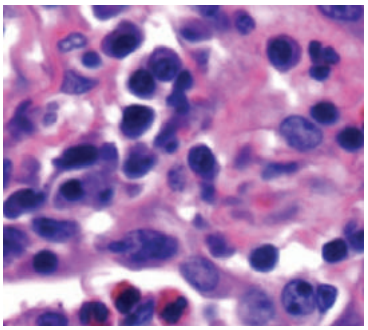

Büyük büyütmede transbronşiyal biyopsi örneğinde eosinofillerden zengin yangısal hücre infiltrasyonu

Şekil 3

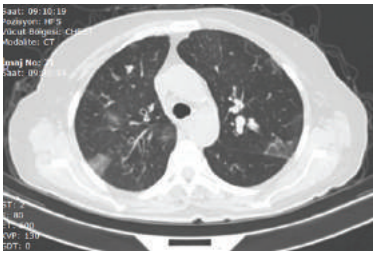

Kortikosteroid tedavinin 20. gününde bilateral infiltratlarda bariz regresyon

## EP-073
## PULMONER EMBOLİ OLGUSUNDA DÜŞÜK DOZ REKOMBİNAN DOKU PLAZMİNOJEN AKTİVATÖRÜ ETKİNLİĞİ

Mustafa Özgür Cırık, Azra Özanbarcı, Gülşah Yurtseven, Semih Aydemir, Hilal Sazak, Ali Alagöz

S.B.Ü. Ankara Atatürk Göğüs Hastalıkları ve Göğüs Cerrahisi SUAM, Anesteziyoloji ve Reanimasyon Kliniği, Ankara

**GİRİŞ:** Pulmoner emboli (PE), tedavisindeki gelişmelere rağmen, kardiyovasküler sistem kaynaklı ölüm nedenleri arasında üçüncü sıradadır. Pulmoner BT anjiyografi, PE tanısı için altın standarttır. Ancak hemodinamik olarak stabil olmayan hastalarda transtorasik ekokardiyografi (EKO) ve sağ ventrikül disfonksiyonu ile korelasyon gösteren artmış troponin düzeyi, PE tanısında, trombolitik tedavi başlanması ve takibinde yararlı yöntemlerdir. Rekombinan doku plazminojen aktivatörü (rt-PA), PE'de en sık kullanılan trombolitik ajandır, dozu 100 mg/2 st'tir. Bu dozun serebral hemoraji gibi hemorajik komplikasyonlara yol açtığı bilinmektedir. Son yıllarda azaltılmış doz (0,6 mg/kg, maksimum 50 mg/2 st) uygulamasının, standard doz kadar etkin ve kanama açısından daha güvenli olduğunu gösteren çalışmalar mevcuttur.

**OLGU:** Ani başlayan ve giderek artan nefes darlığı ile acil servise başvuran 70 yaşında kadın hastaya, klinik ve laboratuvar bulguları ile, PE düşünülerek yatakbaşı transtorasik EKO yapılmıştı. EKO'da sağ kalp boşlukları ileri derecede genişlemiş, ciddi triküspit yetersizliği (TY) vardı ve sistolik pulmoner arter basıncı (sPAB) 55 mmHg olarak hesaplanmıştı. Pulmoner BT anjiyografide; pulmoner arterler normalden geniş olup, her iki pulmoner arter distalinde ve dallarında yaygın trombüs görünümleri saptanmıştı. Hastaya masif PE ve akut kor pulmonale tanısı konarak trombolitik tedavinin uygulanması ve takibi için yoğun bakım ünitesine alındı. Hastanın kabul esnasında solunumu yüzeyel ve takipneikdi (35/dk). Kan basıncı 80/45 mmHg, kalp atım hızı 130/dk ve ritmikdi. Oda havasında alınan arteriyel kan gazı incelemesinde; pO2:45 mmHg, pCO2:28 mmHg, oksijen satürasyonu %81 idi. Troponin I düzeyi 356pg/ml idi. Bir saat içerisinde 500 ml %0.9 NaCl verildikten sonra, %0.9 NaCl infüzyonu (100 ml/sa) ve nazal oksijen (4 lt/dk) tedavisine başlandı. İki saatte intravenöz olarak 50 mg rt-PA verildi ve yoğun bakım takip sürecinde hastanın klinik tablosunda belirgin bir düzelme izlendi. Bu nedenle rt-PA dozu yükseltilmedi. 3 gün sonra Troponin I değeri 33pg/ml ve ekokardiyografik incelemede sağ ventrikül serbest duvar hareketlerinin düzeldiği, TY'nin gerilediği (hafif TY) ve tahmini sPAB'nın 39 mmHg'ye indiği saptandı. Takip esnasında herhangi bir komplikasyon gelişmeyen hasta servise nakledildi.

**TARTIŞMA VE SONUÇ:** Bu olgu sunumunda; son yıllarda azaltılmış rt-PA dozunun standard doz kadar etkin ve güvenli olduğunu benimseyen yaklaşımlar dikkate alınarak uyguladığımız düşük doz rt-PA'nın hemodinami ve kardiyovasküler sistem üzerindeki olumlu sonuçlarını paylaşmak istedik.

**Anahtar Kelimeler:** pulmoner emboli, rt-pa, düşük doz antitrombotik takip ve tedavi

# EP-074
# SARKOİDOZ VE MEME KANSERİ BİRLİKTELİĞİ, İNOPERABIL OLDUĞU DÜŞÜNÜLÜRKEN OPERABIL OLDUĞU ANLAŞILAN MEME KANSERLİ OLGU

Hasan Özgen[1], Dilek Yavuz[2], Hanife Özgen[3], Elif Yılmaz[1], Deniz Uysal[1], Abdurrahman Yılmaz[1], Aylin Özalp[1], Selahattin Öztaş[1]

[1]Sağlık Bilimleri Üniversitesi Süreyyapaşa Eğitim ve Uygulama Hastanesi,Göğüs hastalıkları,İstanbul
[2]Mardin Devlet Hastanesi, Göğüs hastalıkları,Mardin
[3]Ankara Keçiören Eğitim ve Araştırma Hastanesi, Radyoloji,Ankara

Ellibir yaşında ev hanımı bayan hasta memede kitle nedeniyle yapılan through-cut biyopsi sonucu meme kanseri tanısı almış, çekilen toraks bilgisayarlı tomografi(BT) sonucu mediastianl lenf nodları saptanmış ve meme kanseri metastazı düşünülerek tarafımıza endobronşiyal ultrasonografik(EBUS) ince ipne aspirasyon biyopsi(İİAB) prosedürü için yönlendirilmiş olan hastanın bilinen hiperkolesterolemi ve arteryel hipertansiyon dışında hastalığı yokmuş. Yapılan EBUS ve İİAB işlemi sonucunda biyopsi alınan tüm istasyonlardan nonkazeifiye granülom olarak raporlanan hastanın mevcut lenfadenopatilerinin meme kanseri metaztazı olmadığı, sarkoidozdan kaynaklandığı ve hastanın erken evre meme kanserinin operabıl olduğu anlaşımıştır. Bu sayede hastalığın tedavi modalitesi değişmiştir. Sarkoidoz ve meme kanseri koinsidansı nadir görülmekle birlikte metastazı taklit edebileceği göz önünde bulundurulmalı ve cerrahi şansını göz ardı ettirebilerceği düşünülmelidir. Nadir görülen bu koinsidansın,farkındalığı arttırmak amacı ile bildirimi yapılmıştır.

**Anahtar Kelimeler:** meme,kanser,sarkoidoz,mediastinal,metastaz,EBUS

4R yüksek FDG tutlumlu lenfadenopati

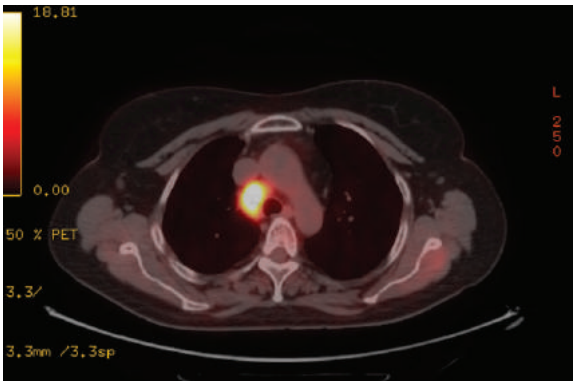


7 nolu yüksek FDG tutulumlu lenfadenopati

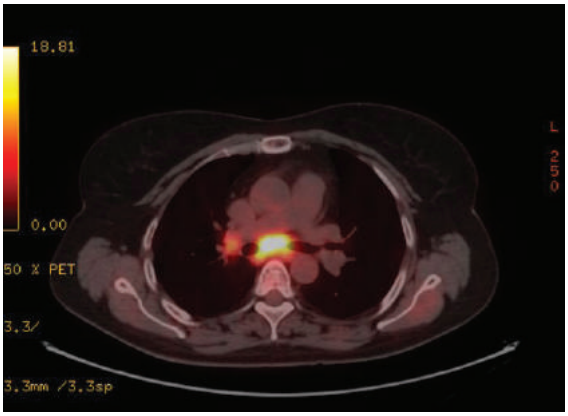

# EP-075
# SKLERODERMADA SOLİTER ORGANİZE PNÖMONİ

Aydan Mertoğlu[1], Günseli Balcı[1], Ali Korkmaz[1], İpek Ünsal[1], Nur Yücel[2]

[1]İzmir Dr.Suat Seren Göğüs Hastalıkları ve Cerrahisi Eğitim ve Araştırma Hastanesi,Göğüs Hastalıkları
[2]İzmir Dr.Suat Seren Göğüs Hastalıkları ve Cerrahisi Eğitim ve Araştırma Hastanesi,Patoloji Birimi

35 yaşında kadın hasta aniden başlayan ateş, diz ve ayak bileklerinde şişlik kızarıklık ağrı ve ciltte mor kırmızı döküntüler olması üzerine dermatoloji hekimine başvuruyor "eritema nodosum" tanısı alarak aynı zamanda öksürük yakınması da olması nedeniyle göğüs hastalıkları ve romatoloji kliniğine yönlendiriliyor. Özgeçmiş ve soygeçmişinde özellik olmayan hastada sigara/alkol alışkanlığı saptanmıyor. Fizik bakıda ateş 38 ©, nabız 72/dk, Tansiyon arteriyel: 120 /50 mm Hg, solunum sayısı 15/dk, her iki diz ve ayak bilek eklemleri şiş, kızarık, ağrılı, ciltte eritema nodosumla uyumlu yer yer dağınık mor kırmızı papüler lezyonlar saptandı (Resim 1). Solunum sistemi ve diğer sistem bakıları normal bulundu.Laborotuvar bulgularında hemogramda Lökosit;8200/mm3, hemoglobin 13 gr/ dl, sedimantasyon 20mm/30 dk, 60 mm/60 dk, CRP 1.64 mg/dl, Üre 23 mg/dl, kreatinin 0.61mg/dl, ANA granüler borderline, Anti-Sm/Rnp pozitif, diğer rutin biyokimya ve hemogram parametreleri ve tam idrar tetkiki normal olarak bulundu. Solunum fonksiyon testi ve DLCO normal sınırlarda bulundu. PA akciğer grafisinde sol akciğer alt zonda 5. önkot üzerine süperpoze yaklaşık 3cm çapında yuvarlak düzgün sınırlı lezyon saptandı.Toraks Bilgisayarlı tomografisinde sol akciğer alt lob anterior bazal segmentte yaklaşık 4cm boyutunda solid yapıda nodüler lezyon görüldü. Mediastinal ana vasküler yapılar ve kalp kompartmanları olağandı. Trakea ve ana bronşlar açık olup, mediastinal patolojik boyutta lenf nodu ayırt edilmedi. Torakal yumuşak dokular ve kemik yapılar normal bulundu. (Resim 2). İleri tetkikler devam ederken enfeksiyon kliniği nedeniyle ikili antibiotik (makrolid ve 2.kuşak sefalosporin) ve anti inflamatuvar tedavi başlandı. Antibiyotik tedavi sonrası akciğer lezyonunda radyolojik gerileme izlenmeyen ve bu arada romatolojide "skleroderma " tanısı alan hastada akciğerdeki nodüler lezyondan Toraks BT eşliğinde biyopsi alındı, sonucu "organize pnömoni" olarak raporlandı. Sklerodermada akciğer tutulumu genellikle interstsiyel akciğer hastalığı ve pulmoner hipertansiyon şeklindedir. Olgumuzdaki gibi tümörü taklit eden soliter lezyon şeklinde Organize pnömoni olguları liiteratürde nadir olarak bildirilmektedir. Sklerodermada akciğer tutulumu araştırılırken "Organize Pnömoni" olasılığı akılda tutulmalıdır.

**Anahtar Kelimeler:** skleroderma, akciğer,organize pnömoni

FİG 1

Diz ve ayak bilek eklemleri şiş, kızarık, ağrılı, ciltte eritema nodosumla uyumlu yer yer dağınık mor kırmızı papüler lezyonlar izleniyor.

Fig 2

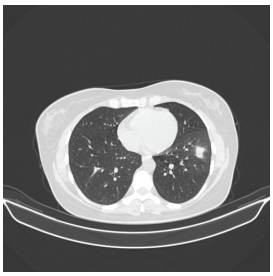

Toraks Bilgisayarlı tomografisinde sol akciğer alt lob anterior bazal segmentte yaklaşıki 4cm boyutunda ovoid solid yapıda nodüler lezyon izleniyor

# EP-076
# PANKREAS BAŞI KANSERİ İLE KARIŞAN SARKOİDOZ OLGUSU

Sibel Boğa, Murat Kavas, Aslı Çalışkan, Reyhan Yıldız, Dildar Duman

Sağlık Bilimleri Üniversitesi Süreyyapaşa Göğüs Hastalıkları ve Göğüs Cerrahisi Eğitim ve Araştırma Hastanesi

Sarkoidozda gastrointestinal tutuluma %0.1-0.9 gibi çok düşük oranlarda rastlanıp en çok karaciğer ve mide etkilenir.Pankreatik tutulum daha da nadir olup organ infiltrasyonu veya genişlemiş lenf nodları basısına bağlıdır ve hastaların çoğu semptomsuzdur.Nadir görülmesi ve pankreas başı kanseri ile karışması nedeniyle pankreatik sarkoidozlu bir hastamızı sunmayı öngördük.

Olgumuz 50 yaşında kadın hasta.2016 yılında karın ağrısı nedeniyle araştırılırken çekilen abdomen BT.de pankreas başında kitle ve komşuluğunda konglomere lenfadenopati saptanınca dış merkezde BT eşliğinde pankreas başından İİAB alınmış.Patoloji sonucunun granülomatöz iltihap gelmesi üzerine tb veya sarkoidoz açısından araştırılmak için merkezimize yönlendirilmiş.

Efor dispnesi tanımlayan hastanın toraks BT.sinde mediastinal LAP.lar,bilateral akciğerde yaygın mozaik perfüzyon,özellikle alt loblarda buzlu cam infiltratlar ve septal kalınlaşmalar görüldü.ACE 50,2 U/L bulunan hastanın DLCO'su düşüktü.PET BT.de mediastinal ve abdominopelvik hipermetabolik LAP.lar,pankreas başında kitlesel lezyon raporlanınca tanısını teyit etmek gereksinimi ile mediastinoskopi yapıldı..Patolojisinin nonnekrotizan granülomatöz iltihap gelmesi üzerine sarkoidoz kabul edilerek sistemik tedavi açısından değerlendirilmek üzere gastroentorolojiye yönlendirildi

Radyolojik tekniklerdeki gelişime rağmen pankreatik kitlelerin tanısı sıklıkla biyopsi veya bazı durumlarda operasyon gerektirmektedir. Mediyastinal adenopati ve peribronkovasküler nodüller gibi sarkoidozun radyolojik belirtilerini gösteren hastalarda eşlik eden pankreatik kitle varlığında malignansiyi dışlamak için mutlaka biyopsi gerekmektedir.Doku örneklemesi EUS veya BT eşliğinde yapılabilir.Geniş kitleler veya masif hemoraji,striktür,obstrüksiyon veya perforasyon gibi komplikasyonlar söz konusu ise cerrahiye başvurulur.Pankreatik adenokarsinomun oldukça kötü seyirli olması dolayısıyla bu tanıyı koymadan önce pankreatik kitlelerin çok etkin bir şekilde araştırılması gereklidir.

**Anahtar Kelimeler:** sarkoidoz,granülomatöz iltihap,pankreas

Batın BT

Pankreatik kitle

Toraks BT

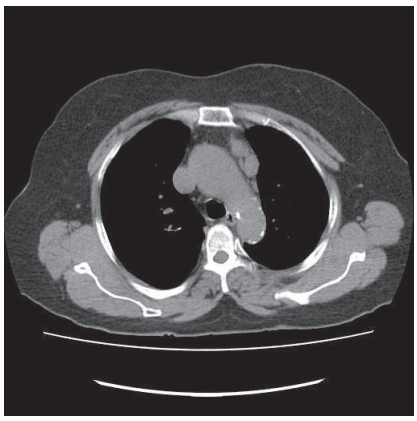

Mediastinal LAM

# EP-077
# MİDE TUTULUMU OLAN SARKOİDOZ OLGUSU

Murat Kavas, Sibel Boğa, İpek Özmen, Aslı Çalışkan

Sağlık Bilimleri Üniversitesi Süreyyapaşa Göğüs Hastalıkları ve Göğüs Cerrahisi Eğitim ve Araştırma Hastanesi

sarkoidoz nedeni bilinmeyen,çoklu organ tutulumu olan granülomatöz bir hastalıkır.En sık akciğer ve intratorasik lenf nodlarını tutmaktadır. Gastrointestinal tutulum oldukça nadir olup insidansı %0.1-0.9 arasındadır.Karaciğer ve mide sarkidozu gastrointestinal sarkoidozun en sık rastlanan formları olup gastrik tutulum genellikle belirti vermez. Çok nadir rastlanması,çoğunlukla asemptomatik seyretmesi ve tanı karışıklığı yaratması dolayısıyla mide sarkoidozlu bir hastayı sunmayı amaçladık.

**OLGU:** 67 yaşında kadın hasta.7 yıl önce halsizlik ve bacaklarda şişme yakınmalarıyla çekilen Batın MR ında KC de belirgin hipertrofi ve fibrozis, peripankreatik, portahepatik ve paraaortik alanda yaygın LAP ve grade I-II splenomegali tespit edilmiş. Hastaya Ekim 2011 de yapılan mide biyopsisinde kronik aktif yüzeyel gastrit tanısı konmuş. Helikobacter Pilori (+++) tespit edilmiş. Çölyak sahadan yapılan lenf nodu biopsisinden patolojik olarak granülamatöz lenfadenit tanısı gelmiş. Toraks BT sinde; mediastende multıple,içerisinde kalsifikasyonlar barındıran konglomerasyon oluşturmuş lenfadenopatiler görülünce mediastinoskopi planlanmış.Ocak 2012 de yapılan mediastinoskopinin patolojisi; non nekrotizan kronik granülamatöz İnflamasyon olarak gelmiş. ACE değeri 139 (U/L) olan hasta sarkoidoz olarak kabul edilmiş. Sarkoidoz polikliniğince düzenli takipleri yapılan hastanın, solunum fonksiyon testi ve karbon monoksit difüzyon testine koopere olamamakla beraber aktif solunumsal yakınması yokmuş.. Sadece ACE değeri sürekli normalin bir kaç katı yüksek seyreden hastanın Aralık 2016'da kontrolde birkaç aydır halsizlik şikayetinin olduğunu belirtmesi üzerine dahiliye polikliniğine yönlendirilmiş.Burada hastaya, yapılan mide korpus endoskopik biyopsisinde; kronik aktif gastrit, mukozada non nekrotizan granülom yapıları görülmüş. Helikobacter pilori (-) tespit edilmiş. Çekilen PET BT de malignite ile uyumlu tutulum görülmeyen hastanın lenfadenopatileri granülomatöz proçes lehine değerlendirilmiş. Diyare nedeniyle yapılan kolonoskopisinde tubuler adenom tespit edilmiş ve takibe alınmış.

**TARTIŞMA:** Gastrik sarkoidoz tanısı, patolojik olarak mukozada non-kazeifiye granülom görülmesi ile konulur. Ayrıca Crohn hastalığı, Whipple hastalığı, malignite, yabancı cisim reaksiyonu, tüberküloz, ve sifiliz gibi nedenlerde de biyopsilerde granülom görülebileceği akılda tutulmalı ve bu tanılar dışlanmalıdır.Sistemik sarkoidozlu hastalarda tanı nisbeten kolay olabilir ancak izole tutulumların tanısı kafa karıştırıcı olmaktadır.Endoskopik biyopsilerde mukoza tamamen normal olabileceği gibi biyopsilerde de granülomatöz iltihap görülmeyebilr.En sık antrumun tutulduğu gözönünde bulundurulmalı ve mide biyopsisi negatif olsa da şiddetli gastrointestinal semptomları olan hastalar sistemik tedavi açısından değerlendirilmelidir.

**Anahtar Kelimeler:** sarkoidoz,granülomatöz iltihap,mide tutulumu

P-a akciğer grafisi

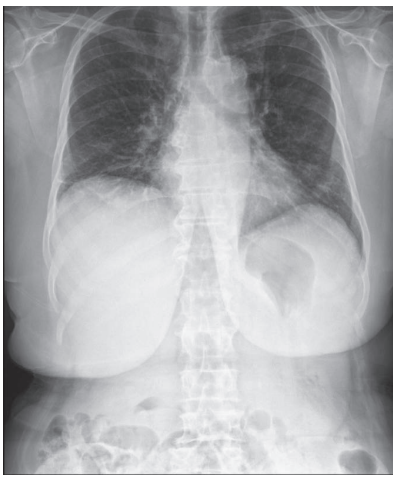

Toraks BT

Mediyastinal lenadenomegaliler

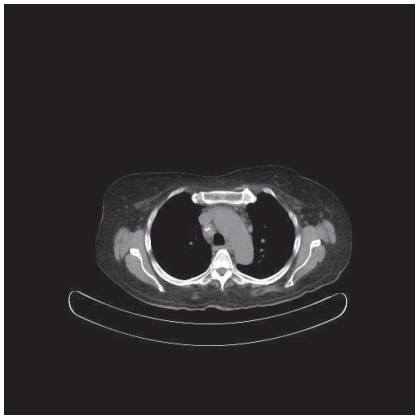

# EP-078
# KEMİK METASTAZLARINI TAKLİT EDEN NODÜLER SARKOİDOZ

Murat Kavas, Sibel Boğa, Selahattin Öztaş, Abdurrahman Yılmaz, Nagihan Durmuş Koçak

Sağlık Bakanlığı Sağlık Bilimleri Üniversitesi Süreyyapaşa Göğüs Hastalıkları ve Göğüs Cerrahisi Eğitim Araştırma Hastanesi

Kemik tutulumu sarkoidozlu hastalarda %1-15 oranında bildirilmiştir.Siyah ırkta daha fazla görülür ve genellikle lupus pernio gibi infiltratif deri lezyonlarıyla birliktedir.Sıklıkla asemptomatik seyrederse de bazı hastalarda belirti verebilir.Özellikle küçük kemiklerin tutulumunda 2 ve 3. parmakların distal ve intermediyer falankslarında daktilit saptanabilir. Vücuttaki herhangi bir kemik tutulabilir.Aksiyel iskelet ve uzun kemiklerin tutulumu nadir olarak bildirilmiştir.Ender görülmesi,hastalığın seyrinde sonradan görülebilmesi,litik veya sklerotik olabilmesi ve metastatik lezyonları taklit etmesi ayırıcı tanıda karışıklık yaratabilir.Bu yüzden yaygın kemik tutulumu olan sarkoidozlu bir hastayı sunmayı öngördük. 61 yaşında kadın hastanın, merkezimize başvurusundan 4,5 ay önce başlayan sırt ve boyun ağrıları nedeniyle çekilen dorsal ve servikal MR.da vertebra korpuslarında metastaz ile uyumlu lezyonlar görülmüş. PET BT'de; Her iki akciğer parankiminde, multıple supra-infradiyafragmatik lenfatik istasyonlarda, karaciğerde ve iskelet sisteminde çok sayıda malign karakterde hipermetabolik lezyonlar saptanmış. Her iki akciğer parankiminde multipl nodüler lezyonlar ve konglomere lenfadenopatileri gözlenen hastaya, FOB ve EBUS yapılmış. Sağ akc orta lob içi ve segmentler ayrım karinasında mukozal infiltrasyon saptanıp buradan biyopsi alınmış. Patoloji sonucu nekrozsuz granülamatöz inflamasyon gelmiş. EBUS patoloji sonucu negatif gelen hastada malignite ekarte edilemediği için yapılan mediastinoskopinin patolojisi de nekrozsuz granülamatöz inflamasyon gelince hasta sarkoidoz kabul edilmiş ve kortikosteroid tedavisi başlanmış ve 13 ay içinde doz azaltılarak kesilmiş. 1 yıl sonra kontrole geldiğinde yaygın vücut ağrısı tarifleyen hastanın kontrol toraks BT'sinde eski lezyonların sebat ettiği görülmüş.Ayrıca BT'de, safra kesesi lümeninde taş ile uyumlu opasite saptanınca hasta genel cerrahiye yönlendirilmiş. Genel Cerrahi tarafından, batın MR istenen hastanın karaciğerinde metastaz ile uyumlu olabilecek multiple lezyonlar izlenince hastaya özafago-gastro-duodenoskopi ve sigmoidoskopi-kolonoskopi yapılmış. Malignite ile uyumlu lezyon görülmemiş ve patoloji negatif gelince PET BT istenmiş. Her iki akciğerde multıple sayıda dağınık yerleşimli parankimal nodüller mediyastende, batında ve pelviste lenfadenopatiler, karaciğerde multıple sayıda hipermetabolik odaklar, dalakta tutulumda diffüz artış ve İskelet sisteminde, humerus başında, torakal ve lomber vertebralarda, multıple düzeyde, sakrumda, her iki iliak kemikte ve asetebulumda, her iki femur başı, boynu, her iki hemitoraksta kotlarda multiple sayıda litik/ sklerotik lezyonda artmış tutulum izlenmiş.Lezyonların sarkoidoza bağlı olduğu düşünülerek karaciğer veya kemikten biyopsiye gerek olmadığına karar verilmiş. Sarkoidoz konseyinde konuşulan hastaya bir süre ilaçsız takip sonrasında 2.sıra ilaçlar için değerlendilme kararı alındı

**Anahtar Kelimeler:** sarkoidoz,granülomatöz iltihap,kemik tutulumu

2016 toraks bt

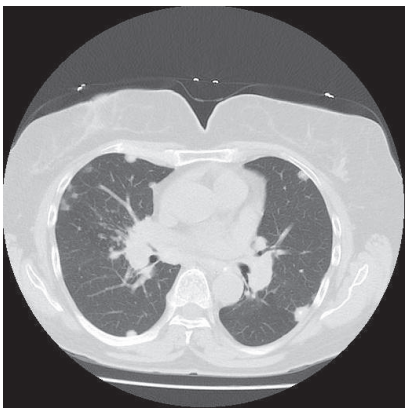

Nodüler lezyonlar

P-a grafi

Nodüler lezyonlar

## EP-079
## BİLATERAL PNÖMOTORAKSLA SEYREDEN PULMONER HİSTİYOSİTOZİS

Ersin Sapmaz, Kuthan Kavaklı, Hakan Işık, Hasan Çaylak, Gökhan Ayberik, Ezin Cem Yeni, Özgün Aran, Sedat Gürkök, Onur Genç, Alper Gözübüyük

Gülhane Eğitim ve Araştırma Hastanesi, Göğüs Cerrahisi Ana Bilim Dalı, Ankara

**GİRİŞ:** Pulmoner histiositozis X (PHx), genç erişkinlerde akciğerlerde langerhans hücre infiltrasyonunun görüldüğü nedeni bilinmeyen nadir bir interstisiyel akciğer hastalığı olup langerhans hücreli histiositozisin alt grubudur. Ender olarak PHx, spontan veya yineleyen pnömotoraks ile komplike olabilir. Hastalığın yüksek rezolüsyonlu bilgisayarlı tomografi (YRBT) görünümleri tipiktir. YRTB'de üst ve orta zonlarda retikülonodüler ve kistik görünümlerin olması karakteristiktir (Resim 1). Nadir görülmesi nedeniyle kliniğimizde tanı konulan iki olgu sunulmuştur.

**OLGU 1:** 21 Yaşında erkek hasta. 6 paket/yıl sigara içim öyküsü mevcut. Hasta kliniğimize ani başlayan nefes darlığı ve göğüs ağrısı şikayeti ile acil servis tarafından refere edildi. Bilateral kapalı sualtı drenaj (KSAD) uygulanan hasta postop 9. gün taburcu edildi. Hasta istirahatte iken tekrar bilateral pnömotoraks geçirerek KSAD ile dış merkezde tedavi edilmiş.

**OLGU 2:** 21 yaşında erkek hasta. 5 paket/yıl sigara içimi mevcut. Son 5 aydır göğüs bölgesinde ağrısı olan hastanın ağrılarında ani artış sonucu bilateral pnömotoraks tanısı konularak hastaya kliniğimizce KSAD uygulandı. Sol dreni postop 7. gün çekilen hastanın sağ dreni postop 14. gün çekildi. sağ taraftan 1 gün sonra tekrar pnömotoraks oluşan hastanın sol taraftan 17. gün pnömotoraks oluşması üzerine hastaya sağ taraftan video yardımlı torakoskopik cerrahi (VAST) ile ameliyat uygulandı. Sol hemitoraks bir süre heimlich valf ile takip edildikten sonra hasta taburcu edildi.

**SONUÇ:** PHx nadir görülen bir hastalıktır. Genç, sigara içen ve spontan pnömotoraks nedeniyle başvuran hastalarda yaygın kistik lezyonların gözlendiği radyolojik bulguların varlığında PHx düşünülmeli, diğer organ tutulumları açısından dikkatli olunmalıdır.

**Anahtar Kelimeler:** Pnömotoraks, Pulmoner, Histiyositozis

Resim-1

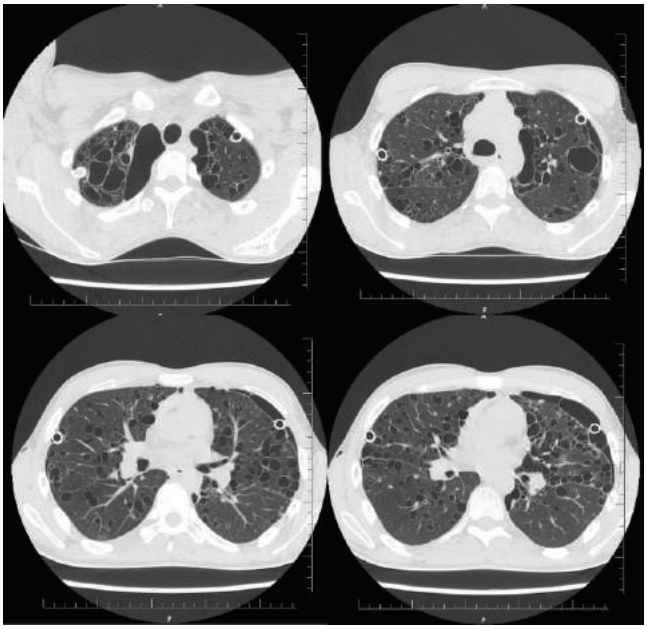

Pulmoner Histiyositozisli Bir Olguya Ait Toraks Tomografi Kesitleri

# EP-080
# PİRFENİDON TEDAVİSİ BAŞLANAN AİLESEL IPF OLGULARI

Deniz Uysal, Fatma Tokgöz Akyıl, Meltem Çoban Ağca, Reyhan Yıldız, Aylin Özalp, Kübra Akyüz, Tülin Sevim

Süreyyapaşa Göğüs Hastalıkları ve Göğüs Cerrahisi EAH, Göğüs Hastalıkları Kliniği

**GİRİŞ:** Ailesel pulmoner fibrozis iki veya daha fazla birinci derece aile bireylerinde (ebeveyn, kardeş veya çocuk) idyopatik interstisyel pnömoni (IIP) bulunması olarak tanımlanır. Tüm IIP'lerin yaklaşık %10-20'si aileseldir ve antifibrotik tedavinin bu hastalarda etkinliği henüz bilinmemektedir. Kliniğimizde ailesel IPF tanısı konularak pirfenidon tedavisi başlanan 3 kardeşin sunulması amaçlanmıştır.

**OLGU SUNUMU:** Elli iki yaşında erkek hasta, 2 yıldır olan kuru öksürük şikayetiyle kliniğimize başvurdu. Ordu'da doğmuş, İstanbul'da yaşamaktaydı. Kahvehanede çalışan ve ek hastalığı olmayan hastanın ablası akciğer fibrozisi tanısıyla 1 yıl önce ex olmuştu. Çomak parmağı bulunan hastanın solunum sistemi muayenesinde bibaziler inspiratar raller duyuldu. Akciğer görüntülemesinde alt loblarda daha belirgin bilateral retiküler patern, traksiyon bronşektazileri ve minimal bal peteği olan hastaya IPF tanısı konuldu (Resim 1). Kardeşinin eski dosyası değerlendirildi ve 54 yaşında iken 1 yıldır akciğer fibrozisi tanısıyla steroid tedavi altında izlenirken akut atak ile ex olduğu görüldü (Resim 2). Solunumsal yakınması olmayan 54 yaşındaki diğer kardeş de değerlendirildiğinde akciğer fibrozisi tespit edildi. Ailesel akciğer fibrozisi tanısı konulan 2 kardeşe pirfenidon tedavisi başlandı. Eforla nefes darlığı olan kardeşe ek olarak pulmoner rehabilitasyon başlandı ve ilk ay sonunda şikayetleri geriledi. Halen her iki kardeş, tedavinin 5. ayında ve stabil izlenmektedir.

**Anahtar Kelimeler:** Ailesel pulmoner fibrozis, idyopatik interstisyel pnömoni, antifibrotik tedavi, ailesel IPF, pirfenidon.

Resim 1

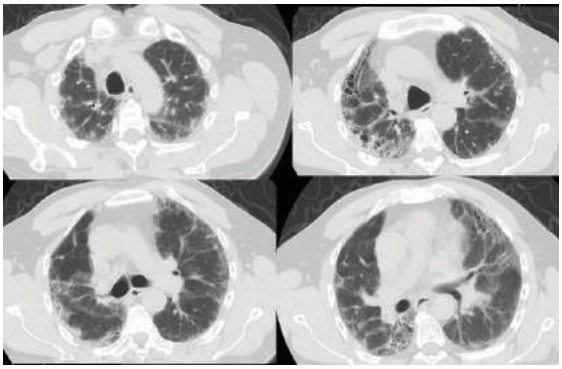

Resim 2

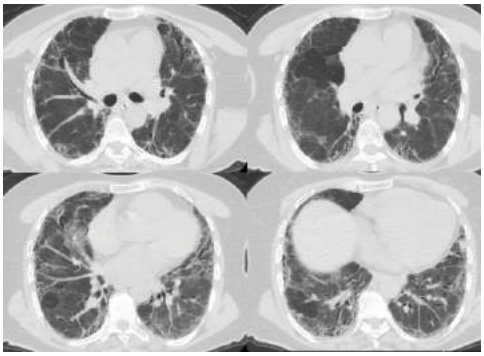

## EP-081
## DİFUZ ALVEOLER HEMORAJİ VE SOLUNUM YETMEZLİĞİ İLE SEYREDEN BİR GRANULOMATÖZ POLİANJİTİS OLGUSU

Nimet Aksel

İzmir Dr Suat Seren Göğüs Hastalıkları ve Cerrahisi Eğitim ve Araştırma Hastanesi

Granulomatöz polianjitis (GPA) küçük ve orta büyüklükteki kan damarlarını etkileyen, çoğunlukla sitoplazmik ANCA (c-ANCA) ile ilişkili sistemik nekrotizan bir vaskülittir. Akciğerleri sıklıkla etkilemekle birlikte akciğere sınırlı GPA nadir görülen bir formdur. Olguların %80'i renal tutulumla birlikte seyreder. Difuz alveoler hemoraji (DAH) görülme olasığı %10' dur. GPA'in nadir bir komplikasyonu olan DAH hayatı tehdit eden bir sendromdur. Progresif anemi, hemoptizi ve yeni ortaya çıkan bilateral alveoler infiltratlar tanı koydurucu triadını oluşturur. Kırkbeş yaşında bayan olgu öksürük ve kanlı balgam çıkarma yakınmalarıyla başvurdu. Giderek artan hemoptizi, anemi, akciğer radyogramında sağda daha yoğun olmak üzere bilateral alveoler infiltrasyonlar izlenmesi alveoler hemoraji sendromlarını düşündürdü. Bronkoalveoler lavaj sıvında bol eritrosit ve hemosiderin yüklü makrofajların görülmesi ile DAH tanısı konuldu. Giderek ilerleyen dispne ve solunum yetmezliği ile birlikte hematüri ve proteinüri ile seyreden akut glomerülonefrit tablosunun gelişmesi, c-ANCA pozitifliğinin gösterilmesi ile birlikte GPA (Wegener granulomatozu) tanısı alan hastaya pulse steroid tedavisi uygulandı. Klinik ve radyolojik iyileşme gözlenen olgu romatoloji kliniğince takip edilmek üzere taburcu edildi. Granulomatöz polianjitiste DAH hastalığın diğer bulgularından önce ortaya çıkabilir. Agresif ve fatal seyredebilmesi nedeniyle tanının hızla konulması ve tedaviye erken başlanmasının önemini vurgulamak için olgumuzu sunmayı uygun bulduk.

**Anahtar Kelimeler:** granulomatöz polianjitis, difuz alveoler hemoraji, GPA, DAH, vaskülit, wegener granulomatozu

# EP-082
# ATİPİK GÖRÜNÜMLÜ PULMONER ALVEOLER MİKROLİTİAZİS OLGUSU

Demet Turan, Binnaz Zeynep Yıldırım, Efsun Gonca Uğur Chousein, Elif Tanrıverdi, Barış Demirkol, Erdoğan Çetinkaya, Mehmet Akif Özgül

Yedikule Göğüs Hastalıkları ve Göğüs Cerrahisi Eğitim ve Araştırma Hastanesi

Pulmoner alveoler mikrolitiyazis (PAM), her iki akciğerde yaygın intraalveoler sferik kalsiyum ve fosfat birikmesi ile karakterize, nadir görülen kronik bir akciğer hastalığıdır. PAM'ın etyoloji ve patogenezi bilinmemektedir. PA akciğer grafisindeki görünüm ile hastanın klinik prezantasyonu arasında, ilgi çekici bir diskordans vardır. PA akciğer grafisi hemen hemen patognomoniktir. PAM'lı hastaların yüksek rezolüsyonlu bilgisayarlı tomografi (YRBT)'lerinde, özellikle alt zonda yoğunlaşan mikronodüller, subplevral kalsifikasyonlar, kaldırım taşı görünümü ve konsolidasyonlar tipiktir. Altta yatan hastalık alveollerde gaz alışverişini bozana kadar hastalar genellikle asemptomatiktirler ancak hastalarda hastalığın sonucu olarak hipoksemi ve kor pulmonale ortaya çıkabilir. PAM'ın kesin tedavisi yoktur. İlerlemiş akciğer hastalığı olanlar akciğer transplantasyonundan fayda görebilirler. 59 yaşında kadın hastaya 8 aydır devam eden bacaklarda ağrı şikayeti ile başvurduğu merkezde akciğer grafisinde patoloji olduğu söylenmiş. Hastanın dış merkezde çekilen PET/CTsinde, her iki akciğer üst loblarda SUVmax'ı 8,32 olan konsolidasyonlar saptanmış (Resim1). İki kez yapılan fiberoptik bronkoskopide endobronşial lezyon saptanmayıp, yapılan fırçalama ve lavaj ile tanıya ulaşılamamış. Tarafımıza başvuran hastanın tetkiklerinde hemogram, esh, biyokimya normal olup, kollajen doku belirteçleri negatif saptandı. FVC:2,58(%90) FEV1:1,98 (%81) FEV1/FVC:77 DLCO:15,58(%66) ölçüldü. Toraks BT'de sağ akciğer üst lob apikal segmentleri tama yakın kaplayan yoğun konsolidasyon alanı, orta-alt zonlarda subplevral alanlarda belirginleşen interstisyel fibrozis alanları, sağ akciğer bazal segmentlerde konsolidasyon alanları izlendi. Her iki akciğerde mozaik perfüzyon paterni izlendi. Tüm akciğer parankiminde peribronşial kalınlaşma, bronkovasküler interstisyum boyunca düzensiz fissürlerde kalınlaşma izlendi. Hastaya GAA, skopi eşliğinde kriyo-TBB yapılarak 3 adet biyopsi örneği alındı. İşlem komplikasyonsuz sonlandırıldı. Biyopsi sonucu alveol boşluklarında kalsifikasyon, ossifikasyon odakları intertisyumda köpüksü sitoplazmalı histiyositler olarak raporlandı ve alveolar mikrolitiyazis ile uyumlu bulundu. Kalsiyum, fosfor ve parathormon düzeyleri normal saptandı. Kemik sintigrafisinde her iki ac apekslerde yoğun tutulum izlendi. PAM, nadir görülen, ancak tipik radyolojisi ve ağır radyolojik tabloya rağmen hafif klinik bulguların varlığı ile tanıda çok zorlanılmayan bir hastalıktır. Bizim olgumuz ise üst lob ve apikal konsolidasyonlarla seyretmesi, sistemik belirtileri ve TBB ile tanı konulabilmesi ile literatürdeki diğer vakalardan ayrılmaktadır. PAM'ın tipik radyolojik bulgularının yanı sıra, farklı radyoloji ile de ortaya çıkabileceği unutulmamalıdır

**Anahtar Kelimeler:** alveoler, kriyo, mikrolitiazis,

Olgunun BT ve SPECT görüntüleri

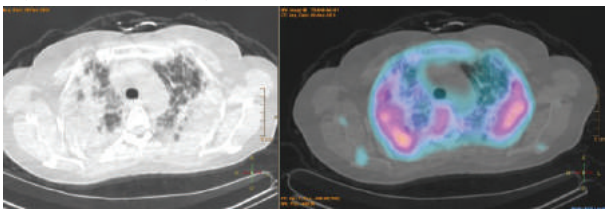

Olgunun kemik sintigrafisi

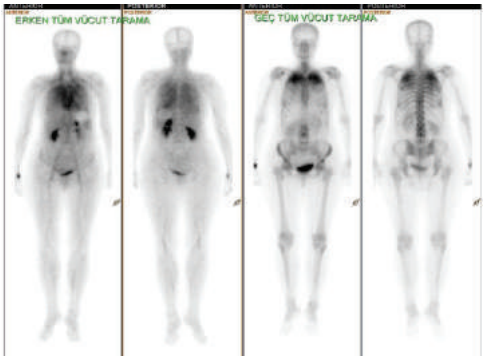

# EP-083
# CRAZY PAVİNG GÖRÜNÜMÜNÜN BİR SEBEBİ OLARAK MİTRAL DARLIĞI

Barış Demirkol, Elif Tanrıverdi, Efsun Gonca Uğur Chousein, Demet Turan, Binnaz Zeynep Yıldırım, Mehmet Akif Özgül, Erdoğan Çetinkaya

Yedikule Göğüs Hastalıkları ve Göğüs Cerrahisi Eğitim ve Araştırma Hastanesi, Göğüs Hastalıkları Kliniği, İstanbul

**GİRİŞ:** Crazy-paving patern toraks bilgisayarlı tomografide nonspesifik bir radyolojik bulgudur. Bu patern interlobüler ve intralobüler septal kalınlaşmalar ile süperpoze diffüz veya yamalı buzlu cam görünümleri ile tanımlanır. İlk kez 1980'li yıllarda pulmoner alveoler proteinozis için tanımlanmış olsa da çeşitli hastalıkların tomografik bulgusu olabilir. Hemoptizi sebebiyle tetkik edilirken mitral darlığı tanısı alan genç hasta tomografide crazy paving paterninin nadir bir sebebi olarak sunuldu.

**OLGU:** 8 aydır nefes darlığı ve ara ara balgamdan kan gelmesi şikayetleri olan hastaya dış merkezde pnömoni tanısıyla tedavi verilmiş ve şikayetleri geçmemesi üzerine astım tanısıyla inhaler tedavi başlanmış. 15 gün önce polikliniğimize başvuran hastaya hemoptizi etyolojisi araştırılmak üzere bronkoskopi planlanmış. Bronkoskopi öncesi hazırlık tetkikleri devam eden hasta ani başlayan karın ağrısı, nefes darlığında ve balgamdan kan gelmesinde artış olması ile acil polikliniğimize başvurdu. Tansiyonu 110/80 mmHg, solunum sayısı 18/dk, nabzı 116/dk, satürasyonu % 97 (oda havasında), ateş 36,8 oC idi. Clubbing, pretibial ödem, boyunda venöz dolgunluk yoktu. Solunum sesleri doğaldı. PA akciğer grafisinde bilateral tüm zonlarda daha çok santral ağırlıklı yamalı yoğunluk artışı mevcuttu (Resim 1). Toraks BT'sinde her iki akciğerde yaygın yama tarzında buzlu cam görünümleri ile süperpoze interstisyel kalınlaşmalar (crazy paving) izlendi (Resim2). 20 paket-yıl sigara öyküsü vardı. Rutin kullandığı ilaç yoktu. 10 yıl önce kalp kapak hastalığı olduğu söylenmiş ancak hasta bir daha hekimine başvurmamıştı. Laboratuar tetkiklerinde Hgb: 6.3 g/dl, Htc:%21.4, MCV:64.3 fl, PLT:460000 10e3/UL, WBC:7.37 10e3/UL idi. Biyokimya, CRP, TİT, INR, PTZ ve aPTT değerleri normaldi. ANA, AntidsDNA, c-ANCA, p-ANCA, Antikardiyolipin IgM-IgG,Antifosfolipid IgM-IgG ve Antiglomerul bazal membran antikorları negatifti. EKO'da EF %60, hafif-orta derecede mitral darlık (MD), hafif triküspit yetersizliği (TY) ve sistolik PAB 50 mmHg idi. Beta bloker ve diüretik tedavisi başlandı, 2 IU ES verildi. Kliniği düzelen hasta taburcu edildi. Tedavisi devam eden hastanın taburculuktan 6 ay sonra çekilen kontrol tomografisinde bulguları düzelmişti ve hemogramı normaldi.

**SONUÇ:** Toraks BT'de crazy paving yapan nadir hastalıklardan biri de mitral darlığıdır. Özellikle hemoptizi, nefes darlığı gibi semptomlar da eşlik ediyorsa akla gelmeli ve hastalar kardiyak açıdan değerlendirilmelidir.

**Anahtar Kelimeler:** hemoptizi, crazy paving, mitral darlık

Resim 1. Hastanın acil başvurusunda çekilen PA AC grafisi

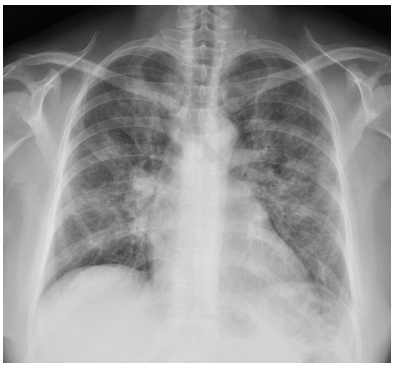

Resim 2,3. Hastanın geliş toraks BT'sindeki crazy paving görünümü ve tedavi sonrası kontrolü

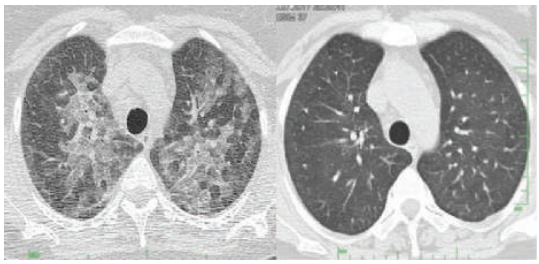

# EP-084
# KRONİK TROMBOEMBOLİK PULMONER HİPERTANSİYON KAÇINILMAZ BİR SONUÇ MU? OLGU SUNUMU

Kerem Ensarioğlu, Bahar Kurt, Deniz Akçayöz

Sağlık Bilimleri Üniversitesi Dışkapı Yıldırım Beyazıt Eğitim ve Araştırma Hastanesi Göğüs Hastalıkları Kliniği

Pulmoner tromboemboli (PTE), yüksek mortalite ve morbidite ile kendisi gösteren ve bazı vakalardan gerek beklenmeyen klinik durumdan gerek arka plandaki ek hastalıklardan dolayı tanısı atlanılabilen bir hastalıktır. Çoğu vakada akut olarak kendisi göstermekle beraber, bu hastada olduğu gibi Kronik Tromboembolik Pulmoner Hipertansiyon (KTEPH) olarak daha progresif ve morbid bir hastalık olarak karşımıza gelebilir. Burada sunulan hastamız, H. K, insülin kullanan Tip 2 Diabetes Mellitus haricinde ek hastalığı olmayan 73 yaşında bir erkektir. İlk kez akut PTE tanısını 2011 yılındaki nefes darlığı nedeniyle başvurduğu acil serviste almıştır. Basitleştirilmiş pulmoner emboli şiddet indeksi (sPESİ)>1 olarak Masif PTE (yüksek riskli) kabul edilip trombolitik tedavisi verilmiştir. Oral antikoagulan (OAK) ile tedavisine 6 ay devam etmiştir. Hasta, 2012 yılında bir daha benzeri şikayetlerle başvurup gene PTE tanısı alınca yapılan ileri incelemede hastanın Faktör 2, 5 ve MTHFR mutasyonlarına sahip olduğu görülmüştür. Hasta bu andan itibaren süresiz OAK tedavi ile takip edilmiştir. Dört yıl boyunca göreceli semptomsuz olan hastanın, 2016 ve son olarak 2017 Mayıs ayında, antikoagulan tedavi altında olmasına rağmen nefes darlığı ve sonucunda tekrarlayan PTE kliniği ile başvuruları olmuş. En son yatışında serebrovaskülar olay eklenmiş ve nörolojik bulguları iskemik atak lehine değerlendirilen hasta, yatağa bağımlı ve ancak O2 desteği ile saturasyonları % 80'lere ulaştırılarak servis şartlarında takip edilmiştir. Kliniğimize devir alındıktan sonra KTEPH ön tanısıyla tetkiklerine başlandı. EKO'da SPAB 85 mmHg, sağ boşluklar ileri derecede geniş idi. Toraks BT anjioda ise her iki pulmoner arterde alt, üst lober pulmoner arterlerde segmenter dallarda kronik tromboemboli ile uyumlu dolum defektleri öncekilerle aynı yerde farklılık saptanmamıştır olarak raporlandı. Ventilasyon/perfüzyon sintigrafisinde multipl perfüzyon defektleri saptandı. Kontrol altına alınamayan ataklar olması, hastanın yatağa bağımlı hale gelmesi ve özellikle de son ataktan sonra INR değerleri etkin düzeye getirilememesi nedeniyle yeni bir PTE atak riski göz önüne alındığında, oral warfarin ve / veya düşük molekül ağırlıklı heparinler (DMAH) yerine hastaya oral rivaroksaban (YOAK) başlanıldı. Hastamız halen YOAK ve riociguatı birlikte almakta, anjiyografi işlemi ve hemodinamik veriler ile değerlendirildikten sonra endarterektomi(PEA) operasyonu için bu konuda en deneyimli merkezde ameliyat günü beklemektedir. Burada tekrarlayan embolilere antikoagülan tedavi KTEPH gelişimine engel olamamıştır. KTEPH'li hastalarda operasyonun mutlaka düşünülmesi ve bu yolda çabaların gösterilmesi gereklidir.

**Anahtar Kelimeler:** Antikoagulan, Hipertansiyon, Kronik, Pulmoner, Rivaroksaban, Tromboembolik

2016 Mart Basvuru Posteroanterior Akciger Filmi

Resim 1: Hastanin servis basvurusunda cekilen akciger filminde bilateral hiler dolgunluk gorulmektedir.

2016 Mart BT-Anjiyografi Goruntusu Birinci Kesit

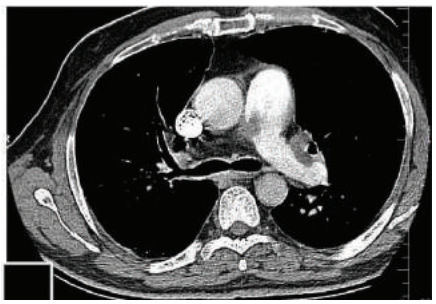

Resim 2: Sol ana pulmoner arterin goruldugu bu kesitte ve devaminda distalde obstruksiyona sebep olan tromboemboli mevcuttur.

2016 Mart BT-Anjiografi Goruntusu Ikinci Kesit

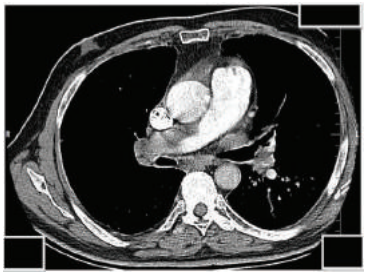

Resim 3: Sag ana pulmoner arterin ortasini ve distalini obstrukte eden tromboemboli gorulmektedir.

2017 Nisan Kranial BT Birinci Kesit

Resim 4: Hastanin kranial BT'sinde lakuner enfarkt ile uyumlu hipodens gorunum mevcuttur.

2017 Nisan Kranial BT Ikinci Kesit

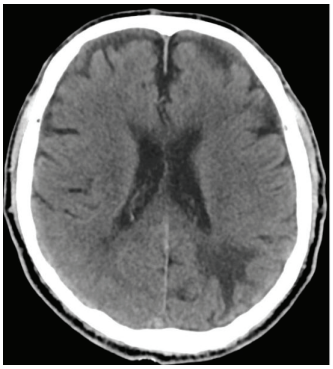

Resim 5: Hastanin Kranial BT'sinin devamÄ±ida ek bir odak daha hipodens olarak gorulmus ve enfarkt lehine yorumlanilmistir.

2017 Nisan Posteroanterior Akciger Filmi

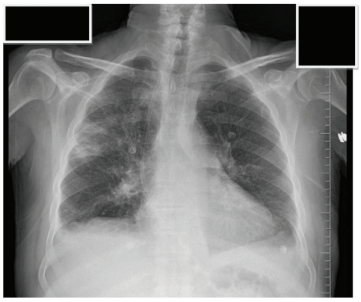

Resim 6: Hastanin cekilen akciger filminde 5. kosta uzerinde daha belirgin olmak uzere, periferik yerlesimli dansite artisi gorulmektedir ve klinik ile beraber pnomoni lehine yorumlanilmistir.

2017 Nisan BT-Anjiyografi Goruntusu Birinci Kesit

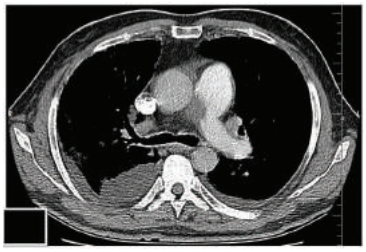

Resim 7: Hastanin onceki tomografisi ile karsilastirildiginda sol ana pulmoner arterindeki tromboembolide belirgin progresyon gorulmemektedir.

2017 Nisan BT-Anjiyografi Goruntusu Ikinci Kesit

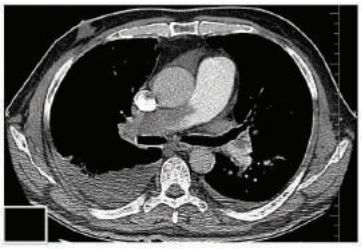

Resim 8: Hastanin onceki tomografisi ile karsilastirildiginde sag ana pulmoner arterdeki tromboembolide belirgin progresyon vardir.

# EP-085
# SARKOİDOZ ŞÜPHESİ OLAN HASTALARDA NÖTROFİL LENFOSİT ORANI TANIDA YARDIMCI OLUR MU?

Esin Sonkaya, Fatma Özbaki, Selma Aydoğdu, Lale Sertçelik, Sümeyye Alparslan Bekir, Reyhan Yıldız, Birsen Ocaklı, Ayşem Aşkın Öztin, Fatma Tokgöz Akyıl, Ayşegül Berk, Sibel Boğa, Fatma Armağan Hazar, Tülin Sevim, Hatice Türker, Zühal Karakurt

Sağlık Bilimleri Üniversitesi Süreyyapaşa Göğüs Hastalıları ve Göğüs Cerrahisi Eğitim ve Araştırma Hastanesi

**GİRİŞ-AMAÇ:** Nötrofil lenfosit oranı (NLO) günümüzde birçok hastalıkta inflamatuar belirteç olarak etkinliği araştırılmakta. Sarkoidoz hastalığının aktif ve ileri evrelerinde NLO değerinin yükseldiği ile ilgili çalışma sonuçları bilinmektedir. Sarkoidoz tanısında histopatolojik örnek alınamadığında hasta kliniğine yardımcı bir belirteç olarak nötrofil lenfosit oranı kullanılır mı araştırma sorusuna çalışmada yanıt arandı.

**YÖNTEM:** Gözlemsel geriye dönük kesitsel çalışma, eğitim veren bir göğüs dal hastanesinde Ocak 2016-Temmuz 2017 tarihleri arasında yapıldı. Hastane bilgi yönetim sisteminden (HBYS) sarkoidoz ICD tanı kodu (D86 ve kırılımları) alan hastaların ilk başvuruları incelendi. Hemogram ve varsa biyokimya değerleri sistemden elektronik olarak alındı. Hastaların sarkoidoz tanılarını biyopsi ile patolojik, histolojik (bronkoskopik alveolar lavaj-BAL) veya klinik radyolojik olarak alıp almadıkları kayıt edildi (Sarkoidoz grup). Sarkoidoz için kabul gören tanı yöntemleri yapılmayan ancak ayırıcı tanıda sarkoidoz düşünülen hastalar da "sarkoidoz şüpheli grup" olarak adlandırıldı. Gruplarının NLO değerleri karşılaştırıldı.

**BULGULAR:** Çalışma döneminde 1198 Sarkoidoz ICD kodlu hasta (biyopsi:465, BAL:67, Klinik radyolojik:35, sarkoidoz şüpheli grup: 631) değerlendirmeye alındı; ortanca NLO değerleri sırasıyla 2,37; 2,44; 2,22 ve 2,34 idi (p=0.58). Sarkoidoz ve şüpheli sarkoidoz hastaların cinsiyet dağılımı benzer idi. İki grubun hemogram, NLO ve CRP değerleri Tablo 1 de özetlendi.

**SONUÇ:** Sarkoidoz tanısında inflamatuar belirteçlerden Nötrofil lefosit oranına bakılması klinik, radyolojik sarkoidoz bulgularına ilave olarak sarkoidoz tanısında hekim ön tanısını destekleyen bir tetkik olabileceği düşünüldü.

**Anahtar Kelimeler:** Nötrofil lenfosit oranı; Sarkoidoz; Tanı

Tablo 1. Sarkoidoz D86 ve alt kodlu hastaların hemogram ve inflamatuar belirteç değerleri

| | Sarkoidoz Grup | Sarkoidoz Grup | Sarkoidoz Grup | Sarkoidoz Grup | Sarkoidoz Şüpheli Grup | Sarkoidoz Şüpheli Grup | Sarkoidoz Şüpheli Grup | Sarkoidoz Şüpheli Grup | P değeri |
|---|---|---|---|---|---|---|---|---|---|
| | N | Median | % 25 | % 75 | N | Median | % 25 | % 75 | P değeri |
| Yaş | 567 | 47 | 37 | 55 | 631 | 51 | 40 | 60 | 0.001 |
| Lökosit | 567 | 6,80 | 5,80 | 8,30 | 631 | 7,20 | 6,00 | 9,00 | 0.001 |
| NLO | 567 | 2,37 | 1,73 | 3,26 | 629 | 2,34 | 1,78 | 3,21 | 0.70 |
| %eozinofil | 567 | 2,30 | 1,40 | 3,72 | 631 | 2,10 | 1,20 | 3,20 | 0.006 |
| RDW | 567 | 14,10 | 13,40 | 15,10 | 631 | 14,10 | 13,40 | 15,20 | 0.61 |
| Hematokrit | 567 | 39,9 | 36,9 | 43,1 | 631 | 40,8 | 37,3 | 43,1 | 0.47 |
| Platelet/MPV | 567 | 31,60 | 25,24 | 38,5 | 631 | 30,95 | 24,79 | 38,07 | 0.56 |
| ACE | 7 | 51 | 45 | 70 | 7 | 32 | 25 | 56 | 0.07 |
| CRP | 255 | 5,5 | 3,3 | 11,1 | 253 | 5,7 | 3,4 | 13,3 | 0.32 |
| Sedimantasyon | 280 | 31 | 19 | 47 | 282 | 32 | 17 | 46 | 0.97 |

# EP-086
# DİYAFRAGMATİK OMUZ AĞRISINA BAĞLI SOLUNUM YETMEZLİĞİ

Ahmed Yousif Azeez[1], Oya Kayacan[1], Demet Karnak[1], Yağmur Gizem Kılıç[1], Ethem Geçim[2], Cemil Yağcı[2]

[1]Ankara Üniversitesi, Göğüs hastalıkları, Ankara
[2]Ankara Üniversitesi, Genel cerrahi, Ankara

Diafragmatik irritasyona bağlı frenik sinir stimülasyonu sebebiyle omuzda yansıyan ağrı görüldüğü bilinmektedir. Bu vakada subdiafragmatik abseye bağlı solunum yetmezliği gelişen hasta ele alınmıştır. Bizim hipotezimiz diafragmatik irritasyonlarda ventilasyonun etkilenmesi ile solunum fonksiyonlarında restriktif değişim gözlemlenebileceğidir. 56 yaşında kadın hasta ateş, dispne ve sol omuz ağrısı şikayeti ile başvurdu. Özgeçmişinde; 20 paket-yıl sigara kullanımı ve 10 yıl önce morbid obezite sebebi ile gastrik band operasyonu mevcut. Operasyondan 1 hafta sonra port yerinde enfeksiyon olduğu gözlenmiş ve hasta açık operasyona alınmış. takipte önce sağ subdiyafragmatik alana ardından sol subdiyafragmatik alana drenler konulmuş, hastanın takibi esnasında Toraks Bilgisayarlı tomografisinde; 'Sol hemitoraksta izlenen periferik opaklaşmalı, içerisinde hava değerleri içeren (girişme ikincil?) plevral sıvı, sağda plevral effüzyon' raporlanması üzerine göğüs tüpü takılarak tedavi edilmiştir. Hasta bize başvurmasından 2.5 ay önce obezite için tekrar baryatrik cerrahi (sleeve gastrektomi operasyonu) yapılmış. Postop 1 hafta sonra ateşi yükselmiş, Abdomen BT'sinde; 'karın ön duvarında sağ üst kadranda cilt altı yağ dokusu içerisinde aksiyel kesitlerde 6 x 3 cm boyutlarına ulaşan lobüle konturlu sıvı koleksiyonu.' görülmüştü. Antibiyotik tedavisi ile ateş, dispne ve omuz ağrısı gerilemeyen hasta ileri tetkik ve tedavi amacıyla yatırıldı. Tetkiklerinde; Akciğer grafisi (Fig.1) lökosit15.000 Hb:11.4, prokalsitonin:0.24, CRP:213 ve oda havasında alınan arter kan gazı; ph: 7.50 po2: 54 pco2: 33 o2sat: 87. FVC: 64 FEV1: 65(1.77ml) FEV1/FVC: 87 MMF: 63 PEF: 99 görüldü. Periton sıvı kültüründe yoğun düzey Candida glabrata üremesine yönelik antibiyoterpisi meropenem ve tigesiklin olarak düzenlendi. Amfoterisin B başlanmış ancak hastanın allerjik reaksiyou gelişmesi sebebiyle kesilmiştir. Hastaya tomografi eşliğinde midenin lateralinde izlenen abseye drenaj kateteri takıldı(Fig.2). Bir hafta sonra dış merkezde karın içi abse drenajı, mide stenti ve nazojejunal kateter uygulandı. Sonuç olarak diafragmatik irritasyon (örneğin dalak laserasyonu, perfore mide veya ektopik gebelik rüptürü), intratorasik tümörler ve hepatik kapsül distansiyonuna bağlı ipsilateral omuz ağrısı ile ortaya çıkabilir. Diafram irritasyonuna bağlı solunum paterni özellikle restriktif olarak etkilenebilmektedir. Omuz ağrısı olan bir hastada omuz fizik muayenesi normal bulunduğunda karın içi, özellikle diafragma altı patolojiler araştırılmalıdır.

**Anahtar Kelimeler:** Omuz Ağrısı, diafragmatik irritasyon, solunum yetmezliği

Fig.1

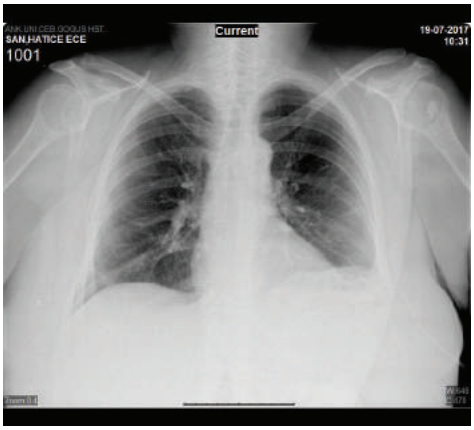


Posteroanterior akciğer grafisi

Fig.2

Tomografi eşliğinde midenin abseye drenaj kateter

# EP-087
# GÖĞÜS HASTALIKLARI DAL HASTANESİ PALYATİF BAKIM ÜNİTESİNDE SADECE GÖĞÜS HASTALIKLARI HASTALARI MI TAKİP EDİLİYOR?

Tuğçe Aşı, Nilüfer Coşkun, Fulya Halide Uludağ Kızıltepe, Handan Dudu Akış, Ebru Sulu, Emine Çağan, Özlem Oruç

Süreyyapaşa Göğüs Hastalıkları ve Göğüs Cerrahisi E.A.H,Palyatif Bakım Ünitesi,İstanbul

**GİRİŞ-AMAÇ:** Hastanemizde Ekim 2015 yılından itibaren 36 yatakla faaliyete geçen Palyatif bakım ünitesi, başta ağrı olmak üzere hasta şikayetlerinin kontrolü ve beslenme problemlerinin çözümü gibi destek tedavilerle hizmet vermektedir. Ünitemizde tedavi alan hastaların özellikleri, tanıları ve Göğüs Hastalıkları dal hastanesinde sadece göğüs hastalıklarına mı hizmet veriliyor soruları araştırıldı.

**YÖNTEM:** Geriye dönük gözlemsel kesitsel çalışma 1 Ocak-1 Temmuz 2017 tarihleri arasında PBÜ'ne her yatış çalışmaya alındı. Hastaların demografik bilgileri, tanıları, aile öyküsü değerlendirildi. Kayıt edilen veriler tanımlayıcı istatistikle özetlendi. BULGULAR: Çalışma döneminde PBÜ'ne ortanca yaşı 63 ve %71 (n=137) erkek hasta yatışı yapıldı. Ortanca yatış süresi 8 gün (5-15) idi. Aile öyküsü incelendiğinde; %60,8'inde (n=118) aile öyküsü gözlenmezken, %39,2'sinde (n=76) aile öyküsü gözlenmiştir. Akciğer Kanseri ve KOAH en sık eşlik eden hastalık (% 66) idi. Bununla beraber akciğer dışı maligniteler, nörolojik hastalıklar da azınsanmayacak kadar fazlaydı ( % 34).

**TARTIŞMA VE SONUÇ:** Göğüs dal hastanesi palyatif bakım ünitesine yatan hastalarda malignite ve KOAH en sık eşlik eden hastalıklar olmakla beraber diğer palyatif bakım ihtiyacı olan hastalar da yatırılmaktadır.

**BULGULAR:**
Tablo 1: Demografik Özelliklerin Dağılımları
Yaş (yıl) Min-Mak (Medyan) 19-95 (63)
Ort±Ss 62,72±15,29
Cinsiyet; n (%) Kadın 57 (29,4)
Erkek 137 (70,6)
BMI (kg/m2) Min-Mak (Medyan) 12,94-39,18 (22,75)
Ort±Ss 23,39±4,81
Aile öyküsü; n (%) Yok 118 (60,8)
Var 76 (39,2)

**Anahtar Kelimeler:** Akciğerdışı,Malignite,Nörolojik,Palyatif

Demografik Ozelliklerin Dagilimlari

| | | |
|---|---|---|
| **Yaş** (yıl) | *Min-Mak (Medyan)* | 19-95 (63) |
| | *Ort±Ss* | 62,72±15,29 |
| **Cinsiyet**; *n (%)* | **Kadın** | 57 (29,4) |
| | **Erkek** | 137 (70,6) |
| **BMI** (kg/m²) | *Min-Mak (Medyan)* | 12,94-39,18 (22,75) |
| | *Ort±Ss* | 23,39±4,81 |
| **Aile öyküsü**; *n (%)* | **Yok** | 118 (60,8) |
| | **Var** | 76 (39,2) |

# EP-088
# PALYATİF BAKIM ÜNİTESİNDE BESLENME

Nlüfer Coşkun, Tuğçe Aşı, Fulya Halide Uludağ Kızıltepe, Handan Dudu Akış, Ebru Sulu, Emine Çağan, Özlem Oruç

Süreyyapaşa Göğüs Hastalıkları ve Göğüs Cerrahisi E.A.H,Palyatif Bakım Ünitesi,İstanbul

**GİRİŞ-AMAÇ:** Palyatif Bakım ünitemizde beslenme bozukluğu, başvuruların en önemli kısmını oluşturmaktadır. Çalışmamızda hastaların BMI leri, üniteye yatmadan önceki kilo kaybı, beslenme şekilleri, NRS değerleri ve mortalite arasındaki ilişkileri değerlendirildi.

**YÖNTEM:** Geriye dönük gözlemsel kesitsel çalışma 1 Ocak-1 Temmuz 2017 tarihleri arasında yapıldı. PBÜ'ne her yatış çalışmaya alındı ve hastaların demografik bilgileri, tanıları, beslenme şekilleri, önceki dönemde kilo kaybı, NRS değerleri kayıt edilerek, veriler tanımlayıcı istatistikle özetlendi.

**BULGULAR:** Çalışma döneminde PBÜ'ne ortanca yaşı 63 ve %71 (n=137) erkek hasta yatışı yapıldı. BMI ölçümleri 12,94 ile 39,18 kg/m2 arasında değişmekte olup, ortalama 23,39±4,81 kg/m2 saptanmıştır. Hastaların BMI, beslenme şekilleri, önceki dönemde kilo kaybı, NRS değerleri ve mortalite sonuçları Tablo 1 de özetlendi. Sağ olguların BMI ölçümleri ex olguların ölçümlerinden istatistiksel olarak anlamlı düzeyde yüksek bulunmuştur (p=0,001; p<0,01). Ex olan olguların kilo kaybı sağ olgulardan istatistiksel olarak anlamlı düzeyde yüksek bulunmuştur (p=0,003; p<0,01). Sağ ve ex olguların beslenme şekilleri arasında istatistiksel olarak anlamlı farklılık saptanmıştır (p=0,001; p<0,001). Anlamlı farklılığa neden olan grubu saptamak için yapılan ikili karşılaştırmalar sonucu; ex olan olgularda NG oranı sağ olgulardan anlamlı düzeyde yüksek bulunmuştur (p=0,002; p<0,01).

**TARTIŞMA VE SONUÇ:** Palyatif Bakım ünitelerinde en önemli semptomlardan biri beslenme bozukluklarıdır. Erken palyatif bakım tedavisi ile belirgin kilo kaybı olmadan ve doğru beslenme tekniklerivle hastaların bu sorunlarının düzeltilebileceği ve sağkalımda da anlamlı sonuçlar elde edilebileceği kanaatindeyiz.

Tablo 1: Mortaliteye Göre Tanımlayıcı Özelliklerin Değerlendirilmesi
Mortalite (-) (n=81) Mortalite (+) (n=113) p
BMI (kg/m2) Min-Mak (Medyan) 15,4-39,2 (24,2) 12,9-33,1 (22) a0,001**
Ort±Ss 24,76±5,10 22,40±4,35
Önceki kilo kaybı (kg) Min-Mak (Medyan) -4-45 (10) 0-40 (12) b0,003**
Ort±Ss 10,45±9,37 13,56±8,84
NRS; n (%) 0 7 (8,8) 8 (7,1) c0,830
1 32 (40,0) 41 (36,3)
2 24 (30,0) 34 (30,1)
3 17 (21,2) 30 (26,5)
Beslenme şekli; n (%) Oral 54 (67,5) 61 (54,0) d0,001**
NG 16 (20,0) 47 (41,6)
PEG 8 (10,0) 1 (0,9)
IV 2 (2,5) 4 (3,5)
aStudent t Test bMann Whitney U Test cPearson Chi-Square Test
dFisher Freeman Halton Test **p<0,01

| | | Mortalite (-) (n=81) | Mortalite (+) (n=113) | p |
|---|---|---|---|---|
| **BMI (kg/m²)** | *Min-Mak (Medyan)* | 15,4-39,2 (24,2) | 12,9-33,1 (22) | *a0,001*** |
| | *Ort±Ss* | 24,76±5,10 | 22,40±4,35 | |
| **Önceki kilo kaybı (kg)** | *Min-Mak (Medyan)* | -4-45 (10) | 0-40 (12) | *b0,003*** |
| | *Ort±Ss* | 10,45±9,37 | 13,56±8,84 | |
| **NRS**, *n (%)* | **0** | 7 (8,8) | 8 (7,1) | *c0,830* |
| | **1** | 32 (40,0) | 41 (36,3) | |
| | **2** | 24 (30,0) | 34 (30,1) | |
| | **3** | 17 (21,2) | 30 (26,5) | |
| **Beslenme şekli**, *n (%)* | **Oral** | 54 (67,5) | 61 (54,0) | *d0,001*** |
| | **NG** | 16 (20,0) | 47 (41,6) | |
| | **PEG** | 8 (10,0) | 1 (0,9) | |
| | **IV** | 2 (2,5) | 4 (3,5) | |

*aStudent t Test* *bMann Whitney U Test* *cPearson Chi-Square Test*
*dFisher Freeman Halton Test* ***p<0,01*

**Anahtar Kelimeler:** BMI,Beslenme,Palyatif

Mortalite varligina göre beslenme sekillerinin dagilimlari

# EP-089
# KARPUZ ÇEKİRDEĞİNİN SOLUNUM YOLLARINDAKİ SERÜVENİ

Elif Tanrıverdi, Binnaz Zeynep Yıldırım, Efsun Gonca Uğur Chousein, Demet Turan, Barış Demirkol, Erdoğan Çetinkaya

Yedikule Göğüs Hastalıkları ve Göğüs Cerrahisi Eğitim ve Araştırma Hastanesi, Göğüs Hastalıkları Kliniği, İstanbul

**GİRİŞ:** Hava yoluna yabancı cisim aspirasyonu daha çok çocukluk döneminde görülmektedir. Ana hava yollarının tam obstrüksiyonu asfiksi ve akut solunum yetmezliğine, distal hava yollarının kısmi obstrüksiyonu ise öksürük, hemoptizi ve nefes darlığı gibi nonspesifik semptomlara neden olabilir. Erişkinlerde nörolojik hastalık varlığı haricinde anamnezde aspirasyon şüphesi olması tanıda kolaylık sağlar. Erişkin dönemde aspirasyon öyküsü olmaksızın bronkoskopisinde distal hava yollarında yabancı cisim tespit edilen olgu sunuldu.

**OLGU:** Otuz üç yaşında bayan hasta kliniğimize sol tarafında ağrı ve sık ateşlenme sebebiyle başvurdu. Kliniğimize başvurmadan bir hafta önce pnömoni tanısıyla hastanede yatış öyküsü mevcuttu. 15 paket-yılı sigara öyküsü olan hastanın 4 yıldır bronşektazi tanısı ve solunum yolları enfeksiyonu ile sık hastane başvurusu vardı. Fizik muayenesinde solunum sesleri doğaldı. Labaratuar tetkiklerinde hemogram ve CRP normal, sedimentasyon 36 mm/saat, AST 47 IU/L (N: <40 IU/L) olması haricinde biyokimya değerleri normaldi. Solunum fonksiyon testlerinde FEV1: 2.25 L(%75), FVC: 2.55 L (%74), FEV1/FVC: 81 idi. Hastanın dış merkezde çekilen toraks BT'si incelendiğinde sol alt lobda santral tubuler bronşektazi izlendi (Resim 1). Mediasten penceresinde sol alt lob bronş lümeninde hiperdens lezyon (Resim 2) izlenmesi ile hastaya fleksibl bronkoskopi yapıldı. Sol alt lob bazal segmentler girişini kısmen kapatan üzeri mukus ile kaplı yabancı cisim izlendi (Resim 3) ve forseps ile çıkarıldı (Resim 4). Temizlendikten sonra karpuz çekirdeği olduğu görüldü. Nonspesifik tedavi sonrası kontrolü planlandı.

**SONUÇ:** Tekrarlayan pnömoni ve lokalize bronşektazi varlığında dikkatli radyolojik değerlendirme ve şüpheli bulgular görüldüğünde bronkoskopik değerlendirme önemlidir.

**Anahtar Kelimeler:** bronşektazi, yabancı cisim, bronkoskopi

Resim 1,2

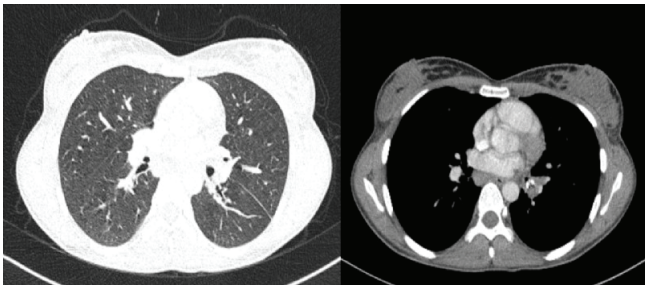

Resim 1. Sol alt lobda santral tübüler bronşektazi Resim 2. Toraks BT'de sol alt lob bronş girişinde hiperdens lezyon

Resim 3,4

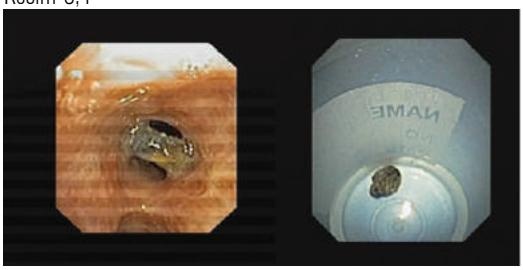

Resim 3. Sol alt lob bazal segmentler girişinde endobronşiyal lezyon Resim 4.Forseps ile çıkarılan yabancı cisim (karpuz çekirdeği)

# EP-090
# OBEZ BİREYLERDE CİNSİYETE GÖRE ALGILANAN DİSPNE ŞİDDETİNİN VE ETKİLEYEN FAKTÖRLERİNİN KARŞILAŞTIRILMASI

Sevgi Özalevli[1], Elif Tuğba Dönmez[2], Rıdvan Aktan[3]

[1]Dokuz Eylül Üniversitesi, Fizik Tedavi ve Rehabilitasyon Yüksekokulu, Balçova, İzmir
[2]Dokuz Eylül Üniversitesi, Sağlık Bilimleri Enstitüsü, Kardiyo-Pulmoner Fizyoterapi Bölümü, Balçova, İzmir
[3]İzmir Ekonomi Üniversitesi, Sağlık Meslek Yüksekokulu, Balçova, İzmir

**GİRİŞ-AMAÇ:** Obezitenin solunum sistemini restriktif tip bir bozukluk yaratarak olumsuz etkilediği bilinmektedir. Obez bireylerde solunum problemleri ile ilgili ortaya çıkan ilk semptom dispnedir. Dispne bireyin algısına dayalı subjektif bir kavramdır ve cinsiyet faktöründen etkilenmektedir. Çalışmamızın amacı; herhangi bir akut sağlık problemi olmayan genç obez kadın ve erkeklerde algılanan dispne şiddetini sorgulayarak, karşılaştırmak ve dipneyi etkileyen faktörleri yorumlamaktır.

**GEREÇ-YÖNTEM:** Araştırmaya Vücut kitle indeksi (VKİ) 32.05±1.64 kg/m2 olan 29 kadın (yaş ort 58.97±11.17) ile VKİ'i 32.05±2.26 kg/m2 olan 25 erkek (yaş ort 54.12±11.60) birey dahil edildi. Bireylerin demografik ve klinik bilgileri kaydedildi. Dispne şiddeti; Modifiye Medical Research Council (mMRC) skalasıyla ile sağlıkla ilişkili yaşam kalitesi; Kısa-Form-36 yaşam kalitesi ölçeği (SF-36) ve obeziteye özgü yaşam kalitesi ölçeği (OÖYKÖ) ile, fiziksel aktivite düzeyi; uluslararası fiziksel aktivite ölçeği (FADA) ile sorgulandı. Solunum fonksiyon testleri, spirometre ile ölçüldü.

**BULGULAR:** Obez kadın ve erkek grupları arasında yaş, VKİ, FADA değeri, sigara tüketim oranı, ek hastalık varlığı, SF-36 yaşam kalitesi skoru açısından anlamlı bir fark yoktu ($p>0.05$). Kadınlarda dispne şiddetinin (1.52±0.95), erkeklere göre (1.32±0.56) istatistiksel olarak daha yüksek olduğu saptandı ($p=0.004$). OÖYKÖ skoru ise kadınlarda (40.21±13.88), erkeklere (45.56±19.71) göre anlamlı derecede daha düşüktü ($p=0.02$). Solunum fonksiyon test parametrelerinden FVC, FVC%, FEV1, FEV1% ve MVV değerlerinin erkelerde kadınlara göre anlamlı derecede daha yüksek olduğu tespit edildi ($p<0.05$). Dispne şiddetinin; her iki cinsiyette fiziksel aktivite düzeyi ve genel sağlık algısı ile ilişkili bulundu ($p\leq0.04$). Dispne şiddetinin, kadınlarda; SF-36 yaşam kalitesi skorları, yaş ve FVC değerleri ile ($p<0.05$), ayrıca VKİ, FEV1, FEV1/FVC, PEF, PEF%, MVV ile ($p>0.05$), erkeklerde ise; OÖYKÖ değeri ve sigara tüketim miktarı ile ($p<0.05$) ve ayrıca VKİ, fiziksel rol güçlüğü, PEF, MVV ile ($p>0.05$) korele olduğu saptandı.

**SONUÇ:** Sonuçlarımız; akut sağlık problemi olmayan, kendilerini sağlıklı olarak tanımlayan obez kadınlarda, obez erkeklere göre solunum sisteminin daha kötü ve erken etkilenimi nedeniyle daha yüksek dispne şiddetinin meydana geldiğini ve/veya dispnenin kadınlar tarafından daha yüksek şiddette algılandığını düşündürmektedir. Obez kadınlarda algılanan yüksek dispne şiddeti, kadınların fiziksel aktivite ve sağlıkla ilişkili yaşam kalitesi düzeylerini erkeklere oranla daha kötü etkilemektedir.

**Anahtar Kelimeler:** dispne, fiziksel aktivite, obezite, sağlıkla ilişkili yaşam kalitesi, solunum fonksiyonları

Tablo 1

Tablo 1: Kadın ve Erkek Bireylerin Demografik ve Klinik Özelliklerinin Karşılaştırılması

| | Kadın (n=29) X±SD | Erkek (n=25) X±SD | p |
|---|---|---|---|
| Yaş, yıl | 58.97±11.17 | | 0.73 |
| VKİ, kg/m2 | 32.05±1.64 | | 0.08 |
| Sigara tüketimi, pxyıl | 15.38±16.84 | 17.71±15.18 | 0.41 |
| MMRCS skoru | 1.52±0.95 | 1.32±0.56 | 0.004 |
| FADA değeri | 163.07±121.86 | 214.22±131.17 | 0.64 |
| FVC, Değer | 2.39±0.56 | 3.21±1.08 | 0.003 |
| % | 88.72±18.30 | 89.68±10.93 | 0.01 |
| FEV1, Değer | 1.92±0.46 | 2.71±0.75 | 0.05 |
| % | 82.79±18.63 | 88.40±10.35 | 0.01 |
| FEV1/FVC oranı | 101.14±8.32 | 103.20±6.58 | 0.71 |
| PEF, Değer | 3.74±1.14 | 4.45±1.76 | 0.06 |
| % | 64.24±18.10 | 69.24±15.85 | 0.34 |
| MVV, Değer | 66.02±16.51 | 80.32±28.67 | 0.02 |
| % | 74.38±15.54 | 77.44±15.47 | 0.71 |

Tablo 2

Tablo 2: Kadın ve Erkek Bireylerin Sağlıkla İlişkili Yaşam Kalite Düzeylerinin Karşılaştırılması

| | Kadın (n=29) X±SD | Erkek (n=25) X±SD | p |
|---|---|---|---|
| OÖYKÖ değeri | 40.21±13.88 | 45.56±19.71 | 0.02 |
| SF-36, Fiziksel fonksiyon | 51.55±17.78 | 59.20±14.48 | 0.09 |
| SF-36, Fiziksel rol güçlüğü | 14.66±28.75 | 14.00±26.10 | 0.83 |
| SF-36, Ağrı | 67.76±21.04 | 85.52±13.07 | 0.01 |
| SF-36, Genel Sağlık | 55.38±16.65 | 52.32±11.15 | 0.10 |
| SF-36, Vitalite | 61.21±19.02 | 61.60±13.29 | 0.39 |
| SF-36, Sosyal fonksiyon | 62.36±20.02 | 63.94±15.56 | 0.26 |
| SF-36, Emosyonel rol güçlüğü | 25.24±40.48 | 18.64±37.36 | 0.45 |
| SF-36, Mental sağlık | 61.24±15.93 | 62.24±10.33 | 0.06 |

Tablo 3

Tablo 3: Kadın ve Erkek Bireylerde Dispne Şiddetinin Diğer Kazanç parametreleriyle İlişkisi

| | Kadın | | Erkek | |
|---|---|---|---|---|
| | r | p | r | p |
| Yaş, yıl | 0.44 | 0.03 | 0.05 | 0.40 |
| VKI, kg/m2 | 0.27 | 0.08 | 0.36 | 0.04 |
| FADA değeri | -0.38 | 0.02 | -0.42 | 0.02 |
| Sigara Tüketim Miktarı, pxyıl | 0.24 | 0.10 | -0.41 | 0.02 |
| FVC, değer | -0.37 | 0.02 | 0.02 | 0.46 |
| % | -0.12 | 0.27 | 0.13 | 0.27 |
| FEV1, değer | -0.34 | 0.04 | -0.03 | 0.45 |
| % | -0.08 | 0.34 | -0.19 | 0.18 |
| FEV1/FVC Oranı | 0.31 | 0.05 | 0.01 | 0.49 |
| PEF, değer | 0.16 | 0.20 | -0.30 | 0.07 |
| % | 0.27 | 0.08 | -0.24 | 0.13 |
| MVV, değer | -0.32 | 0.05 | -0.08 | 0.35 |
| % | -0.16 | 0.21 | -0.28 | 0.09 |
| OÖYKÖ değeri | -0.19 | 0.17 | -0.53 | 0.003 |
| SF-36 Yaşam Kalitesi Anket Kategorileri | | | | |
| Fiziksel Fonksiyon | -0.47 | 0.01 | 0.19 | 0.18 |
| Fiziksel Rol Güçlüğü | -0.32 | 0.05 | -0.32 | 0.06 |
| Ağrı | 0.05 | 0.40 | -0.08 | 0.35 |
| Genel sağlık | -0.47 | 0.01 | -0.59 | 0.001 |
| Vitalite | -0.58 | 0.0001 | 0.13 | 0.28 |
| Sosyal | -0.49 | 0.0003 | -0.24 | 0.12 |
| Emosyonel Rol Güçlüğü | -0.13 | 0.24 | 0.03 | 0.44 |
| Mental Sağlık | -0.36 | 0.03 | 0.04 | 0.42 |

# EP-091
# AEROBİK EGZERSİZ KAPASİTESİNİN HİPOKSİDE PSİKOMOTOR VE KOGNİTİF FONKSİYONLARA ETKİSİ

Savaş İlbasmış[1], Ruhi Uyar[2]

[1]Uçucu Sağlığı Araştırma ve Eğitim Merkezi, Eskişehir
[2]Eskişehir Osmangazi Üniversitesi, Fizyoloji Ana Bilim Dalı, Eskişehir

**AMAÇ:** Havacılıkta önemli bir kaza riski olan akut hipoksinin bilişsel ve psikomotor fonksiyonlar üzerine olumsuz etkileri bulunmaktadır. Bu koşullarda pilotun zihinsel fonksiyonlarını koruyabilmesi için hipoksi dayanıklılığını geliştirmesi önemlidir. Bu çalışmanın amacı ölçülen aerobik egzersiz kapasitesi seviyesinin hipoksik şartlarda bilişsel ve psikomotor işlevlere etkilerini incelemektir.

**YÖNTEM:** Çalışmaya uçuş fizyolojisi eğitimi almak amacıyla başvuran 25 pilot adayı alınmıştır. Katılımcılara rutin idari sağlık muayenelerinin ardından aerobik kapasite ölçümü (VO2maks) amacıyla Bruce protokol uygulanmıştır. Hipoksi uygulaması 5486 metre (18.000 ft) yüksekliğe eşdeğer hipobarik cihazda yapılmıştır. Nöropsikolojik testler olarak belirlenen Go/NoGo ve Digit Span testleri, eğitim öncesi ve hipokside olmak üzere iki dönemde uygulanmıştır. Katılımcılar aerobik kapasite ortalamalarına göre yüksek (AE1) ve düşük (AE0) olarak iki gruba ayrılıp değerlendirilmişlerdir.

**BULGULAR:** Katılımcıların Go/NoGo R-Go tepki süresi ve ihmal hatası ortalamaları hipoksi öncesi döneme göre hipokside anlamlı artış göstermiştir. Digit Span testinde ise hipoksideki bellek genişliği ve doğru yanıt sayısında hipoksi öncesine göre anlamlı düşme tespit edilmiştir. Bu bulgular aerobik kapasite ortalamasına göre incelendiğinde hem Go/NoGo hem Digit Span testlerindeki olumsuz etkilenmeler aerobik kapasitesi düşük grupta aynı şekilde tespit edilmiş fakat aerobik kapasitesi yüksek grupta hipoksiden olumsuz etkilenme tespit edilmemiştir (Şekil 1,2). Özellikle kısa dönem hafıza, işleyen bellek gibi bilişsel fonksiyonları test eden Digit Span skorları ile aerobik kapasite arasında hipoksi öncesi korelasyon bulunmaz iken hipokside pozitif anlamlı korelasyon tespit edilmiştir (Tablo 1,2).

**TARTIŞMA:** Daha önce yapılmış benzer çalışmalarla uyumlu olarak hipokside, hem bilişsel hem de psikomotor işlevlerin olumsuz etkilenebileceği tespit edilmiştir. Özellikle aerobik kapasitenin yüksek olmasının hem bilişsel hem de psikomotor işlevlerin hipoksideki bozulmaya karşı olumlu yönde koruyucu etkisi olabileceği değerlendirilmiştir. Uçuculara aerobik ağırlıklı egzersizler de içeren düzenli spor alışkanlığı kazandırmanın onların akut hipoksiye karşı dayanıklılıklarını arttırabilecek bir etken olarak önerilmesi uygun görülmüştür.

**Anahtar Kelimeler:** hipobarik, bilişsel, zihinsel, aerobik, hipoksi

Şekil 1

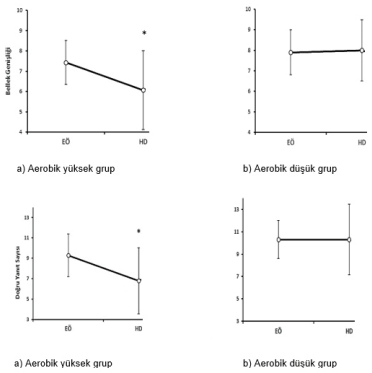


EÖ: Hipoksi öncesi, HD: Hipoksi dönemi * p<0,05

Şekil 2

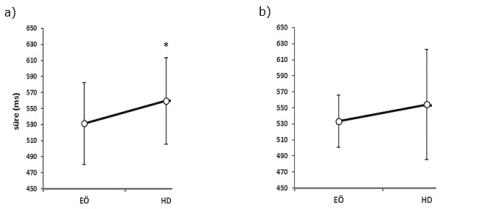


a: Aerobik kapasitesi düşük, b: Aerobik kapasitesi yüksek grubun, GoNoGo (R-Go) ortalamasının dönemsel değişim grafiği. AE0 grupta HD R-Go ortalamaları EÖ ortalamasından yüksek ve istatistiksel olarak anlamlıdır.

Aerobik kapasitesine göre gruplandırılan katılımcıların Digit Span test verileri. EÖ: Hipoksi öncesi, HD: Hipoksi dönemi * p<0,05

Tablo 1

| | Hipoksi Öncesi | | | Hipoksi Dönemi | | |
|---|---|---|---|---|---|---|
| | AE0 (n=15) | AE1 (n=10) | p | AE0 (n=15) | AE1 (n=10) | p |
| GNG_TSP | 469,59±45,24 | 465,93±42,25 | 0,935 | 482,57±35,30 | 459,72±54,50 | 0,238 |
| GNG_TSR | 531,34±50,90 | 533,31±32,40 | 0,461 | 559,56±54,15 | 554,13±68,64 | 1 |
| GNG_İS% | 93,42±2,50 | 93,09±2,54 | 0,683 | 90,16±9,11 | 91,90±5,14 | 0,935 |
| GNG_İH | 0,53±0,74 | 0,60±0,84 | 0,935 | 2,27±3,08 | 1,60±1,95 | 0,849 |
| DSP_BG | 7,43±1,08 | 7,90±1,10 | 0,437 | 6,07±1,94 | 8,00±1,49 | * 0,022 |
| DSP_DS | 9,29±2,09 | 10,30±1,70 | 0,285 | 6,79±3,23 | 10,30±3,16 | * 0,019 |

Aerobik etki incelemesi. Veriler ortalama ± standart sapma şeklinde gösterilmiştir.GNG_TSP: GNG P-Go tepki süresi (ms), GNG_TSR: GNG R-Go tepki süresi (ms), GNG_İH: GNG ihmal hatası, GNG_İS%: GNG isabet yüzdesi, DSP_BG: Digit Span bellek genişliği, DSP_DS: Digit Span doğru yanıt sayısı.

Tablo 2

| | Hipoksi Öncesi VO2maks | Hipoksi Dönemi VO2maks |
|---|---|---|
| GNG_TSP | - | - |
| GNG_TSR | - | - |
| GNG_İS% | - | - |
| GNG_İH | - | - |
| DSP_BG | - | + |
| DSP_DS | - | + |

Aerobik kapasite ile nöropsikolojik test verilerinin dönemsel değişimi arasındaki korelasyon tablosu. (-): Korelasyon yok, (+): Korelasyon var. GNG_TSP: GNG P-Go tepki süresi, GNG_TSR: GNG R-Go tepki süresi, GNG_İH: GNG ihmal hatası, GNG_İS%: GNG isabet yüzdesi, DSP_BG: Digit Span bellek genişliği, DSP_DS: Digit Span doğru yanıt sayısı.

# EP-092
# İNSAN SOLUNUM (DİYAFRAM) İSKELET KASLARININ TERMODİNAMİK ANALİZİ

Jale Çatak[1], Mustafa Özilgen[2], Bayram Yılmaz[3], Elif Develi[4]

[1]Yeditepe Üniversitesi, Beslenme ve Diyetetik Bölümü, İstanbul
[2]Yeditepe Üniversitesi, Gıda Mühendisliği Bölümü, İstanbul
[3]Yeditepe Üniversitesi, Fizyoloji Ana Bilim Dalı, İstanbul
[4]Yeditepe Üniversitesi, Fizyoterapi ve Rehabilitasyon Bölümü, İstanbul

**GİRİŞ:** Kas, kimyasal enerjiyi doğrudan işe dönüştüren termodinamik bir motordur. Termodinamik analizler proseslerin fizibilitesini test eder. Termodinamiğin ikinci kanunu entropiyi tanımlar ve enerji kayıplarını ölçmemizi sağlar. Entropi, bir sistemin düzensizliğinin ölçüsüdür. Termodinamik açıdan diyafram, bir solunum döngüsü sırasında harcadığı enerjinin bir kısmını işe dönüştüren bir makine (piston) olarak çalışan açık termal bir sistemdir. Hiç durmadan işleyen bu sürekli prosesde, entropi birikimine bağlı olarak dokunun düzensizliği artış gösterir ve bu da zamanla kasın iş veriminin azalması nedeniyle, solunumda hasara yol açabilir. Ekserji, maksimum yararlı iş olarak tanımlanır ve her geri dönüşümsüz prosesde entropi üretimi sonucu ekserji yıkımı gerçekleşir (entropi üretiminin neden olduğu kullanılabilir enerji kaybını belirleyen bir ifadedir). Bu çalışmanın amacı, diyafram kasları tarafından yapılan işin termodinamik analizi ile, ekserji yıkımının ve entropi üretiminin hesaplanmasıdır.

**GEREÇLER VE YÖNTEM:** Bu çalışmada termodinamik analizler, insan solunum sistemi ve diyafram alt sistemi üzerinden modellenmiş, termodinamiğin bir ve ikinci kanunları uygulanarak analizler yapılmıştır. Diyafram kasları etrafında termodinamik analizler kütle, enerji, ekserji ve entropi balansları uygulanarak yapılmıştır. Analiz sonucunda kaslar tarafından yapılan iş için, kullanılan glikoz tüketimi, ekserji yıkımı ve entropi üretimi hesaplanmıştır.

**BULGULAR:** Sağlıklı bir bireyin dinlenme halindeki solunum (diyafram) için yaptığı işin termodinamik analizi sonucunda ekserji yıkımı minimum ve maximum değerleri sırasıyla 8.41x10-3 kJ/min ile 12x10-3 kJ/min arasında değiştiği hesaplanmıştır. Entropi üretiminin ise 2.82x10-5 ile 4.03x10-5 arasında olduğu görülmüştür. Diyafram kasının kullandığı glikoz minimum ve maksimum iş değerleri için hesaplanmıştır. Termodinamiğin birinci kanununa göre enerji dengesi analizi sonuçlarına bakıldığında, bu iş için harcanan glikoz 0.22 - 0.31 mmol/min olarak hesaplanmıştır.

**SONUÇ VE TARTIŞMA:** Diyaframın yaptığı kas işi maksimuma çıktığında ekserji yıkımı da artmaktadır. Entropi üretimi substrat kullanımı ile arttığından, sağlıklı bireyin solunumunda diyaframın yaptığı iş maksimum olduğunda buna bağlı olarak entropi üretimi de artmaktadır. Bu termodinamik analiz ile, solunum sırasında diyafram kasında gerçekleşen ekserji yıkımı ve entropi üretimi, kasın yaptığı işe bağlı olarak, kan dolaşımıyla birlikte çalışılmıştır. Diyafram kasının yaptığı işin termodinamik analiz ile değerlendirilmesiyle, solunumsal problemlerin iş performansının belirlenmesinde ek bilgiler sağlayabilir. Kronik Obstruktif Akciğer Hastalığı (KOAH) olan bireylerde, solunum için yapılması gereken kas işinin arttığı göz önünde bulundurulduğunda, entropi üretiminin bu hastalarda daha da artacağı kanısındayız.

**Anahtar Kelimeler:** solunum termodinamiği, diyafram ekserji yıkımı, diyafram entropi üretimi, diyafram kas işi

# EP-093
# SOLUNUM FONKSİYON TEST DEĞERLERİ İLE 25.000 FT YÜKSEKLİK EŞDEĞER BASINCINDAKİ ETKİLİ BİLİNÇ ZAMANI İLİŞKİSİ

Şükrü Hakan Gündüz[1], Savaş İlbasmış[2]

[1]Sağlık Bilimleri Üniversitesi Hava Uzay Hekimliği Anabilim Dalı
[2]Uçucu Sağlığı Araştırma ve Eğitim Merkez Başkanlığı

**GİRİŞ:** Havacılıkta hipoksi eğitimlerinde hipoksinin genel bir ölçütü olarak Etkili Bilinç Zamanı (EBZ) değerleri kullanılmaktadır. Bu ölçüt hipoksik ortama maruz kalma ile başlayan ve kişinin bilinç kaybına doğru ilerlerken kendisini kurtarabileceği son ana kadar geçen süre olarak tanımlanmaktadır. Bu çalışmada katılımcıların solunum fonksiyon testi (SFT) değerleri ile bu süre arasında bir ilişki olup olmadığı araştırılmıştır.

**METOD:** Uçuş fizyolojisi eğitim amacıyla başvuran 20 uçucu personel çalışmaya dahil edilmiştir. Katılımcılara eğitime girmeden hemen önce SFT uygulanmıştır ve eğitime alınmışlardır. Hipoksi eğitimi alçak basınç odasında 25.000 ft eşdeğer basınçta gerçekleştirilmiştir. Eğitim esnasında katılımcıların SpO2 ve kalp hızı değerleri monitörize edilmiştir. EBZ ölçümünde kişinin önündeki testleri yapamayacak hale gelmesi veya oksijen satürasyonlarının 60'ın altına inmesi durumlarında %100 oksijene geçirilip bu sürenin kaydedilmesi yöntemi uygulanmıştır.

**BULGULAR:** Katılımcıların yaş ortalamaları 23,70±0,23 VKİ: 24,76±0,42 ve EBZ: 237,10±12,0 olarak hesaplanmıştır (Şekil 1). Katılımcıların SFT de FEV1, FVC, FEV1/FVC, FEF 25-75 ve PEF parametreleri ile EBZ arasında yapılan korelasyon testinde istatistiksel olarak anlamlı bir bağıntı saptanmamıştır (Şekil 2).

**TARTIŞMA:** Sağlıklı katılımcılarda hipoksi dayanıklılığının bir göstergesi olarak kabul edilen EBZ ile SFT parametreleri arasında doğrudan bir korelasyon bulunmamıştır. Bunun nedeni katılımcıların SFT değerlerinin tamamen yaş gruplarına göre normal sınırlar içerisinde olmasından kaynaklanmış olabilir. SFT parametrelerinde bozulma bulunan solunum yolu hastaları ile benzer bir çalışmada belirgin farklar olabileceği değerlendirilmiştir. Bu tür bir çalışma ile solunum yolu hastalığı olan hastaların uçak yolculuklarından önce SFT değerlerinin öneminin daha net ortaya konulabileceği değerlendirilmiştir.

**Anahtar Kelimeler:** Faydanılabilir bilinç zamanı, Hipoksi, solunum fonksiyon testi, irtifa

Şekil 1

**Descriptive Statistics**

| | Mean | Std. Deviation | N |
|---|---|---|---|
| TUC25K | 237,10 | 53,676 | 20 |
| FEV1 | 5,4685 | ,68344 | 20 |
| FVC | 5,4685 | ,68344 | 20 |
| FEV1_FVC | 81,5400 | 7,13851 | 20 |
| FEF_2575 | 4,5540 | 1,05665 | 20 |
| PEF | 13,9635 | 24,15203 | 20 |

Şekil 2

**Correlations**

| | | TUC25K | FEV1 | FVC | FEV1_FVC | FEF_2575 | PEF |
|---|---|---|---|---|---|---|---|
| TUC25K | Pearson Correlation | 1 | ,138 | ,138 | ,050 | ,164 | ,276 |
| | Sig. (2-tailed) | | ,561 | ,561 | ,833 | ,489 | ,238 |
| | N | 20 | 20 | 20 | 20 | 20 | 20 |
| FEV1 | Pearson Correlation | ,138 | 1 | 1,000** | -,355 | ,177 | -,055 |
| | Sig. (2-tailed) | ,561 | | ,000 | ,124 | ,455 | ,818 |
| | N | 20 | 20 | 20 | 20 | 20 | 20 |
| FVC | Pearson Correlation | ,138 | 1,000** | 1 | -,355 | ,177 | -,055 |
| | Sig. (2-tailed) | ,561 | ,000 | | ,124 | ,455 | ,818 |
| | N | 20 | 20 | 20 | 20 | 20 | 20 |
| FEV1_FVC | Pearson Correlation | ,050 | -,355 | -,355 | 1 | ,773** | ,583** |
| | Sig. (2-tailed) | ,833 | ,124 | ,124 | | ,000 | ,007 |
| | N | 20 | 20 | 20 | 20 | 20 | 20 |
| FEF_2575 | Pearson Correlation | ,164 | ,177 | ,177 | ,773** | 1 | ,497* |
| | Sig. (2-tailed) | ,489 | ,455 | ,455 | ,000 | | ,026 |
| | N | 20 | 20 | 20 | 20 | 20 | 20 |
| PEF | Pearson Correlation | ,276 | -,055 | -,055 | ,583** | ,497* | 1 |
| | Sig. (2-tailed) | ,238 | ,818 | ,818 | ,007 | ,026 | |
| | N | 20 | 20 | 20 | 20 | 20 | 20 |

**. Correlation is significant at the 0.01 level (2-tailed).
*. Correlation is significant at the 0.05 level (2-tailed).

# EP-094
# İNSAN KENDİ ALVEOLLERİNİN RÜPTÜRE OLMASINA NEDEN OLABİLİR Mİ?; OLGU SUNUMU

Akın Savaş Toklu[1], Mustafa Erelel[2]

[1]İstanbul Üniversitesi, İstanbul Tıp Fakültesi, Sualtı Hekimliği ve Hiperbarik Tıp Anabilim Dalı, İstanbul
[2]İstanbul Üniversitesi, İstanbul Tıp Fakültesi, Göğüs Hastalıkları Anabilim Dalı, İstanbul

**GİRİŞ:** Normal şartlarda akciğer çıkış barotravması ve arteriyel gaz embolisi sualtında soluma aygıtı kullanılan dalışlarda görülmekte olup, nefes tutularak yapılan serbest dalışlarda oldukça nadir görülmektedir. Dinamik apnea serbest dalış sporunun branşlarından birisi olup, sualtında yatay konumda paletli ya da paletsiz yüzerek gerçekleştirilen bir aktivitedir. Bazı serbest dalıcılar sualtında kalış sürelerini arttırmak için hiperventilasyon ve paketleme/yedekleme (lung packing, buccal pumping veya glossopharyngeal insufflation) gibi bazı manevralara başvurmaktadırlar. Nefes tutarak yapılacak performanstan önce gerçekleştirilen ve paketleme veya yedekleme olarak adlandırılan manevra ile akciğerler alınan hava hacmi arttırılabilmektedir. Teorik olarak bu manevralar ile transpulmoner basıncın artacağı ve alveol rüptürü gelişebileceğini söylemek mümkündür.

**OLGU:** Önceden herhangi bir sağlık problemi olmayan 40 yaşındaki erkek serbest dalıcı bir yıldır dinamik apne dalında yarışmalara katılmıştır. Dinamik apne eğitimi için havuzda 1,5-2 metre derinliğe dalış yapan serbest dalıcı, nefes tutma öncesi yaklaşık 20 saniye süre ile yedekleme/paketleme manevrası yapmıştır. Dalışının 10. saniyesinde baş dönmesi, bulantı ve vücudunda uyuşmalar gelişen dalıcı yüzeye geldiğinde vücudunun sağ tarafının kontrolünü kaybetmiş ve görme bozukluğu ortaya çıkmıştır. Yüzeye geldikten sonra 30 saniye içinde görme bozukluğu dışındaki şikayetleri ortadan kalkmıştır. Yaklaşık bir saat sonra tüm şikayetleri herhangi bir tedavi uygulanmaksızın ortadan kalkan dalıcı olaydan iki gün sonra İstanbul Tıp Fakültesi, Sualtı Hekimliği ve Hiperbarik Tıp Anabilim Dalı'na başvurmuştur. Fizik muayenede sağ akciğer bazalinde raller dışında herhangi bir patoloji tespit edilmeyen dalıcının beyim MR görüntülemesi normal olarak değerlendirilmiş olup çekilen akciğer tomografisinde sağ akciğer alt lobda büllöz lezyona rastlanmıştır. Üç ay sonra kontrol muayenesi yapılan dalıcının akciğerlerindeki lezyonun kaybolduğu görülmüş ve transpulmoner basınç artışına neden olacak peketleme/yedekleme gibi manevralardan kaçınması kaydıyla tekrar dalış yapmasına izin verilmiştir.

**SONUÇ:** Olguda görüntüleme yöntemi ile kanıtlanmamasına rağmen, ortaya çıkan şikayetler arteriyel gaz embolisini düşündürmektedir. Transpulmoner basınç artışı nedeniyle alveol rüptürü ve arteriyel gaz embolisi gelişebileceğinden, serbest dalış öncesi paketleme/yedekleme gibi manevralardan sakınılmalıdır.

**Anahtar Kelimeler:** akciğer barotravması, arteriyel gaz embolisi, yedekleme, paketleme, serbest dalış

Resim-1

Dinamik apne kategorisinde serbest dalıcı soluk tutarak havuzda yatay şekilde yüzüp mesafe kat eder.

Resim-2



Paketleme/yedekleme manevrasında derin bir inspiryumdan sonra ağıza alınan ek hava akciğerlere göndermeye

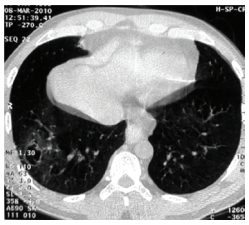

Olaydan iki gün sonra çekilen akciğer tomografisinde sağ akciğerde büllöz hasar tespit edilmiştir.

Resim-4

Kontrol tomografisinde sağ akciğerde büllöz hasar kaybolmuştur.

(buccal pumping) çalışır

## EP-095
## GENÇ ERİŞKİNLERDE VÜCUT YAĞ ORANI VE VÜCUT KİTLE İNDEKSİ İLE SOLUNUM KAS KUVVETİ İLİŞKİSİ

Gizem Ergezen[1], Merve Yılmaz[1], Rengin Demir[2]

[1]İstanbul Medipol Üniversitesi, Fizyoterapi ve Rehabilitasyon Ana Bilim Dalı, İstanbul
[2]İstanbul Üniversitesi, Kardiyoloji Enstitüsü, İstanbul

**AMAÇ:** Obezite, günümüzde gelişen en büyük halk sağlığı problemidir, komorbit hastalıklar geliştirmesine ek olarak respiratuar kas kuvvetini de değiştirebilir. Bu değişim, yağ dokusunun göğüs duvarında depolanmasıyla meydana gelebilir. Maksimal İnspiratuar Basınç (MIP) ve Maksimal Ekspiratuar Basınç (MEP)tıkalı hava yoluna karşı yapılan maksimal inspirasyon ve ekspirasyon sonucunda ölçülen solunum kaslarının maksimal kuvvetidir. Çalışmamızda genç erişkinlerde değişen vücut yağ oranı ile MIP ve MEP değerleri arasındaki ilişkinin saptanması hedeflenmiştir.

**YÖNTEM:** Çalışmamıza Son 6 ay içinde kardiyopulmoner, ortopedik, romatizmal ya da metabolik hastalık hikayesi bulunmayan 60 kişi alınmıştır. Katılımcıların yaş, boy uzunluğu, vücut ağırlığı, beden kitle indeksi, göğüs-bel-kalça çevre ölçümü, sigara, alkol ve ilaç kullanımı, sağlık sorunlarının bulunup bulunmadığı, sistolik/diastolik kan basıncı ve oksijen satürasyonu kaydedildi. Solunum kas gücü, Micro RPM ağız basınç ölçeği kullanılarak MIP ve MEP değerleri üçer tekrar sonucunda belirlendi. Vücut yağ yüzdesi skinfold kaliper kullanılarak ölçüldü ve ölçüm sonuçları hesaplandı. Çalışmamızın istatistiki analizleri SPSS 22.0 yazılımı ile gerçekleştirildi.

**BULGULAR:** Çalışmaya 43'ü kadın, 17'si erkek olmak üzere 60 yetişkin dahil edildi. Yaş ortalaması 23,00±3,40 yıl, boy ortalaması 1,68 ± 7,58 m, kilo ortalaması 62,83±11,36 kg, Vücut Kitle İndeksi (VKİ) ortalaması 21,99±3,25 kg/m2, Vücut Yağ Oranıi %19,60±6,03 olarak kaydedilmiştir. Yapılan ölçüm sonuçlarına göre; Vücut Yağ Oranı ile MIP ve MEP arasında, Bel/Kalça Oranı ile MIP ve MEP arasında istatiksel olarak anlamlı, zıt korelasyon tespit edilmiştir.

**ÇIKARIMLAR:** Çalışmamızda vücutta depolanan yağ dokusunun, solunum kas kuvveti üzerine de olumsuz etkileri olduğu görülmüştür. Solunum kas kuvvetinin azalmasıyla beraber kişinin solunum için kullandığı mekanik iş artacak ve yaşam kalitesi düşecektir. Obez kişilerde pulmoner rehabilitasyon ve solunum kas kuvvetini arttırmaya yönelik çalışmalar yapılmalıdır.

**Anahtar Kelimeler:** MEP; MIP, Solunum Kas Kuvveti, Vücut Kitle İndeksi(VKİ), Vücut Yağ Oranı

Micro RPM ile solunum kas kuvveti ölçümü

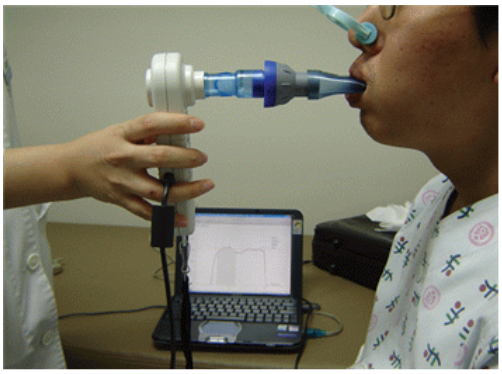

Demografik Bilgiler

| | Minimum Değer | Maksimum Değer | Ortalama Değer | Standart Sapma |
|---|---|---|---|---|
| Yaş | 19 | 26 | 23 | 3,4 |
| Boy | 155 | 191 | 168,96 | 7,58 |
| Kilo | 45 | 93 | 62,83 | 11,36 |
| Beden Kitle İndeksi | 16 | 31,55 | 21,99 | 3,25 |

Vucut Yag Orani, Vucut Kitle Indeksi, Bel Kalca Orani ve solunum kas kuvveti arasindaki korelasyon degerleri

| | | MIP | MEP |
|---|---|---|---|
| **Vücut Yağ Oranı** | r | -0,26 | -0,367 |
| | p | 0,045* | 0,004** |
| **Bel/Kalça Oranı** | r | -0,234 | -0,25 |
| | p | 0,036* | 0,029* |
| **Vücut Kitle İndeksi** | r | -0,059 | -0,052 |
| | p | 0,329 | 0,348 |

MIP= Maksimal Inspiratuar Basınç; MEP= Maksimal Ekspiratuar Basınç

* p≤0,05

** p≤0,01

# EP-096
# KRONİK KALP YETMEZLİKLİ HASTALARDA SOLUNUM FONKSİYONU İLE SOLUNUM KAS KUVVETİ, FONKSİYONEL EGZERSİZ KAPASİTESİ, EL KAVRAMA KUVVETİ VE DİSPNE DÜZEYİ ARASINDAKİ İLİŞKİ

Baha Naci[1], Rengin Demir[2], Cihan Kılıç[3], Zerrin Yiğit[2]

[1]İstanbul Medeniyet Üniversitesi, Fizyoterapi ve Rehabilitasyon Ana Bilim Dalı
[2]İstanbul Üniversitesi, Kardiyoloji Enstitüsü
[3]İstanbul Tıp Fakültesi, İç Hastalıkları Ana Bilim Dalı, Geriatri Bilim Dalı

**GİRİŞ:** Kronik kalp yetmezliği (KKY) hastalarında solunum işi artmakta, solunum kas kuvveti azalma eğilimi göstermektedir. Ek olarak egzersiz toleransı ve kondüsyondaki azalma; dispne ve yorgunluğa neden olarak fonksiyonel kapasiteyi düşürmektedir. Bu çalışmanın amacı KKY hastalarında pulmoner fonksiyon ile solunum kas kuvveti, fonksiyonel egzersiz kapasitesi, el kavrama kuvveti ve dispne düzeyi arasındaki ilişkinin incelenmesidir.

**GEREÇLER VE YÖNTEM:** Çalışmaya New York Kalp Birliği (NYHA) fonksiyonel sınıf II-III KKY'li, klinik açıdan stabil 52 hasta (42 erkek, 10 kadın) dahil edildi. Zorlu vital kapasite (FVC), birinci saniyedeki zorlu ekspiratuar volüm (FEV1), FEV1/FVC oranı, zorlu ekspiratuar akımın %25-75'i (FEF25-75), tepe akım hızı (PEF) değerleri solunum fonksiyon testi (SFT) yapılarak kaydedildi. Solunum kas kuvveti için ağız basınç ölçüm cihazı kullanılarak maksimal inspiratuar ve ekspiratuar basınçlar (MIP ve MEP) belirlendi. Fonksiyonel egzersiz kapasitesi 6 Dakika Yürüme Testi (6DYT), el kavrama kuvveti ise el dinamometresi ile bilateral olarak ölçüldü. Dispne düzeyi Medical Research Council (MRC) skalası ile değerlendirildi. Verilerin istatistiksel analizinde ilişkileri değerlendirmede Pearson korelasyon analizi kullanıldı.

**BULGULAR:** Hastaların demografik ve klinik özellikleri Tablo 1'de yer almaktadır. Solunum fonksiyon testi parametreleri ile MIP, MEP, 6DYT mesafesi, 6DYT dinlenme süresi, el kavrama kuvveti ve dispne düzeyi arasındaki ilişkiler Tablo 2'de verildi.

**SONUÇ:** KKY'li hastalardaki SFT parametreleri ile solunum kas kuvveti güçlü korelasyon gösterdi. Bunun yanında gelişmiş SFT değerlerinin daha uzun 6DYT mesafesi, daha az 6DYT dinlenme süresi ve daha iyi el kavrama kuvveti ile ilişkili olduğunu saptadık. Solunum fonksiyonları ile dispne şiddeti arasında ise negatif korelasyon bulduk.

**TARTIŞMA:** KKY'li hastalarla yapılan çeşitli çalışmalarda özellikle inspiratuar kas zayıflığının; egzersiz intoleransı ve dispne için en önemli faktörlerden biri olduğu, zayıf solunum fonksiyonlarının egzersiz kapasitesini düşürdüğü bulunmuştur. Biz de çalışmamızda solunum parametrelerinin egzersiz kapasitesi, dispne düzeyi ve el kavrama kuvveti ile ilişkili olduğunu bulduk. KKY'li hastalarda kardiyak rehabilitasyon programlarının temel amacı egzersiz toleransı ve yaşam kalitesini geliştirmek olduğu için bu hastalardaki pulmoner fonksiyonların ve respiratuar kas kuvvetinin değerlendirilmesinin önemli olduğunu düşünmekteyiz.

**Anahtar Kelimeler:** solunum, kronik kalp yetmezliği, fonksiyonel egzersiz kapasitesi, dispne

Tablo 1. Hastaların demografik ve klinik özellikleri

| | n=52 |
|---|---|
| DEMOGRAFİK ÖZELLİKLER | |
| Yaş (yıl) | 64,4±9,5 |
| Boy (m) | 1,67±0,1 |
| Vücut Ağırlığı (kg) | 78,8±14,6 |
| Vücut Kitle İndeksi (kg/m2) | 28,1±4,7 |
| RİSK FAKTÖRLERİ | |
| Sigara (paket x yıl) | 22,1±24,1 |
| Hipertansiyon | 47 (%90,4) |
| Diyabetus Mellitus | 30 (%57,7) |
| Hiperlipidemi | 38 (%73,1) |

Tablo 2. Solunum fonksiyon testi parametreleri ile solunum kas kuvveti, 6DYT, el kavrama kuvveti ve dispne düzeyi arasındaki ilişki

| | MIP (cmH2O) | MEP (cmH2O) | 6DYT Mesafesi (m) | 6DYT dinlenme süresi (sn) | El kavrama kuvveti_ Sağ (kg) | El Kavrama Kuvvveti_Sol (kg) | Dispne Şiddeti (MRC) |
|---|---|---|---|---|---|---|---|
| FVC (l) | r=0,60** p<0,01 | r=0,37** p<0,01 | r=0,55** p<0,01 | r=-0,45** p<0,01 | r=0,81** p<0,01 | r=0,81** p<0,01 | r=-0,43** p<0,01 |
| %FVC | r=0,43** p<0,01 | r=0,20 p>0,05 | r=0,34* p<0,05 | r=-0,32* p<0,05 | r=0,26 p>0,05 | r=0,34* p<0,05 | r=-0,38** p<0,01 |
| FEV1 (l) | r=0,63** p<0,01 | r=0,43** p<0,01 | r=0,56** p<0,01 | r=-0,45** p<0,01 | r=0,80** p<0,01 | r=0,81** p<0,01 | r=-0,44** p<0,01 |
| %FEV1 | r=0,50** p<0,01 | r=0,27* p<0,05 | r=0,26 p>0,05 | r=-0,29* p<0,05 | r=0,27 p>0,05 | r=0,35* p<0,05 | r=-0,36** p<0,01 |
| FEV1/FVC | r=0,33* p<0,05 | r=0,23 p>0,05 | r=0,02 p>0,05 | r=-0,08 p>0,05 | r=0,15 p>0,05 | r=0,18 p>0,05 | r=-0,08 p>0,05 |
| FEF25-75 (l/sn) | r=0,62** p<0,01 | r=0,43** p<0,01 | r=0,42** p<0,01 | r=-0,35* p<0,05 | r=0,65** p<0,01 | r=0,67** p<0,01 | r=-0,32* p<0,05 |
| %FEF25-75 | r=0,59** p<0,01 | r=0,39** p<0,01 | r=0,24 p>0,05 | r=-0,27 p>0,05 | r=0,45** p<0,01 | r=0,49** p<0,01 | r=-0,28* p<0,05 |
| PEF (l/sn) | r=0,64** p<0,01 | r=0,48** p<0,01 | r=0,39** p<0,01 | r=-0,41** p<0,01 | r=0,68** p<0,01 | r=0,68** p<0,01 | r=-0,47** p<0,01 |
| %PEF | r=0,55** p<0,01 | r=0,40** p<0,01 | r=0,26 p>0,05 | r=-0,36** p<0,01 | r=0,43** p<0,01 | r=0,46** p<0,01 | r=-0,45** p<0,01 |

**. Korelasyon 0,01 düzeyinde anlamlıdır *. Korelasyon 0,05 düzeyinde anlamlıdır

# EP-097
# YAŞLI HASTALARDA KONVANSİYONEL TRANSBRONŞİYAL İĞNE ASPİRASYONUNUN TANISAL DEĞERİ

Sevinç Sarınç Ulaşlı[1], Deniz Köksal[1], Oğuz Karcıoğlu[1], Elif Babaoğlu[1], Sevgen Önder[2], Salih Emri[1]

[1]Hacettepe Üniversitesi Göğüs Hastalıkları AD, Ankara
[2]Hacettepe Üniversitesi Patoloji AD, Ankara

**GİRİŞ:** Yaşlı popülasyonda yüksek hastalık insidansı ve komplikasyonlar nedeni ile tanı ve tedavi için en erken dönemde gereken işlemler yapılmalıdır. Konvansiyonel transbronşiyal iğne aspirasyonu (K-TBİA) genel popülasyonda mediastinal lezyonların tanısında ve akciğer kanserinin evrelemesinde önemli ve güvenli bir tanı yöntemidir. Bu çalışmada 65 yaş ve üstü hastalarda K-TBİA işleminin tanı değeri ve işlem ile ilişkili komplikasyonların araştırılması hedeflenmiştir.

**YÖNTEM:** Merkezimizde yapılan ardışık K-TBİA sonuçları retrospektif olarak değerlendirildi. Demografik bilgiler, klinik, radyolojik ve bronkoskopik bulgular, K-TBİA işlemi sırasında gelişen komplikasyonlar kaydedildi. Yaşlı (65 yaş ve üstü) ve genç hastalarda (65 yaş altı) tanısal K-TBİA (polimorfik görünümde lenfoid hücrelerin bulunması) insidansı ve işlem ile ilişkili komplikasyonlar karşılaştırıldı.

**SONUÇLAR:** K-TBİA işlemi 2012 ile 2016 yılları arasında toplam 345 hastaya [228 genç hasta (Kadın/Erkek = 95/133) ve 117 yaşlı hasta (Kadın/Erkek=30/87)] uygulandı. Yaşlı hastaların yaş ortalaması 70,4±4,6 yıl, genç hastaların yaş ortalaması 52,7 ± 10 yıldı. Yaşlı hastaların %76.1'inde ve genç hastaların %79.8'inde K-TBİA işlemi tanısaldı. K-TBİA işleminin tanısal değerinde yaşlı ve genç hastalar arasında istatistiksel olarak anlamlı farklılık izlenmedi (p = 0,421). K-TBİA işlemi sırasında hastalarda majör komplikasyon izlenmedi. Minör komplikasyon olarak yaşlı hastaların birinde bronkospazm gelişirken genç hastaların ikisinde minör kanama ve üçünde bronkospazm izlendi. Genç ve yaşlı hastalarda K-TBİA işlemi sırasında gelişen minör komplikasyonlar açısından anlamlı farklılık saptanmadı (p = 0,36).

**TARTIŞMA:** Bu çalışmanın sonuçları K-TBİA işleminin 65 yaş ve üstündeki hastalarda da benzer tanı oranları ile güvenle yapılabileceğini göstermektedir.

**Anahtar Kelimeler:** Yaşlı, konvansiyonel transbronşiyal iğne aspirasyonu, tanısal değer

Tablo 1

**Tablo 1.** Sitolojik tanı

| Sitolojik Tanı | Genç hastalar (<65 yaş) (n=228) | Yaşlı hastalar (≥65 yaş) (n=117) | p |
|---|---|---|---|
| Bronkojenik karsinom | 87 (%38) | 48 (%41) | 0.54 |
| Granülomatöz inflamasyon | 34 (%14.9) | 3 (%2.5) | **<0.001** |
| Lenfoma | 0 | 1 (%0.8) | 0.16 |
| Antrakoz | 0 | 1 (%0.8) | 0.16 |
| Reaktif lenf nodu | 61 (%26.7) | 36 (%30.7) | 0.43 |
| Tanısal | 182 (%79.8) | 89 (%76.1) | 0.42 |
| Tanısal Değil | 46 (%20.2) | 28 (%23.9) | 0.42 |

Tablo 2

**Tablo 2.** K-TBİA işleminin yapıldığı istasyon ve lezyonların tanı oranlarının karşılaştırılması

| Biyopsi yapılan istasyon veya lezyon | Toplam Sayı (n=517) | Genç hastalar (<65 yaş) (n=337) | Yaşlı hastalar (≥65 yaş) (n=180) | p |
|---|---|---|---|---|
| Subkarinal LN | 254 | %79.5 (136/171) | %74.6 (62/83) | 0.38 |
| Sağ paratrakeal LN | 149 | %65.9 (62/94) | %63.6 (35/55) | 0.77 |
| Sol paratrakeal LN | 15 | %36.3 (4/11) | %25 (1/4) | 0.675 |
| Sağ hilar LN | 52 | %59.3 (19/32) | %55 (11/20) | 0.756 |
| Endobronşiyal lezyon | 47 | %86.2 (25/29) | %88.8 (16/18) | 0.787 |

# EP-098
# YAŞLI BİREYLERDE İNSPİRATUAR KAS KUVVETİNİN BELİRLEYİCİLERİ

İsmail Özsoy[1], Buse Özcan Kahraman[1], Gülşah Özsoy[2], Nursen İlçin[1], Nil Tekin[3], Sema Savcı[1]

[1]Dokuz Eylül Üniversitesi, Fizik Tedavi ve Rehabilitasyon Yüksekokulu, İzmir
[2]İzmir Bozyaka Eğitim ve Araştırma Hastanesi, Fiziksel Tıp ve Rehabilitasyon Anabilim Dalı, İzmir
[3]İzmir Narlıdere Huzurevi Yaşlı Bakım ve Rehabilitasyon Merkezi,İzmir

**GİRİŞ:** Yaşlanma ile birlikte birçok sistemde ve organda yapısal ve fizyolojik değişiklikler meydana gelir. Bu değişikler birçok yapı ile birlikte inspiratuar kas kuvvetini de etkilemektedir. Çalışmalarda inspiratuar kas kuvvetinin yaşlanma ile azaldığı gösterilmiştir. İnspiratuar kas kuvvetini etkileyen faktörleri belirlemek, inspiratuar kas zayıflığını önlemek için önemlidir. Bu nedenle çalışmanın amacı, yaşlı bireylerde inspiratuar kas kuvvetinin belirleyicilerini saptamaktı.

**GEREÇLER VE YÖNTEM:** Çalışmaya 65 yaş üstü toplam 31 yaşlı birey dâhil edildi. Katılımcıların demografik ve klinik bilgileri kaydedildi. Katılımcıların inspiratuar kas kuvveti maksimal inspiratuar basınç (MIP) ölçülerek değerlendirildi. Katılımcıların dispne algılarını değerlendirmek için Modifiye Tıbbi Araştırma Konseyi (mMRC) Dispne Ölçeği kullanıldı. Diz ekstansiyon kas kuvveti hand-held dinamometre ile değerlendirildi. 6 Dakika Yürüme Testi (6DYT), fonksiyonel egzersiz kapasitesini değerlendirmek için yapıldı. İnspiratuar kas kuvvetinin belirleyicilerini saptamak için çoklu doğrusal regresyon uygulandı.

**BULGULAR:** Maksimal inspiratuar basınç, mMRC skoru (r = -0.499, p=0.004), diz ekstansiyon kuvveti (r = 0.669, p <0.001) ve 6MWT mesafesi (r = 0.484, p=0.006) ile korele bulundu. Çoklu doğrusal regresyon analizi sonucunda, yaşlı bireylerde inspiratuar kas kuvvetinin belirleyicisi olarak 42.9 varyansla diz ekstansiyon kas kuvveti bulundu.

**SONUÇ VE TARTIŞMA:** Yaşlı bireylerde, diz ekstansiyon kuvveti inspiratuar kas kuvvetinin belirleyicisi olarak saptandı. Periferik kas kuvvetindeki azalmalar ekstremitelerde sınırlı olmayıp solunum kas kuvvetini de etkilemektedir. Solunum ve ambulasyonda önemli rolü olan quadriceps femoris kas kuvvetinin geliştirilmesine yönelik geriatrik rehabilitasyon programlarının oluşturulması gereklidir.

**Anahtar Kelimeler:** yaşlı,inspiratuar kas kuvveti,diz ekstansiyon kuvveti

Tablo 1. Katılımcıların Demografik ve Klinik Özellikleri

| | Ortalama±Standart Sapma |
|---|---|
| Yaş (yıl) | 74.74±7.26 |
| Beden Kütle İndeksi (kg/m2) | 27.84±4.98 |
| mMRC skoru (0-4) | 0.93±0.92 |
| 6DYT mesafe (m) | 402.78±80.40 |
| MIP (cmH2O) | 58.25±27.23 |
| Diz ekstansiyon kuvveti (kg) | 17.91±6.96 |

mMRC: Modifiye Tıbbi Araştırma Konseyi, 6DYT: 6 Dakika Yürüme Testi, MIP: maksimal inspiratuar basınç

Tablo 2. MIP ve diğer değerler arasındaki ilişki

| | r* | p değeri |
|---|---|---|
| mMRC skoru (0-4) | -0.499 | 0.004 |
| 6DYT mesafe (m) | 0.484 | 0.006 |
| Diz ekstansiyon kuvveti (kg) | 0.669 | <0.001 |

*Pearson Korelasyon Katsayısı. mMRC: Modifiye Tıbbi Araştırma Konseyi, 6DYT: 6 Dakika Yürüme Testi

Tablo 3. Çoklu Doğrusal Regresyon Analizi

| Değişken | B | SD | Beta | t | p |
|---|---|---|---|---|---|
| Constant | 11.358 | 10.349 | - | 1.098 | 0.281 |
| Diz ekstansiyon kuvveti | -2.618 | 0.540 | 0.669 | 4.852 | <0.001 |

R=0.669, R2=0.448, adjusted R2=0.429 (F=23.541, p<0.001) B: standartlaştırılmamış regresyon katsayısı, SD: standard deviasyon

## EP-099
## OPERABL YAŞLI AKCİĞER KANSERİ TANILI OLGULARDA AKCİĞER REZEKSİYONU

Salih Çokpınar[1], Serdar Şen[1], Nilgün Kanlıoğlu Kuman[1], Selda Şen[2]

[1]Adnan Menderes Üniversitesi, Göğüs Cerrahisi Ana Bilim Dalı, Aydın
[2]Adnan Menderes Üniversitesi, Anestezi ve Reanimasyon Ana Bilim Dalı,Aydın

**GİRİŞ:** 2012 ile 2017 yılları arasında Kliniğimiz'de 75 ile 90 yaşları arasında opere edilen 22 olgu değerlendirildi.

**BULGULAR:** Olgular 75 ile 90 yaşalrı arasında yaş ortalaması 79,36 idi. 9 tanesi 80 yaş üzerindeydi. 1 tanesi kadın 21 erkek idi.Olguların tamamına küçük hücreli dışı akciğer karsinomu nedeniyle anatomik rezeksiyon uygulandı.1 olgu (%4,5) pnömonektomi, 7 olgu (31,8) segmentektomi ve 14 olguya (63,6) lobektomi yapıldı. Lobektomiler arasında 5(%38,4) olguya en sık sağ alt lobektomi yapıldı.12 (%54,5) olgu skuamöz hücreli karsinom, 7(31,8) olgu adenokarsinom, 3(%13) olgu diğer(nöroendokrin karsinom ve sarkomatoid karsinom) olarak raporlandı. 14(63,6) olgu evre 1, 6(27,2) olgu evre 2 ve 2(9,09) olgu evre 3 olarak raporlandı. 4 (18,1) olgumuzda postoperatif dönemde eksitus görüldü. Olguların tümü preoperatif dönemde kardiyoloji konsültasyonu istendi ve ekokardiyografi ile değerlendirildi.

**SONUÇ:** Yüksek riskli grupta yer alan yaşlı olgularda güvenli bir şekilde akciğer rezeksiyonu uygulanabilmektedir.

**Anahtar Kelimeler:** Akciğer Kanseri,Yaşlı, Akciğer Rezeksiyonu

# EP-100
# AMFİZEM HASTALARINDA VOLÜM KÜÇÜLTÜCÜ OLARAK COİL UYGULAMASI SONRASI HASTA MEMNUNİYETİ

Fatih Meteroğlu[1], Burak Gül[1], Abdurrahman Şenyiğit[2], Halil İbrahim Kaval[3]

[1]Dicle Üniversitesi, Tıp Fakültesi, Göğüs Cerrahisi Anabilim Dalı\Diyarbakır
[2]Dicle Üniversitesi, Tıp Fakültesi, Göğüs Hastalıkları\Diyarbakır
[3]Dicle Üniversitesi, Tıp Fakültesi, Göğüs Cerrahisi Anabilim Dalı Hemşire\Diyarbakır

**GİRİŞ:** Kronik obstrüktif akciğer hastalığı (KOAH), kronik hiperinflasyon ile karakterize bir grup akciğer hastalığıdır. Özellikle amfizemli hastalarda, farmakolojik olmayan ek tedavi yöntemlerinin geliştirilmesine yönelik birçok çalışma yapılmıştır. Üç farklı endoskopik hacim küçültme yöntem umut vaat etmiştir, heterojen amfizemli hastalar üzerinde yürütülen ileri faz klinik çalışmalara ulaşılmıştır. Geri çevrilebilir hava yolu bloke eden, bloke etmeyen ve geri çevrilemeyen teknikleri içermektedir.

**MATERYAL-METOD:** Amfizem tanısını alıp, medikal tedaviye rağmen genel durumu gittikçe bozulan 21 hastaya hacim küçültücü sarmal (coil) uygulandı. Uygulama sonrası hastaların memnuniyetine, okjin kullanım durumlarına bakıldı.

**BULGULAR:** Yaşları 57-75 (ort: 65) arasında değişen 21 erkek hastaya coil uygulandı. Dört hastaya bilateral üst loblara 17 hastaya da tek taraflı üst loblara coil yerleştirildi. Tüm hastalarımıza işlem öncesi solunum fonksiyon testleri (SFT); FEV1: %15-45, TLC: %100, RV: %150-175 ve üzeri, 6 dk yürüme testi 140 m üzerinde olanlar çalışmaya alındı. İşlem genel anestezi altında, ortalama 15 dk içinde yapıldı (Resim 1). Tüm hastalar işlemden bir gün önce ve ev de kullandığı oksijeni lt\ dk ( ort 4-5 lt\dk oksijen), ayrıca kullandığı bronkodilatatörleri kaydedildi. Tüm hastalara işlem öncesi bronş lavajı alındı, kültür çalışması için mikrobiyolojiye gönderildi. Tüm hastalar işlemden hemen sonra ekstube edildiler, takipleri serviste ve işlemden 24 saat sonra taburcu edildiler. Bir hastamızda pnömotoraks gelişti, tüp torakostomi sonrası 4. günde taburcu edild. İşlem dan yaklaşık 2 saat sonra hastanın oksijen kullanımı 2 lt\dk olduğu, 24 saat sonraki oksijen kullanımı 1lt\dk olduğu görüldü. Hastalar yaklaşık 1 ay sonraki kontrollerinde kendi şahsi işlerini rahatlıkla yaptıklarını ifade ettiler.

**TARTIŞMA:** Akciğer transplantasyonu uygulanan hastaların yaklaşık %37'sinde endikasyon KOAH'dir. Kronik rejeksiyon, akciğer transplantasyonu uygulanan hastalar için halen temel bir sorundur. Beş yıllık mortalitesi %50 düzeyindedir Tüm bu gerekçelerle, torakotomi yapmaksızın akciğer hacmini küçültecek minimal invazif yöntemler gündeme gelmiştir(1). KOAH hastaları özellikle sonbahar ve kış mevsimlerinde sık ataklar geçirmesi, ev de kendi ihtiyaçlarını karşılarken bile oksijen, yüksek oranda bronkodilatatör, steroid kullanması oldukça zor ve sıkıntılı bir durumdur. Transplantasyon adayı ancak organ bulamayan veya yaşı 65 ve üzeri olan hastalara hacim küçültücü cerrahi konforu oldukça yükseltiğine inanıyoruz.

**SONUÇ:** Sonuç olarak, hacim küçültücü cerrahinin, sigarayı bırakma, oksijen tedavisinin yanı sıra, amfizemin doğal seyrini olumlu yönde etkileyen tek tedavi yöntemi olduğu gösterilmiştir.

**Anahtar Kelimeler**: Amfizem, hacim küçültücü cerrahi, hasta memnuniyeti

Resi 1

# EP-101
# SUVMAX DEĞERLERİNİN BENİGN VE MALİGN AKCİĞER HASTALIKLARINI AYIRT ETMEK İÇİN BİR EŞİK DEĞERİ VAR MIDIR?

Ali Kadri Çırak, Sami Deniz, Görkem Vayısoğlu, Enver Yalnız, Dursun Alizoroğlu

SBÜ Suat Seren Göğüs Hastalıkalrı ve Cerrahisi Eğitim ve Araştırma Hastanesi, İzmir

**GİRİŞ:** Son on yılda endobronşial ultrason (EBUS), solunum yollarının yakınında bulunan yapıların transbronşiyal iğne aspirasyonunda (TBİA) gerçek zamanlı rehberlik yapılmasında ve akciğer kanseri, sarkoidoz ve tüberküloz gibi durumların teşhis edilmesinde oldukça doğru ve güvenilir bir yol sağlamaktadır.

**AMAÇ:** EBUS uygulanan hastaların sitolojik sonuçlarının, PET-CT'de elde edilen SUVmax ile bağıntısına bakılması amaçlanmıştır.

**GEREÇLER VE YÖNTEM:** Çalışma retrospektif vaka serileri olarak dizayn edildi. Hastalara ait özellikler, hangi istasyondan yapıldığı, PET-BT çekilen hastalarda, ilgili lenf noduna ait SUV max değerleri Hastane Bilgi Yönetim Sistemi'nden (HBYS) elde edildi.

**BULGULAR:** Toplam 322 EBUS uygulanan hasta çalışmaya dahil edildi. Yaş ortalaması 59,4 yıl idi. Sitolojik olarak en sık KHDAK (67 skuamoz hücreli karsinom, 65 Adenokarsinom, 17 alt tip tayini yapılmamış) ve en sık, evre 4 hastalardan oluşmaktaydı. EBUS ile malign ve benign tanısı konulan gruplarda SUVmax karşılaştırıldığında; SUVmax arttıkça malignite olasılığı artmaktaydı ($p<0,001$). Eşik değer belirlemek için ROC eğrisi çizildiğinde tahmin oranı %68 ($p<0,05$) idi. Sensitivite ve spesifitesi eş zamanlı yüksek eşik değer belirlenemedi.

**SONUÇ:** EBUS ile elde edilen malign ve benign tanı grupları arasında, SUVmax değerleri açısından farklılık olmasına rağmen, sitolojik incelemeye gerek duyulmayacak düzeyde bir eşik değer tespit edilemediği sonucuna varılmıştır.

**Anahtar Kelimeler:** Mediatinel lenfadenopati, EBUS, SUVmax

Tablo-1

Hastaların demografik özellikleri ve EBUS ile ilgili değişkenlerin ortalamaları

| Değişkenler | İstasyon | Ortalama | Minimum | Maksimum | SD |
|---|---|---|---|---|---|
| Yaş | | 59,4 | 16 | 86 | 12,29 |
| Sigara (Paket yılı) | | 40,3 | 1 | 100 | 24,39 |
| Yapılan Yer | 2R | 1 | 1 | 1 | 0 |
| | 2L | 2 | 2 | 2 | 0 |
| | 4R | 1,96 | 1 | 3 | 0,37 |
| | 4L | 1,87 | 1 | 2 | 0,33 |
| | 7 | 2,02 | 1 | 4 | 0,51 |
| | 10 | 1,72 | 1 | 2 | 0,45 |
| | 11 | 1,84 | 1 | 3 | 0,39 |
| PET-SUV max | 2R | 6 | 2,4 | 12,7 | 3,32 |
| | 2L | 7,45 | 6 | 8,9 | 2,05 |
| | 4R | 8,26 | 2,5 | 38,2 | 6,54 |
| | 4L | 7,87 | 2,3 | 25,4 | 5,74 |
| | 7 | 8,18 | 2,5 | 25,5 | 5,35 |
| | 10 | 9,07 | 2,3 | 36,8 | 7,18 |
| | 11 | 7,62 | 3,2 | 17,8 | 5,85 |

Tablo-2

Benign ve malign hastalıkların istasyonlara göre dağılımı

| Hücre Tipi | 2R | 2L | 4R | 4L | 7 | 10 | 11 |
|---|---|---|---|---|---|---|---|
| Benign | 1 | 1 | 147 | 81 | 203 | 45 | 33 |
| Malign | 0 | 0 | 55 | 29 | 81 | 12 | 14 |
| Toplam | 1 | 1 | 202 | 110 | 284 | 57 | 47 |

Tablo-3

PET-BT' göre SUVmax değerleri

| | | Ortalama | Standard Sapma | Medyan | Minimum | Maksimum |
|---|---|---|---|---|---|---|
| PET SUVmax | 2R | 6,01 | 3,32 | 4,80 | 2,40 | 12,70 |
| | 2L | 7,45 | 2,05 | 7,45 | 6,00 | 8,90 |
| | 4R | 8,26 | 6,55 | 5,70 | 2,50 | 38,20 |
| | 4L | 7,87 | 5,75 | 6,60 | 2,30 | 25,40 |
| | 7 | 8,18 | 5,35 | 6,10 | 2,50 | 25,50 |
| | 10 | 9,07 | 7,19 | 6,20 | 2,30 | 36,80 |
| | 11 | 7,62 | 5,86 | 5,00 | 3,20 | 17,80 |

Tablo-4

Hastaların sitolojik tanıları ve evreleri

| | Ortalama | Sıklık | % |
|---|---|---|---|
| Sitolojik Tanı | Küçük Hücreli | 33 | 10,2 |
| | Küçük Hücreli Dışı | 149 | 46,2 |
| | Sarkoidoz | 59 | 18,3 |
| | Tüberküloz | 9 | 2,7 |
| | Metastaz | 18 | 5,5 |
| | Diğer | 54 | 16,7 |
| Evre | 1A | 10 | 3,1 |
| | 1B | 9 | 2,7 |
| | 2A | 16 | 4,9 |
| | 2B | 27 | 8,3 |
| | 3A | 19 | 5,9 |
| | 3B | 38 | 11,8 |
| | 4 | 109 | 33,8 |

Tablo-5

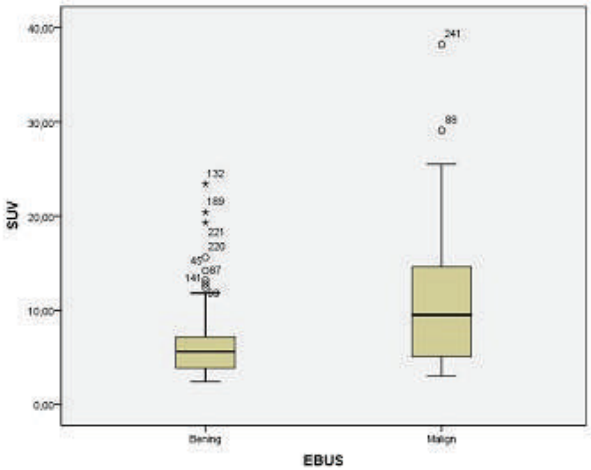

# EP-102
# PERİFERİK PULMONER LEZYONLARIN TANISINDA İNCE VİDEOBRONKOSKOP: 3 OLGU SUNUMU

Melike Yüksel Yavuz, İbrahim Onur Alıcı, Ceyda Anar, Filiz Güldaval, Melih Büyükşirin

İzmir Dr. Suat Seren Göğüs Hastalıkları ve Cerrahisi Eğitim ve Araştırma Hastanesi, Göğüs Hastalıkları, İzmir

Akciğerin dış üçte birinde yerleşimli lezyonlarda sıkça kullanılan terapötik videobronkoskop ile konvansiyonel yöntemler kullanıldığında tanı oranı oldukça düşüktür (%21-50). İnce videobronkoskop ile çok ince video bronkoskop arasında dahi belirgin tanı oranı farkı vardır (% 60-74).Tanısal verimi arttırmak için kullanılan navigasyon yöntemleri yüksek maliyet nedeniyle çoğu merkezde bulunmamaktadır. Navigasyon olmaksızın ayrıntılı toraks bigisayarlı tomografi (TBT) değerlendirmesi ve planlaması yapıldıktan sonra ince videobronkoskop kullanılarak yapılan işlemlerin, tanısal verimliliği olduğunu vurgulamak amacıyla sunulmuştur. Olgularda 5,4 mm dış çapı, 2mm çalışma kanalı olan Fujinon-EB530H ince videobronkoskop ile fırçalama yöntemi kullanıldı. Transtorasik biyopsi açısından yüksek riskli bulunan iki olgu ve ek işlem gereksinimini ortadan kaldırmak için seçilen bir diğer olgunun bilgileri derlenmiştir (Resim- 1). Olgu 1, 72 yaşında iki yıl önce akciğer papiller adenokarsinomdan dolayı sol alt lobektomi ve bir yıl sonra metastatik nodülden dolayı sağ alt lobektomi olan erkek hasta. Rutin kontrollerinde TBT' de sağ akciğer supradiyafragmatik yerleşimli 10*15 mm nodüler lezyon izlendi. Bronkoskopide sağ üst lob posterior segmentin ilgili subsegmentinden yapılan fırçanın sitolojisi nüks papiller adenokarsinom ile uyumlu geldi. Operasyonu kabul etmeyen olgu radyoterapiye yönlendirildi.Olgu 2, 66 yaşında dış merkezden PA akciğer grafisi ile tarafımıza akciğer karsinomu ön tanısı ile yönlendirilen erkek hasta. TBT' de sağ akciğer üst lobda 29*13 mm çapında düzensiz kenarlı lezyon izlendi. Bronkoskopi ile sağ akciğer üst lob apikal segmentin ilgili subsegmentinden yapılan fırçanın sitolojisi skamöz hücreli karsinom ile uyumlu geldi. Sonrasında sağ üst lobektomi olan olgunun patolojik evresi T1cN1 idi. Olgu 3, 74 yaşında bilinen kolon karsinomu ve sağ akciğer adenokarsinomu tanısı olan erkek hasta. Rutin kontrolleri sırasında TBT' de sol akciğer alt lob superior segmentte yeni gelişen 32*28 mm çapında düzensiz kenarlı kaviter lezyonu izlendi. Bronkoskopi ile sol akciğer alt lob superiyor segmentin ilgili subsegmentiten yapılan fırçanın sitoloji küçük hücreli dışı karsinomla uyumlu geldi. Patolojik olarak yeni primer veya metastatik ayrımı yapılamadı. Hasta tanı sonrasında ikamet ettiği ildeki merkeze başvurdu.Girişimsel pulmonolojinin diğer imkanları yanında görece daha az invaziv olan ince videobronkoskop ile periferik nodüllere tanı konulması, erken tanı ve tedavi açısından önemlidir. Mevcut imkanlarla da tanısal çalışmaların yapılabileceğini vurgulamak amacıyla periferik pulmoner lezyonların tanısında ayrıntılı BT değerlerlendirilmesi rehberliğinde ince video bronkoskopi ile tanıya ulaşılan üç olgu sunulmuştur.

**Anahtar Kelimeler:** periferik nodül, ince videobronkoskop, fırçalama yöntemi

Resim -1

3 olgunun TBT görüntüleri

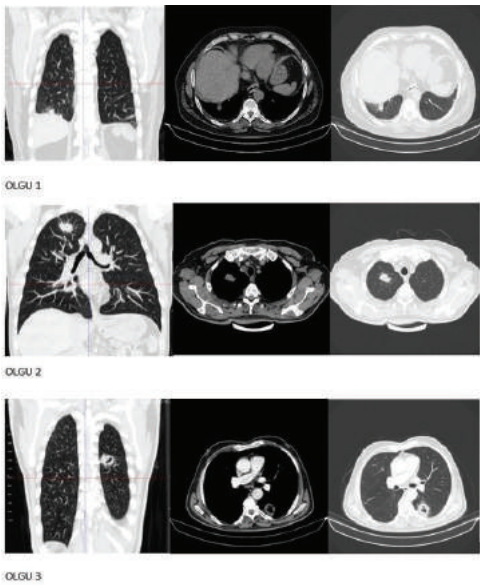

# EP-103
# NADİR BİR TRAKEAL FİBROEPİTELYAL POLİP OLGUSU

Ömer Zengin[1], Nesrin Kıral[1], Coşkun Doğan[1], Seda Beyhan Sağmen[1], Şermin Kökten Çoban[2], Sevda Şener Cömert[1]

[1]Sağlık Bilimleri Üniversitesi Kartal Dr. Lütfi Kırdar Eğitim ve Araştırma Hastanesi, Göğüs Hastalıkları Kliniği, İstanbul
[2]Sağlık Bilimleri Üniversitesi Kartal Dr. Lütfi Kırdar Eğitim ve Araştırma Hastanesi, Patoloji Kliniği, İstanbul

Fibroepitelyal polip deri, vulva ve uterusboynunda görülen yaygın bir tümör türüdür. Ancak trakealfibroepitelyal polip son derece nadir görülür. Trakeobronşiyal fibroepitelyal polip inflamatuar poliplerden biridir. Etiyoloji, kronik inflamatuar süreçlerle ilişkili gibi gözükmektedir. Literatürde olgu sunumları şeklinde yer almaktadır. 50 yaşında erkek hasta bir senedir olan nefes darlığı, sırt ağrısı şikayeti ile göğüs hastalıkları polikliniğimize başvurdu.Toraks BT'de trakea lümeni içine uzanan, polipoid lezyon saptandı (Resim1). Fiberoptik bronkoskopide; Trakea 1/3 orta kısım sağ lateral duvarda parlak, beyazımsı, yuvarlak, iyi sınırlı polipoid lezyon izlendi (Resim-2). Ardından yapılan rijid bronkoskopi ile lezyon total olarak çıkarıldı. (Resim-3). Rezeksiyon yerine Argon plasma coagulation(APC) uygulandı. Histopatolojik olarak "fibroepitelyal polip" tanısı aldı. Trakeal fibroepitelyal polip tanısı konulan bu olguyu literatürde çok nadir görülmesi sebebi ile sunmayı amaçladık.

**Anahtar Kelimeler:** trakeal polip, fibroepitelial polip, elektrokoter, bronkoskopi

resim 1

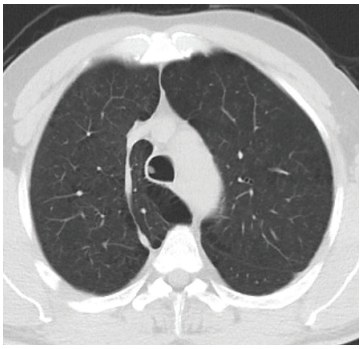

Toraks BT'de trakea lümeni içine uzanan, polipoid lezyon

resim 2

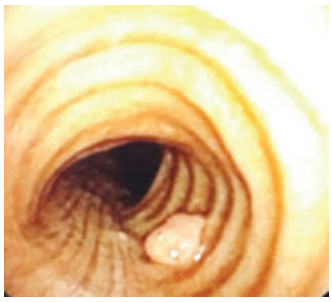

Fiberoptik bronkoskopi: Trakea 1/3 orta kısım sağ lateral duvarda parlak, beyazımsı, yuvarlak, iyi sınırlı polipoid lezyon.

Resim 4

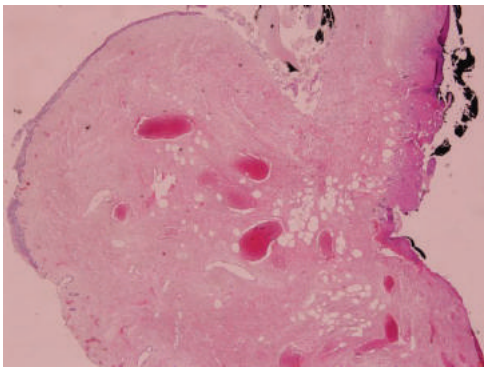

Silyalı solunum yolu epiteli ile döşeli, kollojenize fibrovasküler stromaya sahip benign polipoid gelişim.

Resim3

Total eksizyon sonrası bronkoskopik görünüm.

## EP-104
## HEMOPTİZİ İLE PRESENTE OLAN AKCİĞER KANSERİ OLGUSUNDA SURGİCEL İLE PALYASYON

Sinem Nedime Sökücü, Cengiz Özdemir, Seda Tural Önür, Özlem Kahya

Yedikule Göğüs Hastalıkları ve Göğüs Cerrahisi Eğitim ve Araştırma Hastanesi

Bilinen kronik hastalığı olmayan 10 paket yılı sigara kullanımı olup 9 aydır bırakmış olan 54 yaş erkek hasta, 1.5 aydır öksürük, kanlı balgam şikayeti ile başvurdu. Çekilen Toraks BT'de mediastende sağ paratrakeal patolojik lenfadenopati, sağ akciğerde santralde, sağ pulmoner arteri tümüyle daraltmış, mediastene invaze, 5,2x6 cm boyutunda kitlesel lezyon ve distalinde konsolidasyon izlendi (resim1).

Aktif hemoptizisinin devam eden hastaya tanı ve tedavi amacıyla rijid bronkoskopi planlandı. Sağ ana bronş girişte açık, distalde üst lob bronşu hizasında kanamaya meyilli düzensiz konturlu endobronşiyal lezyon ile intermediyer girişi totale yakın obstrükte izlendi. Üst lob bronş girişi dış bası ile daralmış, içine girildiğinde segment girişleri net değerlendirilmedi. Sağ ana bronş distalinde intermediyer bronş girişini obstrükte eden lezyon diyot lazer ile koagulasyonun ardından core out ile dezobstrüksiyon sağlandı. İntermediyer bronşta tam havayolu açıklığı sağlandı, fakat gelişen massif hemoraji nedeniyle orta ve alt loblar izlenemedi. Masif hemoraji nedeniyle sol ana bronş aspirasyonla korunmaya çalışıldı. 4 Ünite taze donmuş plazma ve 3 Ü eritrosit süspansiyonu uygulandı. Aspirasyonla sol bronş sistemi açıklığı devamı sağlandı. Sağ intermediyer bronş distalinden kaynaklanan hemorajinin APC uygulanmasına rağmen devam etmesi nedeniyle lümen 2 adet gazlı bez ve 2 adet surgicell ile oklude edildi. Bu uygulama ile kanama kontrolu sağlandı (resim2). Hasta entübe edilerek yoğun bakım ünitesine alındı. İşlem sonrası hemoptizisi kontrol altına alınan hastanın 3 gün sonra yapılan rijid bronkoskopisinde trakea distali ve sol ana bronştaki koagulumlar aspire edildi. Sağ ana bronş girişindeki gazlı bez ve surgicell çıkartıldıktan sonra intermediyer bronş distalinde kanamanın devam ettiği görüldü. APC ile koagule edildiğinde kanamanın durduğu izlendi. Bronşiyal temizliğin ardından hasta entübe edilerek yoğun bakım ünitesine alındı. Bronsial arter embolizasyonu yapıldı. Biopsi sonucu squamoz hücreli karsinom olarak raporlandı. Genel durumu stabil seyreden aktif kanaması olmayan hasta onkolojik tedavisine yönlendirilerek taburcu edildi. Onkolojik tedavi altında olan hasta tanı konduktan 4 ay sonra masif hemoptiziden kaybedildi.

**TARTIŞMA;** Masif hemoptizi ile başvuran vakalarda kanamanın bronkoskopik yöntemler ile lokalize edilip surgicel gibi tıkayıcı yöntemlerle tedavisi hastanın tanısı ve sonrasında alacağı onkolojik tedaviler için vakit kazandıran bir yöntem olarak akılda tutulmalıdır.

**Anahtar Kelimeler:** Hemoptizi, surgicel, akciğer kanseri

figure 1

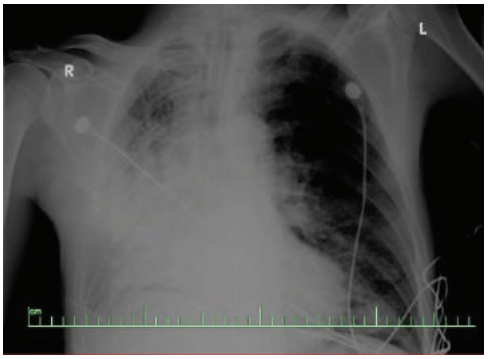


Posteroanterior akciger grafisi

figure 2

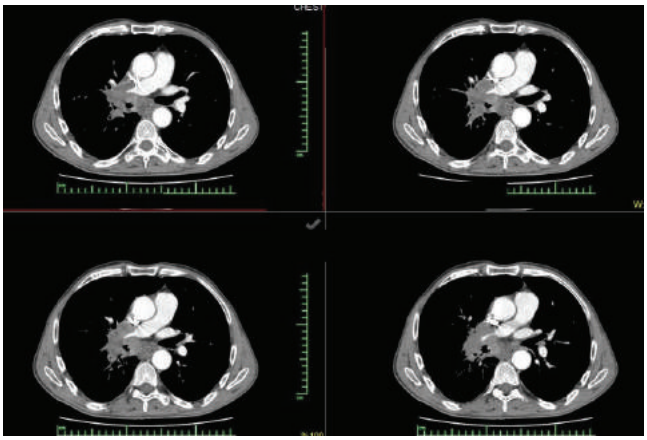

Olgunun başvuru sırasındaki toraks bilgisayarlı tomografisi

figure 3

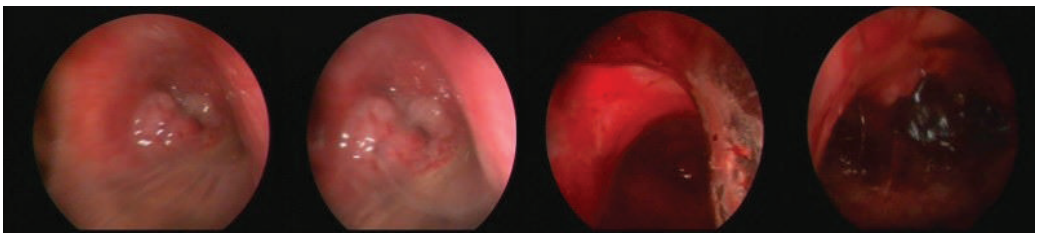

Olgunun bronkoskopik görünümü

figure 4

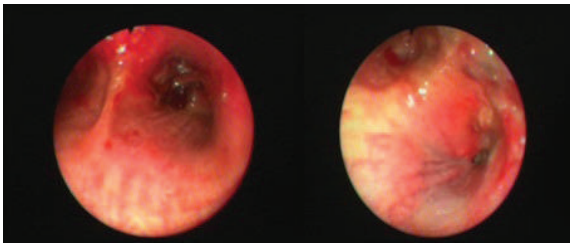

Bronsiyal temizlik sonrasi bronkoskopik görüntüsü

# EP-105
# ENDOBRONŞİYAL YOLLA TEDAVİ EDİLEN BİR KONDROMATÖZ HAMARTOM VAKASI

Sinem Nedime Sökücü, Cengiz Özdemir, Seda Tural Önür, Kaan Kara

Yedikule Göğüs Hastalıkları ve Göğüs Cerrahisi Eğitim ve Araştırma Hastanesi

Bilinen hipertansiyon hipertiroidi ve benign prostat hipertrofisi tanıları olan ve 50 paket/yıl sigara kullanımı olup 5 yıldır sigarayı bırakan 77 yaş erkek hasta İD, bir ay önce öksürük ve nefes darlığı şikayetleri ile bağvurduğu merkezde çekilen toraks bilgisayarlı tomografisinde sağ akciğer alt lob post paravertebral alanda düzensiz kenarlı 59x36 mm boyutlarında ve sağ ana bronşa uzanım gösteren lezyon saptanması üzerine yapılan bronkoskopisinde sağ ana bronş girişinde polipoid lezyon görülmüş ve lezyonun hem kanama riski hem de endobronşiyal tedavi açısından rijid bronkoskopisi yapıldı.

Sağ ana bronşta poliopid lezyon sağ ana bronş girişi üzeri düzgün yüzeyli hareketli polipoid lezyon ile tama yakın obstrükte izlendi (resim 1). Fob ile lezyonun distaline geçildiğinde intermedier bronş, orta lob ve alt lob bronş ve segmentleri açıktı. Sağ ana bronş girişini obstrükte eden polipoid lezyona snare elektrokoter probu ile dezobstrüksiyon uygulandı.Sağ ana bronşta tam açıklık sağlandı (resim 2). Lezyon tabanının sağ üst lob bronşu anterior duvardan kısmen geniş bir tabanla kaynaklandığı, üst lobun segmentlerinin açık olduğu görüldü.İşlem bronşiyal temziliğin ardından komplikasyonsuz sonlandırıldı.

Makroskopik olarak büyüğü 2,4x2x1,3 cm, küçüğü 1,5x1,5x0,5 cm ölçüde 2 adet kırmızı sarı renkte polipoid görünümde kısmen kalsifiye doku parçası patolojiye gönderildi. Sitopatolojik tanısı kondromatöz hamartom olarak saptandı. Hastanın takibinin ikinci ayında yapılan kontrol bronkoskopisinde sağ ana bronş açık. Lezyon daha önce tabanı olarak saptanan sağ üst lob bronşu anterior duvardan düzensizlik mevcuttu. üst lob, orta lob ve alt lob bronş ve segmentleri açık izlendi. Lezyon daha önce tabanı olarak saptanan sağ üst lob bronşu anterior duvardan düzensizlik alanına kriyoterapi uygulandı. İşlem bronşiyal temizlik ardından komplikasyonsuz sonlandırıldı. 6.ay kontrolüne gelen hasta stabil ve takip altında.

**TARTIŞMA**: Kondromatöz hamartomlar nadir görülen tümörlerden olup çoğu parenkimde görülse de %10 kadarı trakea ve ana bronşlarda izlenir. Genelde polipoid yapıdadırlar ve solunum yolunun tıkanmasına bağlı semptomlar gösterirler. Bilgisayarlı tomografide yağ ve kalsifikasyon gösteren muntazam kenarlı, yuvarlak lezyonlar olarak görülürler. Malignleşmedikleri müddetçe tedavide endobronşiyal rezeksiyon tercih edilir.

**Anahtar Kelimeler:** Endobronşiyal tedavi, kondromatöz hamartom, polypoid lezyon

figure 1

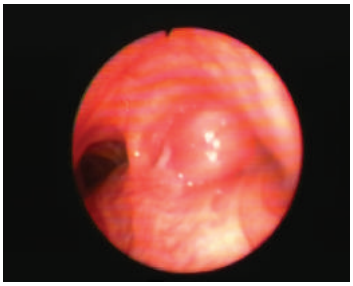

Sağ ana bronş girişinde kitle

figure 2

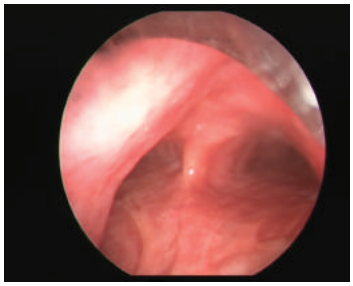

Kitle rezeke edildikten sonra görünüm

figure 3

Bronkoskopi ile alınan materyalin makroskopik görüntüsü

figure 4

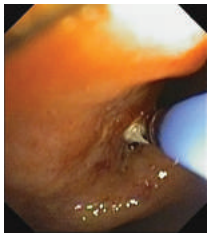

Kriyoterapi terapi uygulaması

# EP-106
# BRONKOSKOPİK İŞLEMLERDE UYGULANAN SEDASYONUN MEMNUNİYET VE İŞLEM SÜRESİ ÜZERİNE ETKİSİ

Özlem Soğukpınar, Ülkü Aka Aktürk, Dilek Ernam, Betül Canlı, Hanife Gül, Demet Tursun

Süreyyapaşa Göğüs Hastalıkları ve Göğüs Cerrahisi Eğitim ve Araştırma Hastanesi

**AMAÇ:** Fiberoptik bronkoskopi (FOB) akciğer hastalıklarının tanı ve tedavisinde önemli yeri olan ve klinik pratikte yaygın olarak kullanılan bir prosedürdür.İnvaziv bir işlem olması nedeniyle öksürük, nefes darlığı, nazal ve farengeal irritasyona neden olabilmektedir. Güncel kılavuzlar komplikasyonları azaltmak ve hasta konforunu artırmak amacıyla sedasyon önermektedir.Bu çalışmada amacımız hastanemiz bronkoskopi ünitesinde yapılan bronkoskopik işlemlerde uygulanan sedasyonun memnuniyet ve işlem süresi üzerine etkisini incelemektir.

**MATERYAL-METOD:** Çalışmamız gözlemsel bir çalışma olup,hastanemiz bronkoskopi ünitesinde 1 Mayıs 2017- 30 Temmuz 2017 tarihleri arasında bronkoskopi uygulanan ve onam formu alınan tüm hastaları kapsamaktadır.Ünitemizde çok sayıda bronkoskopist işlem yapmakta olup sedasyon kararını bronkoskopist vermektedir.Derin sedasyon uygulandığı gibi sedasyon verilmeden de işlem yapılmaktadır.Bir anket aracılığı ile hastaların demografik bilgileri, endikasyonları,komplikasyonlar, işlem süresi ve memnuniyet dereceleri kaydedildi.Sedasyon alanlar ve almayanlar komplikasyonlar ve memnuniyet açısından karşılaştırıldı.

**BULGULAR:** Dahil edilme kriterlerine uyan 118 hasta çalışmaya alındı ve hastaların yaş ortalaması 57.3±12.3 yıl olup %63.2'si erkekti. Hastaların %30.1'i aktif sigara içicisi iken,%38.7'si bırakmıştı. Fiberoptik endikasyonlarına bakıldığında en sık nedenler arasında malignite tetkik, hemoptizi ve rezolüsyonu gecikmiş pnömoni olduğu izlendi. Hastaların %27.1 'ine hiçbir sedasyon uygulanmaz iken, % 72.9'da sedasyon uygulanmıştır. Sedasyon alan hastaların % 33.5'de midazolam tek başına uygulanırken, %66.5'da midazolama fentanil ve/veya propofol eklendiği saptanmıştır. Sedasyon alan ve almayan gruplar karşılaştırıldığında gruplar arasında cinsiyet ve yaş ortalamaları,sigara içme durumları, sigara paket yılları ve FOB endikasyonları açısından fark saptanmaz iken hasta, bronkoskopist ve hemşire memnuniyetinin sedasyon alan grupta anlamlı olarak daha yüksek çıktığı gözlendi ( p:0.002, p:0.005, p:0.04 sırası ile). Gruplardaki ortalama işlem süreleri sedasyon alan grupta 14±6.1 dk iken sedasyon almayan grupta 16±5.2 dk olup arada istatistiksel olarak anlamlı bir fark saptanmadı.FOB sırasında yapılan konvansiyonel işlemler gruplar arasında benzer oranlardaydı.İşlemin tekrarına izin verme oranları sedasyon alan grupta almayanlar göre istatistiksel olarak anlamlı yüksek bulundu (p:0.002). Komplikasyonlara bakıldığında major kanama heriki grupta birer vakada izlenirken parsiyel pnömotoraks sedasyon almayan grupta bir vakada, derin hipoksemi sedasyon grubunda bir vakada gözlendi.Minör kanama, geçici desatürasyon, bradikardi, hipotansiyon ve bronkospazm görülme oranları düşük olup gruplar arasında fark bulunmadı.

**SONUÇ:** Çalışmamzıda Fiberoptik bronkoskopi işlemi sırasında uygulanan sedasyonun komplikasyon oranlarını yükseltmeden hem hasta hem bronkoskopist hem de hemşire memnuniyetini artırdığı gözlenmiştir.

**Anahtar Kelimeler:** sedasyon, bronkoskopi, hasta memnuniyeti

Tablo 1: Bronkoskopide sedasyon alan ve almayan hasta gruplarının işlem memnuniyeti ve işlem süresi yönünden karşılaştırılması

| | Sedasyon Alan Grup n:86 | Sedasyon Almayan Grup n:32 | p değeri |
|---|---|---|---|
| Hasta memnuniyeti | % 86.7 | %65.3 | 0.002 |
| Bronkoskopist memnuniyeti | %83.5 | %64.6 | 0.005 |
| Hemşire memnuniyeti | %78.8 | %63.1 | 0.04 |
| işlem süresi(dk) | 14±6.1 | 16±5.2 | 0.002 |

# EP-107
# AKCİĞER HAMARTOMU VAKASI

Özlem Kahya, Seda Tural Önür, Kaan Kara, Cengiz Özdemir, Sinem Nedime Sökücü

İstanbul Yedikule Göğüs Hastalıkları ve Göğüs Cerrahisi Eğitim ve Araştırma Hastanesi

Bilinen ek hastalık öyküsü olmayan 64 yaşında erkek hasta öksürük şikayeti ile çekilen posterior anterior akciger grafisin de sağ orta alt zonda opasite artışı izlenmesi üzerine çekilen torax tomografisinde sağda orta lob lateral segmentte subsegmenter atelektazi konsolidasyon sahası parakardiyak alanda sekel kalınlaşma orta alt lob segmentler hizasonda bronşiolit alanları izlenmiştir. Sağ orta lob girişinde lezyon tanı nedeniyle yapılan rijid bronkoskopisinde sağ ana bronş üst lob ve intermediyer bronş açık orta lob girişi intermediyer distaline taşan lobule polıpoid lezyon ile tamamen obstrukte izlendi.Lezyon distaline ulaşılamadığından dezobstruksiyon yapılamadı patoloji sonucu endobronşiyal submukozal lipom olarak sonuçlandı Hastanın sağ orta lobdaki alınan biopsisi submukozal lıpom bronkoskopik olarak tamamen çıkarılamadığından operasyon açısından gogus cerrahisine konsulte edildi.Hastaya sağ posterolateral torakotomi orta lobektomi mediastinel lenf nodu disseksiyonu yapıldı,yapılan sağ orta lobektomi materyali endobronşiyal lipomatoz hamartom olarak sonuçlandı

Hamartomalar benign akciğer tümörlerinin en sık gözlenen formudur, histolojik olarak kartilaj doku, yağ doku, kemik doku,epitel ve glandüler doku benzeri doku karışımı şeklinde tespit edilirler. Sıklıkla orta ve ileri yaş grubunda görülür ve erkek hakimiyeti vardır

Parankimal hamartomalar çoğu hastada tanı süresince asemptomatik olup, radyolojik olarak tesadüfen tanımlanırlar. Endobronşiyal hamartomalar çok düşük oranda görülmelerine rağmen genelde neden oldukları obstrüksiyon ve sonucunda atelektazi ile pnömoni ve apse formasyonu oluşturarak gelişen parankimal değişikliklere ikincil semptomatik olurlar, klinik ve radyolojik değerlendirmeler sonucu tanı konulabilir en sık görülen yakınmaları öksürük, balgam, göğüs ağrısı, nefes darlığıdır

Patlamış mısır (popkorn) görünümündeki kalsifikasyon hamartom için karakteristiktir. Tedavilerinde sadece endobronşiyal tutulumu olan vakalarda endobronşiyal tedavi mümkün olsa da bizim vakamız gibi parenkimal tutulumu olan vakalarda cerrahi olarak hamartomun çıkarılması uygun tedavidir.

**Anahtar Kelimeler:** ENDOBRONŞİYAL LİPOMATOZ HAMARTOM,HAMARTOM,ENDOBRONŞİYAL LIPOM

rijid bronkoskkopi görünümü

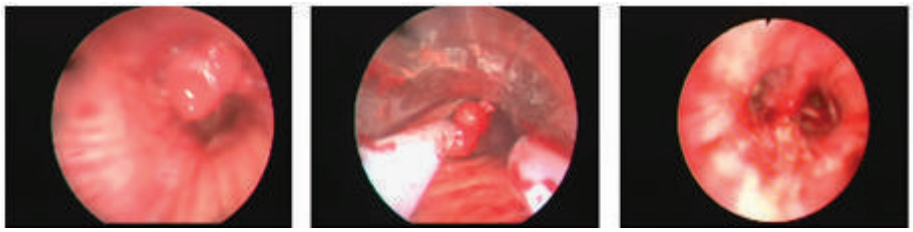

TORAKS BT GÖRÜNTÜLERİ

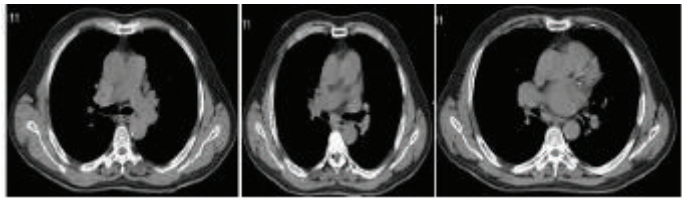

# EP-108
# PULMONER ENDARTEREKTOMİ OPERASYONU SONRASI ORTAYA ÇIKAN POSTENTÜBASYON TRAKEAL STENOZ

Demet Turan, Binnaz Zeynep Yıldırım, Efsun Gonca Chousein, Esma Nur Aktepe, Mehmet Akif Özgül, Erdoğan Çetinkaya

Yedikule Göğüs Hastalıkları ve Göğüs Cerrahisi Eğitim ve Araştırma Hastanesi, Göğüs Hastalıkları Ana Bilim Dalı,İstanbul

Entübasyona bağlı trakeal darlıklar trakeostomiye veya endotrakeal tüpe bağlı gelişmektedir. Yüksek basınçlı kaflara bağlı olarak uzun süreli entübasyon sonrasında gelişmektedir.Uzun süreli entübasyonlar submukozal kan akımını bozmaktadır ve beslenmenin bozulması ile kıkırdaklarda nekroz oluşmaktadır. Nekroza bağlı olarak fibrozis gelişir ve stenoz meydana gelmektedir. Hastaların geliş şikayetleri sıklıkla nefes darlığı, öksürük, hemoptizi ve sık tekrarlayan enfeksiyonlardır.Hastalar hava yolu açıklığı sağlanmasını takiben ilk olarak bronkoskopi ile değerlendirilmelidir. Bronkoskopiyle stenotik alanın lokalizasyonu, proksimal kısmın vokal korda uzaklığı, stenotik bölgede trakeanın çapı, mukozadaki inflamasyon derecesi değerlendirilmelidir. 60 yaşında kadın hasta, üç ay önce kronik tromboembolik pulmoner hipertansiyon nedeni ile pulmoner endarterektomi operasyonu yapılmış.Üç gün yoğun bakım ünitesinde entübe olarak takip edilmiş.Biyopsi sonucu pulmoner anjiosarkom tanısı almış. Yoğun bakımdan çıktıktan sonra ortaya çıkan hırıltılı solunum, nefes darlığı, öksürük şikayetleri ile hasta tarafımıza başvurdu. Fizik muayenede belirgin stridor izlendi.Toraks bilgisayarlı tomografide yaklaşık 10 cm lik subglottik stenoz görüldü. Rigid bronkoskopide vokal kordlardan 4 cm sonra başlayan, trakeada %80 oranında darlığa yol açan web-like stenoz şeklinde başlayan ve kompleks tipte stenoz ile devam eden yaklaşık 1.5 cm stenoz alanı izlendi. Artan çapta rigid tüpler ile stenoz alanı dilate edildi. Optimal lümen açıklığı sağlandı ve stenotik stent yerleştirilmesi planlandı.Bir ay sonra tekrar rigid bronkoskopi yapılarak trakeal stenoz bölgesine 16x14x16 mm çaplarında stenotik stent ile lümen açıklığı tam olarak sağlandı.İşlemden iki ay sonra fiberoptik bronkoskopi ile stent kontrolü yapıldı ve stent girişindeki sekresyon ve krut temizlendi.Hastanın takibi kliniğimizce devam etmektedir. Yoğun bakım ve entübasyon öyküsü olan, tekrarlayıcı solunumsal bulguları özellikle üst solunum yolu obstrüksiyon bulguları olan olgularda subglottik stenoz mutlaka düşünülmelidir. Dilatasyon, trakeal strüktürlerde acil havayolunun sağlanmasında oldukça önemlidir. Stent tedavisi ileri evre trakea tümörlerinde, yaygın trakeal stenozu olan hastalarda hava yolu açıklığını sağlamak amacıyla tercih edilmelidir.

**Anahtar Kelimeler:** anjiosarkom, trakeal stenoz, stent

Resim 1

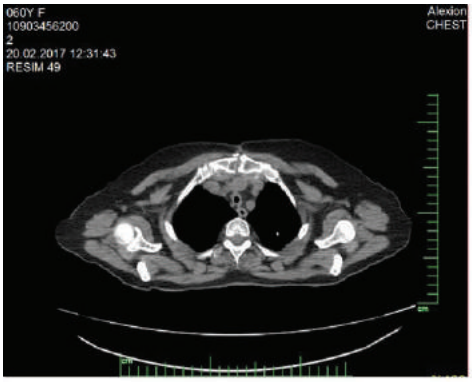


Resim 2

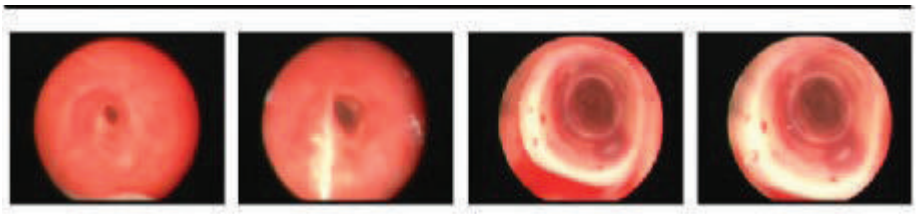

Trakeal stenoz ve 16x14x16 mm çaplarında stent ile havayolu açıklığının sağlanması

# EP-109
# ENDOSKOPİK AKCİĞER HACİM KÜÇÜLTME İŞLEMİ UYGULANMIŞ BİR AMFİZEM OLGUSU

Aysun Aynacı[1], Engin Aynacı[2], Gökhan Cebeci[2], Ekrem Cengiz Seyhan[2]

[1]Sağlık Bilimleri Üniversitesi, Kanuni Sultan Süleyman Eğitim ve Araştırma Hastanesi, İstanbul
[2]Medipol Üniversitesi, Göğüs Hastalıkları Ana Bilim Dalı, İstanbul

**AMAÇ:** Amfizem uzun süre solunan zararlı gaz ve partiküllere karşı anormal enflamatuvar yanıt ile ortaya çıkan ilerleyici bir akciğer hastalığıdır. Bir grup hastada genetik, mesleki ve çevresel faktörlerin etkili olduğu gösterilmişse de olguların %90'ından fazlasında primer sorumlu sigaradır. Amfizem ağırlıklı KOAH tanısı konulan hastalarda tüm farmakolojik tedaviye rağmen nefes darlığı şiddeti yüksek derecede devam ediyor ise endoskopik akciğer hacim küçültme işlemine başvurulabileceğine dikkati çekmek amacıyla olgumuzu sunmaktayız.

**OLGU:** 69 yaşında erkek hasta yaklaşık 5 yıldır süren öksürük, balgam, hırıltı ve nefes darlığı şikayeti ile başvurdu. Özgeçmiş ve soy geçmişinde özelliği olmayan hastanın 50 paket/yıl sigara öyküsü vardı. Hastaya çekilen toraks BT'de bilateral, üst lob ağırlıklı, yaygın heterojen amfizem saptandı. Hasta maksimum farmakolojik tedavi alıyordu ve yapılan solunum fonksiyon testinde FEV1/FVC: %53, FEV1: %33, 0.75 litre, FVC: %63, 1.88 litre saptandı. Hastanın nefes darlığı şiddeti mMRC nefes darlığı skalasına göre derece 4 ile uyumlu saptandı. Bunun üzerine hastaya bronkoskopi aracılığı ile hacim küçültücü sarmal (coil) takılmasına karar verildi. Hastaya 1 ay ara ile her iki akciğer üst loba sarmal (coil) yerleştirildi. İşlemden 3 ay sonra yapılan solunum fonksiyon testinde ise FEV1/FVC: %71, FEV1: %54, FVC: %79 saptanırken, mMRC nefes darlığı skalası derece 2-3'e geriledi.

**SONUÇ:** Amfizemdeki asıl patoloji, elastik dokunun harabiyetine bağlı hiperinflasyon olduğundan, bronkodilatör ve antiinflamatuvar ajanları içeren konvansiyonel medikal tedavi yöntemlerinin etkinliği sınırlıdır. Bu yüzden uygun farmakolojik tedavi almalarına rağmen solunum fonksiyon testinde düzelme izlenmeyen, kliniği ağır seyreden, nefes darlığı şiddeti yüksek olan hastalarda non farmakolojik bir yaklaşım olan endoskopik hacim küçültme yöntemleri akla gelmelidir.

**Anahtar Kelimeler:** Amfizem, KOAH, Sarmal (Coil)

PA AKCİĞER GRAFİSİ (Sarmal (Coil) sonrası)

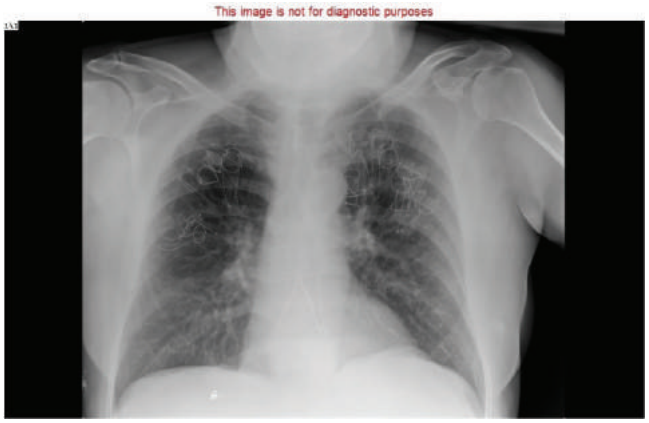

# EP-110
# ENDOBRONŞİYAL VE PARANKİMAL AKCİĞER METASTAZI YAPAN BİR LEOMİYOSARKOM VAKASI

Nagihan Orhan Özer, Özlem Kahya, Seda Tural Önür, Cengiz Özdemir, Sinem Nedime Sökücü, Güngör Çamsarı

Yedikule Gögüs Hastalıkları ve Gögüs Cerrahisi Eğitim Araştırma Hastanesi

**OLGU;** Ocak 2017 de leiomyosarkom tanısı alan ve bilateral TAH BSO olan hastanın 6 kür kemoterapisi ve 40 seans radyoterapisi tamamlanmış. Hasta progresif nefes darlığı ve öksürük şikayetleri ile başvurduğu acilde çekilen PA akciğer grafisinde bilateral nodüler dansiteler (resim 1) saptanması üzerine ileri tetkik ve tedavi için interne edildi. Çekilen toraks tomografisinde mediastende tüm lenf nodu istasyonlarda en büyüğü 20x10 mm boyutunda multipl lenf nodları mevcuttu. Sağ ana bronş kısmen, sağ üst lob bronşu total tıkalıdır. Sağ akciğer üst lobu total kollabeydi. Sağ hiler ve üst lob düzeyinde en geniş yerinde 54 mm ölçülen heterojen,kalsifikasyon içeren kitle lezyon izlendi. Her iki akciğerde tüm parankimde en büyüğü 4 cm çapında multipl kitle lezyonlar izlendi. Malign havayolu obstrüksiyonuna bağlı solunum sıkıntısı olan hastanın endobronşiyal tedavi amacıyla yapılan rijid bronkoskopisinde sol bronş sistemi açık ve normal. Sağ ana bronş girişte üst lobdan kaynaklanan vejetan polipoid görünümlü kitle ile total tıkalı izlendi. Sağ ana bronş girişte üst lobdan kaynaklanan kitle lezyonu lazer ile koagule edildikten sonra snare ile biopsiler alındı.(resim2) Yeterli havayolu açıklığı sağlandıktan sonra orta ve alt lob bronşlerinin açık olduğu izlendi. Lezyon tabanı kanama kontrolü için APC ile koagule edildi. İşlem kanama kontrolü ardından komplikasyonsuz sonlandırıldı. Patoloji sonucu mezenkimal tümör olarak raporlanan hastanın immunohistokimyasal çalışması leiomyosarkom metastazını desteklemekteydi.

**TARTIŞMA;** Akciğere metastaz yapan uterus maligniteleri arasında, leyomiyosarkom nadir görülmektedir. Leiomyosarkom çoğunlukla rahim, mide-barsak, deri veya yumuşak doku kökenli düz kas hücrelerinden gelişebilen saldırgan bir sarkomdur ve daha çok yetişkinlerde görülür. Yumuşak doku leiomyosarkomu küçük kan damarlarını döşeyen düz kas hücrelerinden köken almaktadır ve tüm yumuşak doku sarkomlarının yaklaşık % 5-10'unu oluşturmaktadır. Genellikle tümörün cerrahi olarak çıkarılması temel tedavidir. Sonrasında nüksü önlemek için radyoterapi ve kemoterapi de kullanılabilir. Kötü survisi olan bir hastalıktır.Akciğer ve karaciğere metastaz yapabilirler. Endobronşiyal metastazlı olgularda öksürük, dispne ve hemoptizi görülürken, parankim metastazlı olgularda, yaygın lezyonlara rağmen, genellikle asemptomatik seyrederler. Bizim olgumuzda progresif nefes darlığı ve öksürük şikayetleri ile başvurduğunda yapılan radyolojik tetkiklerinde hem endorbonşiyal hem de parenkimal metastazları saptanmıştır. Hasta yapılan endobronşiyal tedavi sonrası nefes darlığında semptomatik rahatlamayla onkolojiye yönlendirilmiştir.

**Anahtar Kelimeler:** leimyosarkom, endobronşiyal tedavi,akciger metastazı

Hastanın pa ac ve rijid bronkoskopi görüntüleri

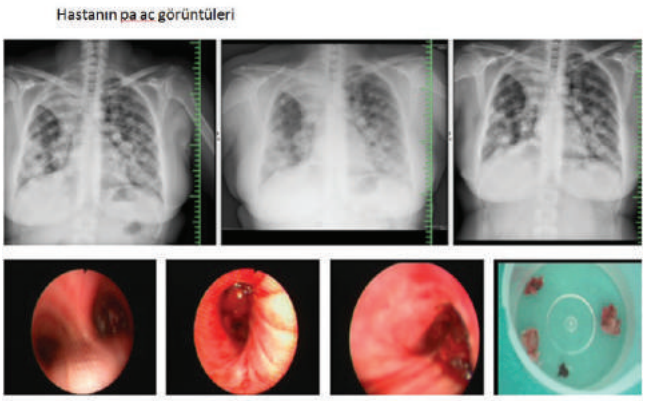


Hastanın dezobstruksiyon öncesi ve sonrası rijid bronkoskopi görüntüleri

# EP-111
# EMBOLİZASYON VE KOİL UYGULAMASIYLA KONTROL ALTINA ALINAN MASİF HEMOPTİZİLİ KİSTİK FİBROZ OLGUSU

Bilkay Serez, Ebru Çakır Edis

Trakya Üniversitesi, Göğüs Hastalıkları Ana Bilim Dalı, Edirne

36 yaşında erkek hasta öksürük,yeşil ve kötü kokulu balgam, nefes darlığı, göğüs ağrısı ve ateş yakınmaları ile polikliniğimize başvurdu. Bilinen kistik fibroz, bronşektazi ve Tip 1 Diyabet tanıları olan hasta genel durumunun kötü olması, akciğer grafisinde enfekte bronşektazi alanların görülmesi laboratuvar sonuçlarının enfeksiyon aktivasyonuyla uyumlu gelmesi üzerine bronşektazi ve pnömoni tanılarıyla tetkik ve tedavi amacıyla servisimize yatırıldı. Serviste kültürleri alınan hastanın tedavi öncesi laboratuvar sonuçları beyazküre 8820( %80 nötrofil), hb: 12,6, plt: 398 000, crp: 14,5 mg/dl sedim: 82 olup, imipenem ve amikasin tedavisine başlandı. Hidrasyon, bronkodilatör ve diyabet tedavisi düzenlenen hastaya O2 desteği verildi, hemoptizisi olan hastaya transamin infüzyonu başlandı. Balgam kültürleri dikkatlice alındı tüberküloz ve normal kültürleri çalışıldı. Hastanın takiplerinde balgam ARB sonucu 3 kez negatifti ve kültüründe Psödomonas Aeruginosa üremesi oldu ve tedavisi meropenem + kolistin olarak değiştirildi. Hastanın yatışının ilk günlerine başlayan hemoptizisi nedeniyle transamin infüzyon tedavisi almasına rağmen hemoptizisi progrese olan ve bir defada 400-500 cc' ye kadar artış gösteren hasta için aktif kanamasının devam etmesi durumunda embolizasyon planlandı. Hastanın aktif hemoptizisinin devam etmesi ve hipoksinin artması üzerine hastaya girişimsel radyoloji tarafından embolizasyon uygulandı. Embolizasyon sonrası takiplerinde hemoptizi major atakları kontrol edilse de hemoptizinin tekrar artması, radyolojik progresyon ve ateş yüksekliğinin de tekrar başlaması üzerine antibiyoterapisi yeniden düzenlendi ve girişimsel radyolojiyle görüşülerek pulmoner vasküler koil uygulanması uygun görüldü. Hastaya yapılan koil uygulaması sonrasında aktif kanaması kontrol altına alınan, ateş yanıtı alınan ve radyolojik düzelme sağlanan hasta akciğer transplantasyonu için hazırlığı yapılarak transplantasyon merkezine refere edildi. Masif hemoptiziyle seyreden etkili antibiyoterapi dışında embolizasyon ve koil uygulaması ile hemoptizisi kontrol altına alınan kistik fibroz enfekte bronşektazi vakamızı nadir rastlanan bir olgu olduğu için sunmayı uygun bulduk.

**Anahtar Kelimeler:** Kistik fibroz, masif hemoptizi, girişimsel tedavi

Resim 1

Girişim öncesi

Resim 2

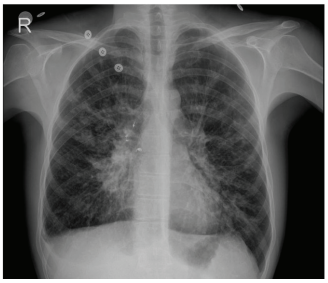


Girişim sonrası

# EP-112
# TABLET ASPİRASYONUNA BAĞLI TEKRARLAYAN PNOMONİ

Ömer Ayten[1], Fuat Gürbüz[2], Kadir Canoğlu[1], Ömer Yavuz[3]

[1]Sultan Abdulhamid Han Eğitim Araştırma Hastanesi Göğüs Hastalıkları Servisi, İstanbul
[2]Sultan Abdulhamid Han Eğitim Araştırma Hastanesi Anestezi ve Reanimasyon Servisi, İstanbul
[3]Sultan Abdulhamid Han Eğitim Araştırma Hastanesi Göğüs Cerrahi Servisi, İstanbul

Seksen üç yaşında erkek hasta üroloji servisinde prostat hiperplazisi operasyonu planlanırken pnomoni ve hipoksik solunum yetmezliği nedeniyle entübe edilerek anestezi yoğun bakıma takibine alınmış. Özgeçmişinde iki kez pnomoni geçmişi olan hastadan ventilatorden ayırmada zorluk nedeniyle tarafımıza konsültasyon istenmiş. Toraks BT'sinde; Her iki akciğer alt lob bazal segmentlerde ve sağ akciğer üst lob segmentlerinde sekel olarak değerlendirlen plevroparankimal bant formasyonları, sağ akciğer alt lob segmentleri kollabe görünümde ve alt loba giden bronş net olarak izlenemedi. (Resim 1). Endotrakeal tüp içerisinden yapılan bronkoskopisinde sağ akciğer intermediate bronşu orta lob hizasından itibaren kapatan yabancı cisim basket yardımı ile alındı. Yabancı cismin yuvarlak, kırmızı, oral alınan tablet formunda ilaç olduğu görüldü (Resim 2). Hasta takibinde ventilatorden ayrılarak spontan solunuma alındı. Tekrarlayan pnomonilerde obstruktif patolojiler açısından bronkoskopi mutlaka düşünülmelidir.

**Anahtar Kelimeler:** Tablet, aspirasyon pnomonisi,weaning

Resim 1

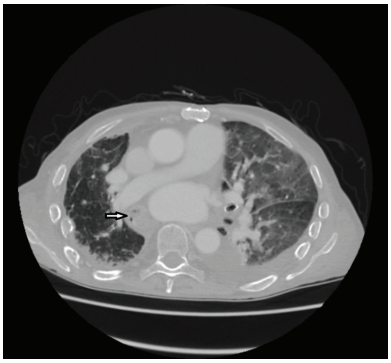

Hastanın Toraks BT görüntüsü

Resim 2

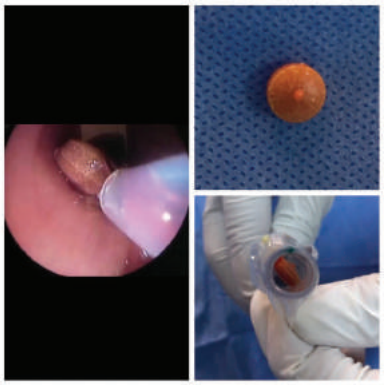

# EP-113
# ARMUT PARÇASI ASPİRASYONU: KRİYO PROBLA ÇIKARILMASI

Demet Turan[1], Elif Tanrıverdi[1], Efsun Gonca Uğur Chousein[1], Binnaz Zeynep Yıldırım[1], Betül Akdemir Polat[2], Mehmet Akif Özgül[1], Erdoğan Çetinkaya[1]

[1]Yedikule Göğüs Hastalıkları ve Göğüs Cerrahisi Eğitim ve Araştırma Hastanesi, Göğüs Hastalıkları Kliniği, İstanbul
[2]Yedikule Göğüs Hastalıkları ve Göğüs Cerrahisi Eğitim ve Araştırma Hastanesi, Anestezi Kliniği, İstanbul

**GİRİŞ:** Trakeobronşiyal yabancı cisim aspirasyonları yetişkinlerde çok sık görülmese de hayatı tehdit edebilen önemli bir klinik sorundur. Yabancı cisimlerin belirlenip çıkarılması komplikasyonların önlenmesi açısından önemlidir. Yetişkinlerde şiddetli öksürük, yan ağrısı, nefes darlığı olabildiği gibi asemptomatik de olabilir. Başlangıçta sessiz kalan olgular, daha sonra karşımıza dirençli akciğer enfeksiyonu, bronşektazi veya akciğer absesi gibi bir klinik tablolarla çıkabilir. Yabancı cisimlerin çıkarılması için genel anestezi altında rijid bronkoskopi tercih edilebilir. Sıvı içerikli ve forceps biyopsi ile parçalanmaya meyilli cisimlerin çıkarılmasında kriyo prob kullanılması, işlemi kolaylaştırabilir. Armut aspirasyonu ile acil servisimize başvuran ve kriyo probu kullanılarak yabancı cismi çıkarılan hasta sunuldu.

**OLGU:** Kırk bir yaşında hasta armut yerken aspire etmesi sonrası öksürük, sağ göğüs ağrısı ve nefes darlığı şikayetleri ile acil polikliniğimize başvurdu. Fizik muayenesinde sağ hemitoraksda ronküsleri mevcuttu. PA Akciğer grafisinde belirgin özellik yoktu. Toraks BT de sağ intermedier bronş lümeninde lezyon gözlendi ( Resim 1). Hasta genel anestezi altında 11 mm çaplı rijid tüp ile entübe edildi. Sağ alt lob bronş girişini total olarak oblitere eden yabancı cisim izlendi. Kriyo probun yabancı cisme teması ile dondurma sürecinde yabancı cisim ile prob arasında füzyon oluşturuldu ve yabancı cisim çıkarıldı. Sağ alt lobda tam açıklık sağlanarak işlem komplikasyonsuz sonlandırıldı ( Resim 2).

**SONUÇ:** Trakeobronşiyal yabancı cisim aspirasyonlarının tanı ve tedavisinde rijid bronkoskopi çok önemli bir yere sahiptir. Kriyo probu, parçalanma riski olan yabancı cisimlerin solunum sisteminden uzaklaştırılmasını kolaylaştıracağından tercih edilmelidir.

**Anahtar Kelimeler:** Yabancı cisim, Rijid bronkoskopi, Kriyo prob

Resim 1: Toraks BT de sağ intermedier bronş lümeninde hiperdens lezyon

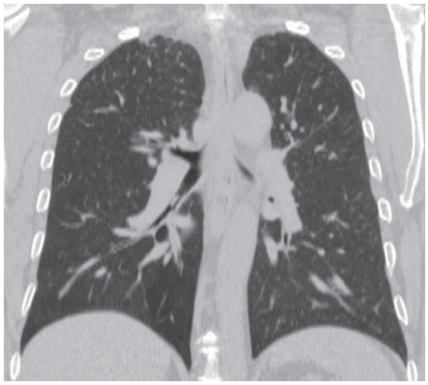

Resim 2: a) Yabancı cismin bronkoskopik görünümü, b)çıkarılan yabancı cisim, c)tedavi sonrası bronkoskopik görünüm

# EP-114
# TORASİK MULTİPLE NÖROFİBROM OLGUSU

Gökay Reyhan, Yasin Ekinci

Denizli Devlet Hastanesi, Göğüs Cerrahisi Kliniği, Denizli

**GİRİŞ:** Nörofibrom Schwann hücrelerinden kaynaklanan, görece sınırlı, ama kapsülsüz, iyi huylu ve yavaş büyüyen bir sinir tümörüdür. Ender olarak tek başına görülen nörofibrom daha çok, nörofibromatozis tablosunda olduğu gibi birden fazladır. Nörofibrom, iyi huylu bir tümör olmakla birlikte, olguların yüzde 5'inde nörofibrosarkom adını alan kötü huylu biçime dönüşebilir. Multiple intratorasik nörofibrom olgusuna tedavi yaklaşımımız irdelendi.

**OLGU:** 30 yaşındaki erkek olguda çekilenToraks BT'de sol intratorasik yerleşimli 3 adet (sol 8-9-10. posterior kotlar komşuluğunda 53x30mm, sol 1-2. kotlar arasında lateralde 10x17mm ve sol apikal toraks duvarında 7x4mm) tümöral odak saptandı. İnce iğbe biyopsisine uygun görülmeyen hastaya operasyon kararı alındı. Sol videotorakoskopik yöntemle operasyona başlandı. Eksplorasyonda sol paravertebral kaynaklı, kot boyunca interkostal olarak ilerleyen 12x4cmlik tümötal doku, sol lateral toraks duvarından kaynaklanan 3x2cmlik tümöral doku, frenik sinir boyunca tün siniri tutan devamlılık gösteren multiple odaklı tümöral doku ve sol apikal toraks duvarı kaynaklı içinden sinir dokudu geçişi olan tümöral doku saptandı. Paravertevral kaynaklı dokunun sert ve fikse olması, tam rezeke edilememesi ve vertebra ilişkisinden torakotomi kararı alındı. İstenen peroperatif Beyin Cerrahisi konsultasyonunun ardından paravertevral tümörün kanalla ilişkisi olmadıpı saptandı ve tam olarak rezeke edildi. Apikal toraks duvarındaki lezyonun içinden brakial plexus dallarının geçtiğinin izlenmesi üzerine Beyin Cerrahisiyle ortak kararla rezeke edilmeden takip kararı alındı. Frenik siniri korunmak için frenik sinir rezeke edilmedi. Lateral toraks duvarındaki kitle çıkarılarak operasyon sonlandırıldı. Hastanın patolojisi nörofibrom (Vimentin (+), S-100 (+), CD68 (+), GFAP (-), SMA (-), CD34 (-), EMA (-), Kİ-67 %1-2 (+)) olarak geldi. Apikal bölgedeki rezeke edilmeyen lezyona ve frenik sinire radyoterapi veya kemoterapi gerek görülmedi. SONUÇ: Nörofibrom daha çok multiple yerleşimli malignite potansiyeli taşıyan banign bir sinir tümörüdür. Yerleştiği yer bakımından morbiditeye yol açabilmektedir. Tedavisi cerrahidir. Tedavide kemoterapi ve radyoterapinin yeri sınırlıdır.

**Anahtar Kelimeler:** Nörofibrom,toraks, cerrahi

Rezeke edilmiş paravertebral kitle

VATS ile görünüm

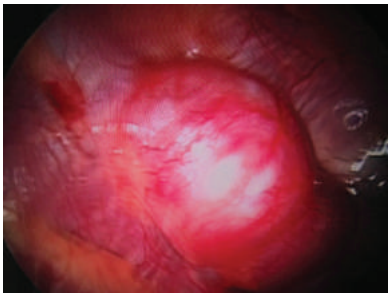

# EP-115
# KORONER ARTER BYPASS GREFT CERRAHİSİ SONUCU YELKEN GÖĞÜS GELİŞEN OLGUDA TİTANYUM PLAK İMPLANTASYONU İLE STERNUM REVİZYONU

Yasin Özden, İlyas Kayacıoğlu, Yavuz Şensöz, Hüseyin Kuplay, Ahmet Bolukçu, Ahmet Can Topçu, Kamile Özeren

Sağlık Bilimleri Üniversitesi Dr. Siyami Ersek Göğüs Kalp ve Damar Cerrahisi Eğitim ve Araştıma Hastanesi

83 yaşında erkek hasta eforla gelen göğüs ağrısı nedeniyle kardiyoloji polikliniğine başvurdu. Hastaya KAG yapıldı. İşlem sırasında ST değişikliği ve göğüs ağrısı olan hastada Left Main + LAD ve CX osteal lezyon saptanması üzerine acil CABG planlandı. LAD - LIMA, CX-SVG operasyonu yapıldı. Postop 12. saatte hasta extübe edildi. Postop 1. günde servis takibine alındı. Takiplerinde stabil seyreden hasta postop 11. günde taburcu edildi. Taburcu olduktan 2 gün sonra evde solunum arresti olan hastaya acil serviste müdahale edildi. Yaklaşık 10 dk mekanik CPR yapılan hasta inotrop desteği ile KVC yoğun bakıma alındı. YBU takibi esnasında kranial BT'de iskemi veya hemoraji lehine lezyon saptanmadı. Yoğun bakım takibinin 3. gününde hasta ekstübe edildi. Ekstübasyon sonrası desatüre seyreden hastada yelken göğüs deformitesi saptandı. CPAP ihtiyacı olan hastanın yoğun bakım takibinin 4. gününde genel durumunun giderek bozulması ve ciddi solunum sıkıntısı gelşimesi üzerine hasta reentübe edildi. Yoğun bakım takibinin 5. gününde hastaya CPR sonucu oluşan yelken göğüs deformitesi nedeniyle sternum stabilizasyonu için operasyona alındı. CABG ameliyatı sonrası konulan sternum tellerinin kırılmış ve bir kısmının sternumu kesmiş olduğu görüldü. Operasyonda teller kesilerek çıkartıldı. Kostalar serbestleştirildi. Instabil halde olan sternum toplam 9 adet titanyum plak ve 35 adet titanyum vida kullanılarak kotlara ve parçalanmış halde olan sternum birbirine sabitlendi. Hasta postop 1. günde ekstübe edildi. İleri derecede solunum sekresyonu olan hastaya aralıklı NTA ve CPAP uygulandı. Dudak ve ağız içi mukozada ülsere lezyonlar gelişmesi üzerine hastanın beslenmesi ileri derecede bozuldu. CPAP ı tolere edilemez hale geldi. Hastaya postop 12. günde trakeostomi açıldı. Hastaya toplam 15 gün boyunca aralıklı SIMV ve CPAP modunda NIMV desteği sağlandı. Oral alımı düzelen ve mobilize olmaya başlayan hasta Postop 27. günde servise alındı. Serviste 7 gün aralıklı BİPAP yapılan hasta solunum sıkıntısı gerilemesi üzerine postop 41. günde trakeostomisi kapatıldı. Takiplerinde herhangi bir solunum sıkıntısı gelişmeyen hasta toplam yatışının 57. gününde şifa ile taburcu edildi. Hasta şuan ilk ameliyatından buyana toplam 6 ay geçti. Hastanın herhangi bir solunum sıkıntısı yok ve günlük hayatını kendi başına idame ettirecek iyilik haline sahip.

**Anahtar Kelimeler:** Sternum stabilizasyonu, Titanyum plak, Yelken göğüs

Sternum stabilizasyonu öncesi sternum dehisensinin BT ile görünümü

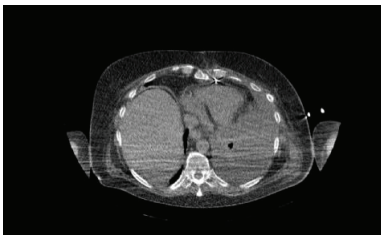

Titanyum plak ile göğüs duvarı fiksasyonu

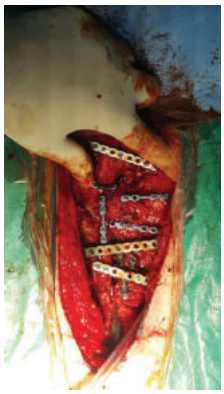

v Telekardiyogram görüntüsü

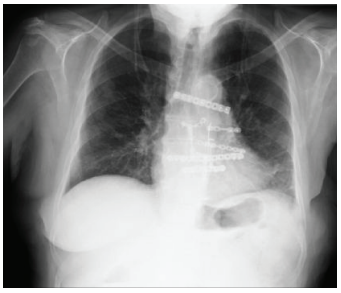

# EP-116
# YATIŞ TANISI: ARAÇ İÇİ TRAFİK KAZASINA BAĞLI KOT FRAKTÜRÜ ÇIKIŞ TANISI: KÜÇÜK HÜCRELİ AKCİĞER KANSERİ

Barış Hekimoğlu, Yücel Akkaş, Büşra Özdemir, Bülent Koçer

Ankara Numune Eğitim ve Araştırma Hastanesi, Göğüs Cerrahi Kliniği, Ankara

**GİRİŞ:** Akciğer kanseri(AK) sıklığı giderek artış göstermektedir. AK'lerin %15-18'ini Küçük Hücreli Akciğer Kanserleri(KHAK) oluşturmaktadır. Hastanemiz gibi özellikle travma vakalarının yoğun olarak görüldüğü merkezlerde, travma tetkikleri sırasında insidental lezyonlara rastlanabilmektedir. Olgumuz 56 yaşında erkek hasta, araç içi trafik kazası sonrası sol tarafta 3 adet minimal deplase kot fraktürü nedeniyle tedaviye alındı. Yoğun sigara içicisi olan hastanın travma tetkikleri sırasında saptanan sağ üst lob nodülü kuvvetli malignite şüphesi taşıması üzerine opere edildi ve KHAK tanısı konuldu. Çalışmamız travma hastalarında acil şartlarda kolayca atlanabilecek farklı patolojilerin de olabileceğine dikkat çekmek üzere sunuldu.

**OLGU:** Araç içi trafik kazası geçiren 56 yaşındaki erkek hasta acil serviste çekilen toraks bilgisayarlı tomografisinde(TBT) sol akciğer alt lob posterobazal segmentte kontüzyon ve milimetrik plevral sıvı(hemotoraks) ile sol 8, 9, 10. kot posteriorunda minimal deplase fraktür hatları ve sağ akciğer üst lob posterior segmentte lobüle konturlu yaklaşık 2 cm çaplı, komşuluğunda milimetrik nodüllerin eşlik ettiği lezyon ile 6. kot anteriorda non-deplase fraktür izlendiği raporlandı. Hastanın 60 paket/yıl sigara içiciliği ve babasının akciğer kanserinden vefat ettiği öğrenildi. Travmaya yönelik yapılan akciğer grafisi takibinde müdahale gerektiren hemo-pnömotoraks saptanmayan hasta, sağ akciğerdeki nodülüne yönelik transtorasik iğne biyopsisi için girişimsel radyolojiye danışıldı. Nodül yeri itibariyle iğne biyopsisine uygun bulunmayan hastaya kuvvetli sigara içiciliği ve aile öyküsü nedeniyle operasyon önerildi. Mediastende anlamlı boyutta lenf nodu bulunmayan hastaya mini torakotomi ile eksizyonel biyopsi yapıldı. Frozen patoloji sonucu "KHAK şüpheli lezyon" olarak öğrenilen hastanın operasyonu sonlandırıldı. Patolojik parça boyutları 1,5x0,4x0,5 cm olarak raporlandı. Operasyon sonrası 1.gün dreni sonlandırılan ve 3. gün kati patoloji sonucu KHAK raporlanan hastaya 2 hafta sonra PET/BT çekildi ve operasyon sahası dışında tutulumu olmadığı(postoperatif normal beklenen ılımlı tutulum) görüldü. Medikal onkolojiye kemoterapi tedavisi için devredilen hasta postoperatif 7. ayda medikal onkoloji ve kliniğimizce düzenli takibi devam etmektedir.

**SONUÇ:** Özellikle travma hastalarının yoğun olduğu merkezlerde travma taramaları açısından giderek artan oranda bilgisayarlı tomografi kullanımı olduğu izlenmektedir. Bu ayrıntılı taramalar ile travmanın yarattığı direkt patolojilere hızlı tanı ve tedavi imkanı sağlanmaktadır. Aynı zamanda insidental olarak farklı patolojiler de tespit edilebilmektedir. Sunduğumuz olgu örneğinde olduğu gibi acil servisin yoğun çalışma şartlarında gözden kaçabilecek ek patoloji varlığının her zaman akılda tutulması gerektiğini düşünmekteyiz.

**Anahtar Kelimeler:** Kot fraktürü, küçük hücreli akciğer kanseri, travma

kot fraktürü ve insidental nodül

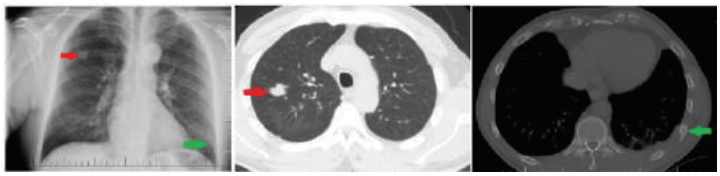

Kırmızı ok akciğer nodülünü, yeşil ok ise travma sonrası kot fraktürünü temsil etmektedir.

# EP-117
# KONJENİTAL LOBER AMFİZEM İLE YABANCI CİSİM AYIRIMI NASIL YAPALIM?

Fatih Meteroğlu, Funda Öz, Menduh Oruç, Burak Gül

Dicle Üniversitesi, Tıp Fakültesi, Göğüs Cerrahisi Anabilim Dalı\Diyarbakır

**GİRİŞ:** Konjenital lober amfizem, genellikle bir lobda progresiv hava hapsi, hiperaerasyon, etkilenen lobun komşu akciğer dokusuna basısı ve akciğer herniasyonu ile karakterize klinik bir tablodur. En sık sol üst ve daha az sıklıkla da sağ üst, sağ orta lob etkilenimi görülür. Yabancı cisim aspirasyonuda aynı bulguları verebilir. Aynı semptom ve şikayeti olan yabancı cisim aspirasyonu ve konjenital lober amfizemi olan iki olgumuzu sunmayı amaçladık.

**Olgu 1:** Geçmeyen enfeksiyon ve öksürük nedeniyle Çocuk Göğüs Hastalıklarınca takip edilen 4 aylık erkek olgu tarafımızca devr alındı. Fizik muayenesinde sol üst ve sağ üst parasternal bölgede ekspiryumda uzama mevcuttu. Öz geçmişinde doğduğundan beri sık sık enfeksiyon nedeniyle medikal tedavi almış ancak düzelme olmayan hasta tarafımızca sol üst konjenital lober amfizem ön tanısıyla yatırıldı. Hastanın akciğer grafiğinde mediastenin sağa deviye olduğu görüldü (Resim 1). Bunun üzerin Bilgisayarlı Toraks (BT) Tomografisi çekildi ve sol üst lob konjenital lober amfizem ile uyumlu görüntü tespit edilip operasyon planlandı. Olguya sol üst lobektomi yapıldı ve patoloji sonucu konjenital lober amfizem ile uyumlu geldi.

**Olgu 2:** Geçmeyen öksürük ve hırıltılı solunum nedeniyle acil servise başvuran 18 aylık kız çocuğu görüldü. Özgeçmişinde ve soy geçmişinde bir özellik yoktu. Sol hemitoraks solunuma tam katılmıyor ve sol tarafta akciğer sesleri azalmıştı. Olgunun çekilen akciğer grafiğinde mediastenin sağa deviye olduğu görüldü (Resim 2). Anamnezde aile yabancı cisim aspirasyon anamnezini net veremiyordu ancak şikayetlerin son bir haftada başladığını ifade etiller. Doğumun hastanede olduğunu ve sorunsuz bir doğum olduğunu ifade edildi. Bunun üzerine yabancı cisim aspirasyonu düşünerekten aileye bilgi verildi ve Rijit bronkoskopi yapıldı. Sol ana bronşta yabancı cisim (ayçiçeği içi) görüldü ve çıkartıldı.

**TARTIŞMA:** Etiyolojisi tam olarak bilinmeyen bu anomalinin, yetersiz kartilaj desteğine bağlı olduğu düşünülür. Genellikle yeni doğan döneminde ağır ve ilerleyici solunum sıkıntısı ile kliniğe başvururlar. Hastaların %50'sine intraluminal, %2' sine de ekstrensek bası eşlik eder(1,2). İlk kez solunum sıkıntısı ile başvuran her hasta en azından postero-anterior akciğer grafiği ile değerlendirilmelidir(1). Yabancı cisim aspirasyonu olan olgumuzun radyolojik olarak aynı görüntüyü vermesine rağmen çocuğun şikayetleri son bir haftada ortaya çıktığı anlaşılmaktadır. Sonuç olarak bu gibi durumda öncelikle iyi bir anamnez alınmalı, fleksible ve\veya rijit bronkoskopi ilk girişimsel işlem olmalıdır.

**Anahtar Kelimeler:** Geçmeyen öksürük ve enfeksiyon, konjenital lober amfizem, yabancı cisim.

Resim 1

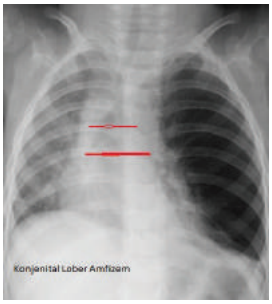


Konjenital Lober Amfizem

Resim 2

Yabancı Cisim Aspirasyonu

# EP-118
# EKSTREMİTE MALİGN MEZENKİMAL TÜMÖRÜ YILLAR SONRA METASTAZ YAPABİLİR

Fatih Meteroğlu, Burak Gül, Menduh Oruç, Funda Öz

Dicle Üniversitesi, Tıp Fakültesi, Göğüs Cerrahisi Anabilim Dalı\Diyarbakır

**GİRİŞ:** Kemik ve yumuşak doku tümörlerinin tanı ve tedavisi için multidisipliner yaklaşımlar gereklidir. Yıllar sonra metastaz yapabildiğinden uzun sureli takip gerektirir. Olgumuz yaklaşık 18 yıl önce sol bacak arka tarafta opere olmuş ve kemo-radyoterapi aldığı halde akciğer metastazı ile bize geldi. Olgunun yıllar sonra metastaz yaptığından sunmayı amaçladık.

**OLGU:** Göğüs ağrısı ve nefes darlığı şikayetiyle kliniğimize başvuran 44 yaşındaki erkek hasta yatırıldı. Genel durumu iyi, fizik muayenesinde sol hemitoraks orta zon (aksiller bölge)' da akciğer sesleri alınmıyordu. Özgeçmişinde yaklaşık 18 yıl önce sol bacak arka tarafta kitle nedeniyle opere olduğunu ve operasyon sonrası kemo-radyoterapi aldığını ifade ediyordu. Elinde patoloji raporu yoktu. Çekilen akciğer grafiğinde ise sol hemitoraksta hiler bölgeden geniş tabanlı oturan ve apeksi ise aksiller bölgeye doğru uzanan kitle lezyonu mevcuttu ( Resim 1). Çekilen Toraks Bilgisayarlı Tomografide ise sol akciğer alt lobta geniş tabanla plevraya oturan, sol akciğer alt lobu basıya uğratan yaklaşık 10x10 cm boyutunda düzgün sınırlı, santralinde nekrotik hipodens komponentler içeren kitlesel lezyon izlenmiştir. Hastaya tru-cut biyopsisi yapıldı ve malign mezenkimal tümör metastazı olarak geldi. Bunun üzerine yapılan cerrahide sol 5. ve 6. kotlar parsiyel lingular ve sol alt lob apikal segmentektomi ile kitle total çıkartıldı. Cerrahi sınırlar negatif geldi. Hasta tekrar kemo-radyo terapiye verildi. Genel durumu iyi ve olgu halen takibimizdedir.

**TARTIŞMA:** Yumuşak doku sarkomları kavramı, kas dokusunda, yağ dokusunda, bağ dokusunda (bağlarda ve eklemlerde) veya sinir dokuları görülen çok çeşitli kötü huylu çok sayıda hastalığı kapsamaktadır. Zamanında ve erken yapılan tedaviye rağmen yıllar sonrası farklı organlarda metastaz yapabilir. Bu bakımdan bu hastaları uzun yıllar takibe almak gerekmektedir.

**Anahtar Kelimeler:** Akciğer metastazı, mezenkimal tümör, yumuşak doku tümörü

Resim 1

Direkt Akciğer Grafisi

Resim 2

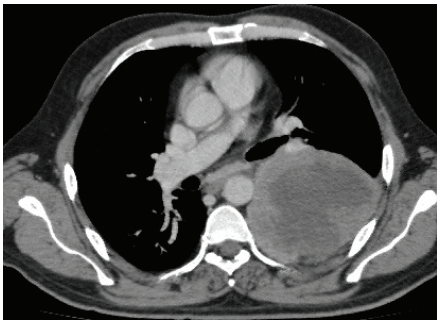

Toraks Bilgisayarlı Tomografisi

## EP-119
## MADDE BAĞIMLISI VE DEV BÜLÜ OLAN OLGUYA YAPILAN VATS BÜLLEKTOMİN ERKEN ETKİSİ

Fatih Meteroğlu, Burak Gül, Menduh Oruç, Funda Öz

Dicle Üniversitesi, Tıp Fakültesi, Göğüs Cerrahisi Anabilim Dalı\Diyarbakır

**GİRİŞ:** Amfizem, akciğer dokusunun hava boşlukları distalde terminal bronşiolun de dahil olduğu devamlı anormal genişlemesidir. Bül ise akciğer parankimi içinde, 1 cm'den büyük hava boşluklarıdır(1). Olgumuzda yaygın amfizem ve yaklaşık 15x15 cm ebatında dev bülü mevcuttu. Cerrahi sonrası hastanın genel durumu çok hızlı düzelmesi üzerine sunmayı amaçladık.

**OLGU:** Göğüs ağrısı ve nefes darlığı şikâyetiyle hastanemiz acil servisine başvuran 49 yaşındaki erkek hasta yatırıldı. Genel durumu orta-iyi ve şiddetli nefes darlığından şikâyetçi idi. Hastanın fizik muayenesinde sağda alt zonda akciğer sesleri alınıyordu, solda ise akciğer sesleri alınmıyordu. Özgeçmişinde hasta madde bağımlısı (esrar) olduğu ve yaklaşık 35 yıldır sigara içicisi olduğunu söyledi. Çekilen akciğer grafiğinde solda pnömotoraks ve sağda ise dev bül olduğu düşünülerek sol tarafa tüp torakostomi uygulandı (Resim 1). Çekilen bilgisayarlı toraks tomografiğinde solde amfizematöz akciğer ve sağda ise yine amfizematöz akciğer ve yaklaşık 15x15 cm bül olduğu görüldü (Resim 2). Tüp torakostomi sonrası hastanın nefes darlığında düzelme olduğu görüldü. Hasta operasyon için hazırlandı ve sağ tarafa VATS (Video eşliğinde torakoskopik cerrahi) yapıldı. Sağda yaklaşık 15x15 cm lik bül 3 adet endoskopik stapler ile ligate edilerek büllektomi uygulandı. Post-operatif hastanın genel durumu çok hızlı düzeldi ve 7. günde taburcu edildi.

**TARTIŞMA:** Bül oluşumundan sorumlu mekanizma henüz tam olarak aydınlatılamamıştır. Bu konuda değişik mekanizmalar ileri sürülmüştür. Proteolitik ve antiproteolitik enzimler arasındaki hassas dengenin değişmesinin, özellikle sigara içenlerde bül oluşumuna neden olabileceği söylenmektedir (2). Alternatif olarak, havayolunun nodüler lezyonlar veya yabancı cisim gibi nedenlerle tıkanması sonucunda inflamatuar sürecin oluşması süreci hızlandırabilir. İnflamasyon sonucunda Proteolitik antiproteolitik enzimler arasındaki denge bozulabilmekte ve oluşan check-valve mekanizması akciğerde ilerleyen destrüksiyona neden olabilmektedir (3). Büllöz Akciğer Hastalığında cerrahi endikasyonlar dispne bulunup bulunmayışına göre farklılık göstermektedir. Dispneik olmayanlardaki cerrahi endikasyonlar; pnömotoraks, enfekte bül varlığı, malignite olasılığı, yoğun hemoptizi ve şiddetli göğüs ağrısıdır. Sonuç olarak; Akciğer Büllöz akciğer hastalığının nedeni, mekanizması tam olarak açıklanamamıştır. Bazı yazarlar proteolitik ve antiproteolitik enzimler arasındaki hassas dengenin değişmesinin, özellikle sigara içenlerde bül oluşumuna neden olabileceği söylenmekte iken, bazı yazarlar ise bronşioler obstrüksiyona neden olan etkenlerin oluşturmuş olduğu check-valve mekanizmasının sorumlu olabileceğini söylemektedirler. Seçilmiş olgularda yapılan cerrahi yüz güldürücü olduğunu düşünmekteyiz.

**Anahtar Kelimeler:** Amfizem, dev bül, Pnömotoraks,

Resim 1

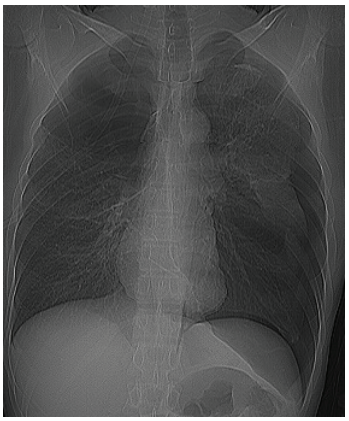

Olgunun akciğer grafisi

Resim 2

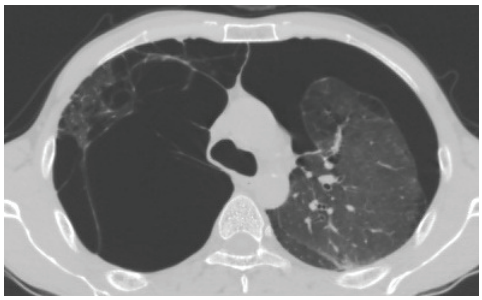

Olgunun Bilgisayarlı Toraks Tomografiği

# EP-120
# ENFEKTE PERFORE AKCİĞER HİDATİK KİST TANISININ KONULMASINDA YAŞANAN ZORLUKLAR

Fatih Meteroğlu, Burak Gül, Menduh Oruç, Funda Öz

Dicle Üniversitesi, Tıp Fakültesi, Göğüs Cerrahisi Anabilim Dalı\Diyarbakır

**GİRİŞ:** Malign akciğer hastalıklarında cerrahi öncesi ve\veya cerrahi esnasında tanı kesinleştirilmelidir. Onkolojik cerrahi prensiplerinden taviz verilmemeli ve hastanın organlarının korunmasına özen gösterilmelidir. Kliniğimizde cerrahi öncesi malignite ön tanısıyla tanı konulmasında zorlandığımız akciğer hidatik kist olgusunu sunmayı amaçladık.

**OLGU:** Göğüs ve sırt ağrısı şikâyetiyle kliniğimize başvuran 38 yaşındaki bayan hasta yatırıldı. Özgeçmiş, soygeçmişininde ve fizik muayenesinde bir özellik yoktu. Çekilen akciğer grafiği normal sınırlarda değelendirildi. Bunun üzerine bilgisayarlı toraks tomografiği çekildi. sol alt lob parakardiyak bölgede kitle lezyonu görünümü olması nedeniyle olguya PET-BT çekildi. PET-BT' de suvmax 6,5 olan FDG tutulumu mevcut idi. Ayrıca perfore akciğer hidatik kist düşünülerekten kist granulosa IgG bakıldı ve negatif geldi. Bunun üzerine olguya tru-cut biyopsisi yapıldı ve patoloji kutikuler membranla uyumlu fragmanlar izlendi şeklinde raporlandı. Hastaya torakotomi yapıldı ve enfekte perfore hidatik kist görüldü. Membran çıkartıldı ve kapıtonaj uygulandı. Post-operatif 3 ay andazol kullanıldı.

**TARTIŞMA:** Tutulan organların saptanmasında göğüs radyografisi bulgularına ek olarak, ultrasonografi, bilgisayarlı tomografi (BT) ve manyetik rezonans inceleme (MRI) gereklidir. Özellikle perfore hidatik kistlerde tanı koymak zordur. Enfekte hidatik kist tümörle aynı görüntüyü verdiği durumlarda biyopsi, PET-BT çekmek gerekebilir. Ancak PET-BT burada ayırıcı tanıda pek faydalı gözükmemektedir. Perfore enfekte hidatik kistlerde FDG tutulumu yüksek olabilir. Hidatik kistin kesin tedavi şekli cerrahidir.

**Kaynaklar:**

1) Fatih Meteroğlu, A. Feridun Işık, Levent Elbeyli, Tanı zorluğu yaşanan komplike diyafragmatik hidatik kist: iki olgu. Dicle Tıp Dergisi. 2010;37: 294-296

**Anahtar Kelimeler**: Akciğer, enfekte perfore hidatik kist, hidatik kist

Resim 1

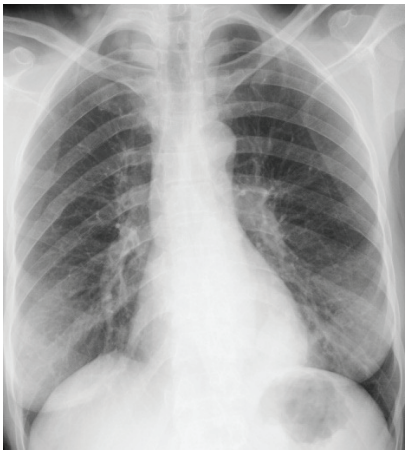

Akciğer Grafisi

Resim 2

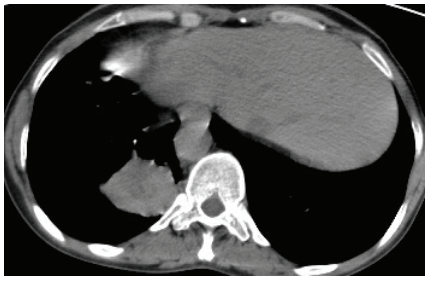

Bilgisayarlı toraks tomografisi

# EP-121
# ATEŞLİ SİLAHLI YARALANMA AKCİĞER DOKUSUNDA KOTERİZE ETKİ YAPAR MI?

Fatih Meteroğlu, Menduh Oruç, Funda Öz, Burak Gül

Dicle Üniversitesi, Tıp Fakültesi, Göğüs Cerrahisi Anabilim Dalı\Diyarbakır

**GİRİŞ:** Toraks travmalarının %70'i künt, %30'u penetran yaralanmalardır (1). Penetran göğüs travmaları, kesici-delici alet yaralanmaları ve ateşli silah yaralanmalarından oluşur. Penetran yaralanmalarda mortalite oranı, künt travmalara göre daha düşüktür. Ateşli silah ile olanlarda mortalite ve morbidite, kesici-delici alet yaralanmalarına göre iki kat daha fazladır (2). Kliniğimizde toraksa nafiz ateşli silahlı yaralanma sonucu kurşunun akciğeri geçerken yüksek hız ve koterizasyon etkisinden dolayı ilginç bulduğumuz iki olguyu sunmayı amaçladık.

**OLGU 1:** Ateşli silahlı yaralanma sonucu acil servise başvuran 40 yaşındaki erkek hasta yatırıldı. Genel durumu orta-iyi, şuuru açık ve koopere idi. Fizik muayenede göğüs ön duvarında multiple ateşli silahlı yara giriş delikleri mevcuttu. Her iki akciğer sesleri doğal ve solunuma eşit olarak katılıyordu. Hastanın çekilen akciğer ve bilgisayarlı toraks tomografisinde (BT) hemo-pnömotoraksı yoktu (Resim 1), ancak BT' de kurşun çekirdeği ön aksiller çizgi 3. interkostal aralıktan girip akciğerin apikal segmentini geçip arkada paravertebral kot ile eklem yaptığı yerde görüldü. Hastaya müdahale yapılmadı, iki günlük takip sonrası taburcu edildi.

**OLGU 2:** Ateşli silahlı yaralanma sonucu acil servise başvuran 25 yaşındaki erkek hasta yatırıldı. Genel durumu orta, şuuru açıktı. Fizik muayenede sağ orta aksiller hat 4 interkostal aralıkta kurşun giriş deliği ve arkada paravertebral 5. kot düzeyinde kurşun çıkış deliği görüldü. Her iki akciğer solunuma katılıyordu ve sağ apekste akciğer sesleri alınmıyordu. Çekilen akciğer ve bilgisayarlı toraks tomografisin'de (Resim 2) sağda minimal hemo-pnomotoraksı mevcuttu. Hastanın laboratuarında bir özellik yoktu. Hastaya tüp torakostomi uygulandı ve serviste takibi yapılarak 5. günde taburcu edildi.

**TARTIŞMA:** Silahların yaralama gücü, merminin çarpma sırasın¬daki kinetik enerjisi ve bu kinetik enerjinin dokular¬daki yayılımına bağlıdır. Bu noktada kritik değişken merminin hızıdır. Yavaş hızlı mermilerde geçiş trase¬si düzensiz ve değişken olmaktadır, bazen kurşunun giriş ve çıkış deliği arasında bir ilişki bulunamaz (3). iki olgumuzda da önden kurşun giriş deliği mevcuttu. Ancak kurşunların giriş yeri ile bağlantılı çekilen toraks BT' de acil müdahale gerektirecek durum olmadığı görüldü. Buda bize ateşli silahlı yaralanmada merminin kinetik enerjisi, hızı nedeniyle akciğer parankimi yumuşak doku olduğundan fazla yön değiştirmeden koterize etki yaparak ilerlediğini gösterir.

**Anahtar Kelimeler:** Ateşli silahlı yaralanma, hemotoraks, pnömotoraks

Resim 1

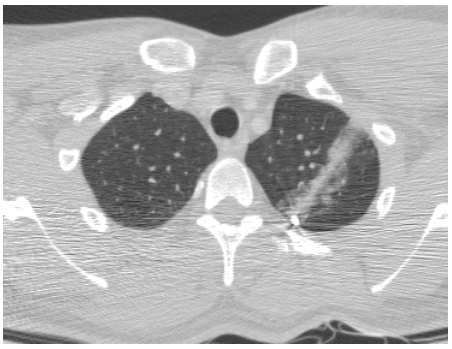

İlk Olgunun Bilgisayarlı Toraks BT

Resim 2

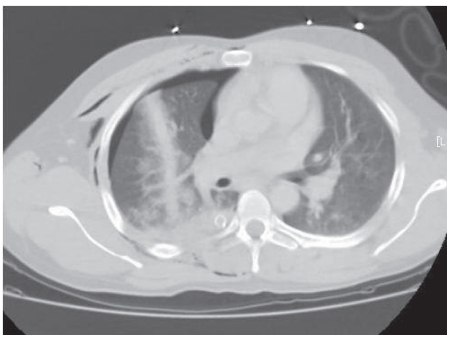

İkinci Olgunun Bilgisayarlı Tomografisi

# EP-122
# SAĞLIKLI YETİŞKİN BİREYDE DENTAL PROTEZ ASPİRASYONU

Miktat Arif Haberal, Erkan Akar, Gökhan Öztürk, Mustafa Köprücüoğlu

Sağlık Bilimleri Üniversitesi Bursa Yüksek İhtisas Eğitim ve Araştırma Hastanesi Göğüs Cerrahisi Kliniği, Bursa

**GİRİŞ:** Solunum yollarına ve akciğerlere katı ve sıvı maddelerin kaçması aspirasyon olarak tanımlanır. Çocuklarla karşılaştırıldığında erişkinlerde daha ender görülür. Yabancı cismin hava yollarındaki yerleşimi, trakeobronşiyal ağacın anatomik yapısı ile ilişkilidır.

**OLGU SUNUMU:** Kırk dört yaşındaki erkek hasta, yemek yerken diş protezini aspire etme şikâyeti ile acil servisimize başvurdu. Hastanın çekilen akciğer grafisinde, sağ alt zonda yerleşimli diş protezi görülmesi üzerine ileri tetkik ve tedavi amacıyla kliniğimize yatırıldı (Resim 1). Dinlemekle sağ akciğer bazalinde solunum seslerinin azaldığı tespit edildi. Hastaya ameliyathane şartlarında genel anestezi altında rijit bronkoskopi yapıldı. Eksplorasyonda sağ alt lob bronşu içinde yabancı cisim görülerek (dental protez) timsah forcepsle çıkartıldı. Hastanın postoperatif kontrol akciğer grafisinin normal olması üzerine önerilerle taburcu edildi (Resim 2).

**TARTIŞMA:** Trakeobronşiyal yabancı cisim aspirasyonu, çocuklarda erişkinlerden daha sık olmak üzere her yaş grubunda görülebilen bir klinik sorundur. Yetişkinlerde risk faktörleri, maksillo fasial travma, mental reterdasyon, alkol alımı ve dişlerle ilgili girişimler gibi faktörler sayılabilir. Yabancı cisim aspirasyonlarının tanısında öykü çok önemlidir. En sık gözlenen yakınma öksürüktür. Aspire edilen yabancı cisim radyoopak ise posteroanterior akciğer grafisiyle kolaylıkla görülebilir.Normal bir göğüs radyografisi yabancı cismin yokluğunu göstermez, şüphe devam ediyorsa bronkoskopi yapılmalıdır.

**SONUÇ:** Yabancı cisim aspirasyonundan şüphelenmek için öykü, fizik muayene ve radyolojik incelemeler genellikle yeterlidir. Yabancı cisim aspirasyonunun kesin tanısı bronkoskopiyle konulur.

**Anahtar Kelimeler:** Diş protezi, Yabancı cisim, Bronkoskopi

Postoperatif PA Akciğer Grafisi

Preoperatif PA Akciğer Grafisi

# EP-123
# AKALAZYA CERAHİSİ SONRASI HASTA MEMNUNİYETİ; BİR OLGU

Fatih Meteroğlu, Burak Gül, Ali Birak

Dicle Üniversitesi, Tıp Fakültesi, Göğüs Cerrahisi Anabilim Dalı\Diyarbakır

**GİRİŞ:** Akalazya, özefagusun en iyi bilinen ve tedavisi en yüz güldürücü olan motor fonksiyon bozukluğudur. Özofagial gövde aperistaltizmi ve alt özofagiyal sfinkter gevşemesinin yokluğu ile karakterize bir özofagiyal motilite bozukluğudur. Achalasia kelime olarak gevşeme güçlüğü anlamına gelmektedir.

**OLGU:** Kusma şikâyetiyle acil servise başvuran 28 yaşındaki bayan hasta yatırıldı. Hastanın anamnezinde çocukluğundan beri kusmalarının olduğunu öğrenildi. Ancak şikâyetlerinin son 10 yılda gittikçe artığını ifade ediyordu. Değişik merkezlerde tedavi alan ancak düzelmeyen hastaya cerrahi planlandı. Fizik muayenede oldukça zayıf idi (42 kilo, VKİ 17 kg/m2). Akciğer sesleri özellikle sağ üstte alınmıyordu. Hasta baş aşağı getirildiği an bol miktarda pis kokulu sıvı ve katı gıda çıkarıyordu. Hastanın kan testlerinde patolojik bir özellik yoktu. Akciğer grafisi, bilgisayarlı toraks tomografisi (Resim 1) görüldükten sonra hastaya baryumlu özofagus grafisi çekildi. Baryumlu özofagus grafisinde kardio-özofagiyal bölge tipik akalazyayı düşündürüyordu. Hastaya özofago-gastro-duodenoskopi yapıldı ancak darlık yerinin basınç ölçümü yapılamadı. Radyolojik değerlendirme ve endoskopik bulgularla akalazya düşünüldü ve hastaya laparaskopik olarak özofagokardiyomiyotomi + Toupet parsiyel anterior fundoplikasyon ameliyatı yapıldı (Heller). Hastanın post operatif takiplerinde komplikasyon olmadı ve genel durumu çok hızlı toparladı. Takipleri 1 ay ve 3 sonra yapıldı. Üç ay sonraki kontrol akciğer grafiği alındı (Resim 2). Hasta her şeyi yiyip içtiğini, kusmalarının ise olmadığını ifade etti ve kilo aldığı görüldü. Hasta halen kontrolümüzdedir.

**TARTIŞMA:** Akalazyanın en belirgin klinik bulgusu disfajidir ve hastaların %95 inde bulunur. Disfaji paradoks veya progresif karakterde olabilir. Histolojik olarak miyenterik pleksus içindeki gagliyon hücrelerinde kayıp, vagus sinirlerinde dejenerasyon, vagusun dorsal motor nükleusunda dejenerasyon saptanmıştır (1). Buna bağlı olarak AÖS sirküler kas tabakasının inhibitör mekanizmasındaki bozulma sebebiyle sfinkter gevşeyemez. AÖS kasılmasını uyaran kolinerjik nöronlar ise akalazyada korunmuştur (1). Tartışmalı olmakla birlikte, düşük olasılıkla akalazya hastalarında kanser gelişme olasılığı vardır. Bu nedenle hastaların tedavi sonrası 2-3 yıl ara ile endoskopi yaptırmaları tavsiye edilir (2). Olgumuza lapararoskopik olarak heler miyotomi anterior toupet ameliyatı yapıldı. Post-operatif genel durumu hızlı bir şekilde düzeldi. Altı ay aralıklarla kontrollerimize geliyor.

**SONUÇ:** Akalazya nadir görülen bir hastalıktır. Ancak özofagus kanser etiyolojisinde predispozan faktör olduğu için hastalar mutlaka takibe alınmalıdır.

**Anahtar Kelimeler:** Akalazya, heller miyotomi, reflü

Resim 1

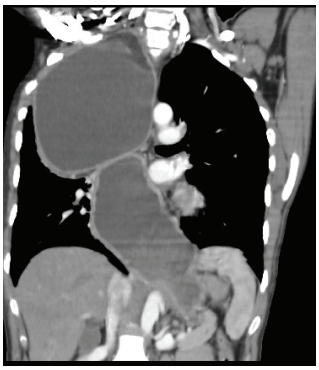

Olgunun Bilgisayarlı Toraks Tomografisi, Cerrahi öncesi

Resim 2

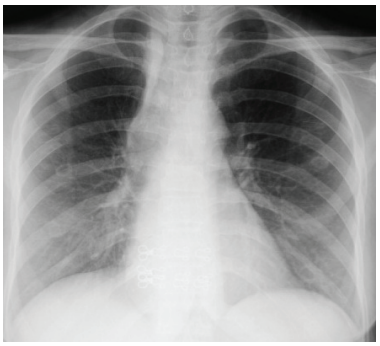

Ameliyattan 3 ay sonra çekilen direkt akciğer grafisi

## EP-124
## Malign melanomun akciğer metastazı

Erkan Akar

Sağlık Bilimleri Üniversitesi Bursa Yüksek İhtisas Eğitim ve Araştırma Hastanesi, Göğüs Cerrahi Kliniği, Bursa

**GİRİŞ:** Malign melanoma (MM) tüm kanserlerin %2-3'ünü oluşturmasına karşın, cilt kanserleri arasında en sık mortalite nedenidir. Kadınlarda akciğer kanserlerinden sonra en çok artış gösteren ikinci kanserdir. MM melonositlerin malign transformasyonu sonucu gelişir ve akciğer metastazlarını esas olarak pulmoner artere ulaşan tümör embolileri ile yapar.

**OLGU:** Yetmiş beş yaşındaki erkek hasta, iki buçuk yıl önce kafa saçlı derisinde ortaya çıkan yara nedeniyle ameliyat edilmişti (Resim-1). Patoloji sonucu nodüler tip malign melanom olarak gelmiş ve hastaya ek tedavi önerilmemişti. Hastanın son bir aydır başlayan sol göğüs ağrısı nedeniyle postero-anterior akciğer grafisi çektirilmiş ve sol akciğer üst lobda kitle tespit edilerek ileri inceleme için kliniğimize refere edilmişti (Resim-2). Olguya çekilen pozitron emisyon tomografide sol akciğer üst lobdaki kitlede malign düzeyde tutulum saptandı. Video yardımlı torakoskopik cerrahi girişimle sol akciğer üst lobdaki kitleye yapılan kama rezeksiyon ile total olarak çıkartıldı. Frozen sonucu akciğerin metastazik lezyonu olarak değerlendirildi. Patoloji sonucu malign melanom metastazı olarak geldi.

**SONUÇ:** Metastatik MM'de tedaviye rağmen prognoz kötü olup, beş yıllık sağ kalım oranı %5'in altındadır. Median sağ kalım süresi ise altı-dokuz aydır. Geriye dönük çalışmalarda, pulmoner metastazektomi yapılabilen hastalarda median sağ kalım, yaklaşık 11-40 ay civarındadır. Olgumuzda ise ameliyat sonrası altıncı ay takibinde nüks saptanmadı.

**Anahtar Kelimeler:** Akciğer,malign melanom,metastaz,VATS

Resim-1

Olgunun Kafa saçlı derisinden 2,5 yıl önce yapılan operasyon yerinin görüntüsü.

Resim-2

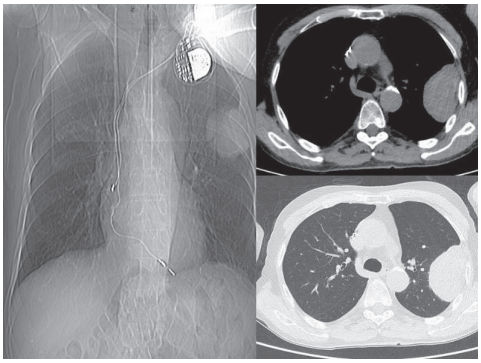

Olgunun PA akciğer grafisi ve toraks bilgisayarlı tomografisindeki sol üst lobda plevraya yapışık düzgün kenarlı kitle lezyonunun görüntüsü.

# EP-125
# PULMONER TUTULUMLA BERABER OLAN KARDİYAK KİST HİDATİK

Erkan Akar

Sağlık Bilimleri Üniversitesi Bursa Yüksek İhtisas Eğitim ve Araştırma Hastanesi Göğüs Cerrahi Kliniği, Bursa

**GİRİŞ:** Kist hidatik ekinokokus granülosis etkeni olduğu bir parazitik hastalıktır. Subtropik ve tropik bölgelerde endemik olarak bulunur. Vücudun herhangi bir bölümünde görülebilir. Perikardiyum ve kalp nadiren tutulur. Perikardiyal veya kardiyak tutulum olduğunda diğer organ sistemleri genelde tutulmuş olurlar. Kist hidatikde başlıca tedavi metodu cerrahidir.

**OLGU:** Kırk beş yaşında kadın hasta, ara sıra olan hemoptizi nedeniyle başvurduğu hastanenin göğüs hastalıkları bölümünde çekilen ön ve arka akciğer grafisinde, bilateral akciğer parankiminde çok sayıda kistik oluşum görülmüş. Ayrıntılı incelemek adına istenen toraks bilgisayarlı tomoğrafisinde, sol pulmoner arter ve intra kardiyak da kistik yapılar görülmüş (Resim-1). Bunun üzerine hasta kalp ve göğüs cerrahisi kliniklerine konsülte edildi. Öncelikle kalp cerrahisi kliniğince kardiyak kist operasyonu geçiren hasta iki ay sonra göğüs cerrahi kliniğince bilateral torakotomi+kistotomi+kapitonaj ameliyatı yapıldı. 6 ay albendazol tedavisi alan hastanın postoperatif takip grafilerinde nüks görülmedi.

**SONUÇ:** Perikardiyal veya kardiyak kist hidatik nadir rastlanan olgular olduğundan, akciğer dokusu ile eş zamanlı görülen hastalarda, kalp cerrahisi ile göğüs cerrahisi klinikleri birbirlerini desteklemeli. İntrakardiak kistin rüptüre olması durumunda hastanın kaybedileceği akılda tutulmalıdır.

**Anahtar Kelimeler:** Akciğer,ekinokokoz,hidatik kist,kardiyak

Resim-1

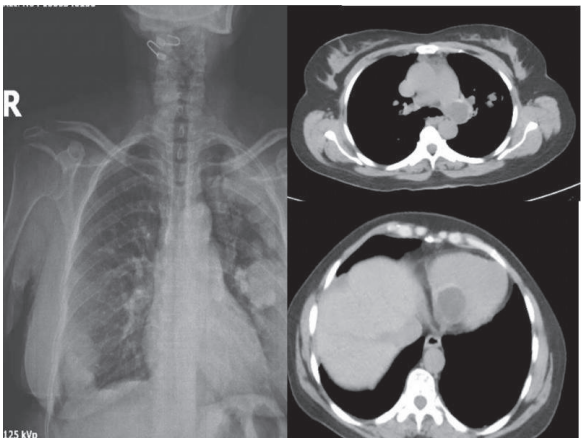


Olgunun PA akciğer grafisi ve toraks bilgisayarlı tomoğrafisinde multibl kistik oluşumlar görülmektedir.

# EP-126
# YENİ KUŞAK ANTİKOAGULAN (APİXABAN)' A BAĞLI SPONTAN HEMOTORAKS

Ekrem Şentürk[1], Finn Rasmussen[2], Emel Erkuş Sirkeci[3]

[1]Yakın Doğu Üniversitesi, Tıp fakültesi, Göğüs Cerrahisi A.D. Lefkoşa, KKTC
[2]Yakın Doğu Üniversitesi, Tıp fakültesi, Göğüs Hastalıkları A.D. Lefkoşa, KKTC
[3]Yakın Doğu Üniversitesi, Tıp fakültesi, Acil Tıp A.D. Lefkoşa, KKTC

Apiksaban faktör Xa'yı direk engelleyerek antiagregan etki gösterir. Kardiyoloji ve cerrahi de Venöz tromboemboli proflaksisinde kullanılmaktadır. Koroner hastası olguda antitrombosit kullanımına bağlı spontan hemotoraks olgusunu paylaşmak istedik.

**OLGU SUNUMU:** Yetmiş bir yaşında erkek hasta 4 gündür artan nefes darlığı şikayeti ile acil servise başvurmuş. Öyküsünde koroner hastalığı ve antitrombosit (apixaban) kullanımı mevcut. Travma veya başka hastalık saptanmamış. Fizik muayenede sağda solunum sesi alınmıyan hastanın çekilen grafilerinde sağ hemitoraksta masif plevral efuzyon saptandı. (Resim 1). Hastaya torasentez yapıldığında hemorojik sıvı alındı. Tüp torakostomisi uygulanan hastada toplam 2400 cc hemorojik sıvı drene edildi. Antitrombosit alımı kesilen hastanın kontrol grafilerinde akciğer ekspansiyonunun sağlandığı görüldü.(Resim 2). Dreni çekilen hasta taburcu edildi.

**TARTIŞMA:** Antikoagulan tedavilerde kanama riski bilinen ve yakın takibi gereken bir durumdur. Ancak yeni kuşak antiagreganların kanama eğilimi daha fazla ve diğer antitrombositlerle kullanımda riskin arttığı bildirilmektedir. (1). Daha öncedende yeni kuşak antitrombosit ilaçlara bağlı spontan hemotoraks bildirilmiştir.Yarılanma ömrü 12 saat olmasına karşın zamanında saptanamayan komplikasyonlar mortal seyretmektedir.Olgumuzda 3 günde 2400 cc gibi yüksek miktarlarda kanama olabilmekte ve hastanın genel durumu bozulmadan sadece nefes darlığı ile semptomatik hale gelebilmektedir. Ne kadar güvenli olursa olsun Yeni kuşak antiagreganlarda da spontan kanamaların yakın takibi, özellikle minimal plevral sıvıların örneklenmesi gerektiğini düşünüyoruz.

**Anahtar Kelimeler:** spontan hemotoraks, Selektif faktör xa inhibitörü, tüp torakostomi

Resim 1

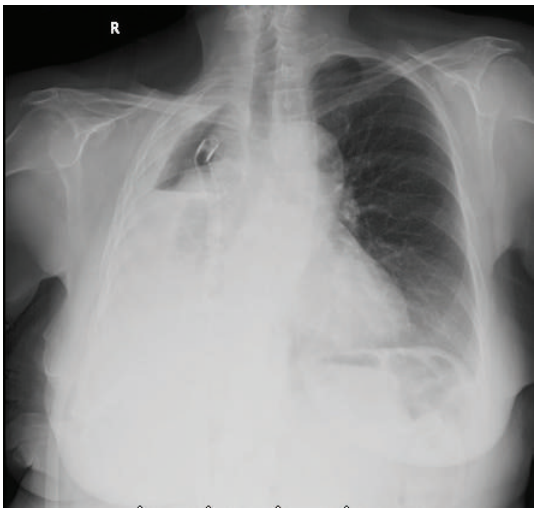


Sağda masif hemotoraks

# EP-127
# NADİR GÖRÜLEN BİR TOTAL AKCİĞER ATELEKTAZİSİ NEDENİ: İNFLAMATUAR MYOFİBROBLASTİK TÜMÖR

Suzan Temiz, Gönül Gülmez, Ömer Önal, Ömer Faruk Demir

Erciyes Üniversitesi, Göğüs Cerrahisi Ana Bilim Dalı, Kayseri

**GİRİŞ:** İnflamatuar myofibroblastik tümörler, respiratuar papillomatozis dışlandığında çocukluk çağında en sık görülen (%52-70) benign akciğer tümörleridir. Tüm akciğer tümörleri arasında görülme sıklığının %1'den az olduğu belirtilmektedir. Yakın zamana kadar inflamatuar psödotümör veya plazma hücreli granülom olarak isimlendirilen, yavaş büyüyen, lokal invaziv bu tümörler, geçirilmiş enfeksiyona veya travmatik etkilenmeye karşı reaktif yanıt olarak düşünülmektedir. Bu çalışmada sol akciğerde atelektazi ve medikal tedaviye rağmen geçmeyen akciğer enfeksiyonu olan bir çocukta, yabancı cisim aspirasyonu şüphesi nedeniyle yapılan rigid bronkoskopi ile rastlantısal olarak tespit edilen bir inflamatuar myofibroblastik tümör olgusu sunulmuştur.

**OLGU:** 2 yıldır astım tedavisi alan 8 yaşında kız hasta ateş ve kusma şikâyetleri ile getirildiği acil serviste değerlendirildi. Dinlemekle sol akciğerde solunum sesleri azalmıştı. Çekilen arka-ön akciğer grafisinde sol akciğerde atelektazi mevcuttu(Resim 1).Toraks BT'si sol ana bronş distalinde bronş lümeni tamamen oblitere olup, sol akciğer parankimi büyük oranda kollabe olarak raporlandı(Resim 2).Akciğer atelektazisi ve yabancı cisim aspirasyonu ön tanısı ile bronkoskopi yapıldı. Rigid bronkoskopide karinadan yaklaşık 1,5 cm sonra sol ana bronşu tamamen tıkayan endobronşiyal lezyon görüldü. Lezyondan biyopsi alındı. Biyopsi ile lezyondan olan kanama soğuk serum fizyolojik irrigasyonu ile durduruldu.Patoloji sonucu inflamatuar myofibroblastik tümör olarak raporlandı.Tüm vücut MR da metastaza yönelik lezyon saptanmadı.

**TARTIŞMA:** İnflamatuar myofibroblastik tümörler genellikle asemptomatik (%74) seyretmekle birlikte öksürük, hemoptizi, dispne, ateş gibi non-spesifik bulgular, kronik olgularda ise siyanoz, çomak parmak da saptanabilir. Hastaların 1/3'ünde önceden geçirilmiş bir akciğer enfeksiyonu öyküsü bulunmaktadır. Bizim hastamızda 2 yıldır astım nedeniyle takip ve tedavi edilme ayrıca son 17 gündür bir dış merkezde ateş-öksürük şikâyeti nedeniyle tedavi alma öyküsü mevcuttu. Miyofibroblastik tümör olgularında tanı ve tedavi amaçlı tercih edilen yöntem total rezeksiyondur. Tanı ve tedavideki eksiklik mediastinal ve hiler yapılara invazyon ile sonuçlanabilir.Bu nedenle hastaya akciğer rezeksiyonu yapılması önerildi. Ancak aile cerrahi tedaviyi kabul etmedi.

**SONUÇ:** Pediyatrik yaş grubu hastalarda akciğer grafisinde atelektazi tespit edildiğinde uzun süre antibiyotik tedavisi verilmesi yerine bir an önce bronkoskopi yapılarak endobronşiyal sistemin değerlendirilmesi gerektiğini düşünüyoruz. Sıklıkla obstrüksiyon nedeni olarak sekresyon veya yabancı cisim tespit edilmesine rağmen, nadiren inflamatuar myofibroblastik tümör olabileceği akılda tutulmalıdır.

**Anahtar Kelimeler:** çocukluk çağı benign akciğer tümörleri,inflamatuar myofibroblastik tümör, rigid bronkoskopi

Resim 1

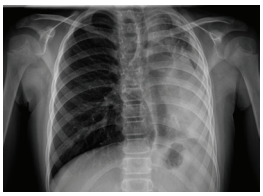

Acil serviste çekilen arka-ön akciğer grafisinde trakeaya sola yer değiştirmiş ve akciğerde atelektazi görülmektedir.

Resim 2

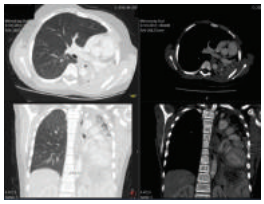

Toraks BT kesitlerinde sol anabronşu oblitere eden lezyon ve kollabe akciğer parankimi görülmektedir.

# EP-128
# PENETRAN TRAVMAYA BAĞLI KÜÇÜK AKCİĞER HERNİASYONLARINA YAKLAŞIM:OLGU SUNUMU

Yücel Akkaş, Büşra Özdemir, Barış Hekimoğlu, Bülent Koçer

Ankara Numune Eğitim ve Araştırma Hastanesi, Göğüs Cerrahi Kliniği, Ankara

**GİRİŞ:** İnterkostal akciğer herniasyonu şiddetli künt travmalardan sonra nadir görülmekle birlikte penetran travmalardan sonra çok daha nadir görülmektedir. Biz de bu makalemizde penetran travmaya bağlı interkostal akciğer herniasyonu olgumuzu sunmak istedik.

**OLGU:** İki hafta önce delici kesici alet yaralanması nedeni ile göğüs cerrahi servisimizde takip edilen 51 yaşındaki erkek hasta delici kesici alet yaralanma yerinde öksürmekle oluşan şişkinlik nedeni ile başvurdu (Resim 1A). Delici kesici alet giriş yeri ön axiller hat 5.interkostal aralıkla idi. İlk yatışında posteroanterior akciğer grafisi, bilgisayarlı toraks tomografisinde ve fizik muayesinde akciğer herniasyonuna ait bir bulgu yoktu (Resim 1B,1C). Hastanın olaydan 10 gün sonraki kontrol fizik muayenesinde delici kesici aletin toraksa giriş yeri olan sol 5.interkostal aralıkta öksürmekle artan şişliği mevcuttu. Hastanın posteroanterior akciğer grafisinde sol akciğer alt zonda minimal hemotoraks görüntüsü mevcuttu. Hastanın fizik muayesine göre operasyon planlandı.. Hastaya önce VATS yapıldı. VATS ile göğüs duvarındaki herni tespit edildi, parenkimal yaralanma yoktu fakat toraks içinden radyolojik görüntülemenin aksine 900 cc gibi yüksek miktarda hemorajik mai aspire edildi. Sol torakotomi ile delici kesici alet giriş yerindeki akciğer herniasyonu tespit edilerek, göğüs duvarındaki bu defekt prolen meshle kapatıldı (Resim 2A,B,C) Postoperatif 6. gününde hasta komplikasyonsuz olarak taburcu edildi. Hasta şu anda postoperatif 4. ayında komplikasyonsuz olarak yaşamına devam etmektedir.

**SONUÇ VE TARTIŞMA:** Penetran travmalara bağlı küçük interkostal akciğer herniasyonlarında defektin tespiti için görüntüleme yöntemleri yetersiz kalabileceğinden dolayı hastanın yakın fizik muayene ile uzun dönem takibini veya erken dönemde VATS yapılmasını önermekteyiz.

**Anahtar Kelimeler:** İnterkostal akciğer herniasyonu, penetran, travma

Resim 1

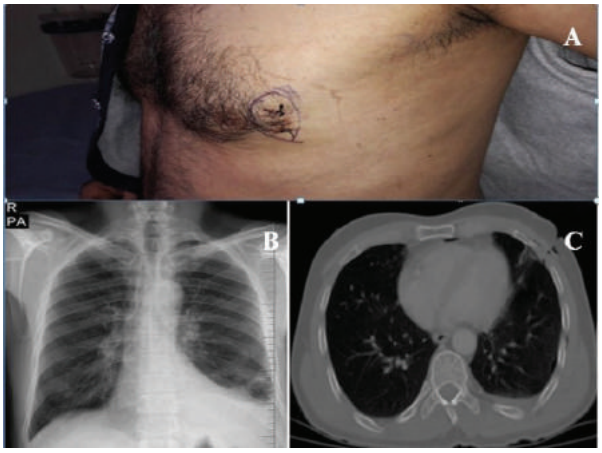


A)Akciğer herniasyonunun görüntüsü
B)Ameliyat öncesi posteroanterior akciğer grafisi
C)Ameliyat öncesi toraks-BT görüntüsü

Resim 2

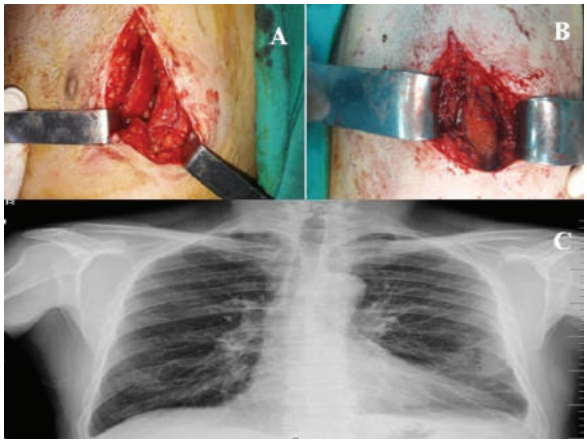


A,B) Hastaya ait operasyon görüntüleri
C) Postoperatif PA akciğer grafisi

# EP-129
# SPONTAN PNÖMOMEDİASTİNUM

Suzan Temiz, Gönül Gülmez, Ömer Önal, Ömer Faruk Demir

Erciyes Üniversitesi, Göğüs Cerrahisi Ana Bilim Dalı, Kayseri

**AMAÇ:** Spontan pnömomediastinum(SPM) daha çok genç erkeklerde görülen, genellikle kendi kendine iyileşme eğilimi gösteren mediasten içinde hava bulunması durumudur. Sıklığı farklı kaynaklarda 1/7.000 ile 1/32.000 arasında olduğu bildirilmiştir. Alveol içi basıncın ani artışıyla alveollerin yırtılması sonucu ortaya çıkar. Pnömomediastinum görülmesi bir medikal uygulama yada travma sonucu meydana gelmemektedir. Oluşmasında, uzamış valsalva manevrasına neden olan aktivite, astım yada yasa dışı ilaç kullanımı gibi nedenler suçlanmaktadır. Bu çalışmada kliniğimize yatırılarak takip edilen SPM'li hastayı literatür eşliğinde sunmayı amaçladık.

**OLGU:** 19 yaşındaki bayan hasta gece nefes darlığı ve yutma esnasında takılma hissi şikâyetiyle başvurduğu acil serviste değerlendirildi. Çekilen toraks BT'de pnömomediastinum mevcuttu(Resim 1). Anamnezinde girişimsel işlem, valsalva manevrası, ani basınç değişikliği, kusma, metabolik hastalık, toraks travması ve endoskopik girişim tanımlamamaktaydı. Özgeçmişinde, soygeçmişinde ve fizik muayenesinde özellik yoktu. Oral alımı kapalı olarak takip edilen hastanın günlük fizik muayenesinde patoloji tespit edilmedi. Takiplerinde ateş, sedimentasyon, CRP yüksekliği ve lökositoz tespit edilmedi. Hasta cilt altı ve mediastinal amfizem gelişmesi açısından yakın takip edildi. Mediastinit gelişmesini önlemek açısından birinci kuşak sefalosporin grubu antibiyotik verildi. Hastamızın şikâyeti 48 saat sonra kendiliğinden gerilemeye başladı.Yutma esnasında hissettiği ağrı giderek azaldı. 4. günde beyaz küre yüksekliği, ateşi olmayan hastanın oral alımı kademeli olarak açıldı. Günlük arka-ön akciğer grafisi ile takip edildi; mediastende seviyelenme veya hava görünümü olmadı(Resim 2). Şikâyetleri gerileyen hasta cerrahi müdahalede bulunulmadan taburcu edildi.

**TARTIŞMA:** Klinik olarak mediastinal amfizeme ateş, hipotansiyon, disfaji ve lökositoz eşlik edebilir. Pnömomediastinumun tipik bulgusu olguların %50'sinde görülen, göğüs ön yüzünde oskültasyonda kalp tepe atımıyla senkron çatırtı-çıtırtı sesinin duyulmasıdır(Hamman Belirtisi).Hastamızda Hamman belirtisi saptanmadı. SPM da en az 24 - 36 saat izlem önerilmekle birlikte bu süre klinik duruma göre uzatılabilir. Hastamızı istirahat ile birlikte sürekli O2 ve antibiyoterapi vererek takip ettik. Kalp ve büyük damarlara baskı, pnömoperikardiyum, retrofarengeal ve retroperitoneal alana hava kaçışı, pnömoraşi, pnömotoraks nadir, ciddi komplikasyonlardır ve acilen cerrahi müdahale gerekebilir(7,8). Kaçmaz ve ark.'ları öksürük sonrasında SPM gelişen hastalarına substernal tüp mediastenostomi uygulayarak takip ettiklerini bildirmişlerdir.

**SONUÇ:** Hastaneye yatışından sonra hem klinik hem de radyolojik olarak tam düzelme olan olgumuzu, acil servise göğüs ağrısı ve yutma esnasında takılma hissi ile gelen hastalarda SPM'un ayırıcı tanıda düşünülmesi gerektiğini vurgulamak amacıyla sunmaya değer bulduk.

**Anahtar Kelimeler:** Mediastinal amfizem, Nefes darlığı, Spontan pnömomediastinum,

Resim 1

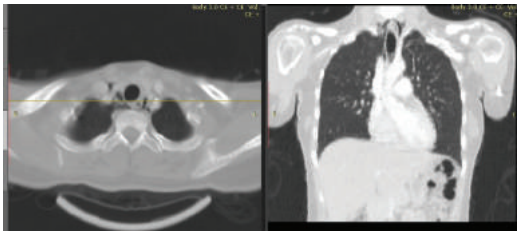

Toraks BT'de mediyastende servikal bölgeye bilateral karotid zincire doğru uzanan yaygın hava imajı (pnömomediastinum) gözlenmektedir.

Resim 2

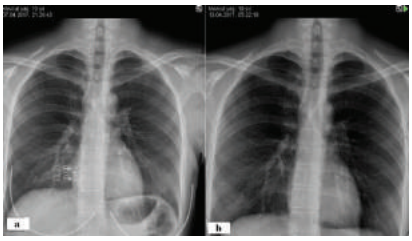

a) Hastanın ilk başvuru anındaki grafisi,
b) Takibin 5. Günündeki grafisi görülmektedir.

# EP-130
# DEV MEDİASTEN TERATOM

Barış Hekimoğlu, Yücel Akkaş, Büşra Özdemir, Bülent Koçer

Ankara Numune Eğitim ve Araştırma Hastanesi, Göğüs Cerrahi Kliniği, Ankara

**GİRİŞ:** Mediasten tümörlerinin büyük bölümü benign olsa da ön kompartmandaki kitlelerin malign olma olasılığı yüksektir. Ayrıca bu tümörler vital organlara bası yapabileceğinden cerrahi eksizyon gerektirirler. 38 yaşında kadın hasta nefes darlığı ve öksürük şikayeti ile başvurdu. Çekilen Toraks Bilgisayarlı Tomografisi'nde (TBT) 136 x 85 x 123 mm boyutunda düzgün sınırlı, multiloküle, kistik karakterde, solid kompanentlerin izlendiği ve santral kesimde fokal amorf kalsifikasyonun gözlendiği lezyon izlendi. Torakotomi ile rezeke edilen kitlenin patoloji sonucu matür kistik teratom olarak raporlandı. Mediastenin dev matür kistik teratomlarına literatürde oldukça nadir rastlanmaktadır. Olgumuz bu nedenle sunulmuştur.

**OLGU:** 38 yaşında kadın hasta öksürük ve nefes darlığı şikayeti ile başvurdu. Hastanın özgeçmişinde sol memede duktal karsinoma in situ nedeni ile operasyon ve adjuvan kemo-radyoterapi tedavi öyküsü mevcuttu. Hastanın sağ hemitoraksta solunum sesleri az miktarda azalmıştı. Hastanın çekilen akciğer grafisinde sağ hemitoraksta dev kitle görünümü olması üzerine TBT çekildi. Ön mediastende, mediastinal vasküler yapıları posteriora doğru hafif basılayıp, iten ve sağ hemitoraksa doğru uzanım gösteren yaklaşık 136 x 85 x 123 mm boyutunda, düzgün sınırlı, multiloküle kistik karakterde, yer yer solit kompanentlerin izlendiği ve santralinde fokal milimetrik amorf kalsifikasyonun gözlendiği lezyon tespit edildi. Hastanın mediasten manyetik rezononans (MR) görüntülemesinde ise mediasten anteriorda, sağ hemitoraksa ağırlıklı yerleşen, lobüle konturlu, yağ ve hemorajik içerikli komponentler barındıran, kalsifiye komponentleri bulunan ve çevre dokulara invazyon göstermeyen kitle olarak raporlandı. Hastanın PET/BT'sinde kitle dışı tutulum (suv-max:6,5) izlenmedi. Hastaya sağ posterolateral torakotomi ile kitle eksizyonu operasyonu yapıldı. Postoperatif süreci komplikasyonsuz geçen hastanın patoloji sonucu matür kistik teratom olarak geldi. Hastanın gözlemi tarafımızca devam etmektedir.

**SONUÇ:** Mediastinal teratomlar özellikle genç ve orta yaş erişkinlerde semptom vermeksizin büyük boyutlara ulaşabilmektedir. Özellikle anterior mediastende dev kitle ile gelen genç hastaların ayırıcı tanısında teratomların mutlaka göz önünde tutulmasını önermekteyiz. Total eksizyonun küratif olduğu bu hastalarda mümkün olan en kısa sürede cerrahinin uygulanması gerektiğini düşünmekteyiz.

**Anahtar Kelimeler:** Cerrahi, dev mediastinal kitle, teratom

Dev mediasten teratomun akciger filmi goruntusu

Dev mediasten teratomun BT goruntusu

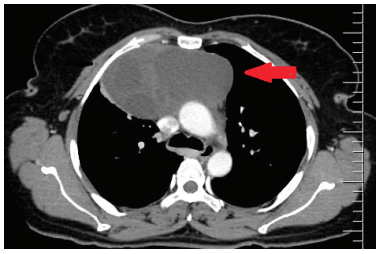

Dev mediasten teratom
Manyetik Rezonans görüntüsü ve intraoperatif görünümü

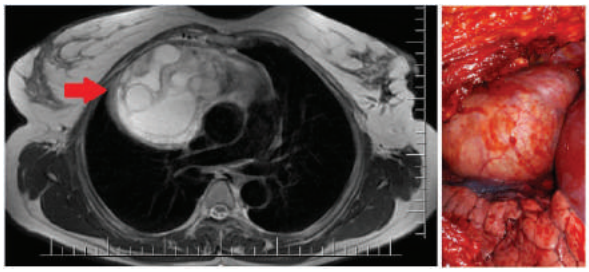

Postoperatif akciger filmi goruntusu

# EP-131
# MEZENKİMAL BİR TÜMÖR: TANIYA GİDEN ZORLU YOL

Barış Hekimoğlu, Yücel Akkaş, Büşra Özdemir, Bülent Koçer

Ankara Numune Eğitim ve Araştırma Hastanesi, Göğüs Cerrahi Kliniği, Ankara

**GİRİŞ:** Özellikle genç yaşta, toraks ön duvarında hızlı büyüyen kitle nedeniyle başvuran hastalarda yumuşak doku ve toraks duvarı maligniteleri görülebilmektedir. Bu çalışmada, 16 yaşındaki erkek hastanın, sağ pektoral bölgede ele gelen 3x3cm'lik kitlesinin kesin patolojik tanısına ulaşmanın ne kadar zor bir sürece dönüşebildiği görüldü. Basit görülebilecek bir lezyona yaklaşımın bile en titiz çalışma ile yapılması gerektiğini bir kez daha bize hatırlatan bu olgumuzu, bu nedenle sunmayı amaçladık.

**OLGU:** 16 yaşında erkek hasta, 2 ay önce fark ettiği ve hızlı büyüyen kitle ile başvurdu. Kitle, sağ pektoral kasın 4. kostakondral alanda yerleşimliydi. Hastanın ek hastalığı ve özgeçmişinde özellik yoktu. Yapılan fizik muayenede 3x3 cm boyuntunda, sert, immobil, çevre dokulara fikse ve palpasyonda ağrılı olmayan kitle ele geliyordu. Yapılan yüzeyel doku ultrasonografisinde eksternal torasik fasyaya ileri adezyon gösteren ve çevre dokularla sınırları net ayırt edilemeyen kitle görüldü. Toraks BT'de kitlenin toraks duvarına sıkı yapışık olduğu teyit edildi. Hastaya eksizyonel biyopsi ve komşuluğundaki kasa rezeksiyon yapıldı. Frozen patoloji sonucunda lezyonun kas dokusuna infiltre oluşu ve cerrahi sınırlarda devamlılık göstermesi nedeniyle rekürrens açısından klinik izlem önerildiği ve mezenkimal tümörün, kesin tanısı için parafin bloğa bırakılması gerektiği bildirildi. Hasta operasyon sonrası taburcu edildi. Ancak 1 hafta sonra yarada dehisens ve akıntı şikayetiyle gelmesi üzerine hastanın doku kültürü alındıktan sonra VAC (Vakum yardımlı kapama) ve uygun antibiyoterapi tedavisi uygulandı. Bu süreçte alınan dokunun patoloji sonucunda mezenkimal tümör şüphesinin devam ettiği ve kesin sonucun ileri doku incelemeleri ile verilebileceği öğrenildi. Hastaya revizyon amacıyla kas debritmanı, periost eksizyonu ve visseral plevraya kadar olan kas debridmanı yapıldı. Postoperatif süreci sorunsuz geçen hastanın geniş toraks duvarı rezeksiyon kararının kati patoloji sonucuna göre verilmesi kararlaştırıldı. Hastanın patoloji sonucunun nodüler fasiitis gelmesi üzerine mevcut tedavinin yeterli olduğu belirlendi. Hastamızın rutin takipleri kliniğimizce devam etmektedir.

**SONUÇ:** Toraks duvarında hızlı büyüyen lezyon ile gelen genç hastalarda özellikle sarkomatöz kitleler görülebildiğinden, bu tip hastalara malignite ön tanısı ile yaklaşılmasını öneririz. Özellikle frozen biyopsi sonucuna göre kesin karar vererek operasyon planını belirlemek, hastalar için gerekli olmayan geniş rezeksiyonlara neden olabilmektedir. Nüks açısından yakın takip kararı özellikle kesin tanıya ulaşmada zorluk yaşanan bu tip vakalarda çok daha önem kazanmaktadır.

**Anahtar Kelimeler:** Cerrahi, mezenkimal tümör, nodüler fasiit

Nodüler fasiit

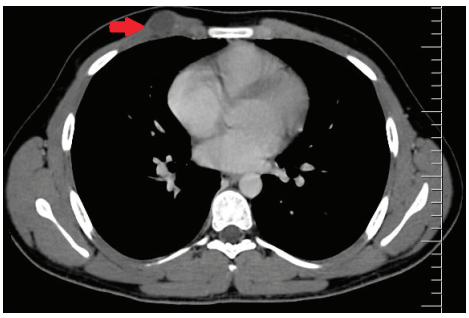

# EP-132
# NADİR BİR OLGU: ADRENOKORTİKAL KARSİNOM METASTAZI NEDENİYLE GELİŞEN MASİF PLEVRAL EFFÜZYON

Barış Hekimoğlu, Neslihan Gülay Peri, Büşra Özdemir, Yücel Akkaş, Bülent Koçer

Ankara Numune Eğitim ve Araştırma Hastanesi, Göğüs Cerrahi Kliniği, Ankara

**GİRİŞ:** Adrenokortikal karsinom (AKK) milyonda 1-2 görülen nadir bir tümördür. Uzak metastaz yapma potansiyeli yüksek bir tümör olup tanı anında %30 oranında metastatik olarak prezente olur. En sık metastaz yerleri bölgesel lenf nodları, karaciğer ve akciğerlerdir. Prognozu kötü olup 5 yıllık sağkalım %32-48 olarak belirtilmektedir. 23 yaşındaki erkek hasta, tarafımıza sağ hemitoraks masif plevral effüzyon ve bilateral multipl akciğer metastazları ile başvurmadan 2 yıl önce AKK nedeniyle dış merkezde sol sürrenelektomi operasyonu olmuştu. Hastaya tüp torakostomi ile talk ile plöredez tedavisi tarafımızca uygulandı. İleri takip ve tedavisi için medikal onkoloji bölümüne devredildi. Bu çalışma, malign plevral effüzyon etyolojisinde AKK'nin oldukça nadir olarak görülmesi nedeniyle yapıldı.

**OLGU:** AKK nedeniyle 24 ay önce sol sürrenelektomi operasyonu dış merkezde yapılan, tanı anında lokal lenf nodları ve karaciğer metastazı olan ve hastanemiz medikal onkoloji kliniğinde takipli 23 yaşındaki erkek hasta, son 1 haftada giderek artan dispne nedeniyle başvurdu. Ek hastalığı olmayan hastanın sağ hemitoraksta solunum sesleri alınamamaktaydı. Akciğer grafisinde sağ hemitoraks opak ve sol akciğer parankiminde multipl metastaz şüphesi taşıyan lezyonları mevcuttu. Hastanın bilgisayarlı tomografisi metastatik lezyonların sol akciğeri yaygın şekilde kapladığını, sağ tarafın masif effüzyonla dolduğunu ve mediastinel şifte neden olduğunu tespit etti. Hastaya tüp torakostomi uygulandı ve kademeli olarak 3 günde total 3500 cc drenajı oldu. Sıvı sitolojisi sonucu malign effüzyon olarak geldi. Steril talk ile plöredez yapıldı ve drenaj sonlandırıldı. Hasta takibinde olduğu medikal onkoloji kliniğine devredildi.

**SONUÇ:** AKK agresif seyirli ve sağkalımın az olduğu bir tümör olduğu bilinmektedir. Göğüs cerrahisi pratiğinde malign plevral effüzyon etyolojisinde oldukça nadir bir durum olduğundan bu olgu sunuldu. Malign effüzyonun drenajının ve sonrasında steril talk ile plöredezin bu olgularda palyatif yaklaşımda etkin bir şekilde kullanılması gerektiğini düşünmekteyiz.

**Anahtar Kelimeler:** Adrenokortikal karsinom, malign effüzyon, talk plöredez

Adrenokortikal karsinomun toraks metastazı

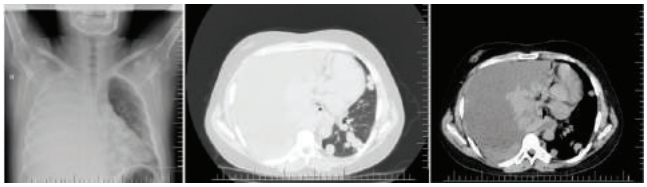

# EP-133
# PNÖMOTORAKSTA FARKLI BİR ETYOLOJİ: TIR TEKERİ PATLAMASI

Büşra Özdemir, Barış Hekimoğlu, Yücel Akkaş, Bülent Koçer

Ankara Numune Eğitim ve Araştırma Hastanesi, Göğüs Cerrahi Kliniği, Ankara

**GİRİŞ:** Barotravma, insan vücudunun maruz kaldığı basıncın değişmesinden kaynaklanan çeşitli bozuklukların ortak adıdır. Bu çalışmada 36 yaşındaki erkek hasta tır tekerinin patlaması sonucunda gelişen ani nefes darlığı ve şiddetli göğüs ağrısı ile acil servise getirildi. Hastanın çekilen Toraks Bilgisayarlı Tomografisi(TBT)'nde sol hemitoraksta pnömotoraks ve lateral toraks duvarında deplase ve nondeplase multiple kot fraktürleri saptandı. Barotravmanın nadir bir varyasyonu olan sıkıştırılmış havanın etkisine bağlı olarak oluşan bu pnömotoraks vakasını sizlere sunmak istedik.

**OLGU:** 36 yaşında tır sürücüsü erkek hasta tır tekerinin basıncını çekiç ile kontrol ederken tekerin göğsüne doğru patlaması sonucunda oluşan ani nefes darlığı ve şiddetli göğüs ağrısı nedeni ile acil servise getirildi. Hastanın sol göğüs ön duvarından posteriora doğru uzanan yaygın peteşiyal lezyonları vardı. Sol hemitoraksta solunum sesleri belirgin olarak azalan hastanın ek hastalığı yoktu. Hastanın çekilen TBT'sinde sol hemitoraksta pnömotoraks ve bazalde kalınlığı 20 mm ölçülen hemotoraks izlendi. Sağ hemitoraks apeksinde kontüze alanlar da mevcuttu. Ayrıca lateral toraks duvarında 7 adet kotta bir kısmı deplase olmak üzere multiple kot fraktürleri saptandı. Hastaya acil serviste tüp torokostomi uygulandı. Hastanın yapılan ekokardiyografik incelenmesinde barotravmaya bağlı patoloji saptanmadı. Yatışının 3.gününde hava kaçağı kesilen hastanın tüp torakostomisi sonlandırıldı. Hasta tedavisi tamamlanarak taburcu edildi.

**SONUÇ:** Pnömotoraks etyolojisinde yer alan barotravma nedenleri oldukça çeşitlilik göstermektedir. Olgumuzda ise tır tekeri patlaması sonrası oluşan pnömotoraksa hemotoraks ve kot fraktürleri de eşlik etmekteydi. Özellikle yüksek basınca neden olan barotravmalarda, akciğer patolojileri yönünden dikkatli olunması gerektiğini tavsiye ederiz.

**Anahtar Kelimeler:** Barotravma,, pnömotoraks, teker patlaması

Tır tekeri patlamasına bağlı barotravmatik pnömotoraks

# EP-134
# SOL ÜST LOB BRONŞUNDA DİŞ ASPİRASYONU

Gökhan Öztürk, Erkan Akar, Miktat Arif Haberal, Mustafa Köprücüoğlu

Sağlık Bilimleri Üniversitesi Bursa Yüksek İhtisas Eğitim ve Araştırma Hastanesi Göğüs Cerrahisi Kliniği, Bursa

**GİRİŞ:** Akciğerlere ve solunum yollarına katı veya sıvı maddelerin kaçması aspirasyon olarak tanımlanır. Erişkinlerde, çocuklara göre daha ender görülen yabancı cisim aspirasyonları acil girişim gerektirir. Yabancı cismin hava yollarındaki yeri, trakeobronşiyal ağacın anatomik yapısına ve kişinin o anki pozisyonu ile ilişkilidir. Olgumuzu nadir görülen yerleşimi nedeniyle için sunduk.

**OLGU:** Yetmiş sekiz yaşındaki kadın, üç gün önce diş protezi takılırken aspire etme şikayeti ile acil servisimize başvurdu. Fizik muayenesi olağan, solunum sistemi muayenesinde, dinlemekle solunum sesleri bileteral eşitti. Hastanın posteroanterior akciğer akciğer grafisinde (PAAC), sol hilusta yerleşimli radyoopak lezyon görülmesi üzerine ileri tetkik ve tedavi amacıyla kliniğimize yatırıldı (Resim 1). Toraks bilgisayarlı tomografi (Toraks BT) çekildi; Sol hiler düzeyde üst lob bronşu proksimalinde 8mm çapında hiperdens metalik artafakta neden olan yabancı cism görüldü (Resim 2). Hastaya genel anestezi altında rijit bronkoskopi yapıldı. Eksplorasyonda sol üst lob bronşunu tam kapayan yabancı cisim görülerek (diş protezi) timsah forcepsle çıkartıldı. Hastanın postoperatif kontrol PAAC grafisi normal olarak değerlendirildi. Önerilerle taburcu edildi.

**TARTIŞMA:** Aspirasyonunun net tarif edilemediği semtomların belirgin olmadığı olgularda, tanıda gecikme ve sonucunda postobstrüktif pnömoni, atelektazi, bronşektazi ve granülasyon dokusu oluşumu izlenebilir. Yabancı cisim aspirasyonlarında tanı için en önemlisi öyküdür. En sık gözlenen semptom öksürüktür. Aspire edilen yabancı cisimin büyüklüğü, ne olduğu ve yerleşim yeri ile bağlantılı olarak hiç bulgu vermeyebileceği gibi ciddi solunum sıkıntısınada neden olabilir. Yabancı cisim aspirasyonundan şüphelenilen olguda mutlaka radyolojik incelemeler yapılmalıdır. Normal bir göğüs radyografisi yabancı cismin olmadığının kesin kanıtı değildir, şüphe devam ediyorsa bronkoskopi yapılmalıdır. Yabancı cisim aspirasyonlarında patolojik radyolojik bulgular; atelektazi, hava tuzağı, konsolidasyon, bronşektazi gibi nonspesifik bulgular ya da radyoopak yabancı cismin kendisi olabilir. Anatomik yapı nedeniyle, yabancı cisim aspirasyonları sağ bronşiyal sisteme daha sık olmaktadır. Günümüzde yabancı cisimlerin çıkarılmasında bronkoskopik tekniklerin kullanımı temel yöntemi oluşturmaktadır. Bronşiyal yabancı cisimlerin % 97'sinin bronkoskopi ile çıkartıldığı, % 3'ünde çıkartılamayıp cerrahi girişim gerektiği bildirilmiştir. Sonuç olarak, yabancı cisim aspirasyonu tanısı için öykü, fizik muayene ve radyolojik incelemeler genelde yeterli olurken, kesin tanı için bronkoskopi kullanılır. Yabancı cisim aspirasyonu tedavisinde rijit bronkoskopi tercih edilecek ilk yöntem olmalıdır, ancak deneyimli ellerde ve seçilmiş olgularda fleksibl bronkoskopi de kullanılabilir.

**Anahtar Kelimeler:** Aspirasyon, yabancı cisim, rijit bronkoskopi.

Resim-1: PAAC grafisinde, sol hilusta metalik lezyon görülmektedir.

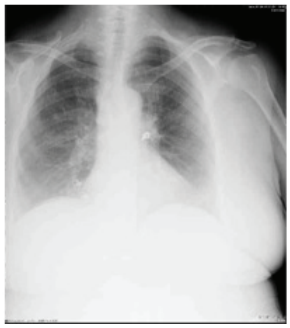

Resim-2: TORAKS BT Sol hiler düzeyde üst lob bronşu proksimalinde 8mm çapında hiperdens metalik artafakta neden olan yabancı cism.

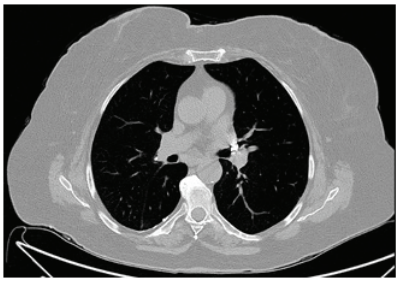

# EP-135
# POSTERİOR MEDİASTEN YERLEŞİMLİ SCHWANNOMA'NIN VATS İLE ÇIKARTILMASI

Funda İncekara[1], Emre Yılmaz[1], Şevki Mustafa Demiröz[1], Funda Demirağ[2], Göktürk Fındık[1], Koray Aydoğdu[1], Sadi Kaya[1]

[1]Atatürk Göğüs Hastalıkları ve Göğüs Cerrahisi Eğitim Araştırma Hastanesi, Göğüs Cerrahisi Kliniği, Ankara
[2]Atatürk Göğüs Hastalıkları ve Göğüs Cerrahisi Eğitim Araştırma Hastanesi, Patoloji Kliniği, Ankara

Primer mediastinal tümörlerin %20 kadarını oluşturan Schwannomlar periferik sinir kılıfı tümörleri içerisinde yer alırlar. Daha çok posterior mediasten yerleşimli olan bu intratorasik tümörler çoğunlukla spinal köklerden gelişir. Burada posterior mediasten yerleşimli bir schwannomanın video yardımlı torakoskopi ile total eksizyonu sunuldu. Aort genişliği ile takip edilen 67 yaş erkek hastanın çekilen toraks BT sinde sol akciğer üst lob mediobazalde 20 mm çaplı hiperintens kistik lezyon görülmesi üzerine tarafımıza yönlendirildi. Hastaya çekilen MRG da T5 vertebra seviyesinde sol nöral foraminadan laterale doğru uzanım gösteren 19x12 mm boyutunda aksiyel T1A, T2A hiperintens kistik lezyon izlendi. Hastaya operasyon planlandı. Hastada sol posterolateral 5. interkostalden video yardımlı torakoskopi(VATS) ile hemitoraksa girilerek, posterior mediastende yerleşimli 2cm lik düzgün sınırlı fikse lezyon görüldü. Lezyon ultrasonik enerji cihazı yardımı ile total eksize edildi. Patoloji sonucu schwannom olarak geldi. Takiplerinde nüks izlenmedi. Genellikle posterior mediastende daha çok karşımıza çıkan benign karakterde görülen intratorasik schwannomların yavaş progresyon ile kemik dokularda destrüksiyonlara yol açtığı bilinmektedir. Schwannomun malignite formasyonunun ekarte edilmesi, destüksiyonlardan ve nörolojik defistlerden korunmak amacıyla tedavisi cerrahi eksizyondur. Cerrahi ve hasta konforu açısından intratorasik periferik sinir kılıfı tümörlerinin cerrahi tedavisinde ilk planda video yardımlı torakoskopinin denenmesi önerilir.

**Anahtar Kelimeler:** Mediastinal tümörler, schwannom, video yardımlı torakoskopi(VATS)

Toraks BT-MR

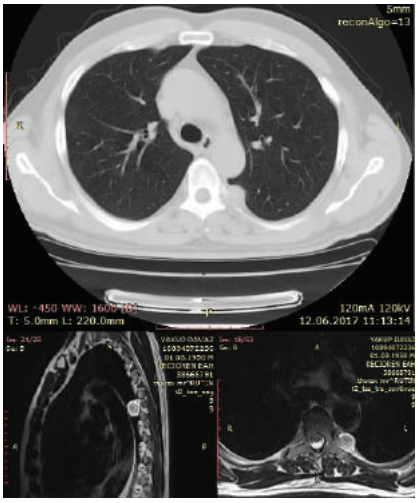


Toraks BT ve MRda posterior mediastende izlenen kistik lezyon

VATS görüntüsü

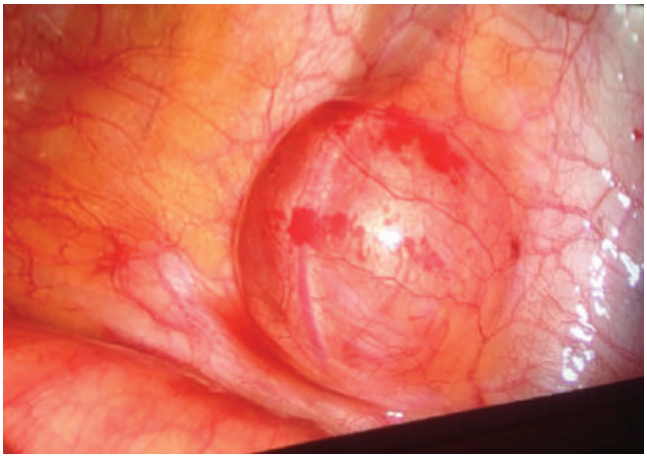

Lezyonun VATS ile alınan görüntüsü

# EP-136
# KRANİAL MENENJİOMUN NADİR GÖRÜLEN AKCİĞER METASTAZI

Cenk Balta[1], Fazlı Yanık[2], Yekta Altemur Karamustafaoğlu[2]

[1]Şanlıurfa EAH, Göğüs Cerrahisi Departmanı
[2]Trakya Üniversitesi, Göğüs Cerrahisi Ana Bilim Dalı, Edirne

**GİRİŞ-AMAÇ:** Menenjiomlar; intrakranial meninkslerden köken alan meningioepitel hücrelerinden gelişen tümörlerindendir. Tüm intrakranial ve intraspinöz tümörlerin %15' ini oluştururlar (1). Genelde benign karakterli ve yavaş seyirli intrakranial kitleler olmasına rağmen agresifleşme potansiyelleri nedeniyle, beyin veya kalvaria dışı merkezi sinir sistemine metastaz yapabilirler. Metastaz oranı %0.1' dir (2). Uzak organ olarak en sık akciğeri, karaciğeri, plevrayı, mediasteni ve kemiği tercih eder. Yapılan çalışmalarda; komplet rezeksiyonlarda lokal nüks oranı %9-32 arasında saptanmıştır (3). Çalışmamızda kliniğimize yatan, 5 yıl önce Grade II menenjiom nedeniyle opere edilen hastada tespit edilen multiple akciğer metastazlarını güncel literatür bilgisi eşliğinde sunmayı amaçladık.

**OLGU SUNUMU:** 2012 yılında sağ frontal lobda kitle nedeniyle opere edilen ve sonrasında radyoterapi uygulanan 66 yaşında erkek hastanın patoloji sonucu Grade II atipik menenjiom olarak raporlanmış. Sonrasında hiçbir şikayeti olmayan ve intrakranial nüks izlenmeyen hasta rutin kontrollerinde çekilen akciğer grafisi ve Toraks BT(Bilgisayarlı Tomografi)'de bilateral en büyüğü 16 mm çapında multiple düzgün sınırlı pulmoner nodüller saptanması üzerine kliniğimize yönlendirildi. PET/BT (Pozitron Emisyon Tomografisi)'de mevcut lezyonların SUVmax (Standardize edilmiş maksimal tutulum değeri): 3,5 – 4 arasında değişmekteydi. Olgu multidisipliner konseyde değerlendirildi ve tanısal işlem kararı alındı. Hastaya uyanık epidural analjezi ile VATS uygulandı ve sol üst lobdaki nodüle wedge rezeksiyon uygulandı. Patoloji sonucu WHO Grade III meningiomu olarak raporlandı. Multiple akciğer metastazlı olması nedeniyle medikal onkoloji birimine yönlendirilen hastaya adjuvant kemoterapi kararı alındı.

**TARTIŞMA:** Genellikle benign karakterli olan menenjiomlar oldukça nadir uzak metastaz yaparlar. Tedavide komplet rezeksiyon ve lokal nüksü önlemek amacıyla radyoterapi uygulanır. Oluşan lokal nükslerde ise yeniden cerrahi önerilmektedir. Uzak metastazlar en sık %60 oranında akciğeredir (4). Metastaz oluşumu genellikle primer lezyonun tedavisinden 4-15 ay sonra gelişir (5). Akciğer metastazlarına yönelik standart bir tedavi oluşmamıştır. Rezeksiyon imkanı varsa cerrahi önerilmektedir. Ancak komplet rezeksiyon imkanı olmayan multiple metastazlı olgularda kemoterapi önerilme birlikte olgu azlığı nedeniyle etkinliği net olarak bilinmemektedir.

**SONUÇ:** Menenjiom öyküsü bulunan olgularda akciğerde saptanan düzgün sınırlı yuvarlak kitlelerin öncelikle matastaz olabileceği düşünülmelidir. Yapılabiliniyorsa komplet rezeksiyon uygulanmalı. Multiple metastazlı ve komplet rezeksiyon uygulanamyan hastalarda onkolojik tedavi seçenekleri düşünülmelidir.

**Anahtar Kelimeler:** menenjiom, akciğer, metastaz

Ct

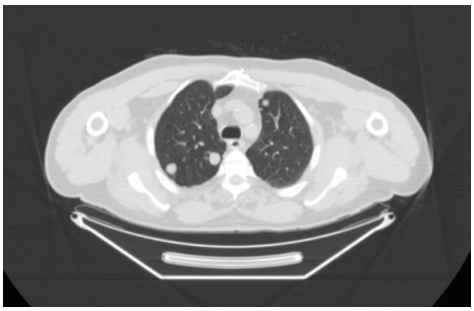

Kranial menenjiom akciğer metastazının ct görüntüsü

Pet

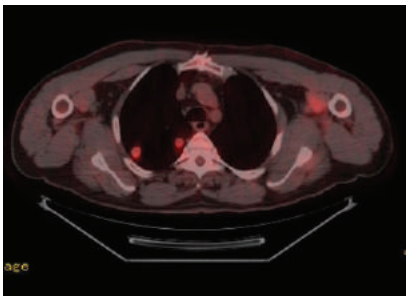

Kranial menenjiom akciğer metastazının pet görüntüsü

# EP-137
# NADİR BİR KONJENİTAL ANOMALİ: SAĞ ABERRAN SUBKLAVİAN ARTER

Talha Doğruyol[1], Nihan Yeşilkaya[2], Sinem Doğruyol[3]

[1]Tunceli Devlet Hastanesi, Göğüs Cerrahisi Bölümü, Tunceli
[2]Tunceli Devlet Hastanesi, Kalp ve Damar Cerrahisi Bölümü, Tunceli
[3]Tunceli Devlet Hastanesi, Acil Tıp Bölümü, Tunceli

**GİRİŞ:** Sağ aberran subklavian arter (SASA) veya diğer adıyla Arteria Lusoria toplumun %0.4-1.8'inde görülen nadir bir anomalidir. Bu anomalide sağ subklavian arter arkus aortadan ayrı bir dal olarak ayrılır ve genellikle sol subklavian arterden sonra dördüncü ve en son dal olarak çıkar. Bu yazıda insidantel olarak sağ aberran subklavian arter saptanan bir hasta paylaşılmıştır.

**OLGU:** 57 yaşında erkek hasta toraks travması sonrası göğüs cerrahisine başvurdu. Kontrast verilmeden çekilen toraks bilgisayarlı tomografide (BT) trakea arkasında insidantel olarak düzgün sınırlı bir lezyon görüldü (Resim 1). Kalp ve damar cerrahisinden de görüş alınarak aort fazında kontrastlı BT çekildi. Görüntülemede arkus aortadan ayrı olarak ayrılan, posteriorda özefagus ve vertebra arasında seyrederek ardından yukarı kola doğru yönelen SASA görüldü (Resim 2). Hasta asemptomatik olması nedeniyle ekstra girişim düşünülmedi.

**SONUÇ VE TARTIŞMA:** SASA dispne, stridor, disfaji (disfaji lusoria), göğüs ağrısı ve ateş yapabilmekle birlikte genellikle asemptomatiktir. En sık özefagusun posteriorundan geçer (%80). Diğer geçiş yerleri özefagus ve trakea arasından veya trakeanın önündendir. Sağ rekürren larengeal sinir genellikle rekürren değildir. Semptomatik vakaların cerrahi olarak düzeltilmesi gerekebilir. Sağ torakotomi, servikal insizyon, median sternotomi veya bu insizyonlar kombine şekilde uygulanabilir. Bizim vakamız asemptomatik olması nedeniyle cerrahi düzeltme operasyonu gerekli görülmedi. Özellikle yutma güçlüğünün eşlik ettiği semptomatik vakalarda SASA klinisyen tarafından akılda tutulmalıdır.

**Anahtar Kelimeler:** Konjenital anomali, Sağ aberran subklavian arter, Vasküler malformasyon

Resim 1

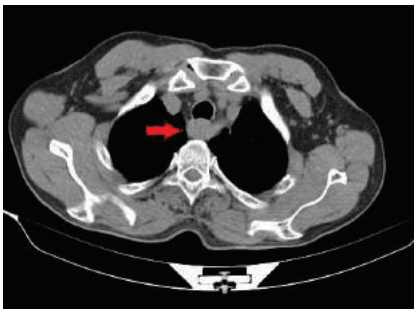

Özefagus posteriorundaki lezyon

Resim 2

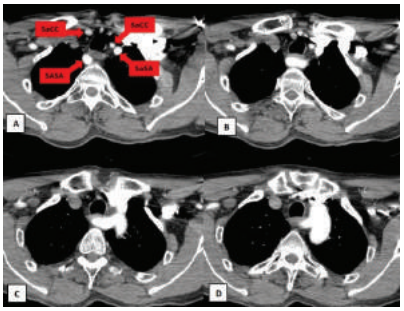


A) SaCC: Sağ karotis kommunis, SASA: Sağ aberran subklavian arter, SoCC: Sol karotis kommunis, SoSA: Sol subklavian arter B,C,D) Sağ aberran subklavian arterin tomografik görüntüsü

# EP-138
# TEK KURŞUNLA İKİ HEMİTORAKS

Hüseyin Fatih Sezer, Nurcan Ayabakan Eski, Hüseyin Ağtaş

Kastamonu Devlet Hastanesi

Toraks travmaları travmaya bağlı ölümlerin başlıca nedenlerinden biridir. Künt travmalar daha sık gözlenmektedir. Bazı Göğüs travmaları için sadece takip yeterli olurken bazlıların da acil cerrahi girişim gerekebilmektedir. Bu bildiride 20 yaş genç erkek hastanın ateşli silah yaralanması sonrasında multidisipliner yaklaşımla tedavisini sunuma değer bulduk. Ateşli silah yaralanması sonrasında her iki hemitoraks lateral duvarında bir adet kurşun giriş ve çıkış deliği bulunan hastanın hemodinamisi bozulmaya başlaması üzerine radyolojik görüntülemeler sonrasında (İlk anda çekilen BT lerde batınla alakalı patoloji düşünülmedi.) operasyona alındı. Bilateral Torakotomi yapılarak bilateral akciğer parankim ve bilateral diyafragma tamiri yapıldı, perikard açıldı ve minimal hemorojik perikaryal efüzyona müdahale edildi,sol hemitorakstan yoğun yiyecek parçacıkları ve alkol yıkanarak temizlendi. Batın açılarak karaciğer mide onarımı yapıldı ve batından yoğun alkol yiyecek parçacıkları temizlendi. Operasyon esnasında derin hipotansif seyreden hastaya yaklaşık 10 ünite ES verildi. Post op yoğun bakım servisine alınan hasta operasyondan yaklaşık 6 saat sonra kendini ekstübe etti.Hasta post op 9. gün taburcu edildi.

**Anahtar Kelimeler:** toraks, travma, ateşli silah

AKCİĞER GRAFİLERİ

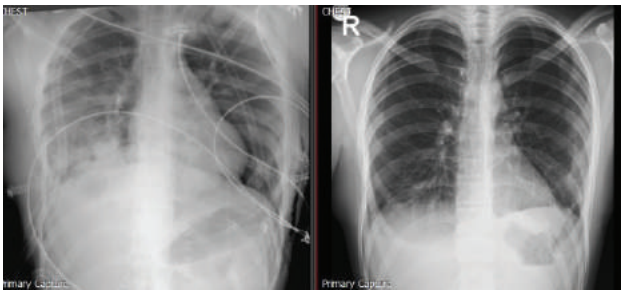

ERKEN POST OP VE 9. GÜN TABURCULUK FİLMİ

BAŞVURU BT

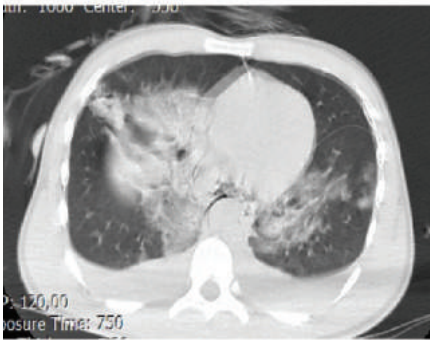

# EP-139
# GEÇ HEMOTORAKS

Hüseyin Fatih Sezer

Kastamonu Devlet Hastanesi

Hemotoraks künt ve penetran travmalaradan sonra karşılaşılabilen plevra yaprakları arasında hemorojik mayi birikimidir. Hemotorakslara erken dönemde zamanında tanı ve uygun cerrahi müdahale tedavi yaklaşımının temelini oluşturur. Tedavi seçenekleri arasında izlem, tüp torakostomi gereklilik halinde vats ve torakotomi yer alır. Bu bildiride 42 yaşında genç erkek hastanın geç dönemde ortaya çıkan hemotoraksını sunuma değer buldum. Trafik kazası sonrasında dış merkezde çekilen Toraks BT ve ertesi gün hastanemizde çekilen PA akciğer grafisinde solda 3 kot fraktürü dışında patolojik bulgu olmayan hasta 1 hafta sonra poliklinik kontrolüne çağırılarak analjezik reçete edildi.Kontrole gelmeyen hasta 22 gün sonra acil servise solunum sıkıntısı nedeni ile başvurdu,Toraks Bt de sol hemitoraksta masif plevral efüzyon mevcuttu.Tüp torakostomi uygulanan hastadan ilk yarım saatte yaklaşık 2500 cc hemorojik sıvı drenajı oldu. Hb takibi yapıldı,hastanın tüp torakostomisi 6. gün sonlanırıldı ve hasta taburcu edildi.

**Anahtar Kelimeler:** hemotoraks,geç,tüp torakosotomi

Başvuru akciğer grafisi

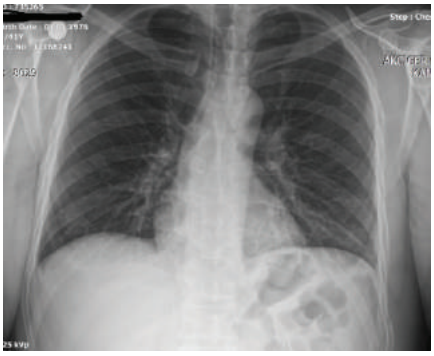

Bt

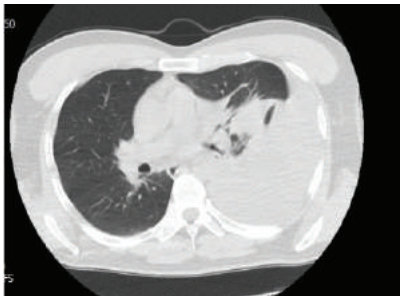

# EP-140
# YOLUNU ŞAŞIRMIŞ DEV POSTERİOR MEDİASTİNAL GUATR: NADİR BİR OLGU

Yücel Akkaş[1], Barış Hekimoğlu[1], Büşra Özdemir[1], Bülent Koçer[1], Tanju Tütüncü[2]

[1]Ankara Numune Eğitim ve Araştırma Hastanesi, Göğüs Cerrahi Kliniği, Ankara
[2]Ankara Numune Eğitim ve Araştırma Hastanesi, Genel Cerrahi Kliniği, Ankara

**GİRİŞ:** Mediastinal guatrlar primer ve sekonder olmak üzere ikiye ayrılırlar. Primer olanların kanlanması mediastenden olurken sekonder olan guatrların beslenmesi ise tiroid arterin servikal dallarından olur.. Sekonder guatrların çoğu anterior mediastene doğru büyürken sadece %10-15 gibi az bir kısmı da posterior mediastene doğru büyür. Biz bu makalemizde oldukça nadir görülen sol servikal bölgeden sağ posterior mediastene uzanım gösteren dev multinodüler guatr olgusunu sunmak istedik.

**OLGU:** 57 yaşında kadın hasta nefes darlığı ve yutamama şikayeti ile başvurdu. Hastanın fizik muayenesinde boyunda kitle palpe edilmiyordu. Hastanın yapılan tiroid ultrasonografisinde sağ lobda değişen büyüklükte hipo-izoekoik sınırları keskin solid nodüller solda ise konturları düzgün değişen ekolarda solid nodüller izlendi. İnce iğne aspirasyon biopsisi ile multinodüler guatr tanısı konulan hastanın çekilen posteroanterior akciğer grafisinde sağ üst zona uzanan mediastinal genişleme ve bilgisayarlı toraks tomografisinde ise üst mediastende karinayı, trakeayı, özafagusu anteriora deplase eden ve basılayan arkus aorta ile duvar duvara komşu, apertura thoracis süperiora kadar yükselerek thyroid gland sol lobu ile ara planı seçilemeyecek biçimde posterior mediastene uzanım gösteren kitle imajı mevcuttu (Resim 1A,B). Göğüs cerrahisi ve genel cerrahi ekibinin dahil olduğu bir operasyonla sağ lateral torakotomi+parsiyel sternotomi ve servikal coller insizyonla tiroidektomi operasyonu gerçekleştirildi (Resim 1C,D). Operasyonla tiroid sağ lobu 6x4,5x3 cm ve sol lobun arka mediastene uzanım gösteren kısmı ile birlikte 13x10x4 cm'lik guatr çıkarıldı (Resim 2). Postoperatif 5.gün hasta sorunsuz bir şekilde taburcu edildi. Patoloji sonucu multinodüler guatr olarak rapor edildi. Postoperatif komplikasyon gelişmeyen hasta 2 aydır sorunsuz bir şekilde takip edilmektedir.

**TARTIŞMA VE SONUÇ:** Arcus aorta, subklaviyen ve common karotid arterler gibi yapılar dev guatrın sol posterior mediasten bölgesine uzanımlarına engel olurlar. Sol servikalden sağ posterior mediastene uzanan dev posterior mediastinal guatrlarda literatürden farklı olarak transservikal+lateral torakotomi yaklaşımına eksizyon kolaylığı açısından parsiyel sternotomi eklenebilir.

**Anahtar Kelimeler:** Parsiyel sternotomi, posterior mediastinal guatr, torakotomi, transservikal yaklaşım

Resim 1

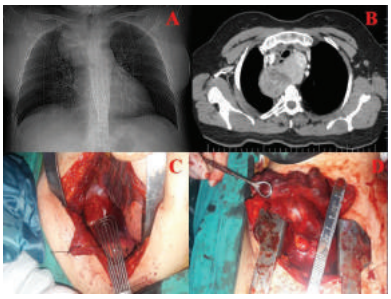


1A) Sağ üst mediastene uzanım gösteren guatra ait posteroanterior akciğer grafisinin görüntüsü,
1B) Sol servikalden sağ üst mediastene uzanım gösteren guatra ait bilgisayarlı toraks tomografisine ait görüntü, 1C) Mediastenden serbestleştirilen guatra ait sağ lateral torakotomi görüntüsü,
1D) Kitlenin parsiyel sternotomi ile eksizyon görüntüsü

Resim 2

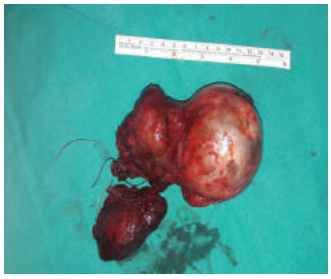

Eksize edilen guatra ait makroskopik görüntü

# EP-141
# İLGİNÇ PULMONER İNTRAPARANKİMAL YABANCI CİSİM

Bülent Öztürk, Atilla Durkan, Atalay Şahin, Ahmet Erbey

Sağlık Bilimleri Üniversitesi, Eğitim ve Araştırma Hastanesi, Göğüs Cerrahisi, Diyarbakır

**AMAÇ:** Bronşiyal yabancı cisimler her yaşta görülebilir. Tekrarlayan akciğer enfeksiyonları, pnömoni,ateş ve öksürük nedeni ile gelen hastalarda intrabronşial yabancı cisimler akılda tutulmalıdır.

**OLGU:** 65 yaşında erkek hasta geçmiyen öksürük, tekrarlayan akciğer enfeksiyonu ve ateş nedeni ile göğüs hastalıkları tarafından görüldü. Hastaya çekilen toraks bilgisayarlı tomografide sağ akciğer alt lobda yabancı cisim görüntüsü mevcut idi. Hastaya yapılan fleksibl bronkoskopide yabancı cisim görülmeyince hasta göğüs cerrahine operasyon için yatırıldı. Hastaya yapılan sağ torakotomide akciğer alt lob diyafragmaya yapışık idi. Akciğer alt lob diyafragmadan serbestleştirilirken alt lob parankiminden yaklaşık 5 cm boyunda kemik parçası çıkarıldı. Akciğer parankimi onarıldıktan sonra operasyon sonlandırıldı.

**SONUÇ:** Yabancı cisim aspirasyonlarında, hastalar uzun yıllar asemptomatik seyredebilir. Yıllarca ciddi pulmoner enfeksiyon ve bronşektazi ile tedavi alırlar. Böyle hastalarda etyolojide her zaman bronş yabancı cisim akılda tutulmalıdır.

**Anahtar Kelimeler:** Pulmoner, parankim, yabancı cisim

HK-1

Bilgisayarlı tomografide sağ alt lob da yabancı cisim görüntüsü

HK-2

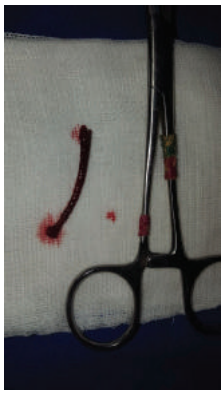

Çıkarılan yabancı cismin (kemik) görüntüsü

## EP-142
## TORAKS CERRAHİSİ SONRASI AKCİĞER HERNİASYONUNA YAKLAŞIM: 5 OLGUNUN ANALİZİ

Aysun Mısırlıoğlu, Serkan Bayram, Deniz Gürer, Mine Demir, Levent Alpay, Volkan Baysungur

Sağlık Bilimleri Üniversitesi, Süreyyapaşa Göğüs Hastalıkları ve Göğüs Cerrahisi SUAM, Göğüs Cerrahisi Kliniği, İstanbul

**AMAÇ**: Torakotomi, videotorakoskopi, hatta tüp torakostomi gibi minör ya da majör cerrahi girişimler sonrasında akciğerin nadir de olsa göğüs duvarında oluşan defektten herniye olabileceğini ve semptomatik vakalarda cerrahi yaklaşımlarımızı olgular eşliğinde sunmayı amaçladık.

**GEREÇ-YÖNTEM:** Şubat 2009 - Haziran 2017 tarihleri arasında cerrahi işlem sonrası öksürmekle göğüs duvarında gözle görülen şişlik oluşması şikayeti ile başvuran beş hasta geriye dönük incelendi. Fizik muayene ve radyolojik görüntüleme yöntemleri ile tanıları konuldu.

**BULGULAR:** Yaşları 42-66 arası değişen olguların hepsi erkekti. Torakotomi sonrası gelişen iki, VATS sonrası gelişen iki ve tüp torakostomi sonrası gelişen bir hasta mevcuttu. Bütün vakalarda herniasyon interkostal lokalizasyonluydu. Semptomsuz bir hasta baskılı bandaj ile takip edilirken, diğer hastalarda cerrahi uygulanarak herniasyon oluşan defekt revize edildi. Metotreksat kullanan bir hastada revizyon sonrası yara yerinde akıntı nedeniyle tekrar revizyona alındı ve myoplasti sonrasında şifa ile taburcu edildi. Diğer dört hastada postoperatif komplikasyon gelişmedi.

**SONUÇ:** Toraks cerrahisinin nadir görülen bir komplikasyonu olan akciğer herniasyonu, her zaman akılda tutulmalıdır. Ağrı ve kozmetik nedenler gibi semptomatik vakalarda cerrahinin sonuçları yüz güldürücüdür.

**Anahtar Kelimeler:** Akciğer herniasyonu, iyatrojenik, komplikasyon

Resim1

Olgu 1'in revizyon öncesi; normal ve öksürmekle toraks dışına taşan akciğer dokusuna bağlı şişlik görüntüsü

# EP-143
# PLEVRAL EFÜZYON OLGUSUNDA TANI VE SENKRON İNSİDENTAL MESANE TÜMÖRÜ

Hüseyin Yıldıran, Tuba Kılıçer Şahinoğlu, Kazım Gürol Akyol, Bekir Tezcan, İsmail Levendoğlu

Konya Numune Hastanesi, Göğüs Cerrahisi Kliniği, Konya

Plevral efüzyonlar çeşitli yaş grubunda farklı nedenlerle ortaya çıkabilir. Radyolojik tetkiklerde plevral efüzyon parankimal lezyonlarla birliktelik gösterebilir. Hastanın anamnezi, risk faktörleri ve eşlik eden bulgularla biyopsi gerekli olabilmektedir.Olgumuz plevral efüzyon için tetkik edildiği sırada tesadüfen mesane tümörü de saptanması nedeniyle ilginçtir. 85 yaşında erkek hasta iştahsızlık, kilo kaybı, huzursuzluk yakınmaları ile hastanemize başvurdu. Hastanın başvurusunda genel durum iyi, bilinç açık, oryantasyonu kooperasyonu tamdı. Solunumsal bir yakınması olmamasına rağmen, oksijen desteksiz hipoksisi mevcuttu. Fizik muayenesinde sağ akciğer alt zonlarda solunum sesleri yoktu, diğer sistem muayenesi doğaldı. Kendisinden ve yakınlarından özgeçmişinde başka bir rahatsızlığı olmadığı öğrenildi. Kan biyokimyasında lökositozu ve üre kreatin değerlerinde yükselme olduğu görüldü. Hastanın toraks tomografisi tetkikinde sağ üst lopta konsolidasyon ve sağ masif plevral efüzyon saptandı (Resim 1). Plevral efüzyondan torasentez ile gönderilen biyokimyasında mayinin eksüda vasfında olduğu görüldü, sitolojide malign hücre saptanmadı. Olguya, bupivakain lokal anestezisi altında sağda tek port insizyonu ile torakoskopi yapıldı. Yaklaşık 3000 cc açık sarı renk plevral mayi boşaltıldı. Plevral patoloji saptanmadı, üst lopta kitle olduğu görüldü, plevra ve kitleden multiple biyopsiler alınarak toraks dreni yerleştirildi (Resim 2). Olgunun postoperatif yoğun bakım takipleri sırasında ajitasyonu gelişerek idrar sondasını çekmesi üzerine masif üretral kanama başladı. Üroloji tarafından yapılan sistoskopide mesanede tümör olduğu saptandı. Olgunun torakoskopi biyopsi sonucu hem plevra hem kitlede mezotelyoma, sistokopide alınan biyopside mesane tümörü high grade nonivazif papiller ürotelyal karsinom olarak raporlandı. Olgu palyatif tedaviye alındı. Eksüda vasfındaki plevral efüzyonlar için malignite enfeksiyonlardan sonra ikinci en sık nedendir. Yaşla birlikte görülme sıklığı da artmaktadır. Tanıda sitoloji başarısı değişken olmakla birlikte altın standart torakoskopi veya açık plevra biyopsisidir. Torakoskopinin güncel pratikte yerinin artması ile kullanılan malzeme ve lokal anestetiklerin gelişmesi, tek port insizyon ile torakoskopik biyopside genel anestezi uygulamasını azaltmıştır. Uygun olgularda lokal anestezi ile torakoskopik biyopsi hem hasta hem de klinisyen açısından avantajlıdır. Olgunun eşzamanlı tesadüfen ikinci primer olarak mesane tümörü tanısı alması olgumuzu ilginç kılmaktadır.

**Anahtar Kelimeler:** mezotelyoma, plevral efüzyon, torakoskopi

Resim 1

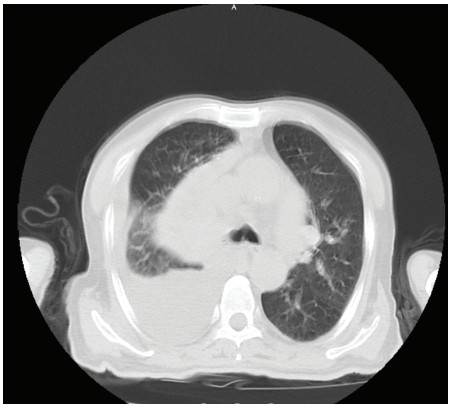

Sağ üst lopta kitle ve sağ masif plevral efüzyon

Resim 2

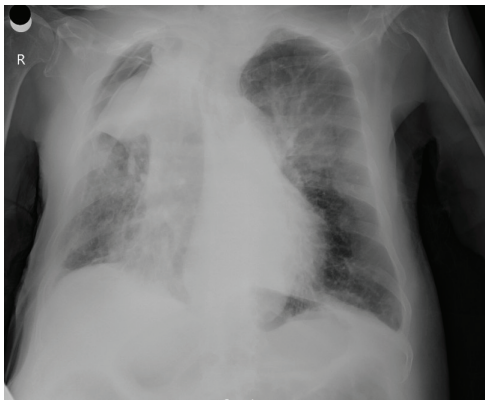

Postoperatif kontrol akciğer grafisinde üst loptaki kitle

# EP-144
# VİDEO YARDIMLI TORAKOSKOPİK ÇÖLOMİK KİST EKSİZYONU

Funda İncekara, Gülşen Yılmaz, Göktürk Fındık, Mustafa Demiröz, Koray Aydoğdu, Sadi Kaya

Atatürk Göğüs Hastalıkları ve Göğüs Cerrahisi Eğitim ve Araştırma Hastanesi, Göğüs Cerrahisi Kliniği, Ankara

Mediastendeki çeşitli anatomik yapılardan değişik histopatolojik özellikler gösteren birçok tümör veya kist konjenital veya edinsel olarak gelişebilmektedir. Bu kistler; mezotelyal kist, perikardiyal çölomik kist, perikardiyal kist veya kaya suyu kistleri olarak da adlandırılmaktadır. Çölomik kistler çok nadir görülen konjenital benign lezyonlardır ve toraks içinde lokalize benign karakterli embriyonik tümörler olup mezotelyal kaynaklıdır. Posterior mediastende nadir görülmesi sebebiyle benign paravertebral mezotelyal kist (çölomik kist) olgumuzun minimal invaziv teknikler kullanılarak; video yardımlı torakoskopi (VATS) ile cerrahi rezeksiyonunu sizlere sunduk. Sol kolunda uyuşukluk, şişme şikayetleri olan 23 yaşında, kadın hasta dış merkeze başvurmuş. Çekilen Toraks BT' de desenden aorta posterior komşuluğunda 18mm boyutlarında kistik lezyon ile MR' da; üst orta zonda sol prevertebral yerleşimli, orta mediastinal bölgeden posteriora uzanım gösteren yaklaşık 26*16 mm boyutlu, ince cidarlı kistik lezyon (bronkojenik kist?) izlenmesi üzerine kliniğimize yönlendirildi. Hastaya operasyon planlandı. Hastaya sağ posterolateral 5. İnterkostal aralıktan video yardımlı torakoskopi (VATS) ile hemitoraksa girilerek sol üst zondan prevertebral alana uzanım gösteren yaklaşık 2 cm'lik lezyon izlendi. Lezyon bipolar enerji cihazı ile total eksize edildi. Patoloji sonucu Çölomik Kist olarak geldi. Takiplerinde nüks izlenmedi. Çölomik kistler çoğunlukla sağ kardiyofrenik açıda; diyafragmaya oturmuş lezyonlar olarak karşımıza çıkmaktadır ve genellikle asemptomatik olup çoğu olgu posteroanterior akciğer grafisi, toraks bilgisayarlı tomografisi veya ekokardiyografi gibi çeşitli diagnostik tetkiklerle tesadüfen tanı almaktadır. Çölomik kistlerin tedavisinde cerrahi eksizyon ön planda olup günümüzde minimal invaziv teknikler gittikçe artan oranlarda kullanılmaktadır. Hastalarda video yardımlı torakoskopi ile cerrahi işlem uygulanmış vakaların komplikasyonsuz olarak taburcu edildiği bildirilmektedir. Biz burada VATS ile rezeke ettiğimiz nadir görülen posterior mediastende kist olgusunu sizlerle paylaştık.

**Anahtar Kelimeler:** VATS, Çölomik Kist, Posterior Mediasten, Plöroperikardiyal Kist

Resim 3

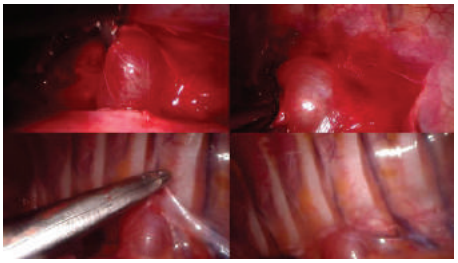

Resim-3: İntraoperatif kistik lezyonun görünümü

Resim 4

Resim-4: Operasyonda eksize edilen kistik kitlenin görünümü

Resim-1

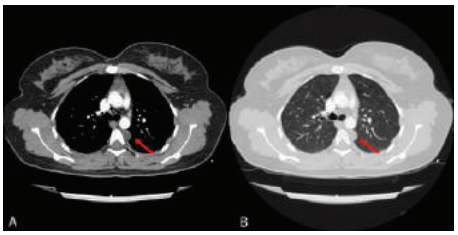


Resim-1: Toraks BT' de mediasten (A) ve parankim (B) kistik lezyonun görünümü

Resim 2

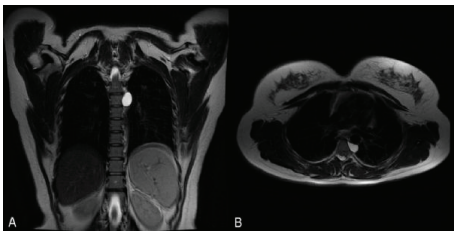


Resim-2: Mediasten MR' da coronal (A) ve transvers (B) kesitinde kistik lezyonun görünümü

# EP-145
# ÇOCUKLUK ÇAĞI AKCİĞER TÜMÖRÜ: İNFLAMATUAR MİYOFİBROBLASTİK TÜMÖR

Anıl Gökçe[1], Anar Süleymanov[1], Aynur Baş[1], Merve Şatır[1], Leyla Memiş[2], Olgun Kadir Arıbaş[1]

[1]Gazi Üniversitesi,Göğüs Cerrahi Ana Bilim Dalı,Ankara
[2]Gazi Üniversitesi,Patoloji Ana Bilim Dalı,Ankara

Akciğerin iyi huylu nonneoplastik, inflamatuar orijinli tümörüdür. Beyin, spinal kord, boyun, meme ve karaciğer gibi diğer organlarda da gözlenebilir. Çoğunlukla 40 yaş altında saptanır.Histopatolojik özelliklerine göre bu lezyonlar üç alt gruba ayrılır. Bunlar organize pnömonik, fibröz histiyositik ve lenfohistiyositik paterndir. Etyolojisinde EBV ve Herpes virüs sorumlu tutulmaktadır.Çoğunlukla asemptomatiktir. Öksürük,ateş, kilo kaybı ve halsizlik gözlenebilir. Soliter nodül şeklinde saptanır. Çocuklukta endobronşiyal mezenkimal lezyon şeklinde sık görülür. Bizim olgumuz 8 yaşında kız çocuğu, 1 aydır devam eden öksürük ateş şikayetleri mevcuttu. çekilen toraks tomografisinde sol ana bronşu tıkayan endobronşiyal lezyon, sol akc parankimi totale yakın kollabe olarak izlendi. Yapılan bronkoskopik biyopside tanı inflamatuvar myofibroblastik tümör olarak raporlandı.Hastaya sol alt lobektomi ve mediastinal lenf nodu diseksiyonu yapıldı.Hasta 7. gün komplikasyonsuz taburcu edildi.İMT'lerin sıklıkla bildirilen yerleşim yeri akciğerlerdir. İMT'ler daha çok sağ akciğerde görülmekle beraber genellikle alt lob tutulumu göstermektedir.Radyolojik olarak, soliter, yuvarlak şekilli, keskin sınırlı, lobüle kenarlı ve daha çok periferik yerlesimli kitle lezyonu şeklinde izlenir. Soliter periferal lezyon (%87), multipl nodüller (%5), santral lezyonlar (%6) veya plevra tabanlı lezyon olarak izlenebilirGörüntüleme tetkikleriyle İMT ile malign tümörleri birbirinden ayırt etmek kolay değildir. BT ve Manyetik rezonans (MR) görüntüleme asıl olarak hastalığın yaygınlığının belirlenmesinde yararlıdır.Tanıda ince iğne aspirasyon biopsisi, malign tümörlerin etrafında inflamatuar proçes gelişebilmesinden dolayı nadiren yararlıdır.Cerrahi, hem kesin tanının ortaya konması hem de tedavi için seçilecek en iyi yöntemdir. İMT'lerin tedavisinde genellikle sınırlı rezeksiyonlar genelde yeterli olmaktadır. Ancak maligniteden şüphelenilen olgularda lobektomi ve hatta pnömonektomiye varan cerrahi girişimler uygulanabilir İMT'ler gerçek neoplastik gelişimlerdir o yüzden rezeksiyondan sonra lokal nüks için uygun görüntüleme ile yakından takip edilmelidir. Cerrahinin kontrendike olduğu durumlarda, postoperatif tümör rekürrensi geliştiğinde, multiple lezyon varlığında radyoterapi, kemoterapi ve steroid tedavisi gibi cerrahi dışı tedavileruygulanabilmektedir. Sonuç olarak olgumuzda olduğu gibi, endobronşiyal lezyona neden olan, klinik ve radyografik bulguların özgül olmadığı kitle lezyonlarının ayırıcı tanısında İMT düşünülmeli ve kesin tanının ancak histopatolojik inceleme ile konulabileceği ve tedavisinin cerrahi olduğu unutulmamalıdır.

**Anahtar Kelimeler:** Akciğer, Çocuk, Myofibroblastik, Tümör

Resim 1

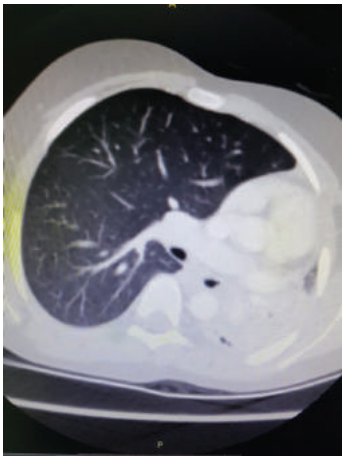

Preoperatif CT görüntüsü

Resim 2

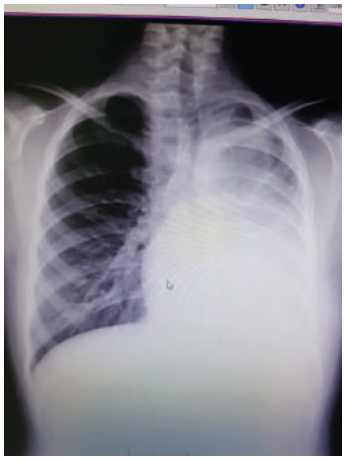

Postoperatif PA Grafi

# EP-146
# NADİR GÖRÜLEN BİR KİTLE: MEDİASTİNAL KAPİLLER HEMANJİOM

Ömer Giray İntepe, Murat Yaşaroğlu, Eyüp Halit Yardımcı, Tamer Okay

Dr. Siyami Ersek Göğüs Kalp ve Damar Cerrahisi Eğitim ve Araştırma Hastanesi, Göğüs Cerrahisi Kliniği

**GİRİŞ:** Mediastinal hemanjiomlar, nadir olarak karşımıza çıkar ve erişkinde tüm mediastinal kitleler arasında %0.5 gibi az bir orana sahiptir.

**GEREÇLER ve YÖNTEM:** Nefes darlığı şikayeti ile polikliniğimize başvuran 47 yaşındaki kadın hastanın görüntüleme tetkiklerinde saptanan mediastinal kitlesinin patolojik tanısının kapiller hemanjiom olarak gelmesi üzerine, operasyon öncesi ve sonrası kayıtları geriye dönük olarak incelendi.

**BULGULAR:** 47 yaşında kadın hasta, nefes darlığı şikayetiyle göğüs cerrahisi polikliniğimize başvurdu. Toraks bilgisayarlı tomografisinde sol hemitoraksta en geniş yerinde 60 mm plevral efüzyon ve sol posteromedial mediastinal plevra yüzeyinde 65x59x32 kitle imajı rapor edildi. Hasta interne edilerek öncelikle plevral efüzyonuna kateter ile drenaj uygulandı. Sitolojik ve mikrobiyolojik incelemelerde anlamlılık saptanmayan mayii eksüda karakterindeydi.Drenaj sonrası kitlenin aort komşuluğunda olması nedeniyle yapılan toraks bilgisayarlı tomografik anjiografi tetkikinde 26x46x40 mm boyutlarında periferi daha hiperdens, santrali nektorik, periferal kontrast madde tutulumu olan kitle izlendi. Operasyon öncesi tetkiklerinde operasyona engel bir bulgu saptanmayan hastaya genel anestezi altında kas koruyucu torakotomi uygulandı ve mediastinal kitle çıkarıldı. Kitlenin patolojik incelemesi Cd31 ile pozitif boyanma olan ki67 ile %4 oranında pozitiflik saptanan kapiller tip hemanjiom olarak rapor edildi.

**SONUÇ ve TARTIŞMA:** Mediastinal hemanjiomlar genellikle asemptomatiktirler. Kontrastlı bilgisayarlı tomografi ile kitlenin kontrast tutulumunun gözlenmesi tanıda yardımcıdır. Genellikle düzgün sınırlıdır. Hemanjioendotelyoma ve hemanjioperisitoma gibi malign tümörlerden ayırıcı tanısı için cerrahi eksizyon ile tanı konması gerekmektedir.

**Anahtar Kelimeler:** mediasten, hemanjiom, kapiller

Olgunun Bilgisayarli Tomografi kesiti (Koronal)

Olgunun Bilgisayarli Tomografi kesiti (Aksiyel)

# EP-147
# PRİMER AKCİĞER MALİGNİTESİNE RENAL HÜCRELİ KARSİNOM METASTAZI

Mustafa Demiröz[1], Koray Aydoğdu[1], Selma Mine Kara Apaydın[1], Funda İncekara[1], Esra Özaydın[2], Yetkin Ağaçkıran[2], Göktürk Fındık[1], Sadi Kaya[1]

[1]Atatürk Göğüs Hastalıkları ve Göğüs Cerrahisi Eğitim ve Araştırma Hastanesi, Göğüs Cerrahisi, Ankara
[2]Atatürk Göğüs Hastalıkları ve Göğüs Cerrahisi Eğitim ve Araştırma Hastanesi, Patoloji, Ankara

Renal hücreli karsinom(RHK) yetişkinlerde görülen malignitelerin yaklaşık olarak %3'ünden sorumludur. Sıklıkla 50-60 lı yaşlarda görülür ve erkeklerde görülme oranı kadınlara göre 2 kat fazladır. Genellikle unilateral, %2 oranında bilateral görülür. Görüntüleme yöntemlerinin yaygın olarak kullanılmasıyla RHK görülme insidansında artış görülmektedir. RHK'lu hastaların 1/3'ü tanı esnasında uzak organ metastazı yapmıştır. Akciğer;RHK'un en sık metastaz yaptığı organlardandır.Pulmoner ve mediastinal lenf nodu tutulumunun olmaması, 7'den az sayıda odakta metastaz olması, 2 yıldan uzun süredir hastalıksız sağkalım ve tam rezeksiyon yapılması iyi prognostik faktörlerdendir.Olgumuz;60 yaşında, renal hücreli karsinom nedeniyle sol parsiyel nefrektomili erkek hasta,kontrollerinde saptanan sol hemitoraksta kitle saptanması üzerine kliniğimize yönlendirilmiştir. Bilinen hipertansiyon,diabetes mellitus nedeniyle medikal tedavi almakta olan hastanın sigara öyküsü olmadığı öğrenildi. Çekilen toraks bilgisayarlı tomografi(BT)sinde sol akciğer üst lob apikoposterior segmentte, fissür ile uzun segment ilişkilenme gösteren, 51x38 mm boyutlarında, lobüle ve minimal düzensiz konturlu, çevresinde ince buzlu cam alanları içeren, heterojen iç yapıda ve heterojen kontrastlanma gösteren solid kitle izlendi. PET-BT'de sol üst lob apikoposterior segmentte 5x5.5x5cm lobüle görünümlü kitlede, suvmax değeri 4.78 olan tutulum izlendi. Mediastinal lenf nodlarında tutulum izlenmedi. Kranial MR da lezyon görülmedi.Yapılan fiberoptik bronkoskopisinde endobronşial lezyon izlenmedi. SFT değeri; FEV1:3.35 %105 olarak hesaplandı. Hastaya Transtorasik ince iğne aspirasyonu ile biyopsi(TTİAB) yapıldı, patolojisi skuamöz hücreli karsinom ile uyumlu olarak değerlendirilmesi üzerine operasyon kararı alındı. Hastaya sol torakotomi ile üst lobektomi ve lenf nodu diseksiyonu operasyonu yapıldı. Postoperatif patoloji raporunda; nonkeratinize tip skuamöz hücreli karsinoma+tümör içine metastaz yapmış papiller renal hücreli karsinom olduğu belirtildi. Ek problemi olmayan hastanın postoperatif 4.günde dreni sonlandırıldı. Medikal onkoloji kliniğine başvurmak üzere taburcu edildi.Malign bir hasta ikinci bir malignite açısından genel popülasyona göre 1,29 kat daha fazla risk altındadır.Multiple primer tümörlerin görülme sıklığı tüm karsinomların %0,7-11,7'si oranında bildirilmektedir. Malignite nedeniyle takip ve tedavileri yapılan olgularda birden fazla tümöral lezyon saptandığında metastaz ve nüks dışında olası sekonder primer tümörler de akılda tutulmalı ve şüpheli lezyonlarda ileri tanısal değerlendirmeler yapılmalıdır. Primer tümörün sekonder tümör üzerine etkileri tam olarak açıklığı kavuşturulamamıştır ve detaylı çalışmalara ihtiyaç vardır. Olgumuzu iç içe geçmiş 2 farklı primer organın malignitesi olarak bir arada bulunması nedeniyle sunmaktayız. Çoklu primer malignitelerde erken tanı ve multidisipliner yaklaşım sağkalımı uzatabilecektir.

**Anahtar Kelimeler:** renal hücreli karsinom, metastaz,scc

Resim

resim2

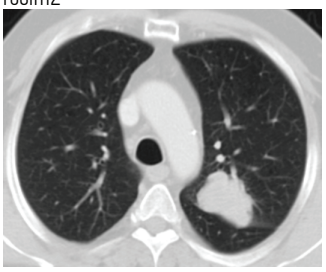

# EP-148
# ÇOCUKLUK ÇAĞINDA MEDİASTİNAL SHİFTE NEDEN OLAN DEV MEDİASTİNAL LENFANJIOMA

İlknur Aytekin Çelik, Özgür Ömer Yıldız, Nurettin Karaoğlanoğlu

Sağlık Bilimleri Üniversitesi Dışkapı Yıldırım Beyazıt Eğitim Araştırma Hastanesi, Göğüs Cerrahisi bölümü, Ankara

**GİRİŞ:** Kistik higroma olarak da isimlendirilen, lenjanjiomalar, lenfatik sistemin konjenital bening kistik malformasyonlarıdır. Vakaların %80-90 'ı doğumda yada 2 yaşın altında, bas ve boyun bölgesi basta olmak uzere vücut yüzeylerinde saptanırlar [C] Mediastinal lenfanjıomlar ise çoğunlukla insidental olarak erişkinde saptanırlar. Tüm mediastinal lezyonların % 1 den azını oluştururlar [A]. Çocukluk çağında mediastenden kaynaklanan lenfanjiomalar oldukça nadirdir, mediastinal şifte neden olan ve hipotansiyonla seyreden çocukluk çağı mediastinal lenfanjioma literatürde bildirilmemiştir.

**OLGU:** 5 yaşında erkek çocuk, erken yorulma, efor dispnesi ve efor kapasitesinde azalma şikayetleri ile kliniğimize başvurdu. Yapılan fizik muayenesinde hipotansiyon ve taşikardi tespit edildi.Solda solunum sesleri azalmıştı.Akciğer grafisinde sol hemitoraksı tama yakın dolduran mediastinal yapıları ve trakeayı sağa deviye eden homojen radyoopasite izlendi. toraks BT'sinde ise sol torasik inletten başlayıp inferior vene kadar uzanım gösteren yer yer kistik içerikli, sınırları mediastenden net ayırt edilemeyen yaklaşık 10x10 cm lik kitle izlendi. Sol torakotomi ile eksplorasyonda lezyonun mediastenden köken aldığı toraksı tamamen kapladığı ancak akciğeri,difram ve kostal yüzeyleri invaze etmediği izlendi. Perikard üzerindeki yapışıklıklar keskin diseksiyonla ayrıldı. Multiloküle kistik alanlar içeren 10x15 cm lik kitle enblok olarak çıkarıldı. Atelektatik kalan sol akciğer havalandırıldı. Sorunsuz ekspanse oldu. Post operatif hastanın göğüs tüpü 5. gününde çekilerek ertesi gün sorunsuz taburcu edildi. Lezyonun histopatolojik incelemesi lemphangioma olarak raporlandı. Hasta postoperatif birinci yılında sorunsuz takip edilmektedir.

**TARTIŞMA:** Mediastinal Kistik lenfanjiomlar çogunlukla asemptomatiktir. insidental olarak saptanılan bu lezyonlarda dispne. disfaji. göğüs ağrısı nadirende olsa vardır. erken yaşta olgumuzda ki gibi ciddi hipotansiyon nedeni olan olgu bildirilmemiştir. tanı çoğu zaman BT ve MRI görüntüleme ile sağlanır. erişkin ve küçük lezyonlarda torakoskopik yöntem kullanılabileceği gibi olgumuzda olduğu gibi geniş yer işgal eden ve çift lümenli veya endobronşial blokör kullanılamayan olgularda torakotomi kaçınılmaz yaklaşım şeklidir. semptomatik lezyonlarda eksizyon şarttır. asemptomatik lezyonlarda ise spontan regresyon nadir olduğundan eksizyon gerekmektedir. Nüks çok nadirdir.

**Anahtar Kelimeler:** Lenfanjioma, Mediastinal Tümör, Kistik Higroma

Resim 1

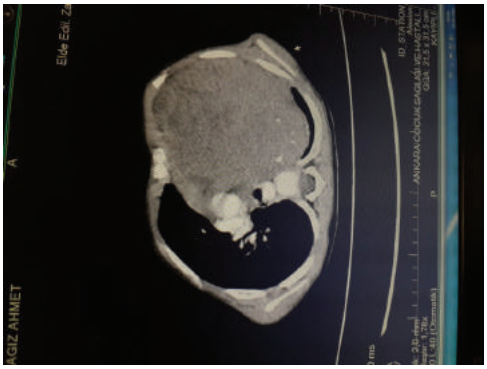

Toraks bt görüntüsü

resim 2

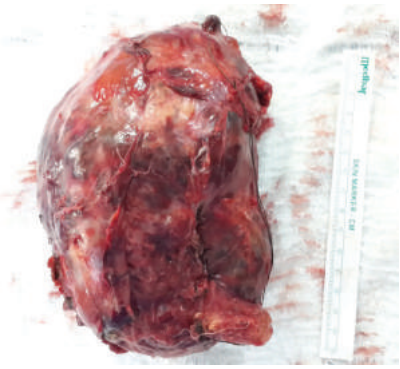

Materyalin görüntüsü

# EP-149
# AKCİĞERİN DÜŞÜK DERECELİ FİBROMİKSOİD SARKOMU

Aynur Baş, Anar Süleymanov, Anıl Gökçe, Merve Şatır, Ali Çelik

Gazi Üniversitesi,Göğüs Cerrahi Anabilim Dalı,Ankara

**GİRİŞ:** Fibrosarkomun bir varyantı olan düşük dereceli fibromiksoid sarkom, akciğerin primer tümörü olarak çok nadir görülür ve ülkemizde rapor edilen sayılı vaka vardır. 34 yaşında kadın hastada tespit edilen akciğerin primer düşük dereceli fibromiksoid sarkom olgusunu sunduk.

**OLGU:** Hashimato tiroiditi ve Multiple skleroz ile takipli 34 yaşında kadın hasta, kontrol MR'ında rastlantısal olarak sağ akciğerde nodül izlenmesi kiniğimize refere edildi. Başvuru sırasında şikayeti yoktu ve fizik muayenesi normaldi. Toraks BT (Resim 1) ile değerlendirilen hastada, sağ akciğer alt lob posterobazal segmentte 14 mm çapında solid subplevral nodül görülmesi üzerine PET BT istendi, tariflenen lezyonda SUVmaks 1.2 olan düşük düzeyde artmış FDG tutulumu ve bilateral adneksiyal lojda kistik lezyonlar tespit edildi. Jinekoloji bölümüne konsülte edildiğinde takip önerildi. Diğer sistemlerde herhangi bir patolojiye rastlanmadı. Hasta primer akciğer patolojisi düşünülerek VATS Wede Rezeksiyon uygulanarak opere edildi. İntraoperatif frozen gönderildi. Frozen sonucu malignite izlenmedi olarak raporlanması üzerine operasyon wedge rezeksiyon ile sınırlandırıldı. Postoperatif dönemde komplikasyon gelişmeyen hasta, 4. gününde taburcu edildi

**BULGULAR:** Patolojik tanı, düşük dereceli fibromiksoid sarkom, rezeksiyon cerrahi sınırında tümör mevcut değildir, olarak raporlandı.

**SONUÇ:** Akciğerin malign tümörleri arasında sarkomlar % 0.5'den daha az görülürler. Düşük dereceli fibromiksoid tümörler akciğerin en nadir görülen tümörlerindendir. Akciğerde tespit edildiğinde önceikle metastaz olarak düşünülmeli ve diğer sistemler araştırılmalıdır. Tedavisi mutidisipliner yaklaşıma yapılmalıdır. Cerrahide komplet rezeksiyon çok önemlidir.

**Anahtar Kelimeler:** Akciğer, sarkom, düşük dereceli fibromiksoid sarkom

Resim 1

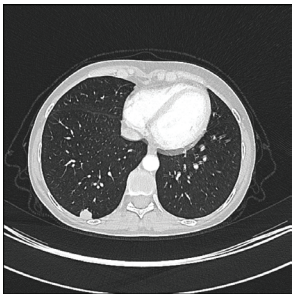

Toraks BT: sağ akciğer alt ob posterobazal segmnette 14 mm çapında subplevral nodül

# EP-150
# TORAKOSKOPİK EKSİZYONU YAPILAN PARATRAKEAL YERLEŞİMLİ PERİKARDİYAL KİST OLGUSU

Merve Şatır, Aynur Baş, Anıl Gökçe, Anar Süleymanov, Ali Çelik

Gazi Üniversitesi,Göğüs Cerrahi Ana Bilim Dalı,Ankara

Mediastinal kistler, tüm primer mediastinel lezyonların %18-25'ini oluştururlar. Takeda ve arkadaşlarına göre bronkojenik kistler ve perikardiyal kistler en sık olanlarıdır. Perikardiyal kistler, tüm mediastinal lezyonlar arasında %6-7 sıklıkla görülen benign konjenital lezyonlardır. Perikardiyal kistler erişkinlerde tipik olarak asemptomatiktir ve akciğer grafisinde rastlantısal bulgu olarak ortaya çıkar. Tanı sıklıkla düşük yoğunluklu basit kist görünümü veren toraks BT ile doğrulanır.

**OLGU:** 53 yaşında kadın hasta rutin kontrolünde çekilen akciğer grafisinde, sağ paratrakeal bölgede opasite izlenmesi üzerine kliniğimize refere edildi. Çekilen toraks BT de sağ üst paratrakeal 44x42 mm boyutunda hipodens nekrotık lenfadenopati (?) izlendi. Sonrasında ayırıcı tanı için çekilen toraks MRG de mediastinal bölgede üst mediastinal orta hattın sağında, aortikopulmoner pencere lokalizasyonunda yaklaşık 6 cm çapa ulaşan, İV. kontrast madde enjeksiyonu sonrası kontrastlanmanın eşlik etmediği, posteriorda paravertebral alana da uzanan kistik lezyon (mediastinal lenfatik kist?) tespit edildi. Bu bulgularla hasta video-yardımlı toraks cerrahisi(VATS) ile opere edilerek parakardiyak bölgedeki kistik lezyonu eksize edildi. Patoloji perikardiyal kist olarak raporlandı. Postoperatif dönemde sorunu olmayan hasta 3. gününde taburcu edildi.

**TARTIŞMA:** Perikardial kistler benign lezyonlar olmasına rağmen ayrıcı tanıdaki diğer lezyonlar nedeniyle eksizyonları gerekebilmektedir. Çoğu kist doğumsaldır; Travma, önceki kardiyak cerrahi veya infeksiyonun neoplastik infiltrasyonuna bağlı ikincil kist görülen sayılı vaka vardır. %70-%75 sağ kardiyofrenik açıda,%22 solda ve geri kalanlar üst mediastende arka veya ön bulunur. Olgumuzda kistik lezyon sağ paratarakeal bölgede idi. Perikardiyal kistlerin doğal geçmişi tamamen bilinmemekle birlikte, uzun dönemli prognoz, iyi klinik koşullar ve komplikasyonlar olmaksızın mükemmeldir. Perikardiyal kistler nonspesifik semptomlara neden olabilir ve bazı durumlarda atriyal fibrilasyon, ekstrensek kompresyon, sağ ana bronşun tıkanması, inferior vena kava'nın kısmen erozyonu, sol ventrikülün ön duvarı ve sağ ventrikül serbest duvarı, atipik göğüs ağrısı, spontan iç kanama, kalp tamponadı ve enfeksiyona neden olabilir. Mediastinal kistler için en iyi tedavi cerrahi eksizyondur. Kist içeriğinin yoğunluğunun yüksek olması nedeniyle basit kist tanısı kesin değilse veya kist multiloküle ise, klinik olarak semptomatik veya enfekte ise cerrahi rezeksiyon endikasyonu vardır.

**Anahtar Kelimeler:** perikardial kist, mediastinal kist, video-yardımlı toraks cerrahisi

Mediastinal MR

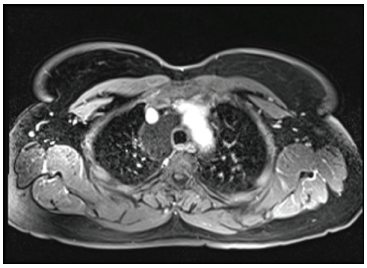

Mediastinal bölgede üst mediastinal orta hattın sağında, aortikopulmoner pencere lokalizasyonunda yaklaşık 6 cm çapa ulaşan, İV. kontrast madde enjeksiyonu sonrası kontrastlanmanın eşlik etmediği, posteriorda paravertebral alana da uzanan kistik lezyon (mediastinal lenfatik kist?).

# EP-151
# AKCİĞERİN NADİR BİR TÜMÖRÜ: PAPİLLER ADENOM

Mehmet Yildirim[1], Recep Ustaalioğlu[1], Makbule Çisel Aydın Meriçöz[2], Ömer Giray İntepe[1], Eyüp Halit Yardımcı[1], Burak Odabaşı[1], Deniz Ezgi Mahmutoğlu[1], Tamer Okay[1]

[1]Dr. Siyami Ersek Göğüs Kalp ve Damar Cerrahisi Eğitim Araştırma Hastanesi, Göğüs Cerrahisi Kliniği, İstanbul
[2]Haydarpaşa Numune Hastanesi Eğitim ve Araştırma Hastanesi, Patoloji Kliniği, İstanbul

**GİRİŞ:** Pulmoner papiller adenom 1982 yılında Fantone tarafından ilk olarak tarif edilen çok nadir bir tümördür. İngiliz literatüründe şimdiye kadar 25'ten daha az olgu yayınlanmıştır. Çok nadir görülmesi nedeni ile tetkik ve tedavi basamakları irdelenerek, literatür eşliğinde sunulmuştur.

**OLGU:** 61 yaşında erkek hasta, 15 gündür balgamla beraber kan gelmesi şikayeti ile bir dış merkeze başvurmuş.. İleri tetkik ve tedavi amacıyla hastanemiz göğüs cerrahisi polikliniğine başvurdu. Çekilen kontrastlı Toraks BT' de; her iki akciğer apekste solda belirgin amfizematöz değişiklikler, sağ akciğer orta lob medial segmentte 28x17 mm boyutlu nodüler lezyon izlenmiş, ileri tetkiki önerilir şeklinde rapor edildi. Hastaya PET-CT istendi. PET-CT'de; sağ akciğer orta lob medial segmentte, pulmoner arter lober dalı lokalizasyonunda izlenen 23 x 18 mm boyutlu, lobüle konturlu, plevral tabanlı olan hipodens görünümlü lezyonda yoğun (SUDmax: 29.2) FDG tutulumu izlenen ve öncelikle vasküler kaynaklı olduğu düşünülen malignite şüpheli yoğun hipermetabolik hipodens lezyonun klinik ve BT pulmoner anjiografi korelasyonu önerilir (Pulmoner anjiosarkom ?) şeklinde raporlandı. Bu öneri doğrultusunda hastaya pulmoner BT Anjiografi çekildi. Pulmoner BT Anjiografi'de ise; tanımlanan kitlenin belirgin vasküler invazyonu saptanmamıştır şeklinde rapor edildi. Fiberoptik bronkoskopi yapıldı ve BAL alındı. Endobronşiyal lezyona rastlanmadı ve patoloji; malignite (-) olarak raporlandı. Bu bulgular ışığında hastaya VATS ile kitleye wedge rezeksiyon yapıldı. Frozen sonucunda malign yada benign net ayırım yapılamadı. Renal kaynaklı tümör metastazı olabileceği söylendi. Primer malign tümör olma ihtimali göz önüne alınarak hastaya sağ orta lobektomi ve mediastinal lenf nodu disseksiyonu yapıldı. Postoperatif dönemde bir komlikasyon gelişmeyen hasta renal inceleme için üroloji kliniği tarafından konsülte edildi ve bir patoloji saptanmayan hasta taburcu edildi. Patoloji raporu: Akciğerin papiller adenomu olarak bildirildi. Mediastinal lenf bezlerinde malign hücreye rastlanmadı. Hasta halen takip altındadır.

**SONUÇ:** Akciğerin papiller adenomu literatürde çok nadir görülmektedir. Çoğunluğu periferik yerleşimlidir ve genellikle benign olarak değerlendirilirken bazı araştırmacılar mikroinvazif özelliğinden dolayı malign potansiyel taşıyabileceğini düşünmektedirler. Bu hastalarda papiler adenom ile adenokarsinom arasında potansiyel ilişki olmasından dolayı hala uzun süreli takip gereklidir.

**Anahtar Kelimeler:** Akciğer, papiller adenoma, benign

Toraks BT Görüntüsü

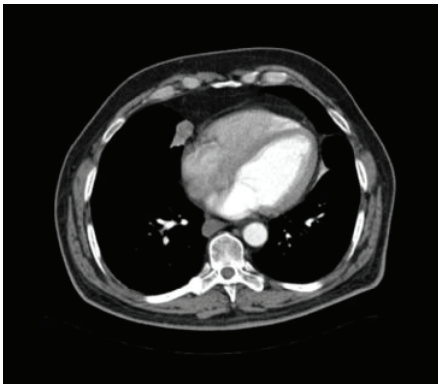

PET CT Görüntüsü

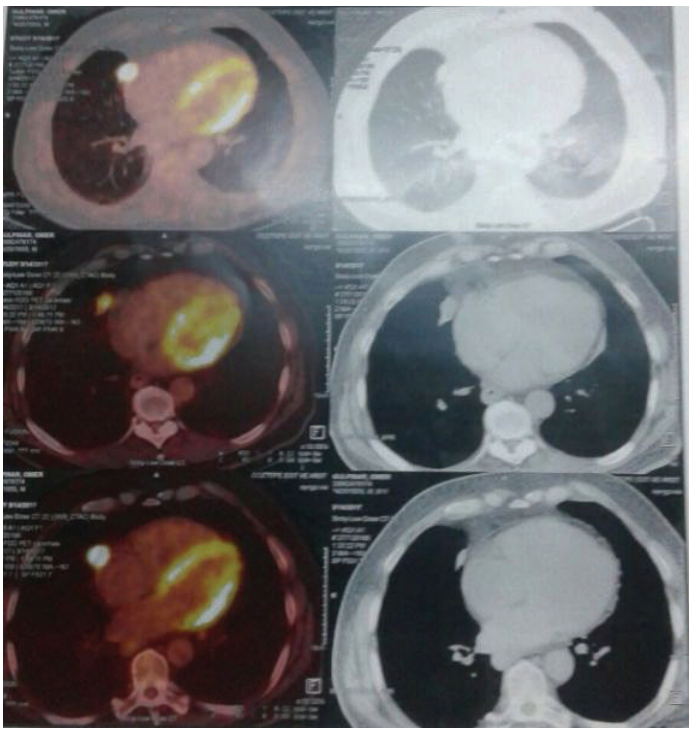

Çıkartılan kitle

# EP-152
# DELİCİ KESİCİ ALET YARALANMASINDAN 15 YIL SONRA PRESENTE OLAN KRONİK DİAFRAGMA RÜPTÜRÜ: OLGU SUNUMU

Tuba Şahinoğlu[1], Ahmet Aydın[2]

[1]Konya Numune Hastanesi Göğüs Cerrahisi Kliniği, Konya
[2]Konya Numune Hastanesi Kardiyovasküler Cerrahi Kliniği, Konya

Travmatik diyafragmatik herni (TDH), travmatik diyafragma rüptürü (TDR) sonrası nadir olarak tanı alan bir durumdur. Akut ve kronik olabilir. Görüntüleme yöntemlerinin spesifitesi ve sensitivitesi TDR için erken dönemde tanı koymak için düşüktür. Bu yüzden en çok atlanılan tanılardandır. Akut dönemde tanı almayanların semptom vermesi bazen yıllar sürebilir. 36 yaşında erkek hasta alt ekstremitede derin ven trombozu (DVT) tanısı ile kardiyovasküler cerrahi (KVC) polikliniğinde warfarin tedavisi ile takip edilirken nefes darlığı şikayeti tarif etmiş. Pulmoner tromboemboli şüphesi ile çekilen kontrastlı toraks bilgisayarlı tomografisinde sol hemitoraksa yerleşmiş barsak ansları ve diafragmadaki defekt tespit edilerek kliniğimize yönlendirilmiş. Hastanın Suriye vatandaşı olması nedeniyle tam alınamayan anamnezinde; 15 yıl önce delici-kesici alet yaralanması olduğu ve genel cerrahi tarafından opere edildiği anlaşıldı. Fizik muayenesinde inspeksiyonda laparotomi skarı ve sol arcus costa hizasında yaklaşık 1.5-2cm'lik delici-kesici alet yaralanmasına ait skar görüldü. Oskültasyonda sol hemitoraksta havalanma azlığı mevcuttu. Batın muayenesi doğaldı. Kan testlerinde değerler normal sınırlar içindeydi. Nefes darlığı da olan hastaya olası abdominal komplikasyon riskleri anlatılarak cerrahi planlandı. KVC 'ye konsülte edilerek warfarin kesilen hastanın preoperatif hazırlıkları tamamlanarak cerrahiye alındı. Sol torakotomi ile torakstan yaklaşılan hastanın yaygın mevcut olan yapışıklıkları diseke edilerek diafragmadaki yaklaşık 8cm'lik defekt görüldü. Ancak daha önceden laparotomisi olan hastanın batında da yapışıklıklar mevcut olduğundan göğüs boşluğundaki abdominal yapıların batına itilmesi mümkün olmadı. İntraoperatif genel cerrahi vakaya dahil olarak re-laparotomi yaptı. Abdominal bölgeden yapılan eksplorasyonda diafragmadaki absorbe edilemeyen sütür materyalleri görüldü. Diafragmadaki rüptürün ilk laparotomide onarıldığı ve herninin nüks olduğu anlaşıldı. Organlar batına çekilerek diafragmatik defekt absorbe edilemeyen sütür materyali ile onarıldı. Postoperatif sıkıntısı olmayan hastanın 2.gün batın drenleri, 6.günde de toraks tüpü çekildi. Postoperatif 7. gününde kliniği düzelen hasta tabucu edildi. TDR sonrası TDH erken ve geç dönemde semptomlarla ortaya çıkabileceği gibi yıllarca bulgu vermeden gizli kalabilir. Solunumsal semptomlara ilave abdominal şikayetlerle de başvuru olabilir. Tespit edildiği anda cerrahisinin planlanması ve özellikle kronik olan hastalarda gerekirse genel cerrahi ile birlikte yapılması uygundur.

**Anahtar Kelimeler:** Diafragma rüptürü, diafragmatik herni, travmatik, kronik

Hastanın preoperatif ve postoperatif radyolojik görüntüleri

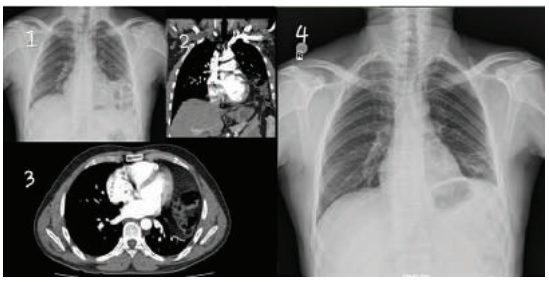


1 preoperatif pa akciğer grafisi 2-3 preoperatif BT görüntüleri 4 postoperatif pa akciğer grafisi

# EP-153
# HAVA DURUMU VE KAN GRUBUNUN SPONTAN PNÖMOTORAKS ÜZERİNE ETKİSİ VAR MIDIR?

Tuba Şahinoğlu[1], Özgür Katrancıoğlu[2]

[1]Konya Numune Hastanesi Göğüs Cerrahisi Kliniği, Konya
[2]Cumhuriyet Üniversitesi, Göğüs Cerrahisi Anabilim Dalı, Sivas

**AMAÇ:** Spontan pnömotoraks (SP), etiyolojisi tam olarak bilinmemekle birlikte plevral bül ve bleblerin rüptürü sonucu ortaya çıkan klinik durumdur. Hava durumunun SP üzerindeki etkilerini göstermek üzere yapılmış çeşitli çalışmalar mevcuttur. Ancak, sonuçlar değişkenlik göstermektedir. Kan grubu ve SP ilişkisi de belirsizdir. Çalışmamızda değişen hava şartlarının (atmosferik basınç (AB), sıcaklık, nem ve rüzgar hızı (RH)) ve kan gruplarının bu değişen hava şartları ile SP üzerine olan etkisini araştırdık.

**YÖNTEM:** 2007-2015 yılları arasında SP tanısı ile Sivas Numune Hastanesi Göğüs Cerrahisi kliniğinde takip ve tedavi edilen 86 hasta çalışmaya dahil edildi. Hasta verileri retrospektif olarak hasta dosyalarından elde edildi. Hava durumu ile ilgili veriler Sivas Meteoroloji Bölge Müdürlüğü'nden temin edildi.

**SONUÇ:** AB ve RH' nın SP üzerinde anlamlı bir etki oluşturmadığı görüldü. Sıcaklık etkisini değerlendirirken 15°C cut-off değer kabul ettiğimizde; >15°C' de; sağ tarafta SP görülen hastaların kurumumuza başvurdukları dönemdeki hava sıcaklığı ortalama 19,87±3,18°C iken, SP'ın sol tarafta görüldüğü hastaların başvurdukları dönemdeki hava sıcaklığı ortalama 17,61±1,83°C olarak gözlendi. Sağ tarafta SP olan hastaların kurumumuza başvurdukları zaman dilimindeki hava sıcaklığı, sol tarafta SP olan hastalara kıyasla istatistiksel olarak anlamlı ölçüde yüksekti (p=0,019). SP' ın sağ tarafta görüldüğü hastaların kurumumuza başvurdukları dönemdeki nem ortalaması % 49,66±9,75 iken, SP'ın sol tarafta görüldüğü hastaların kurumumuza başvurdukları dönemdeki nem değeri ortalama % 57,12±8,11 olarak gözlendi. Sol tarafta SP olan hastaların başvurdukları zaman dilimindeki nem oranı, sağ tarafta SP olan hastaların başvurdukları döneme kıyasla istatistiksel olarak anlamlı ölçüde yüksekti (p=0,041). Kan grubu O olan hastaların hastaneye başvurdukları dönemde hava sıcaklığı ortalama 23,92±3,06°C' dı. Diğer kan grupları ile karşılaştırıldığında sıcaklık direnci en yüksek olanlar, O kan grubuna sahip olan hastalardı. Bu durum istatistiksel olarak anlamlı düzeydeydi (p=0,029).

**TARTIŞMA:** Çalışmamızda AB değişikliklerinin ve RH' nın SP üzerine etkisi olmadığını gördük. Bununla birlikte 15°C üzerindeki sıcaklık değerlerinin SP'da taraf üzerine beklenmedik bir etkisi olduğunu tespit ettik. Şaşırtıcı olarak, O kan grubuna sahip hastaların yüksek sıcaklıklarda SP riski daha düşüktü. Hasta sayımızın sınırlı olması çalışma için kısıtlayıcı oldu. Hava durumu ve kan grubunun SP üzerine ve birbirine olan etkisini anlamak için, çok merkezli ve daha büyük serilerle yapılacak yeni çalışmaların daha aydınlatıcı olacağını düşünmekteyiz.

**Anahtar Kelimeler:** Hava durumu, Kan grubu, Spontan pnömotoraks

Pnömotoraks Hasta Sonuçlarına Ait Tanımlayıcı Özellikler

| | | Ortalama ± Standart Sapma | Frekans Değerler |
|---|---|---|---|
| Yaş | | 37,34 ± 16,12 | - |
| Cinsiyet | Erkek | - | 74 - % 86 |
| | Kadın | | 12 - % 14 |
| Taraf | Sağ | - | 56 - % 65,1 |
| | Sol | - | 30 - % 34,9 |
| Kan Grupları | A | - | 53 - % 61,6 |
| | B | - | 13 - % 15,1 |
| | O | - | 14 - % 16,3 |
| | AB | - | 6 - % 7,0 |
| Sıcaklık (°C) * | | 9,88 ± 9,04 | - |
| Nem (%)* | | 61,72 ± 12,34 | - |
| Atmosferik Basınç* | | 871,53 ± 3,834 | - |
| Rüzgâr Hızı* | | 2,569 ± 0,740 | - |

*Meteorolojik bulgular hastaların, tedavi amaçlı merkeze başvurma günü ve önceki dört günün ortalaması üzerinden hesaplanmıştır.

Pnömotoraks Hastalarında Hava durumu, Taraf ve Kan grubu ilişkisi

| | | Sıcaklık(°C) | Nem(%) | Atmosferik Basınç | Rüzgâr Hızı |
|---|---|---|---|---|---|
| Taraf* | Sağ | 19,87±3,18 | 49,66±9,75 | 871,20±2,68 | 3,05±0,71 |
| | Sol | 17,61±1,83 | 57,12±8,11 | 871,80±1,78 | 2,85±0,65 |
| **p Anlam Değeri** | | **0,019** | **0,041** | **0,472** | **0,468** |
| Kan Grupları* | A | 19,04±2,88 | 50,17±10,57 | 871,42±2,14 | 3,08±0,63 |
| | B | 18,29±2,41 | 55,28±3,91 | 871,06±3,31 | 3,15±0,70 |
| | O | 23,92±3,06 | 50,63±14,88 | 869,71±1,49 | 2,54±0,94 |
| | AB | 18,09±1,65 | 54,84±9,72 | 872,85±3,00 | 2,70±0,82 |
| **p Anlam Değeri** | | **0,029** | **0,658** | **0,468** | **0,317** |

*Sonuçlar hava sıcaklığının 15 derecenin üzerinde olduğu zaman dilimine aittir.

# EP-154
# SANTRAL PORT KATETERİN TOTAL MİGRASYONU

Mustafa Küpeli, Şule Sinem Gedikbaş

Gaziosmanpaşa Üniversitesi, Göğüs Cerrahisi Ana Bilim Dalı, Tokat

Santral venöz kateterler terapötik ve diyagnostik amaçla kullanılırlar. Girişimsel işlem katetere uygulandığı için ve uygulanması kolay olduğu için kateterler özellikle kemoterapi tedavisi alan hastalarda daha çok tercih edilirler. Kateterin yerleştirilmesi için subklavyen, juguler ven gibi çeşitli venler tercih edilebilir. Kliniğimizde subklaviyen ven tercih edilmektedir. Bu çalışmamızda sağ juguler venden implante edilen kateterin total olarak yer değiştirdiği bir vakamızı sunmayı amaçladık.

Beş ay önce 57 yaşında bayan kolon adeno kanserli hastaya girişimsel radyoloji tarafından sağ internal juguler venden port kateteri takılmış ve rezervuarı göğüste cilt altına implante edilmiştir. Beş aylık kullanım sürecinde herhangi bir problem olmamıştır. Beşinci kür kemoterapisini almak için başvuran hasta ilaç uygulaması sırasında infraklavikular bölgede ağrı şikayeti olması nedeni ile kliniğimize yönlendirilmiştir. Fiziksel muayenede rezervuarın meme dokusu altında olduğu palpasyonla anlaşıldı ve kateter ise klaviküler bölgenin üzerinde hissedildi. PA AC grafisinde kateter ve rezervuar implante idi fragmentasyon yoktu fakat kateterin ucu damar içinde değildi ve total olarak yer değiştirmişti. Operasyona alınan hastadan kateter total olarak çıkartıldı. Yeni bir port kateteri sağ subklaviyen venden girilerek rezervuarı sağ tarafta cilt altına yerleştirildi. Pa AC grafisi doğal olan hasta aynı gün taburcu edildi. Hasta kemoterapisini yeni port kateterinden almaya başladı.

Kemoterapi portu takılması işlemi onkoloji hastalarında sıkça tercih edilen bir yol haline gelmiştir. Hastaların kliniği ve klinisyenin deneyimine göre girişim yolu tercihi öncelik göstermektedir. Juguler venin kullanılmasının komplikasyonlarının daha az olduğu literatürde mevcuttur.Bu vakada juguler venden çıkan kemoterapi portunun rezervuar ve damar girişi arasındaki mesafenin çok uzun olmasının ve kateterin damara giriş yerindeki açının dar olması bu nedenle basınç artışından dolayı geri itme olabileceği port migrasyonunu kolaylaştırdığını düşünülmüştür.Bu yüzden cilt altında en kısa olacak şekilde rezervuar ve damar yolu birleştirilmeli ve açılanmaya azami dikkat gösterilmelidir. Olası bir şüphe halinde fizik muayene ve basit bir yöntem olan akciğer grafisi ile hasta hızlıca değerlendirilmeli ve gerekli cerrahi müdahale yapılmalıdır.

**Anahtar Kelimeler:** Fizik Muayene, Migrasyon, PA AC Grafisi, Santral Port Kateteri,

Port migrasyonu preop görüntüsü

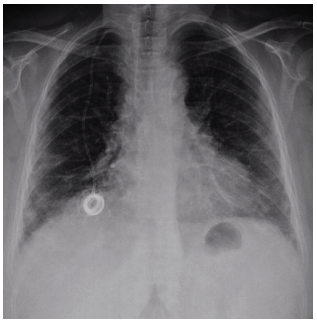

Hastanın preop görüntüsü

Yeni port grafisi

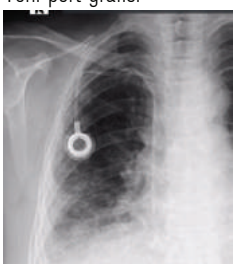

# EP-155
# SANTRAL PORT KATATER FRAKTÜRÜ

Şule Sinem Gedikbaş, Mustafa Küpeli

Gaziosmanpaşa Üniversitesi, Göğüs Cerrahisi Ana Bilim Dalı, Tokat

Santral venöz kataterler terapötik ve diyagnostik işlemlerde kullanılan yararlı araçlardır ve hastaların rehidratasyon, kemoterapi, parenteral besleme, santral venöz basınç ölçümü, kemik iliği transplantasyonu gibi işlemlerde kullanılmaktadır. İnvaziv bir işlem olduğu için port katater implantasyonunun birçok komplikasyon riski vardır. Pnömotoraks, enfeksiyon, kanama, aritmi, malpozisyon ve tromboz iyi bilinen komplikasyonlarıdır. Nadir ancak ciddi bir komplikasyonu da kataterin fragmante olmasıdır. Bu konuda yapılan çalışmalar sınırlı olup biz de kendi hastalarımız arasından karşılaştığımız port katater fragmantasyonu vakasını literatür eşliğinde değerlendirdik

Otuzsekiz yaşında bayan hastaya kolon adenokarsinom tanısı aldıktan sonra kemoterapi alması için port katater takılması için kliniğimize başvurdu. Hastaya 2014 yılında sağ subklavian ven yerleşimli port katater takılmıştı. Hastada implantasyondan sonra akut dönemde herhangi bir komplikasyon gelişmemişti. 12 kür kemoterapi alan ve kemoterapi tedavisi biten hasta aylık yıkamalar sırasında kataterde tıkanma olduğu görülmesi üzerine tarafımıza portun çıkartılması için yönlendirildi. Hastanın başvuru anında herhangi bir şikayeti yoktu. Preoperatif hazırlıkları yapılırken çekilen paac grafisinde portun proksimal 1/3 den kopmuş olduğu görüldü. Cerrahi olarak sağ göğüs duvarında bulunan rezervuar ve subklavian vene yerleştirilen kısmı çıkartıldı skopi ile kontrol edildi. Takiben hasta angio ünitesine alındı sağ femoral venden girildikten sonra Snare katater sistemi yardımıyla kopmuş olan fragman sağ ventrikül içerisinden çıkartıldı. Postoperatif dönemde akciğer grafisi ve hemogram ile takip edilen hasta 24. Saatte taburcu edildi.

Kemoterapi portu hastanın tedavi sürecini oldukça kolaylaştıran bir yöntemdir ve aylık yıkamaların uygun ve düzenli bir şekilde yapılması ile tıkanma ihtimali azalmaktadır. Ancak tıkanma şüphesi olduğunda port takılı hastalarda nefes darlığı geliştiğinde olası bir fraktür şüphesi için basit bir yöntem olan PA AC grafisi ile port kataterı değerlendirilmeli ve en kısa zamanda port kataterinin rezervuar ve fragmantasyonunun vücuttan tahliyesi sağlanmalıdır.

**Anahtar Kelimeler:** Katater Fragmantasyonu, PA AC Grafisi, Santral Port Kateteri

Port fraktürü preop grafisi

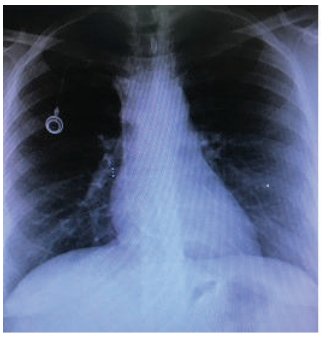

Rezervuar ile birlikte çıkarılan parça

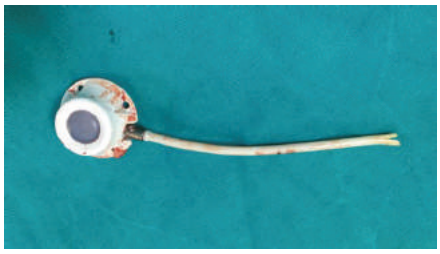

# EP-156
# AZYGOS LOBLU, NÜKS SPONTAN PMÖMOTORAKSLI OLGUYA UNİPORTAL VİDEOTORAKOSKOPİK YAKLAŞIM

Tevfik İlker Akçam, Seda Kahraman, Ali Özdil, Ayşe Gül Ergönül, Kutsal Turhan, Alpaslan Çakan, Ufuk Çagırıcı

Ege Üniversitesi Tıp Fakültesi, Göğüs Cerrahisi Ana Bilim Dalı, İzmir

**GİRİŞ:** Primer nüks spontan pnömotoraks olgularında tedavi yaklaşımı cerrahidir. Çoğunlukla yaklaşım olarak videotorakoskopik (VATS) yöntemler seçilmektedir. Bu çalışmada nüks spontan pnömotoraks nedeniyle uniportal girişim ile opere ettiğimiz aynı zamanda azygos lobu bulunan olguyu sunduk.

**OLGU:** Daha önce tarafımızca sol nüks primer spontan pnömotoraks nedeniyle opere edilen hasta sağ tarafta ani başlangıçlı göğüs ağrısı nedeniyle tetkik edildi. PAAC grafisinde sağ pnömotoraks ile uyumlu görünüm izlenmesi üzerine hastaya operasyon kararı alındı. Hastaya 4. interkostal aralık ön aksiler hattan yaklaşık 1,5 cm genişliğinde torakoport (Şekil 1) açıldı. Eksplorasyonda azygos lobu ile birlikte apikal bül ve blep formasyonları izlendi (Şekil 2). Bül ve blepler wedge rezeksiyon ile eksize edildi. Operasyon esnasında ekstra port deliği açılmadı. Olgu postop 3.gün cerrahi şifa ile taburcu edildi.

**SONUÇ:** Minimal invaziv yöntemlerin göğüs cerrahisi pratiğinde kullanımı giderek yaygınlaşmaktadır. Torakotomi yerini VATS'a; çoklu portlu işlemler de yerini tek port girişimlere bırakmaktadır. Tek port ile VATS'ın, gerek postop ağrı gerekse estetik açıdan daha avantajlı olabileceği düşünülmektedir. Bir varyasyon olarak "azygos lob"a sahip olunması durumuda da uniportal VATS uygulanabilmektedir.

**Anahtar Kelimeler:** Azygos lobu, primer spontan pnömotoraks, uniportal VATS

Şekil 1

Şekil 2

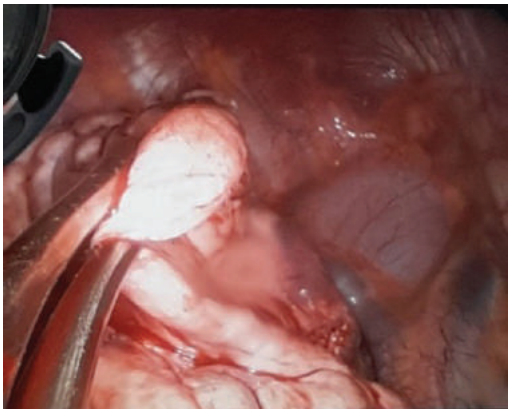

# EP-157
# AKCİĞER MALİGNİTESİNİ TAKLİT EDEN NADİR BİR AKCİĞER KİST HİDATİK NEDENİ: ALVEOLAR EKİNOKOK

Sercan Aydın[1], Tevfik İlker Akçam[1], Ayşe Gül Ergönül[1], Kutsal Turhan[1], Alpaslan Çakan[1], Ufuk Çagırıcı[1], Deniz Nart[2]

[1]Ege Üniversitesi Tıp Fakültesi, Göğüs Cerrahisi Ana Bilim Dalı, İzmir
[2]Ege Üniversitesi Tıp Fakültesi, Patoloji Ana Bilim Dalı, İzmir

**GİRİŞ:** Alveolar ekinokokkoz, echinococcus alveolaris'in larva formlarının neden olduğu ölümcül bir zoonozdur. Genellikle karaciğerde hastalığa neden olur. Akciğer, kemik, veya beyin gibi organlara hematojen yayılım nadirdir. Bu çalışmada sol akciğer üst lobda nodül sebebi ile tetkik edilen ve operasyon sonrası echinococcus alveolaris tanısı alan 67 yaşında erkek hasta sunuldu.

**OLGU:** Öksürük sebebi ile tetkik edilen hastanın göğüs bilgisayarlı tomografisinde (BT) sol akciğer üst lob apikoposterior segmentte 15 mm nodül saptandı. 25 paket yılı sigara öyküsü bulunan hastanın özgeçmişinde romatoid artrit dışında ek hastalık olmadığı öğrenildi. Pozitron emisyon tomografisinde sol akciğer üst lobda 15 mm SUV 2.5 nodül varlığı bildirildi (Şekil 1). Bu bulgularla operasyona alınan hastada lezyon videotorakoskopik wedge rezeksiyon ile çıkarılarak frozen incelemeye gönderildi. Frozen inceleme sonucunun benign olarak bildirilmesi üzerine işlem sonlandırıldı. Hastanın histopatolojik inceleme sonucu kist hidatik (echinococcus alveolaris) olarak raporlandı. Sonuç western blot testi ile teyit edilip, sonuç pozitif olarak bildirildi.

**SONUÇ:** Echinococcus alveolaris ülkemizde nadir görülen ancak morbidite ve mortaliteye sebep olabilen bir zoonozdur. Özellikle sigara öyküsü bulunan ileri yaş hastalarda radyolojik ve klinik bulgularla birlikte akciğer malignitesini taklit edebilir.

**Anahtar Kelimeler:** Soliter pulmoner nodül, echinococcus alveolaris, akciğer kist hidatik

Şekil 1

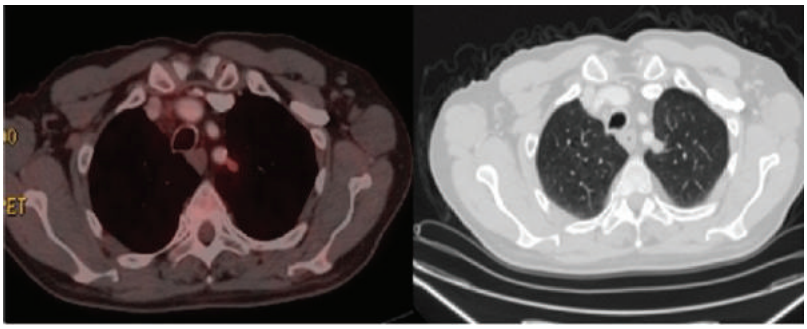

Sol akciger üst lobda 15 mm SUV: 2.5 nodul

# EP-158
# MEDİASTİNAL DEV MATÜR KİSTİK TERATOM: OLGU SUNUMU

Demet Yaldiz, Özgür Öztürk, Nevzat Sertbaş, Ozan Usluer, Kenan Can Ceylan

Dr. Suat Seren Göğüs Hastalıkları ve Cerrahisi Eğitim ve Araştırma Hastanesi, Göğüs Cerrahisi Kliniği, İzmir

**Giriş:** Teratomlar bir organ yada dokuda gelişim gösteren üç germinal tabakadan oluşan anormal doku birikimi olarak tanımanır. Multipotansiyel embriyolojik hücrelerden köken alırlar ve ön mediastende özellikle geç adölesan dönemde seyrek görülen benign germ hücreli tümörlerdir. Mediastinal matür teratomlar tüm mediastinal tümörlerin %10-15 ini oluşturur. Sıklıkla asemptomatik olup kitlenin büyüklüğüne göre bası bulguları, plevral aralığa rüptüre bağlı semptomlara neden olurlar. Radyolojik olarak genelde düzgün kontürlü bir kitle şeklinde görülürler. Tedavide kitlenin total olarak çıkartılması yeterli olup, malign tiplerinde adjuvan kemoterapi gerekir. Burada önceden transtorasik ince iğne aspirasyon biyopsisi ile tanı alan ve median sternotomi ile eksize ettiğimiz mediastinal matür kistik teratom olgusunu sunmaktayız.

**OLGU:** Elli yaşında erkek hasta göğüs ağrısı ile göğüs hastalıkları değerlendirmesinde anterior mediastende kistik ve solid komponentleri olan 13*7 cm kitle lezyonu saptanmış. Transtorasik biyopsi ile teratom tanısı alan hasta tarafımıza yönlendirildi. Biyopsi sonrası yaklaşık 1 aya yakın bir süre ateş, lökositoz nedeniyle intaniye servisi izlemi sonrası operasyon planlanarak yatırıldı. Çekilen toraks bilgisayarlı tomografide, anterior mediastende sola doğru deviye yaklaşık 13*8 cm kitle lezyonu görüldü. Beraberinde minimal plevral ve perikardiyal efüzyon mevcuttu. Hastaya median sternotomi ile mediastinal kitle eksizyonu operasyonu uygulandı. Peroperatif dönemde komplikasyon gelişmedi. Postoperatif dönemde kardiyak aritmi ve taşikardi gelişen hastanın medikal tedavisi düzenlendi. Patoloji raporu matür kistik teratom olarak belirtildi.

**TARTIŞMA:** Mediastinal teratomlar nonseminomatöz primer germ hücreli tümörlerdir. Histolojik olarak içerisinde düz kas hücreleri, kıkırdak,kıl folikülleri, deri gibi endoderm, ektoderm ve mezodermden köken alan dokulardan oluştukları görülmektedir. Üç tipi vardır; epidermoid kist, dermoid kist ve teratomlar. Teratomlarda, solid ya da kistik formda iki ya da üç germinal tabakadan gelişen yapılar bulunur. Olgumuzun histopatolojik incelemesinde ektoderm orijinli dokuların yoğunluğu dikkat çekmekteydi. Teratomlu hastaların 2/3 ü asemptomatiktir ve göğüs ağrısı en yaygın semptomdur. Tedavi, cerrahi olarak kitlenin rezeke edilmesidir. Duruma göre torakotomi ya da median sternotomi tercih edilebilir.

**Anahtar Kelimeler:** mediasten, sternotomi, teratom,

Dev Teratom

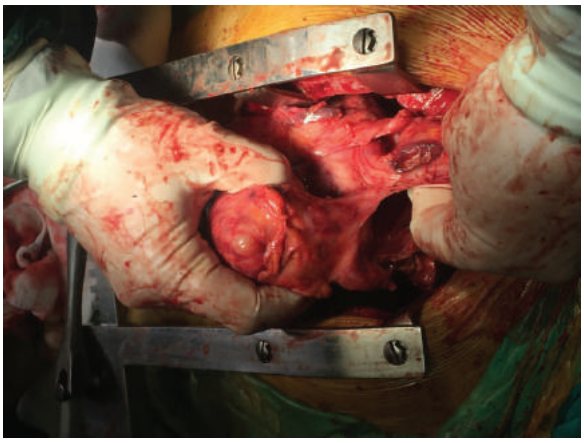

Piyes

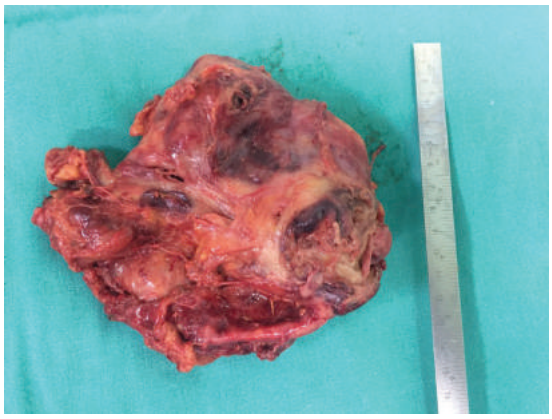

# EP-159
# AKCİĞER KİST HİDATİK'İNE VATS İLE YAKLAŞIM

Funda İncekara, Necati Solak, Şevki Mustafa Demiröz, Koray Aydoğdu, Göktürk Fındık, Sadi Kaya

Atatürk Göğüs Hastalıkları ve Göğüs Cerrahisi Eğitim Araştırma Hastanesi, Göğüs Cerrahisi Kliniği, Ankara

**GİRİŞ:** Akciğerin parazitik hastalıkları arasında en sık görülen kist hidatik ülkemizin de dahil olduğu birçok ülkede endemik olup hayvanlardan fekal-oral yolla ya da hayvan etlerinin yenmesiyle bulaş izlenmektedir. Etken olarak en sık Echinococcus granülosus ve Echinococcus multilocularisdir. Helmintik parazitlerin neden olduğu kist hidatik en sık karaciğerde daha sonra akciğerde görülür, akciğerde en sık alt loblarda izlenir. İnsanlar bu parazitler için rastlantısal ara konak olup tüm dünyada insidansı 1-150/100.000 olarak bildirilmiştir. Akciğer kist hidatiğinin cerrahi tedavisi geleneksel olarak torakotomi ile yapılmakta olup son yıllarda VATS ile yaklaşım gösterilen çalışmalar bildirilmiştir. Burada kliniğimizde yapılan "sağ alt lobdaki kist hidatik'e VATS ile yaklaşım" sunulmaktadır.

**OLGU:** 45 yaşında erkek hasta öksürük, balgam şikayetleri ile hastanemize başvurdu. Çekilen PAAG'de sağ alt zonda 2 cm düzgün sınırlı opasite mevcuttu, Toraks BT'de ise sağ akciğer alt lob posterobazal segmentte 22x26 mm boyutlarında, çevresel retikülonodüler infiltratif dansitelerinin eşlik ettiği, internal kaviter alanlar içeren çekintili konturlu plevral tabanlı yumuşak doku dansitesinde nodüler kitle lezyonu izlenmesi üzerine hastadan PET-BT istendi. PET-BT de Sağ akciğer alt lob posterobazalde izlenen yaklaşık 32x22 mm boyutlu kaviter lezyonda minimal metabolik aktivite tutulumu (SUVmax:1.62) izlenmiş olup kist hidatik lehine yorumlandı. Bunun üzerine hastaya Sağ VATS ile eksplorasyon amaçlı operasyon planlandı. Operasyon esnasında BT'deki lokalizasyonuna uygun olarak sağ akciğer alt lob posterobazalde plevral yüzeyde beyaz röfle veren lezyon izlendi. Lezyon visseral plevraya en yakın yerinden iğne ile ponksiyon yapıldı ve kist hidatik içeriği alındı. Daha sonra pnömotomi ile kist kavitesi açılarak kist membranı çıkarıldı. Kavite içerisi yıkandı. Daha sonra kavite endoskopik olarak usulune uygun şekilde kapitone edildi. Hasta postoperatif 2. gününde dreni sonlandırılarak taburcu edildi. Taburculuk sonrası poliklinik kontrolüne gelen hastaya çekilen PA akciğer grafisinde kapitone kist kavitesinin intakt olduğu görüldü.

**SONUÇ:** Akciğerin kist hidatik hastalığına karşı gelişen koruma önlemlerine rağmen ülkemizde ve dünyada hala oldukça sık görülen bir hastalıktır. Hastalığın cerrahi tedavisinin torakotomi ile yapılması hastanın postoperatif konforu ve iyileşme sürecini olumsuz yönde etkilemektedir. Seçilmiş vakalarda cerrahinin VATS ile yapılması torakotomiye göre daha az invaziv olması nedeniyle birincil seçenek olarak akla gelmelidir.

**Anahtar Kelimeler:** akciğerin kistik lezyonu, kist hidatik, VATS,

preoperatif Toraks BT görüntüsü

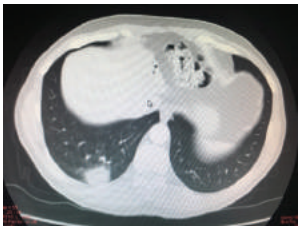

kist membranının çıkarılması

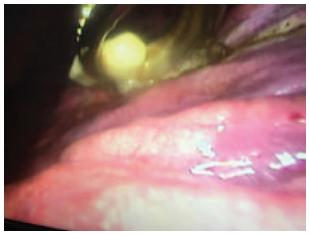

kist kaviteisinin kapitonajÄ±

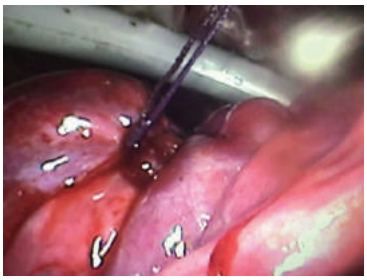

taburculuk Ã¶ncesi PAAG

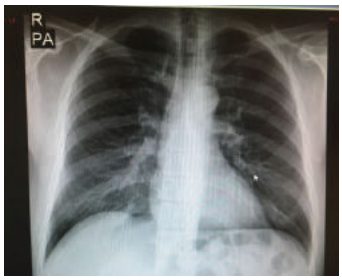

# EP-160
# İLERİ YAŞTA TESPİT EDİLMİŞ NADİR BİR GÖĞÜS DUVARI TÜMÖRÜ: OSTEOFİBRÖZ DİSPLAZİ

İlker Kolbaş, Şenol Ürek, Serkan Bayram, Abdurrahim Gördebil, Çağatay Tezel, İrfan Yalçınkaya

Sağlık Bilimleri Üniversitesi Süreyyapaşa Göğüs Hastalıkları ve Göğüs Cerrahisi Eğitim Araştırma Hastanesi, Göğüs Cerrahisi Kliniği, İstanbul

Osteofibröz displazi, uzun kemiklerde izlenen nadir fibroosseöz bir tümörüdür. Genellikle erken çocukluk çağında ve hemen daima tibiada ortaya çıkar. Özgeçmişinde 15 p/y sigara hikayesi dışında özellik olmayan 35 yaşında erkek hasta sağ yan ağrısı şikayeti ile kliniğimize başvurdu. PA akciğer grafisinde sağ 3. kostada şüpheli lezyon saptanan hastanın PET-BT'sinde sağ hemitoraksta 3. kosta lateral ve posterior kesimleri boyunca uzanan 70x60x95 mm ebatlarında akciğer ya da çevre dokuya invazyon göstermeyen kitle (SUD max:5,2) tespit edildi. Kemik sintigrafisinde osteoblastik aktivite artışı saptandı. Sağ paulson insizyonu ile. 3. kot total eksize edildi. Patoloji ossifying fibroma olarak bildirildi. Genellikle çocukluk çağında izlenen osteofibröz displaziyi literatüre katkı amaçlı sunuyoruz

**Anahtar Kelimeler:** osteofibröz displazi, göğüs duvarı kitle, kosta tümör

3. kot kitle bt görüntüsü

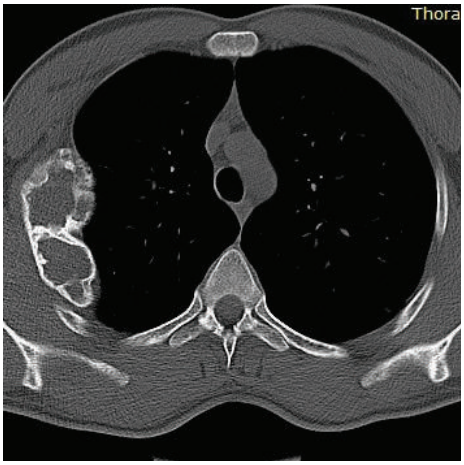

# EP-161
# İNTRATORASİK NADİR BİR ANTİTE; GANGLİONÖRİNOM OLGUSU

İlker Kolbaş[1], Serdar Evman[1], Hakan Yılmaz[1], Şenol Ürek[1], Serkan Bayram[1], Çağatay Tezel[1], Yakup Paçal[2], Zuhal Karakurt[3], İrfan Yalçınkaya[1]

[1]Sağlık Bilimleri Üniversitesi Süreyyapaşa Göğüs Hastalıkları ve Göğüs Cerrahisi Eğitim Araştırma Hastanesi, Göğüs Cerrahisi Kliniği, İstanbul
[2]Sağlık Bilimleri Üniversitesi Süreyyapaşa Göğüs Hastalıkları ve Göğüs Cerrahisi Eğitim Araştırma Hastanesi, Çocuk Sağlığı ve Hastalıkları Kliniği, İstanbul
[3]Sağlık Bilimleri Üniversitesi Süreyyapaşa Göğüs Hastalıkları ve Göğüs Cerrahisi Eğitim Araştırma Hastanesi, Göğüs Hastalıkları Kliniği, İstanbul

Ganglionöroma 3-20 yaş arasında görülen, nöroblastomun matürasyonu şeklinde gelişebilen benign karakterde nöral bir tümördür. En sık yerleşim yeri posterior mediyastendir. 10 yaşında çocuk hasta sol yan ağrısı şikâyeti ile başvurduğu dış merkezde çeki PA akciğer grafisinde sol üst zonda kitle tespit edilmesi üzerine kliniğimize yönlendirildi. Toraks bilgisayarlı tomografisinde kitle tespit edilen hastanın PET CT incelemesinde sol üst lobda parankim kaynaklı 9x4 cm ebatlarında kitle (SUV max 4.23) tespit edildi. Yapılan transtorakal iğne aspirasyon biyopsisi nekrotik materyal olarak bildirildi. Kitleye malignite ön tanısıyla eksploratrif sol torakotomi uygulandı eksplorasyonda 2. ve 3. interkostal sinir ve sempatik pleksustan kaynaklanan kitle tespit edildi, kitle total eksize edildi. Postoperatif komplikasyon gelişmeyen hasta pot-op 3. toraks dreni sonlandırılarak taburcu edildi. Ganglionörinomlar bening karakterde kitlelerdir ve tedavisi cerrahi rezeksiyondur. Olgumuzu literatüre katkı amaçlı sunuyoruz.

**Anahtar Kelimeler:** ganglionorinom, intratorasik kitlle, nörojenik tümör

resim 1

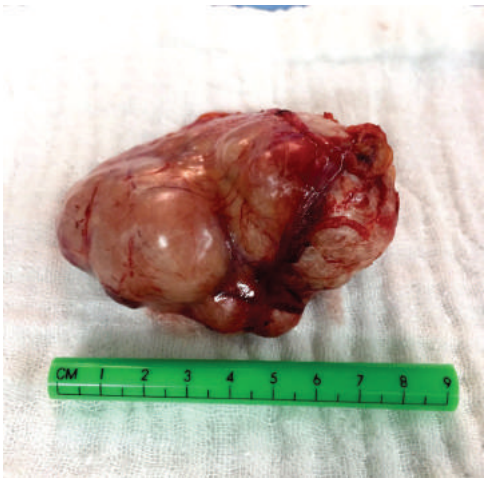

# EP-162
# STERNAL YERLEŞİMLİ MULTİPL MYELOM OLGUSU

İlker Kolbaş, Serkan Bayram, Şenol Ürek, Deniz Gürer, Serdar Evman, Abdurrahim Gördebil, Levent Alpay, Volkan Baysungur

Sağlık Bilimleri Üniversitesi Süreyyapaşa Göğüs Hastalıkları ve Göğüs Cerrahisi Eğitim Araştırma Hastanesi, Göğüs Cerrahisi Kliniği, İstanbul

Soliter kemik ve ekstrameduller plazmositomalar plazma hücrelerinin nadir görülen proliferatif hastalığıdır. Klinik bulguları lokalizasyona göre değişkenlik gösterir ancak laboratuvar bulguları multipl miyeloma ile benzerlik göstermektedir. Soliter plasmositoma, multipl miyeloma ile karşılaştırıldığında daha iyi bir prognoza sahiptir. Plazmositom tanısı klinik ve laboratuar bulguların eşliğinde doku biyopsisi ile doğrulamak gerekir. Halsizlik ve göğüs ön duvarında şişlik sikayetleri ile klinğimize başvuran 52 yaşında erkek hastanın görüntüleme tetkiklerinde multipl kemik lezyonları izlendi. PET-CT incelemesinde sternumda yaklaşık 7x4,5x2,5 cm ebatlarında litik ekspansif imaj veren solid kitle lezyon (SUD max:10.6) ve kranial kemiklerde, her iki humerus ve ulnada, torakal ve lomber vertebralarda, her iki klavikula ve skapulalarda, bilateral multiple kostalarda ve sakrumda da multiple litik-ekspansif görünümde yüksek FDG tutulumlu lezyonlars izlendi. İnsizyonel biyopsi yapılan hastada patoljk tanı alınamaması üzerine eksizyonel biyopsi kararı alındı. Hastaya parsiyel sternum ve parsiyel 2. ve 3. kot rezeke edildi ve stabilizasyon için titanyum plak yerleştirildi. Patoloji multiple myelom olarak bildirildi. Hastamızı inziyonel biyopsinin yetersiz kaldığı multipl myelom olgusunu literatüre katkı amaçlı sunuyoruz

**Anahtar Kelimeler:** plasmositom, sternal kitle, sternum rezeksiyonu

resim 1

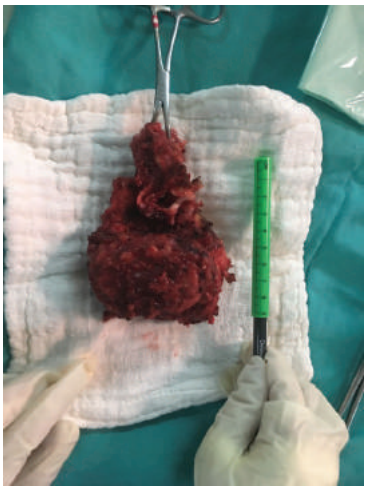

# EP-163
# HİDATİK KİST İLE KARIŞAN SOLİTER FİBRÖZ TÜMÖR OLGUSU

İlker Kolbaş, Serkan Bayram, Deniz Gürer, Şenol Ürek, Hakan Yılmaz, Serdar Evman, Çağatay Tezel, İrfan Yalçınkaya

Sağlık Bilimleri Üniversitesi Süreyyapaşa Göğüs Hastalıkları ve Göğüs Cerrahisi Eğitim Araştırma Hastanesi, Göğüs Cerrahisi Kliniği, İstanbul

Soliter fibröz tümörler, mezenkimal bağ dokusundan gelişen genellikle benign karakterli tümörlerdir. 23 yaşında kadın hasta evlilik öncesi yapılan rutin taramada PA akciğer grafisinde sol alt zonda insidental olarak tespit edilen akciğer kitle nedeniyle önce kliniğimize başvurdu. Hastanın toraksa bilgisayarlı tomografisinde yaklaşık 6x4 cm ebatlarında kistik kitle tespit edildi. Videotorakoskopik eksplorasyonda kitlenin solid karakterde visseral plavradan kaynaklı olduğu izlendi. 2 adet 60 mm endostapler ile parankimden divize edilen kitlenin patolojisi soliter fibröz tümör olarak bildirildi. Radyolojik incelemelerde hidatik kistle karışan soliter fibröz tümör olgusunu literatüre katkı amaçlı sunuyoruz.

**Anahtar Kelimeler:** kist hidatik, soliter fibröz tümör, videotorakoskopic cerrahi

kitle bt imajı

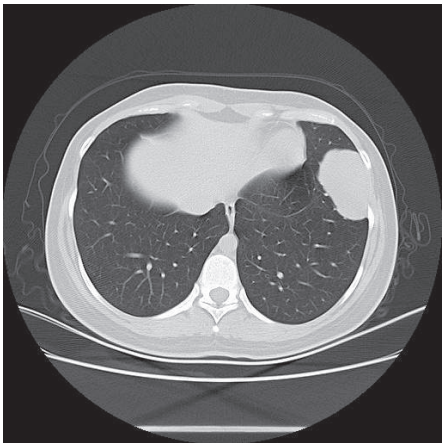

## EP-164
## NADİR BİR ÖN MEDİYASTEN TÜMÖRÜ; TİMUSUN SKUAMOZ HÜCRELİ KARSİNOMU

İlker Kolbaş, Şenol Ürek, Serkan Bayram, Deniz Gürer, Abdurrahim Gördebil, Çağatay Tezel, İrfan Yalçınkaya

Sağlık Bilimleri Üniversitesi Süreyyapaşa Göğüs Hastalıkları ve Göğüs Cerrahisi Eğitim Araştırma Hastanesi, Göğüs Cerrahisi Kliniği, İstanbul

Ön mediyastenin en sık görülen tümörleri timoma, lenfoma ve germ hücreli tümörler olmakla beraber nadir de olsa vasküler ve mezenkimal kaynaklı tümörler, ektopik tiroid dokusu ve paratiroide ait kitleler de izlenebilir. Timik skuamöz hücreli karsinom ön mediyastene yerleşen ve komşu akciğer dokusuna yayılma eğiliminde olan nadir bir tümördür. 62 yaşında erkek hasta nefes darlığı şikâyeti ile kliniğimize başvurdu. Hastanın PA akciğer grafisinde şüpheli mediyastinal kitle tespit edilmesi üzerine çekilen bilgisayarlı toraks tomografisinde anterior mediyasten yerleşimli yaklaşık 5x3 cm kitle tespit edildi. PET-CT incelemesinde 51x21 mm boyutlu yumuşak doku dansiteli kitlesel lezyon (SUD max:5.0), sol hemitoraksta en belirgin 9. vertebra düzeyinde paraaortik alanda 34x12 mm ebatında yer yer nodüler görünümlü artmış FDG tutulumlu olan plevral kalınlaşma ve sol 3. kosta anterior kesimde hafif artmış FDG tutulumu (SUD max 3.2) izlendi. Hastanın özgeçmişinde 6 yıl önce yumuşak damak kanseri nedeni ile operasyon ve 40 paket/yıl sigara kullanım öyküsü mevcuttu. Mediyan sternotomi ile yapılan eksplorasyonda kitlenin perikard ve bilateral paryetal plevraya invaze olduğu izlendi kitle perikard bilateral mediastinal plevra ile total eksize edildi sol akciğer üst lobda peroperatif izlenen nodül wedge rezeksiyonla çıkartıldı. Patoloji timik skuamoz hücreli karsinom olarak bildirildi. Olgumuz blateral plevral ve akciğer metastazı yapmış timik skuamoz hücreli karsinom olgusunu literatüre katkı amaçlı sunuyoruz.

**Anahtar Kelimeler:** ön mediasten kitle, timus skuamoz hücreli karsinom, timus kitle

resim 1

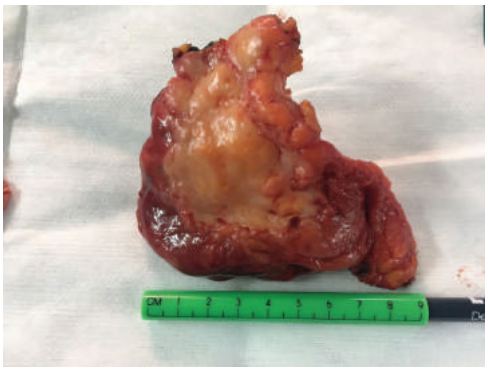

# EP-165
# ASİMETRİK PEKTUS KARİNATUMLU HASTADA MODİFİYE MİNİMAL İNVAZİV YÖNTEMLE GÖĞÜS DUVARI REKONSTRÜKSİYONUNUN SAĞLANMASI

Türkan Dübüş

SBÜ İstanbul Eğitim ve Araştırma Hastanesi, Göğüs Cerrahisi Bölümü, İstanbul

**GİRİŞ:** Kosta kartilajlarının tek taraflı asimetrik/karışık veya bilateral protrüzyonu ile sternumun rotasyona uğraması sonucu pektus karinatum (PK) ortaya çıkabilmektedir. Kesin etyolojisi bilinmemekte olup erkeklerde kadınlardan 3 kat daha fazla rastlanmaktadır. Sıklıkla çocukluk ve adolesan dönemde kendini belli etmektedir. Asimetrik PK olgumuzu ve uyguladığımız modifiye cerrahi prosedürü sunduk.

**OLGU:** 14 yaşında erkek hasta, asimetrik göğüs duvarı deformitesi (pektus karinatum) tanısıyla kliniğimize başvurdu. Yapılan klinik ve radyolojik değerlendirmelerinde ekstra patololoji saptanmadı. Hasta ve yakınlarının ciddi anlamda kozmetik ve sosyal açıdan geleceğe dair yakınmaları mevcuttu. Bunun üzerine hastaya göğüs ön duvarı deformitesine yönelik cerrahi rekonstrüksiyon operasyonu kararı verildi. Minimal invaziv yöntem olan standart abramson prosedüründe kullanılan pektus bar - stabilizaör dışında yine titanyum pectus plaklar ve vidasız, kotları kavrayıcı çentikleri olan stabilizatörler şekillendirilerek göğüs duvarı rekonstrüksiyonu sağlandı. Hasta ekstübe servis takibine alındı. Postoperatif 3. gün taburcu edildi. Poliklinik takiplerinde hastanın genel durumu stabil seyretti.

**SONUÇ:** PK tanısı alan çocuk ve gençler şekil bozukluğundan dolayı özgüven kaybı yaşamaktadırlar. Sosyal yaşamda kendilerini kısıtlama eğilimindedirler. Mevcut deformitelerini göstermemek için anormal vücut postürlerine bürünmeleri şekil bozukluğunu daha da artırabilmektedir. Estetik kaygılar ve ailenin de onayına sunularak bu tür hastalara cerrahi yöntemle göğüs duvarı rekonstrüksiyonu önermekteyiz

**Anahtar Kelimeler:** Pectus karinatum, asimetri, pectus bar, modifiye cerrahi, rekonstrüksiyon,

Resim 1

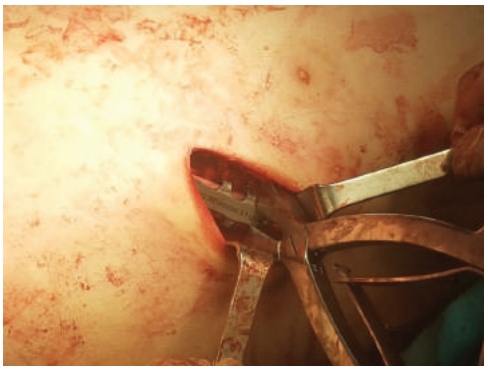

Ameliyattan bir görüntü

Resim 2

Amieliyat sonrası P-a Akciğer Grafisi

# EP-166
# DİRENÇLİ SIRT AĞRISI OLAN HASTALARDA, AYIRICI TANIDA "ELASTOFİBROMA DORSİ" DE AKLA GELMELİDİR

Zeynep Dilek Kolay[1], Pervin Feyzioğlu[2], Ali Can Önal[2], Rabia Karasu[2], Ersin Batmaz[2], Suna Dilbaz[2]

[1]Tekirdağ Çerkezköy Devlet Hastanesi, Göğüs Cerrahisi Kliniği
[2]Sinop Atatürk Devlet Hastanesi

Elastofibroma dorsi; nadir rastlanan, benign, yavaş büyüyen, etiyolojisi belli olmayan bir yumuşak doku tümörüdür. Sıklıkla skapulanın alt köşesinde latissimus dorsi ile serratus anterior kasları arasında, toraks duvarının periostuna yapışık olarak bulunur. Genellikle elli yaş üstü kadınlarda ve tek taraflı olarak bulunur. Dirençli sırt ağrısı olan ve çeşitli tedavilerle (non-steroid analjezik ilaç, fizik tedavi) yeterli yanıt alınamayan sekiz olgu, elastofibroma dorsi tanısı konulup ameliyat edildi. Hastaların altısı kadın, ikisi erkekti. Hepsinde tanı; fizik muayene, akciğer grafisi ve bilgisayarlı toraks tomografisi ile konuldu. Hastalarda genel anestezi altında lezyona uyan bölgeden yapılan insizyonla, latissimus dorsi ve serratus anterior kası geçilerek skapulanın alt ucuna ulaşıldı, farklı büyüklükteki kitleler total olarak eksize edilip histopatolojik inceleme yapıldı. Hastaların VAS skalasıyla preop., post op. 2. hafta ve 4. haftada ağrı değerleri belirlendi. Cerrahi total eksizyon sonrası hastaların şikayetleri büyük ölçüde ortadan kalkmaktadır. Tedaviye yanıtsız, dirençli sırt ağrısının ayırıcı tanısında elastofibroma dorsi de akla gelmelidir.

**Anahtar Kelimeler:** Elastofibroma Dorsi, Sırt ağrısı, Sırt ağrısında cerrahi tedavi

Elastofibroma Dorsi

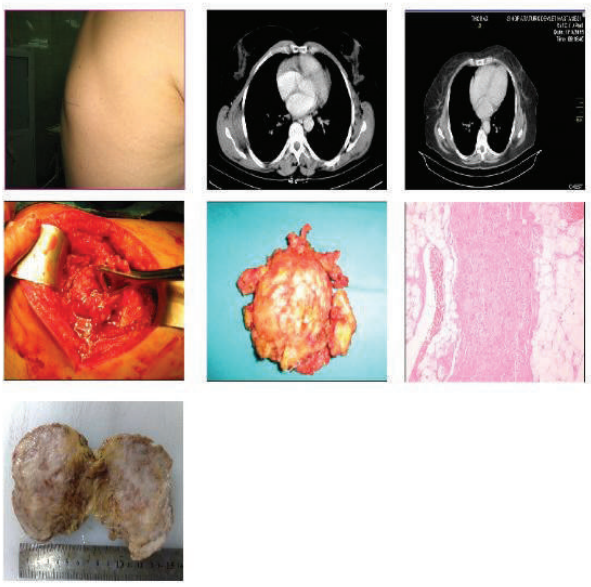

Elastofibroma Dorsi'nin klinik, radyolojik ve patolojik goruntuleri

# EP-167
# ERCP SONRASI GELİŞEN NADİR BİR KOMPLİKASYON: PNÖMOTORAKS, PNÖMOMEDİASTEN VE SUBKUTAN AMFİZEM

Elif Duman

T.C. Sağlık Bilimleri Üniversitesi İzmir Bozyaka Eğitim ve Araştırma Hastanesi, Göğüs Cerrahisi Kliniği, İzmir

Endoskopik Rretrograd Kolanjiopankreotografi (ERCP) safra yolu hastalıklarının tanı ve tedavisinde sıkça kullanılan invaziv bir tekniktir. Endoskopik sifinkterotomi yapılmadığı takdirde komplikasyon oranı çok düşüktür. ERCP komplikasyonları pankreatit, kanama, kolanjit ve perforasyondur. Girişime bağlı mortalite oranı %1- 1.5 olarak bildirilmektedir. ERCP'ye bağlı duodenum perforasyonu %1-2 sıklıkla görülen ve %16-18 oranında ölümle sonuçlanabilen yaşamı tehdit eden bir komplikasyondur. Tanıda genellikle pnömoperiton ile karşılaşılır. Pnömotoraks, mediastinal ve subkutanöz amfizem gelişmesi ise çok ender olup literatürde birkaç olgu sunumu ile sınırlıdır. Burada ERCP sonrası çok nadir görülen bir komplikasyon olan doudenal perforasyon sonrası gelişen pnömotoraks ve pnömomediastinum olgusu sunulmuştur.

**OLGU:** Beş yıl önce kolesistektomi olan 72 yaşındaki kadın hastaya koledokta taş nedeniyle ERCP yapılmış ve koledok perforasyonu nedeni ile koledoğa stent konmuş. Girişim sonrası ikinci saatte boyunda ciltaltı amfizemi gelişmesi üzerine çekilen toraks BT'sinde ciltaltı amfizemi, minimal mediastinal amfizem, pnömoperitonyum, pnömoretroperitonyum saptandı. Hastaya konservatif tedavi uygulandı. Girişimin üçüncü günü hastada solunum sıkıntısı gelişmesi üzerine çektirilen 2. toraks BT'sinde mediastinal amfizemde progresyon, sağda pnömotoraks ve sol hemitoraksa mediastinal şift görülmesi üzerine hastaya sağdan tüp torakostomi +ksad uygulandı. Hastanın 4 gün sonra çekilen kontrol BTsinde pnömotoraks ve mediastinal amfizemin tamamen gerilediği izlendi. Ancak izlemde olgu, gelişen doudenal perforasyon ve retroperitoneal abse nedeniyle cerrahi operasyona alındı. Postop 35. gününde hasta sepsis ve çoklu organ yetmezliği ile kaybedildi.

**TARTIŞMA:** Pnömotoraks, pnömoperitonyum, pnömomediastinum, subkutan amfizem, pnömoretroperitonyum ERCP sonrasında ender görülen yüksek mortalite ve morbidite riskine sahip komplikasyonlardır. ERCP sonrasında tek taraflı pnömotoraks çok az sıklıkla görülmektedir. Patofizyolojik olarak doudenal perforasyon sonrası serbest hava diyafragmatik oluktan periözofageal alan ile mediastene ve oradan da derin servikal faysa aracılığı ile servikal bölgeye kadar ulaşabilmektedir. Böylece mediastinal ve subkutanöz amfizem gelişmektedir. Bu olgularda pnömotoraks gelişimi oldukça ender görülmektedir ve izah etmek güçtür. Olgumuzda oluşan pnömotoraksı, mediastinal bölgede toplanan gazın artan basınç sonrası mediastinal plevradan difüzyonla sızması sonrası oluştuğu düşünülmüştür. Sonuç olarak, ERCP sonrası subkutanöz ve mediastinal amfizem gelişen olgularda özellikle retroperitoneal yaralanma ve perforasyon akla gelmelidir.

**Anahtar Kelimeler:** ERCP, komplikasyon, perforasyon, pnömotoraks, pnömodeiasten

Toraks BT görüntüleri

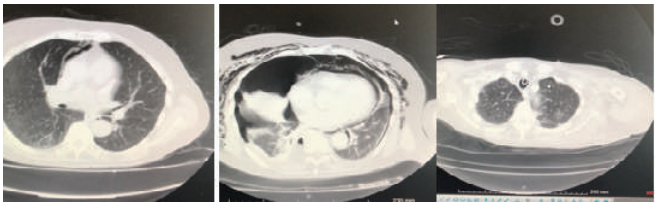

Tüp Torakostomi öncesi ve sonrası PA Ac Grafisi

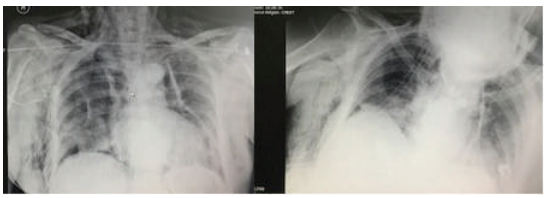

# EP-168
# DEV MEDİASTİNAL KİTLE, EKTOPİK TİROİD; OLGU SUNUMU

Salih Bilen[1], Özkan Saydam[1], Orhan Yalçin[2], Celalettin Kocatürk[1]

[1]S.B.Ü. Yedikule Göğüs Hastalıkları ve Göğüs Cerrahisi E.A.H, 1. Göğüs Cerrahisi Kliniği,İstanbul
[2]Okmeydanı E.A.H, Genel Cerrahi Kliniği, İstanbul

Kronik yorgunluk, yutma güçlüğü ve sağ gözde pitozis nedeniyle hastaneye başvuran 67 yaşındaki kadın hastanın, yapılan tetkiklerinde anterior mediastende kitle saptanmış (Resim 1). Nöroloji tarafından değerlendirilen hastaya Seronegatif Myasteni tanısı konulmuş ve pridostigmin (mestinon) başlanmış. Tedaviye yanıt alınamayan hasta tarafımıza konsülte edildi. Toraks BT'de anterior mediastende 10x8x7 cm boyutlarında tarif edilen ve timoma olabileceği raporlanan lezyonun Planjon guatr? ektopik tiroid kaynaklı tümör? Olabileceği düşünüldü. LDH, beta-HCG, alfa fetoprotein düzeyleri normal bulundu. Hastaya yapılan Troid USG'de kalsifikasyon içeren nodüller saptandı (multinodüler guatr), Boyun ve üst torakal MR'da troid ve kitle arasında bağlantı saptanmadı. Hastanın anamnezi derinleştirildiğinde, sağ gözde pitozis gelişmeden önce alkol bazlı dezenfektan teması olduğu öğrenildi. Tek lif EMG'de patoloji saptanmadı. Pridostigmin tedavisi kesildi, hastaya tanı ve tedavi amaçlı cerrahi rezeksiyon kararı alındı.

İlk olarak coller insizyonu yapılarak troid eksplore edildi. Mediastendeki kitle ile tiroidin bağlantılı olmadığı görüldü, total tiroidektomi yapıldı. Hastaya parsiyel sternotomi uygulandı. Etraf dokulara invazyon yapmayan, kapsüllü, 10x8 cm kitle eksplore edildi. Komşu organlardan kaynaklanan besleyici damarlar ligate edildi ve kitle enblok olarak çıkarıldı (Resim 2,3). Post-op dönemde komplikasyon gelişmeyen hasta 6.gün taburcu edildi. Patoloji sonucu Troid dokusu "nodüler hiperplazik troid", kitle "diffüz hiperplazik karakterde tiroid dokusu" olarak raporlandı. Ektopik tiroid dokusu, tiroid bezin primitif foramen çekum tomurcuk tabanından pretrakeal pozisyonuna giderken oluşan anormal migrasyonu sonucudur. Kanlanması tipik olarak torasik damarlar tarafından sağlanır ve bu yüzden cerrahi yaklaşımda median sternotomi önerilir. Boyun guatrının genişlemesiyle olan tipik substernal guatrların aksine, gerçek mediastinal guatrlar oldukça nadirdir ve tüm guatrların % 1'den azında izlenir. Yutma güçlüğü gibi bası semptomları yapabilir. Hastamızda operasyon öncesi var olan halsizlik ve yutma güçlüğü myasteniye bağlanmıştı. Mediastinal kitlelerin ayırıcı tanısında anamnez ve klinik değerlendirmenin daha titiz yapılmasını, ektopik mediastinal guatrların akılda tutulması gerektiğini düşünüyoruz.

**Anahtar Kelimeler:** ektopik tiroid, göğüs cerrahisi, mediasten

PİYES

PİYES 2

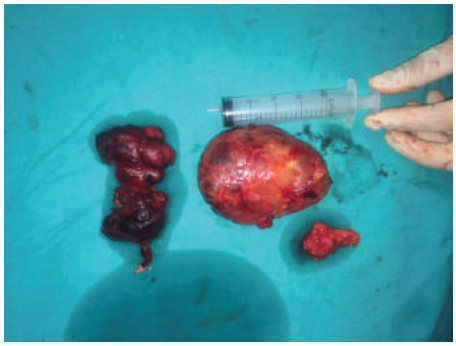

# EP-169
# ÇARPINTI NEDENİ İLE BAŞVURAN TRAVMATİK MEDİASTİNAL HEMATOM OLGUSU

Kerem Karaarslan[1], Alperen Kayalı[2], Fatih Şen[3], Tülin Durgun Yetim[1]

[1]Mustafa Kemal Üniversitesi Tıp Fakültesi Göğüs Cerrahisi Anabilim Dalı, Hatay
[2]Mustafa Kemal Üniversitesi Tıp Fakültesi Radyolojii Anabilim Dalı, Hatay
[3]Mustafa Kemal Üniversitesi Tıp Fakültesi Kardiyolojii Anabilim Dalı, Hatay

Travmatik mediastinal hematom, künt göğüs travmalarında nadir rastlanan bir durumdur. Mediastendeki büyük damarların yaralanması, sternum ve vertebra kırıkları, kalp ve mediasten cerrahisi ve vasküler girişimler sonrası oluşabilir. Mediastende yer kaplayan hematom çevre organlara bası yoluyla zarar verebilir. 18 yaşında erkek hasta çarpıntı nedeniyle başvurduğu acil serviste kardiyoloji tarafından değerlendirildiğinde çekilen akciğer grafisinde mediastende aşırı genişleme izlenmesi üzerine istenen toraks bilgisayarlı tomografisinde sağ ventrikül ve atriuma bası etkisi oluşturan 73x126x145mm boyutlarında hipodens mayi kolleksiyonu ve sternumda fraktür izlendi. Hastanın anamnezinden 1 ay önce Suriye iç savaşında künt göğüs travmasına maruz kaldığı fakat sonrasında herhangi bir sağlık kuruluşuna başvurmadığı öğrenildi.Hastaya girişimsel radyoloji tarafından ultrasonografi eşliğinden drenaj uygulandı. Yaklaşık 1000cc hemorojik vasıflı mayi drene edildi. Hastanın kardiyak parametreleri işlem sonrası dramatik bir şekilde normale döndü. Takiplerinde sıkıntı olmayan hasta kardiyoloji tarafından değerlendirilerek taburcu edildi.

**Anahtar Kelimeler:** mediastinal,hematom,sternum

Akciğer grafisi

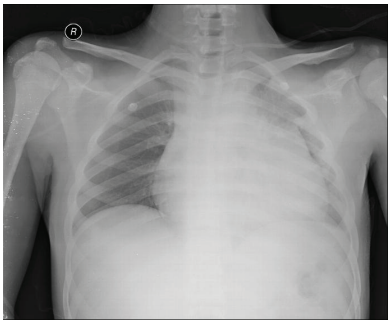

Geliş akciğer grafisi

Toraks ct

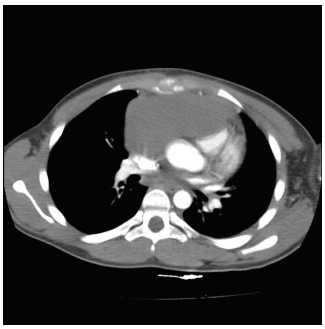

Anterior mediasten yerleşimli hematom ve komşuluğunda sternum fraktürü

# EP-170
# İNTRAPLEVRAL GİZEMLİ YABANCI CİSİM

Serkan Yazgan, Banu Yoldaş, Soner Gürsoy

SBU İzmir Dr. Suat Seren Göğüs Hastalıkları ve Göğüs Cerrahisi Eğitim ve Araştırma Hastanesi

**GİRİŞ:** Plevral kaviteden videotorakoskopik olarak yabancı cisim çıkarılması literatürde oldukça nadirdir. Yabancı cismin çıkarılması, gerek pnömotoraks gerekse ampiyem ya da hemotoraks gibi komplikasyonlara yol açabileceği için gereklidir. Bu sunuda etiyolojisi aydınlatılamamış olan intraplevral yabancı cisme (iğne) bağlı pnömotoraks olgusu ve tedavisine yer verilmiştir.

**OLGU:** Anamnezinde herhangi bir bilgi vermeyen 31 yaşındaki bayan hasta; göğüs ağrısı ve nefes darlığı şikayetleri ile hastanemiz acil servisine refere edildi. Akciğer grafisinde sol taraflı pnömotoraks ve sol paratrakeal alanda iğne izlenimi veren metalik dansite görüldü (Resim 1). Hastaya tüp torakostomi uygulanmasını takiben çekilen bilgisayarlı tomografi ile bu cismin iğne olduğu, yine karaciğerde de iki ayrı iğnenin daha bulunduğu görüldü. Hava kaçağı devam eden olguya, hem pnömotoraksa hem de yabancı cismin çıkarılmasına yönelik videotorakoskopik cerrahi (VATS) planlandı. Operasyonda, iğnenin ucu toraks içerisinde görüldü ve çıkarıldığında; arka kısmı kesilmiş bir enjektör iğnesi olduğu tespit edildi (Resim 2). Akciğer apeksine wedge rezeksiyon uygulandı. Psikiyatri tarafından da değerlendirilen hastada herhangi bir psikopatolojik bulgu tespit edilmedi, hasta postoperatif 3. gününde taburcu edildi.

**TARTIŞMA:** Pnömotoraksa neden olan intraplevral yabancı cisim nadir bir durumdur. Anamnezinde iğnelerin vücuduna nasıl girdiği ile ilgili hiçbir bilgi vermeyen hastada yabancı cisim VATS ile başarılı bir şekilde çıkarıldı. Plevral aralıkta saptanan yabancı cisimlerde ortaya çıkabilecek komplikasyonların önüne geçebilmek için mümkün olan durumlarda yabancı cismin çıkarılmasının ve VATS'ın güvenle uygulanabileceğinin altını çizmek isteriz.

**Anahtar Kelimeler:** Videotorakoskopi, yabancı cisim, plevra, pnömotoraks

Resim 1

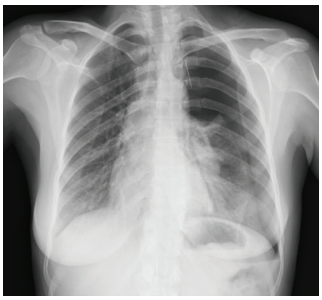

Akciğer grafisi, solda pnömotoraks ve sol 4 ile
5. arka kotlar arasına superpoze olan metal objeyi gösteriyor.

Resim 2

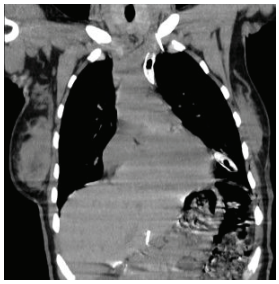

Coronal CT, hem sol hemitoraks üst kısımdaki
iğneyi, hem de karaciğerdeki iğneleri gösteriyor.

Resim 3

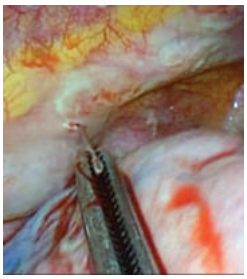

İğne, video-yardımlı torakoskopik görüntüleme
ALTINDA, GRASPİNG FORSEPS İLE ÇIKARILIYOR.

Resim 4



Çıkarılan kırılmış enjektör iğnesi.

# EP-171
# POSTERİOR MEDİASTEN KİTLE; RADYOLOJİK VE PEROPERATİF GÖRÜNTÜ

Figen Türk, Banu Yoldaş, Gürsoy Soner

SBÜ.Dr. Suat Seren Göğüs Hastalıkları ve Cerrahisi Eğitim ve Araştırma Hastanesi, Göğüs Cerrahi AD. İzmir

61 yaşında erkek olgu. Yorgunluk ve halsizlik şikayeti ile başvurduğu dış merkezde tetkikleri sırasında çekilen toraks BT'de üst mediasten sol posteriorda izlenen prevertebral ve paratrakeal yerleşimli kistik kitle lezyonu ve lezyonun trakea ve özofagusa bası yaptığı saptanmış. (Resim 1) Çekilen toraks MR'da sol üst posterior mediastinal yaklaşık 5 cm çaplı kitle lezyonu T2 hiperintens ve T1 hafif hiperintens sinyal özelliğinde olup yoğun içerikli kist yapısında ve kitle içinde 3 cm çaplı üst duvarda farklı sinyalde mural nodül ya da trombüs izlenmektedir. Trakea ve özefagusa bası mevcuttur. Sol torakotomi ile 4. ica'tan girilerek yapılan cerrahi eksplorasyonda kitle lezyonunun subklavien arter altında, özofagus ve trakea ile komşulukta olduğu (Resim 2) izlendi. Mediastinal kitle ana yapılar korunarak eksize edildi. Patolojik tetkik için frozen incelemeye gönderildi. Frozen sonucu bronkojenik kist ile uyumlu olarak rapor edildi. Postoperatif komplikasyon gelişmeyen olgu 5. gün taburcu edildi. Yerleşim yeri, major yapılarla komşuluğu ve cerrahi planlamasının önemi açısından sunulmuştur.

**Anahtar Kelimeler:** posterior mediasten, bronkojenik kist, cerrahi

Resim 1

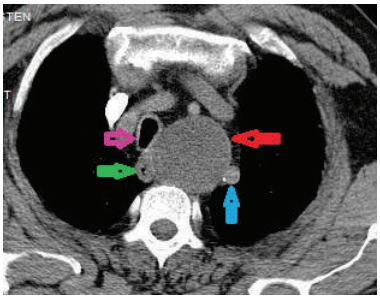

Preoperatif Toraks BT görüntüsü; pembe ok: Komprese olmuş trakea yeşil ok: Komprese olmuş özofagus mavi ok: Subklavien arter kırmızı ok: Mediastinal Kitle

resim 2

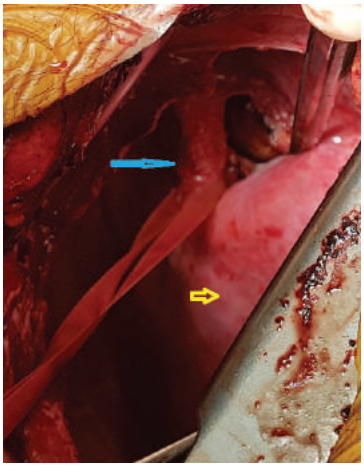

Peroperatif cerrahi eksplorasyon; Mavi ok: Subklavien arter Sarı ok: Aorta Penset: Çkartılmış kist alanı

# EP-172
# BİR OLGU ÜZERİNDEN TRAVMATİK STERNUM KIRIĞINA YAKLAŞIM

Mustafa Kuzucuoğlu[1], Güngör Angın[2]

[1]Balıkesir Üniversitesi, Göğüs Cerrahisi Ana Bilim Dalı, Balıkesir
[2]Balıkesir Atatürk Şehir Hastanesi, Göğüs Cerrahisi, Balıkesir

Elli üç yaşında erkek olgu yüksekten düşme nedeniyle acil servise başvurdu. İlk değerlendirmesinde nabız:110/dk, tansiyon arteryal:110/60mmHg, oksijen satürasyonu:%95 olup sternum üzerinde hassasiyet tarif ediyordu. Fizik muayenesinde sternum üzerinde hassasiyet, kemik krepitasyonu ve sağ hemitoraksta solunum seslerinde azalma tespit edildi. Çekilen akciğer grafisinde sağda hemopnömotoraks saptanan olguya acil şartlarında lokal anestezi altında sağ tüp torakostomi uygulandı ve 200cc hemorajik vasıflı drenaj sağlandı. Olgu stabilizasyonu sonrası çekilen toraks bilgisayarlı tomografisinde sternumun deplase kırık olduğu tespit edildi (Resim 1). Olgunun troponin değerleri ve elektrokardiyografisi normal olarak saptandı. Acil değerlendirmesi tamamlanan ve servise alınan olguya sternum üzerinde çok ağrısı olması ve sternumun paradoksal hareketleri nedeniyle cerrahi planlandı ve olgu posttravmatik 2. günde ameliyata alındı. Olgu tek lümenli entübasyon ile genel anestezi altında supin pozisyonda ameliyata alındı ve sternum üzerinden vertikal insizyon uygulandı. Sternumun, manubrium sterninin yaklaşık 2cm altında corpus sterniden tam kat kırıldığı ve deplase olduğu görüldü. Deplase olan kırık hattı redükte edildi ve sternum tel sütürleri ile birleştirildi. Kırık hattını desteklemek amaçlı sternum üzerine 1 adet titanyum bar yerleştirildi ve tel sütürler bara tespit edildi (Resim 2). Olgu postoperatif ekstübe edilerek servisteki odasına alındı. Serviste akciğer grafisi ve hemogram takibi uygulanan olgunun postop 2. günde sağ toraks dreni alındı ve olgu postoperatif 6. günde eksterne edildi (Resim 3). Postoperatif 20. günde poliklinik kontrolüne gelen olgunun yapılan tetkiklerinde patoloji saptanmadı.

**Anahtar Kelimeler:** toraks, travma, fraktür, rekonstrüksiyon

Resim 1

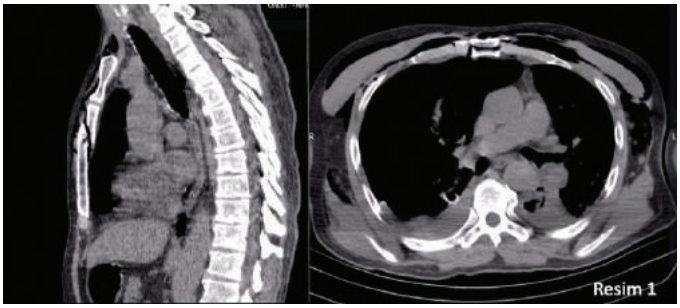


Toraks BT'de sternumun deplase kırık görünümü

Resim 3

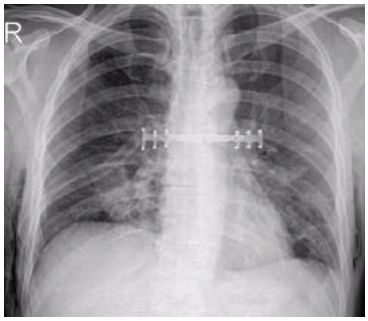


Postoperatif akciğer grafisi

Resim 2

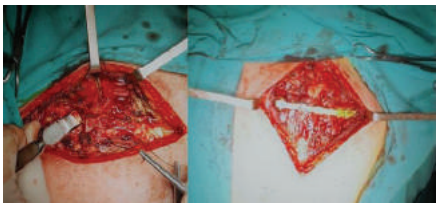

Peroperatif görünüm

# EP-173
# RASTLANTISAL SAPTANAN TÜMÖRLET OLGUSU

Mustafa Kuzucuoğlu[1], Sedat Koçal[2], İlkay Albayrak[3]

[1]Balıkesir Üniversitesi, Göğüs Cerrahisi Ana Bilim Dalı, Balıkesir
[2]Ordu Devlet Hastanesi, Göğüs Cerrahisi, Ordu
[3]Edirne Sultan 1. Murat Devlet Hastanesi, Göğüs Cerrahisi, Edirne

Bilinen kronik obstrüktif akciğer hastalığı ve koroner arter hastalığı olan 51 yaşında erkek olgu göğüs ağrısı ve nefes darlığı yakınmaları ile başvurdu. Olgunun yapılan değerlendirmesinde takipneik, nabız:90/dk aritmik, tansiyon arteryel: 130/70mmHg, oksijen saturasyonu:%93 olup fizik muayenede sağ hemitoraksta solunum sesleri azalmıştı. Çekilen akciğer grafisinde sağ hemitoraksta belirgin plevra hattı izlenen ön planda büllöz akciğer düşündüren görünüm saptanan olgu interne edilerek toraks bilgisayarlı tomografisi planlandı (Resim 1). Olgunun toraks bilgisayarlı tomografisinde sağ hemitoraksın yaklaşık %60'ını dolduran dev büller, her iki akciğerde amfizematöz değişiklikler saptandı (Resim 2). Olguya sağ torakotomi ile bül eksizyonu uygulandı ve rezeke edilen dokular değerlendirme amaçlı patolojiye gönderildi. Patoloji sonucu bül komşuluğundaki pulmoner parankimal dokuda tümörlet olarak raporlandı. Radyolojik takibe alınan olgu postperatif 18. ayında olup ek patoloji gelişmedi (Resim 3).

**Anahtar Kelimeler:** dev bül, rezeksiyon, tümörlet

Resim 1

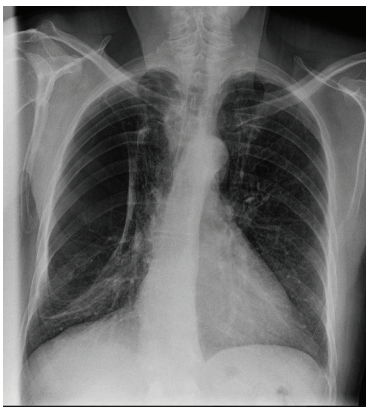

Preoperatif akciğer grafisi

Resim 2

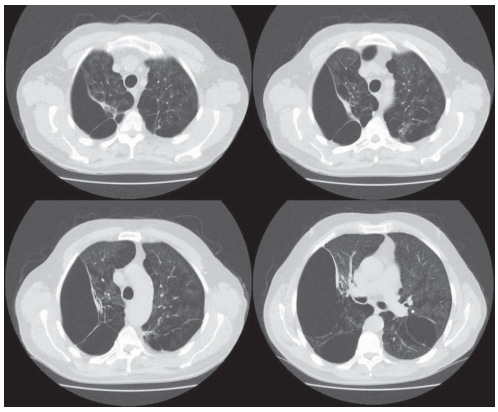

Preoperatif toraks BT görüntüsü

Resim 3

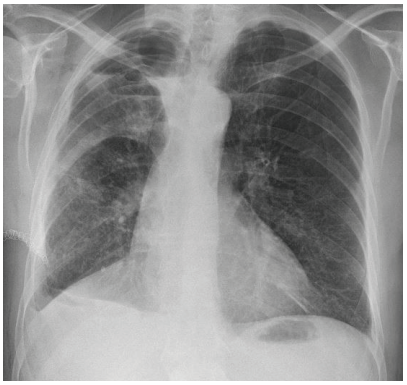

Postoperatif akciğer grafisi

# EP-174
# İNTERMEDİER BRONŞİAL SLEEVE REZEKSİYON UYGULANAN KARSİNOİD TÜMÖR OLGUSU

Mertay Boran[1], Ertay Boran[2], Hakan Göl[3]

[1]Düzce Üniversitesi, Göğüs Cerrahisi Anabilim Dalı, Düzce
[2]Düzce Üniversitesi Anesteziyoloji ve Reanimasyon Anabilim Dalı, Düzce
[3]Dr Kamil Furtun Göğüs ve Göğüs Cerrahisi Hastanesi, Göğüs Cerrahisi Kliniği, Samsun

**GİRİŞ:** Bronşial karsinoid tümörler yavaş büyüyen ve ender görünen, yüksek survi oranlarına sahip tümörlerdir. Lokalize yerleşim nedeni ile parankim koruyucu cerrahi tercih edilmelidir. Uzun süreli yaşam kalitesi nedeni ile bronkoplastik girişimler önemlidir. Sağ intermedier karsinoid tümör nedeni ile bronşial sleeve rezeksiyon uygulanan bir olguyu sunuyoruz

**OLGU:** 3 yıldır zaman zaman kısa süreli kanlı balgam şikayeti olan 35 yaşındaki erkek hastanın fleksible bronkoskopisinde sağ üst lob girişinden sonra intermedier bronşun üst kesiminde düzgün kenarlı endobronşial lezyon saptandı. Biyopsi sonucu nöroendokrin diferansasyon gösteren tümör raporlanan hastanın Toraks bt de sağ intermedier bronşta nodüler lezyon gözlendi(resim 1). PET BT sinde patolojik tutulum saptanmadı. Hormonal tetkikleri normal raporlandıktan sonra sağ lateral torakotomi uygulandı, intermedier bronş üst lob girişinin hemen dibinden ve orta ile alt lob girişlerinin hemen üstünden kesildi(resim 2), frozen inceleme ile cerrahi sınırların negatif raporlanmasından sonra 4/0 prolen ile devamlı dikiş tekniği ile anastamoz tamamlandı. Anastamozun üzerine vena azigos parietal plevra düzeyinde kısmi serbestleştirildikten sonra anastamozun üzerine getirildi. Mediastinal lenf nodu diseksiyonu uygulandı. Bronkoskopik kontrol ile anastamoz kontrol edildi. Hasta postoperatif 4.gün taburcu edildi. Patoloji tipik karsinod tümör olarak raporlandı.1 ay kontrolünde hemoptizi üzerine bronkoskopi kontrolünde güdük üzerine forseps ile alınan minimal granülasyon dokusu gözlendi. Birinci yıl kontrolünde yapılan toraks BT ve bronkoskopisinde patolojik bulgu saptanmadı.

**TARTIŞMA:** Tipik karsinoid tümörlerde parankim koruyucu cerrahi-intermedier sleeve rezeksiyon uygun vakalarda tercih edilmelidir. Devamlı sütür tekniğinin ve anastamoz üzerine azigos veninin getirilmesinin hızlı postoperatif iyileşme, ve komplikasyonsuz uzun süreli takipte önemli bir katkı sağladığını düşünüyoruz ve öneriyoruz.

**Anahtar Kelimeler:** bronkoplasti, karsinoid tümör, azigos veni

Resim 1

İntermedier bronşta izlenen nodüler lezyon

resim 2

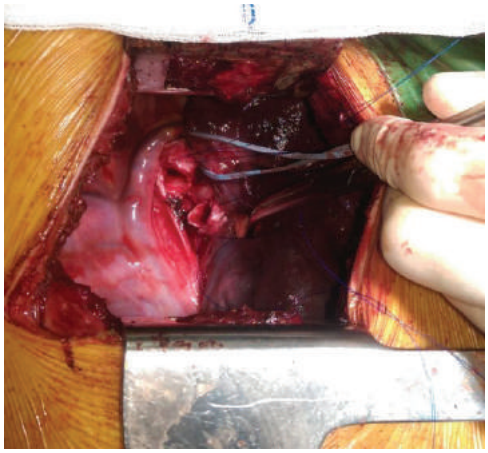

İntraoperatif Görünüm

# EP-175
# PRİMER MİYELOFİBROSİSLİ OLGUDA SPONTAN GÖĞÜS DUVARI HEMATOMU

Ahmet Kayahan Tekneci, Önder Kavurmacı, Tevfik İlker Akçam, Ali Özdil, Ayşe Gül Ergönül, Kutsal Turhan, Alpaslan Çakan, Ufuk Çağırıcı

Ege Üniversitesi Göğüs Cerrahisi Ana Bilim Dalı, İzmir

**GİRİŞ:** Spontan göğüs duvarı hematomu çok nadiren karşılaşılan bir tablo olup, literatürde genellikle sistemik lupus eritomatozis ile ilişkilendirilmektedir. Kemik iliğinin kronik proliferatif hastalıklarında ve ilaç kullanımına sekonder olarak ortaya çıkabildiği de bildirilmiştir. Çalışmamızda, spontan hemoraji ile seyredebilen bir hastalık olan ''primer myelofibrosiz'' (PMF) tanısı ile takip edilen, tedavide ''ruxolitinib'' kullanımı bulunan ve göğüs duvarı hematomu ile başvuran hasta sunuldu.

**OLGU:** Altmış dört yaşında erkek hasta, sağ göğüs duvarında hızlı büyüme gösteren şişlik ile başvurdu. İki yıl önce PMF tanısı alan hasta, 2 aydır ruxolitinib tedavisi ile takip edildiğini belirtti. Fizik muayenesinde sağ hemitoraksta, ön aksiller hattan başlayarak skapula orta hattına doğru uzanan, yaklaşık 16x10 cm boyutlarında, palpasyonda fluktuasyon veren şişlik saptandı. Vücudun diğer bölgelerinde farklı boyutlarda ekimotik alanların olduğu görüldü. Rutin biyokimyasal incelemelerinde hemoglobin: 8.1g/dl, hemotokrit: %26.8, trombosit: 430.000 olarak saptandı. Göğüs bilgisayarlı tomografisinde sağ hemitoraks lateral ve posterior duvarında 15 cm çapa sahip hematom ile uyumlu görünüm izlendiği raporlandı(Resim-1). Operasyona alınan hastaya lokal anestezi eşliğinde hematom drenajı uygulandı. Kas tabakaları arasına yerleştirilen kateter, drenaj izlenmemesi üzerine 2. günde sonlandırıldı. Hemogram takipleri stabil olarak izlenen hasta sorunsuz eksterne edildi

**SONUÇ:** PMF; anemi, lökositoz ve bunların yanısıra trombosit sayısındaki patolojik artışa bağlı olarak hem trombotik hem de paradoksik olarak hemorajik semptomların ortaya çıkabileceği, kemik iliğinin kronik proliferatif bir hastalığıdır. Tedavisinde kullanılan ve JAK-1/JAK-2 inhibitörü olan ruxolitinib de spontan hemorajilere yol açabilmektedir. Benzer myeloproliferatif hastalık öyküsü olan hastalarda, göğüs duvarında ani gelişen ve büyüme eğilimi gösteren lezyonlarda spontan hemoraji akılda tutulmalıdır.

**Anahtar Kelimeler:** Spontan göğüs duvarı hematomu, Primer miyelofibrozis, Ruxolitinib

Resim-1

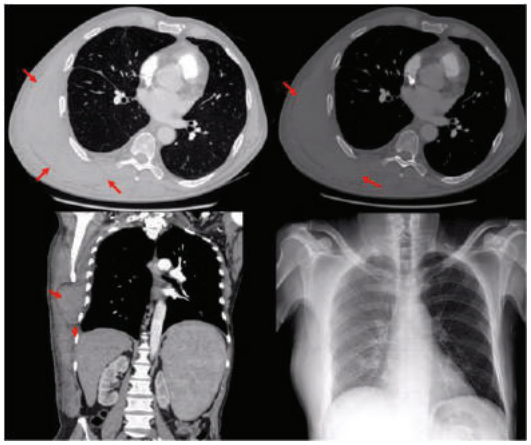

Hastanın bilgisayarlı tomografi ve akciğer grafisinden görünüm

# EP-176
# NADİR BİR HEMOPTİZİ NEDENİ: AKSESUAR KARDİAK BRONŞ

Anıl Gökçe, Anar Süleymanov, Aynur Baş, Merve Şatır, Ali Çelik, İsmail Cüneyt Kurul, Abdullah İrfan Taştepe

Gazi Üniversitesi,Göğüs Cerrahi Ana Bilim Dalı,Ankara

İlk kez 1946 yılında Brock tarafından tarif edilen, gerçek normalden fazla sayıda ancak anormal bir bronştur. Oldukça nadir olup görülme sıklığı % 0. 07-0. 5 dir. Anormal bronş % 86 vakada intermediate bronşun medialinden, % 14 vakada ise sağ ana bronştan,sağ üst lob bronşunun çıktığı seviyenin tam karşı istikametinden çıkar. Genellikle (% 70 olasılıkla) kör bir poş olarak adeta bir divertikül gibi sonlanır. Daha nadir olarak bronşial dallanmalar görülür.Aksesuar bir lob şeklinde parankimi olan anormal bir lob şeklinde olması çok daha nadir rastlanan bir şeklidir. Bizim olgumuz 25 yaşında erkek hasta, hemoptizi şikayetiyle kliniğimize başvurdu, 3 yıl önce hemoptizi şikayetiyle dış merkezde bronşial arter embolizasyonu yapılmış,Yapılan tetkiklerde bronkoskopisi normal olarak değerlendirildi.Çekilen HRCT de sağ inermediate bronştan kaynaklanan aksesuar bronş tespit edidi. Hastaya sağ intermediate bronştan sleeve rezeksiyon uygulanarak aksesuar bronş rezeke edildi, postop 4. gün komplikasyonsuz şekilde taburcu edildi, yapılan takibinde hemoptizi şikayetinin tekrarlamadığı görüldü.Sonuç olarak, TBA'lar genellikle dikkate alınmaz ya da bazen bronkoskopi sırasında gözden kaçabilir. Oysa TBA'ların bilinmesi, göğüs hastalıkları uzmanlarının bronkoskopi,BAL, biyopsi ve endobronşial tedavi uygulamalarında, göğüs cerrahlarının akciğer rezeksiyonları ve transplantasyon operasyonlarında, anestezi uzmanlarının ise entübasyon işlemlerinde gerekli olabilir ve hekime büyük kolaylıklar sağlayabilir.Genellikle asemptomatik olup insidental olarak tanı konulan bu anomalilerde,kronik enfeksiyon gelişen,aspergilloz enfeksiyonu olan, malignite gelişmiş, hemoptizisi olan vakalarda cerrahi rezeksiyon endikasyonu vardır

**Anahtar Kelimeler:** Aksesuar, Bronş, Hemoptizi

Resim 1

Preoperatif tomografi görüntüsü

## EP-177
## ANTERIOR MEDİASTENİN NADİR LEZYONU:TİMİK ATİPİK KARSİNOİD TÜMÖR

Anıl Gökçe[1], Anar Süleymanov[1], Aynur Baş[1], Merve Şatır[1], Ali Çelik[1], İsmail Cüneyt Kurul[1], Leyla Memiş[2], Abdullah İrfan Taştepe[1]

[1]Gazi Üniversitesi,Göğüs Cerrahi Ana Bilim Dalı,Ankara
[2]Gazi Üniversitesi,Patoloji Ana Bilim Dalı,Ankara

Timusun nöroendokrin tümörleri (NETTS), çok nadir görülmektedir. Yaklaşık oranı 0.001/100.000'dir. Erkeklerde kadınlardan üç kat daha fazla görülmektedir. Cushing sendromu vakaların %25'inde saptanmaktadır (75). Multiple endokrin neoplazi I (MEN-I) bu hastaların %15'inde görülmektedir. MG ve/veya timoma le birlikte olan diğer paratimik durumlar bu tümörde görülmemekle birlikte, diğer paraneoplastik sendromlar bazen eşlik edebilmektedir. İyi diferansiye nöroendokrin karsinoma ve kötü diferansiye nöroendokrin karsinoma tanımlamaları ile tipik, atipik karsinoidler ve büyük hücreli karsinoma, küçük hücreli karsinoma sınıfl aması son Dünya Sağlık Örgütü (WHO) klasifi kasyonuna göre yapılmıştır. Timik karsinoidler çoğunlukla atipik karsinoid olarak karşımıza çıkarlar. Araştırıcılar bu tümörlerin ön mediastinal tümörlerin %5'inden azını oluşturduğunu ve %82'sinin agresif seyrettiğini belirtmişlerdir.Bizim olgumuz 72 yaşında erkek hasta yaklaşık 6 aydır süren halsizlik ve son 2 aydır devam eden ciddi anemi şikayetiyle yapılan tetkiklerinde toraks tomografisinde anterıor mediastende timik lezyon tespit edilmiş. Hastaya tarafımızca VATS timektomi uygulandı. Gönderilen kitlenin patoloji sonucu atipik karsinoid olarak raporlandı. Hasta postoperatif 3. gün komplikasyonsuz taburcu edildi.Hastaların yarısı nodal yayılım göstermekle beraber, bu durumun sağkalımı belirleyici etkisi yoktur. Bununla birlikte, hastalara komplet rezeksiyon yapılsa bile, hastaların çoğunda uzak metastaz gelişir. Lokal rekürrens sıktır ve hastalıksız sağkalım süresi (1-2 yıl) genellikle kısadır. Yapılan 81 hastalık bir seride, komplet rezeksiyon sonrası 5 yıllık sağkalım %77 ve 10 yıllık ise %30 olarak, verilmiştir. Çok değişkenli analizlerde tümörün rezektabl olmaması ve evrenin ileri olması sağkalımı kötü etkilemekte, ancak cinsiyet, yaş, Cushing sendromu varlığı, kemoterapi, radyoterapi ve rekürrensin etkili olmadığı saptanmıştır. Multimodal tedavi yaklaşımı sağkalımı artırmada ve metastazları önlemede öncelikli tedavi prensibidir.

**Anahtar Kelimeler:** Anterıor, Atipik, Karsinoid, Medisten, Timus

# EP-178
# SOL AKCİĞER, GÖĞÜS DUVARI VE MEDİASTEN MULTİPL KİSTİK LEZYON

Figen Türk, Bengisu Arabacı, Mehmet Ünal, Ahmet Üçvet

SBÜ.Dr. Suat Seren Göğüs Hastalıkları ve Cerrahisi Eğitim ve Araştırma Hastanesi, Göğüs Cerrahi AD. İzmir

**GİRİŞ:** Akciğer kisthidatik tedavisinde cerrahi yaklaşım halen ilk seçenek olarak kabul edilmektedir. %15-30 oranında multipl olabilen kistler, radyolojik olarak kistik metastazlarla karışabilmektedir.

**OLGU:** 32 yaşında erkek olgu 7 yıl önce, rutin kontroller sırası sol akciğerde kistik lezyonlar saptanmış, takibinde lezyonların büyümesi ve sayıca artması nedeni ile Göğüs Cerrahisi Kliniğine yönlendirilmiş. PA akciğer grafide solda dansite artımları mevcut. Çekilen Toraks BT'de sol hemitoraksda büyüğü lingula inferior düzeyinde plevral tabanlı en büyüğü yaklaşık 3x3.5cm ebatlarında olmak üzere kistik lezyonlar, retrokurural düzeyde büyüğü yaklaşık 2.5cm olmak üzere birkaç adet kistik görünümde lezyon, kalp düzeyinde solda perikardiak alanda 4.5x3cm ebatlarında multiseptalı kistik lezyon izlendi. Laboratuar testleri kisthidatik hemaglutinasyon 1/320 haricinde olağan saptandı. Sol torakotomi ile yapılan cerrahi eksplorasyonda akciğer parankimi, göğüs duvarı, mediastende multipl kisthidatik lezyonu ile karşılaşıldı. Usülüne uygun olarak eksize edildi. Dekortikasyon uygulandı. Postoperatif kisthidatik ile uyumlu olarak rapor edildi. Postoperatif komplikasyon gelişmeyen olguya, tabuculuk sonra Andazol tedavisi başlandı.

**SONUÇ:** Akciğer kisthidatikleri, kistik metastazlar dahil birçok hastalıkla karışabilse de cerrahi eksplorasyon hem tanı koydurucu hem de tedavi edicidir

**Anahtar Kelimeler:** cerrahi, göğüs duvarı, mediasten, multipl kistik lezyon

Resim 1

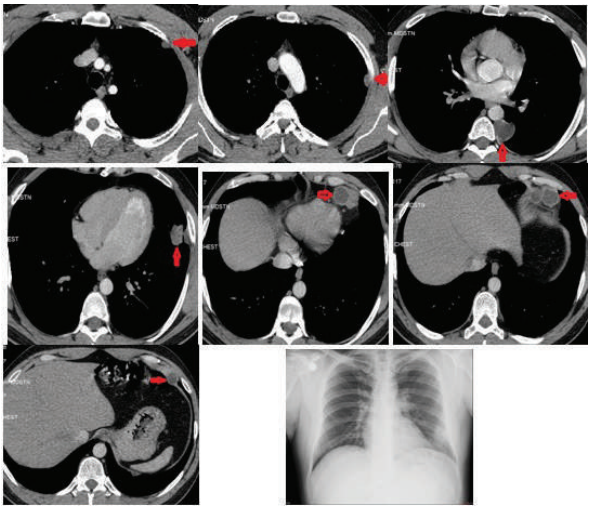

PA akciğer grafi ve Toraks BT'de sol akciğer, göğüs duvarı ve mediastende multipl kistik lezyonlar

# EP-179
# PNÖMOTORAKS OLGULARINDA GİZLİ ETYOLOJİ: ASTIM

Nevzat Kılıç[1], Merve Şengül İnan[1], Şevki Mustafa Demiröz[1], Zeynep Şengül Emeksiz[2], Funda İncekara[1], Göktürk Fındık[1], İlknur Bostancı[2], Sadi Kaya[1]

[1]Sağlık Bilimleri Üniversitesi Ankara Atatürk Göğüs Hastalıkları ve Göğüs Cerrahisi Eğitim ve Araştırma Hastanesi, Göğüs Cerrahisi Kliniği
[2]Sağlık Bilimleri Üniversitesi Ankara Dr. Sami Ulus Kadın Doğum Çocuk Sağlığı ve Hastalıkları Eğitim ve Araştırma Hastanesi, Çocuk Alerji ve İmmunoloji Kliniği

**GİRİŞ:** Pnömotoraks, intraplevral aralıkta serbest hava birikimine bağlı gelişen akciğer kollapsı olarak tanımlanır. Etyolojik olarak spontan ve kazanılmış olmak üzere iki kategoriye ayrılır. Travma hikayesi, klinik ya da radyolojik akciğer hastalığı olmadan gelişen pnömotoraks primer spontan pnömotoraks (PSP) olarak isimlendirilir. Yıllık erkek için 7.4/100.000, kadında 1.2/100.000 görülme sıklığı mevcuttur Primer spontan pnömotoraksın en sık nedeni akciğer apeksinde yerleşen subplevral büllerin rüptürüdür. Sekonder spontan pnömotoraks (SSP), mevcut akciğer hastalığına bağlı gelişen pnömotoraksı ifade eder. En sık sebebi KOAH 'dır. Bu grupta pnömotoraks 26/100.000 sıklığında görülür ve klinik daha gürültülü seyreder. Sekonder spontan pnömotroraksın önemli bir sebebi de altta yatan kontrolsüz astımdır.

**OLGU:** Onaltı yaşında erkek hasta hastaneye son 2 gündür sol yan ağrısı, nefes darlığı ve öksürük şikayeti ile başvuran hastada çekilen PAAG'de sol pnömotoraks saptandı ve tüp torakostomi uygulandı. Özgeçmişinde; 7-13 yaşları arasında öksürük hikayesi nedeniyle kısa süreli inhaler tedavi kullanımı olan hastanın son 3 yıldır ilaç kullanım öyküsü yoktu. Mevsimsel özellik göstermeyen hapşırık, burun akıntısı ve burun tıkanıklığı şikayetileri mevcuttu. Çocukluk döneminde şüpheli astım hikayesi nedeniyle Alerji Polikliniğine yönlendirildi. Hastanın yapılan deri testlerinde ev tozu akarı( DP:10-8/47mm, DF:8*5/45mm ) duyarlılığı saptandı ve klinik ile uyumlu bulundu. DP:Dermatophagoides Pteronyssinus, DF:Dermatophagoides Farinae

**SONUÇ:** Hastamız; kısa süre ile astım şüphesi ile izlenen ancak daha sonra semptom tarif etmemesi sebebi ile takipten çıkan atopik astım olarak değerlendirilmiştir. Özellikle adolesan yaş grubu semptomlarını önemsememe, tanıyı reddetme, medikal tedaviden kaçınma gibi davranış özellikleri nedeniyle astım tedavisinde özellikli bir grubu oluşturur ve komplikasyonlara daha açıktır. Pnömotoraks nedeniyle izlenen hastalarda astım açısından ayrıntılı semptom sorgulanması ve allerjik değerlendirme açısından uzmana yönlendirilmesi etyolojiyi saptamak açısından faydalı olacaktır. Klinisyenlerin takipsiz astım hastalarında hayatı tehdit edebilecek bu ciddi komplikasyon açısından farkındalığı arttırılmalıdır.

**Anahtar Kelimeler:** alerji, astım, pnömotoraks

Olgu

| OLGU | |
|---|---|
| **Yaş** (yıl) | 16 |
| **Cinsiyet** | Erkek |
| **Öykü** | Hastaneye son 2 gündür sol yan ağrısı, nefes darlığı ve öksürük şikayeti ile başvuran hastada çekilen PAAG'de sol pnömotoraks saptandı ve tüp torakostomi uygulandı. (Resim 1-2) |
| **Özgeçmiş-soygeçmiş** | 7-13 yaşları arasında öksürük hikayesi nedeniyle kısa süreli inhaler tedavi kullanan hastanın son 3 yıldır ilaç kullanım öyküsü yok.<br>Mevsimsel özellik göstermeyen hapşırık, burun akıntısı ve burun tıkanıklığı şikayetileri mevcut.<br>Çocukluk döneminde şüpheli astım hikayesi nedeniyle Alerji Polikliniğine yönlendirildi. |
| **Çocuk Alerji Polikliniği İzlemi** | **Hastanın yapılan deri testlerinde ev tozu akarı<br>( DP:10-8/47mm, DF:8*5/45mm ) duyarlılığı saptandı ve klinik ile uyumlu bulundu.<br><br>DP:Dermatophagoides Pteronyssinus, DF:Dermatophagoides Farinae |

Resim 1

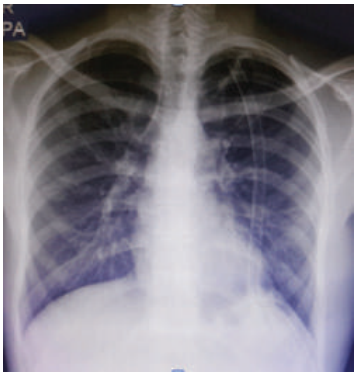

PAAG'de Sol hemitoraksta pnÃ motoraks tespit ediliyor.

Resim 2

PAAG'de tÃp torakostomi sonrası akciğerin ekspanse olduğu gözleniyor.

Resim 3

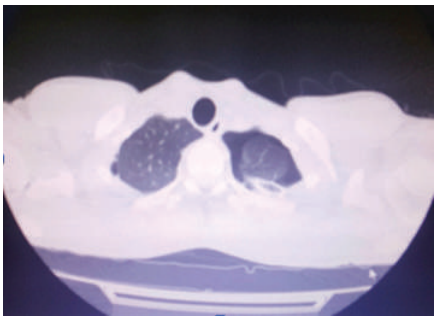

Sol akciğerde belirgin bleb,bÃl yapısı gözlenmezken sağ akciğerde bleb yapısı dikkati çekiyor.

Resim 4

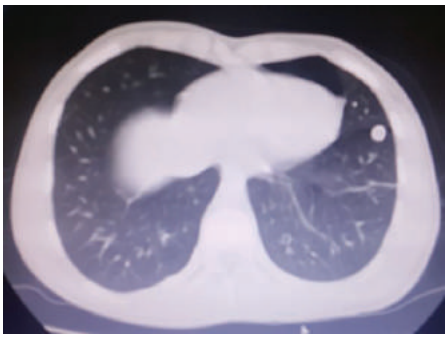

Toraks BTâğ™de tÃp torakostomi sonrası akciğerin durumu görüyor.

Tablo 1

| | FEV1 | FVC | FEV1 / FVC | MEF 25-75 | PEF |
|---|---|---|---|---|---|
| % | 94 | 114 | 100 | 163 | 102 |

Solunum fonksiyon testi

# EP-180
# PERİAREOLAR KESİ İLE TORAKS DUVARI REZEKSİYONU; NADİR BİR OLGU - EPİTELOİD HEMANGİOMA

Hakkı Ulutaş[1], Muhammet Reha Çelik[1], Mehmet Ağar[1], Saadet Alan[2]

[1]İnönü Üiversitesi Tıp Fakültesi Göğüs Cerrahisi AD. Malatya
[2]İnönü Üiversitesi Tıp Fakültesi Patoloji AD. Malatya

Toraks duvarı tümörleri tüm tümörlerin % 1'inden azını oluşturur ve sıklıkla kemik ve kıkırdaktan gelişir. Toraks duvarında gelişen vasküler tümörler oldukça nadirdir. Periareolar kesi ile toraks duvarı rezeksiyonu ile tedavi edilen epiteloid hemangioma olgusu sunuldu. Göğüs ağrısı ve sol meme lateralinde şişlik şikayeti ile kliniğimize refere edilen hastanın çekilen PA akciğer grafisinde; sol 4. kot anteriorunda destruksiyona neden olmuş ekspansil kitle lezyonu saptandı. Bilgisayarlı toraks tomografisinde; sol 4. kot anteriorunda kondral kısma kadar uzanan ve ekspansiyona neden olan, parietal plevrayı invaze etmiş, kemik korteksi bütünlüğü bozulmamış, parankime baskı yapan 7.5x4 cm'lik kitle lezyonu saptandı. Kemik sintigrafisinde; sol 4. kot anteriorunda lineer uzanım gösteren, ekspansif, ortası hipoaktif heterojen osteoblastik aktivite artışı izlendi (Resim 1). Cerrahi planlanan olguda periareolar kesi ile toraks duvarı rezeksiyonu yapıldı ve güvenli marj ile lezyon total eksize edildi (Resim 2). Postop 1.gün intraplevral hematom gelişen hastaya VATS ile hematom boşaltıldı ve kanama kontrolu sağlandı. Ek komplikasyon gelişmeyen olgu 5. gün eksterne edidi. Patoloji sıonucu cerrahi sınırlar intakt, epiteloid hemanjiom olarak raporlandı. İlave tedavi düşünülmeyen olgu takibe alındı. Benign göğüs duvarı kitlelerinin tedavisi cerrahidir. Geniş alan ve büyük kitle rezeksiyonlarında cerrahi sonrası ciddi kozmetik sorunlar ortaya çıkmaktadır. Kozmetik açıdan uygun kesilerle, bu tür cerrahi tedavilerin uygulanabileceğini düşünmekteyiz.

**Anahtar Kelimeler:** Epiteloid Hemangioma, Periareolar Kesi, Toraks Duvarı Rezeksiyonu, Benign Kitle

Resim a.

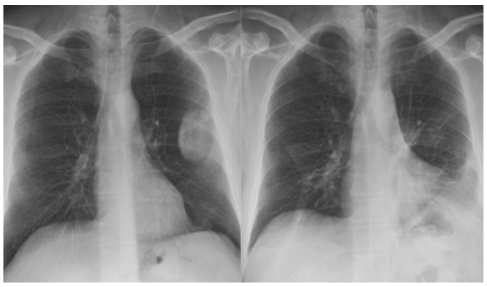

Preoperatif ve postoperatif
PA akciğer grafisi

Resim b

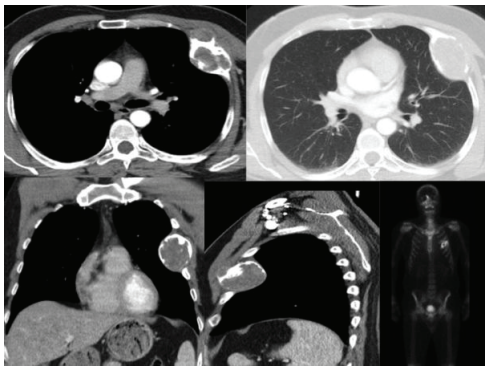

Preoperatif bilgisayarlı toraks tomografi ve kemik sintigrafisi görüntüsü

Periareolar kesi ve rezeke edilen lezyon görünümü

# EP-181
# VİDEO YARDIMLI CERRAHİDE STAPLER KULLANIMI İLİŞKİLİ BEKLENMEYEN KOMPLİKASYON

H Volkan Kara, İsmail Sarbay, Merve Ekinci, Nurlan Alizade, Akif Turna

İstanbul Üniversitesi Cerrahpaşa Tıp Fakültesi Göğüs Cerrahis Ana Bilim Dalı

**GİRİŞ:** Video Yardımlı Torakoskopik Cerrahinin (VATS) açık cerrahi uygulamalarına göre ispatlanmış birçok olumlu etkisi mevcuttur. Azalmış post-operatif ağrı, kısalmış hastane kalışı, hızlı aktif sosyal ve genel yaşantıya dönüş nedeniyle VATS göğüs cerrahi kliniklerinde artan sıklıkta kullanılmaktadır. Endo- stapler cihazları VATS uygulamalarında standart olarak kullanılan ve işlemi yapılabilir kılan en önemli medical ekipman dır. Bu kadar sık kullanılan stapler cihazların uygulamalarında intra-operatif, post-operatif sorun ve komplikasyonlar durumlar az sayıda yayında bildirilmiş. Video Yardımlı Cerrahide Stapler kullanımı ilişkili ilginç ve daha önce bildirilmeyen olguyu sunuyoruz

**OLGU:** 61 yaşında erken hasta sol akciğer alt lobda tanılı adenokarsinoma tanısıyla gerekli klinik evrelendirme süreçlerini takiben uniportal sol VATS alt lobektomi uygulandı. Cerrahisi rutin prosedür ve protokoller ile (gaz, malzeme sayımı) sorunsuz tamamlanan hastanın ameliyat sonrası PA akciğer grafisinde sol hemitoraksta metalik cisim izlendi. Çekilen bilgisayarlı tomografide de metalik cisim sol hemitoraks içinde extra plevral alanda net olarak görüntlendi.İlk etapta kaynağı kestirelemeyen metal parca için geriye dönük kullanılan tıbbi aletler detaylı olarak incelendi. Bunun sonucunda işlemde kullanılan ve atılan stapler'lardan birinin ucunda bulunan ve sabit olarak stapler'da bulunması gereken yaklaşık 2 cm uzunluğundaki metal parçanın eksik olduğu tespit edildi. Hasta bilgilendirildi ve takip eden gün tekrar cerrahiye alındı ve uniportal VATS ile parça çıkartıldı. Hasta sorunsuz olarak ikinci ameliyat sonrası 3. günde taburcu edildi.

**TARTIŞMA:** Hareketli olmayan bir stapler parçasının ana gövdeden ayrılmasına dair literatürde bilgi bulunanmıştır. İlgili firmadan bu konuda bilgi olmadığı öğrenilmiş parçanın hareketli olmaması ve ana gövdeden ayrılmaması gerekliliği teyid edilmiştir. İlk kullanımda olan teknik sartnamedeki kriterlere uygun olan stapler incelenmeye gönderilmiştir. Steril gaz ve malzeme sayımı VATS sonrası rutin yapılırken kullanılan diğer tıbbi malzemelerinde sayımı kadar kullanılan cihazların bütünlüğünün kontrol edilmesinin önemi büyüktür. Hareketli olmaması gereken bir parçanın istisnai olarak ayrılması ekibin bu konularda da tedbirli olması gerekliliğini göstermiştir.

**Anahtar Kelimeler:** Video Yardımlı Torakoskopik Cerrahi, VATS,uniportal, stapler, komplikasyon

Resim1

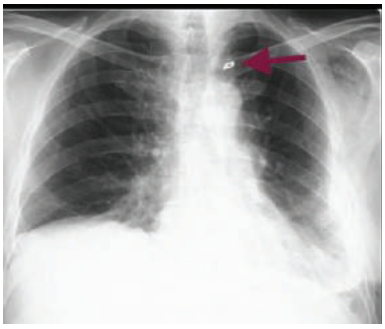

Post operatif dönemde Çekilen kontrol PA grafide sol hemitoraksta metalik yabancl cisim görüntüsü (Ok)

Resim 2

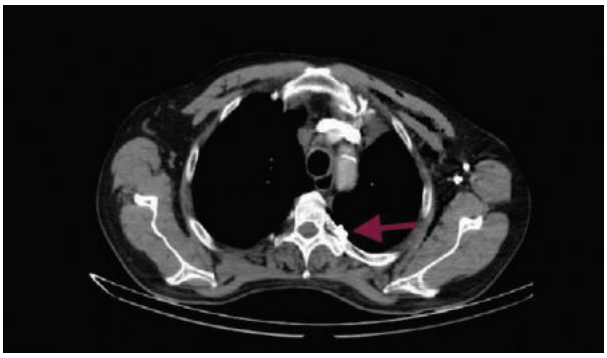

Çekilen Toraks Bilgisayarlı Tomografisinde sol hemitoraksta metalik yabancl cisim görüntüsü (Ok)

Resim 3

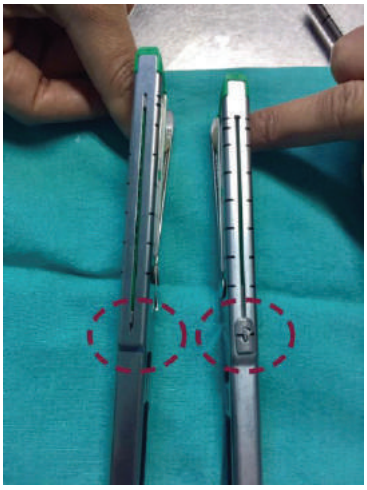

Ameliyatta kullanılan stapler tabanca gövdesi bir diğeri ile kıyaslandığında işaretli alanda eksik parça görülüyor

Resim 4

Cerrahi ile çıkartılan metalik parça( halihazıda ilgli firma incelemesindedir)

Resim 5

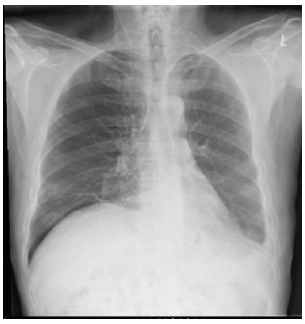

Hastanın taburcu PA akciğer grafisi

## EP-182
## PENETRAN TORAKS TRAVMASI: ACİL SERVİSTE AKSİYONU YÜKSEK İLGİNÇ BİR OLGU

Demet Yaldız, Yunus Türk, Hüseyin Mestan

Dr. Suat Seren Göğüs Hastalıkları ve Cerrahisi Eğitim ve Araştırma Hastanesi, Göğüs Cerrahisi Kliniği

**GİRİŞ:** Penetran toraks travmaları tüm toraks travmalarının %30'unu oluşturmaktadır. Toraks içindeki organların hayati önemi ile doğru orantılı olarak penetran toraks travmaları yüksek mortalite ve morbitideye sahiptir. Bu yüzden süratle tedavi edilmeli ve bozulan kardiyorespiratuar sistem hemodinamiği hızla düzeltilmelidir. Bu olguda acil servise 112'yle getirilen penetran toraks travması sunulmuştur.

**OLGU:** Acil servise 112 ile getirilen 29 yaşında erkek hastanın yapılan fizik bakısında, sol hemitoraks anteriorda 3. İnterkostal aralıkta bıçağın toraksa nafiz ve halen göğüs duvarına saplı olduğu gözlendi. Klinik ve vital bulguları stabil olarak değerlendirilen hastaya, bıçak halen toraks duvarında saplı ve aşırı alkollu olmasından dolayı mobilizayon kısıtlaması yapıldı. Çünkü hasta tüm güvenliğe rağmen her an mortaliteye yol açacak şekilde dolaşıyordu. Çekilen toraks bilgisayarlı tomografide bıçağın toraksa ve parankime nafiz olduğu izlendi. Labaratuar sonuçları stabil olan hasta, acil şartlarda operasyona alındı. Hastaya serratus anterior korunarak mini posterolateral torokotomi uygulandı. Bıçağın saplı olduğu parankimden kontrollü bir şekilde çıkarıldı. Parankimde oluşan laserayon primer onarıldı. Vasküler ve kardiyak yaralanma olmadığı görülüp operasyon tamamlandı. Postoperatif takipleri sorunsuz geçen hasta, yatışının 3.gününde şifa ile taburcu edildi.

**TARTIŞMA:** Penetran toraks travmaları genç yaş grubunda, erkelerde ve 2.-4. dekatlar arasıda daha sık görülmektedir. Hastamız da 2.dekatta bir erkek olup yaş ve cinsiyet açısından literatür bilgilerine göre çoğunluk içinde yer almaktadır. Penetran toraks travmalarında en sık görülen intratorasik patolojiler hemotoraks, pnömotoraks ve hemopnömotorakstır. En sık görülen intratorasik organ yaralanması akciğer laserasyonu ve/veya kontüzyonudur. Cerrahi tedavi gerektiren hastalarda laserasyon genellikle primer tamir ile kapatılmaktadır. Ancak büyük damar yaralanması, bronş yaralanması veya tamir edilemeyecek kadar geniş laserasyonlarda wedge rezeksiyondan pnömonektomiye kadar rezeksiyon gerekebilir. Bizim hastamızda parankimal laserasyonun primer onarımı hava kaçağı ve hemoraji kontrolu için yeterli olmuştu. Penetran toraks travmalarında mortalite ve morbitide oranı oldukça yüksek seyretmektedir. En sık morbitide nedeni atelektezi olarak bildirilmektedir. Toraks travmalarında gelişen komplikasyonlar agresif solunum fizyoterapisi, etkili analjezik tedavi, yeterli hidrasyon ve yara bakımının usulüne uygun olarak yapılması ile azaltılabilmektedir. Eşlik eden intratorasik ve ekstratorasik organ yaralanmaları mortalite ve morbitideyi artıran nedenlerdir. Penetran toraks travması ile gelen hastaların en hızlı şekilde travma konusunda deneyimli bir ekip tarafından karşılanması ve hızlı bir şekilde vital fonksiyonlarının monitörize edilerek tedavisinin planlanması gerekmektedir ve gerekli durumlarda acil operasyondan kaçınılmamalıdır.

**Anahtar Kelimeler:** Penetran Yaralanma, hemotoraks, kesici-delici alet yaralanması

KDAY

# EP-183
# SKALEN LENF NODU BİYOPSİSİ İÇİN REFERE EDİLEN SERVİKAL KOT OLGUSU

Kerem Karaarslan[1], Alperen Kayalı[2], Tülin Durgun Yetim[1]

[1]Mustafa Kemal Üniversitesi Tıp Fakültesi Göğüs Cerrahisi Anabilim Dalı, Hatay
[2]Mustafa Kemal Üniversitesi Tıp Fakültesi Radyolojii Anabilim Dalı, Hatay

Skalen Lenf Nodu Biyopsisi teknik olarak ilk defa 1949'da Daniels tarafından tarif edilmiştir. Primer ya da metastitik akciğer kanserleri, mediasten tümörleri ve diğer lezyonlar, tüberküloz, sarkoidoz, mantar hastalıkları ve diffüz pulmoner hastalıklarında tanı için uygulanan bir yöntemdir. Skalen lenf nodu biyopsisi, anterior skalen kasın alt ucu önünde, omohyoid kasın altında yer alan yağ pedi içinde bulunan skalen lenf nodlarının örneklenmesi esasına dayanır. Yirmi yaşında bayan hasta yaklaşık 2 hafta önce sol skalen bölgede şişlik nedeniyle başvurduğu dış merkezden skalen lenf nodu biyopsisi için kliniğimize yönlendirildi. Hastanın yapılan muayenesinde, sol skalen bölgede palpasyonla sert ve fikse kitle ve üzerinde pulsasyon hissedilmesi üzerine hastaya ultrasonografi yapıldı. Ultrasonografi sonucunda izlenen kitlenin kemik yapıda olabileceği belirtilerek tomografi ile değerlendirilmesi uygun bulundu. Bilgisayarlı tomografi sonucunda solda 1.kot ile anteriorda füzyon yapan servikal kot izlendi(resim 1). Yapılan 3 boyutlu rekontrüksiyonda sol subklavyen arterin servikal kotun 1. kot ile birleştiği yerin hemen üzerinden seyrettiği görüldü(resim2). Herhangi bir şikayeti olmayan hastada biyopsi işleminden vazgeçildi. Bu olguyu sunmamızdaki amaç skalen biyopsi öncesi radyolojik tetkiklerin önemini vurgulamaktır. Bu hastada skalen biyopsi denendiği taktirde, subklavyen arterde yaralanma riski mevcuttur.

**Anahtar Kelimeler:** servikal, kot, skalen, biyopsi

resim1

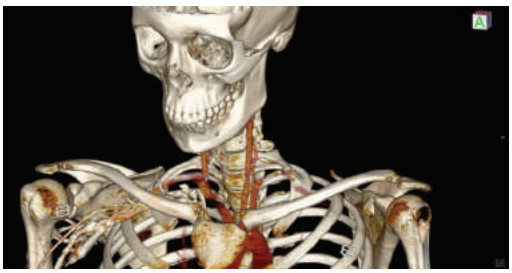

Servikal kot

resim2

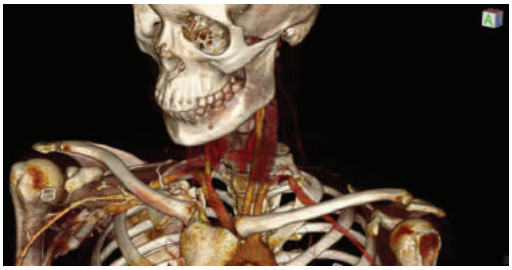

Subklavyen arterin servikal kot ile ilişkisi

# EP-184
# DİŞ ÇEKİMİ SONRASI GELİŞEN PNÖMOMEDİASTİNUM OLGUSU

Argün Kış, Ümit Aydoğmuş

Pamukkale Üniversitesi, Göğüs Cerrahisi Ana Bilim Dalı, Denizli

Pnömomediastinum spontan veya travmatik olarak mediastinal yapıların arasında hava birikmesidir. Genellikle trakeobronşiyal sistem veya özofagusda meydana gelen yaralanmalara bağlı gelişir. İyatrojenik olarak ise en sık yüksek basınçlı ventilasyon, mediastinoskopi, bronkoskopi, endoskopi, entübasyon gibi girişimler sonrasında görülür. Diş çekimi ise nadiren böyle bir komplikasyona neden olmaktadır. 24 yaşında kadın hasta sol alt 3. molar diş çekimi sonrası yüzde ve boyunda şişlik gelişmesi üzerine acil servise başvurmuş ve kliniğimize yönlendirilmiş. Mandibula sol yarısında şişlik, ağrı mevcuttu ve boyun sol yarısında cilt altı amfizeme bağlı krepitasyon tespit edildi. Genel durumu iyi olan hastanın solunum, saturasyon ve vital bulguları normal sınırlardaydı. Akciğer grafisinde parakardiyak hava dansitesi izlendi, Toraks BT incelemesinde özellikle boyun sol tarafında cilt altı amfizem ve mediastinumda hava tespit edildi. Hasta oksijen inhalasyonu,analjezik, antibiyoterapi ve günlük akciğer grafisi ile takip edildi. Ek başka bir müdaheleye gerek kalmadan 3. gün sonunda taburcu edildi. Diş çekimi sırasında sonrası pnömomediastinum ve ciltaltı amfizem oldukça nadir görülmektedir. Özellikle molar dişlere yönelik müdahelelerde kullanılan yüksek hızlı hava türbinli dental matkap ile verilen basınçlı hava diş köründeki dokuları diseke eder. Basınçlı hava retromolar alandan submandibular boşluk ve mediastene kadar ilerlemektedir. Bunun dışında oral kavitede derin dokulara yönelik aşırı travmatik cerrahi girişimlerde de amfizem gelişebilmektedir. Bu durum genellikle hayati tehdit oluşturmayan, kendini sınırlayan ve konservatif tedaviye yanıt veren bir durumdur. Özellikle ağız hijyeni bozuk kişilerde, orofaringeal flora ile kontaminasyon ve mediastinit gelişimine karşı profilaktik antibiyotik kullanımı gerekmektedir. İyatrojenik pnömomediastinum dental operasyonlar sonrası sık görülmeyen bir komplikasyondur. Ancak hekimlerin dikkat etmesi ve akılda tutması gereken bir durumdur. Fizik muayenede baş boyun bölgesinde ciltaltı amfizem olması; allerji, lokal ödem ve hematom gibi diğer olası komplikasyonlardan ayırtedici olmaktadır. Genellikle kendini sınırlayan bir durum olsa da sepsis, mediastende masif hava birikimi, kardiyak tamponad gibi ölümcül sonuçlara da sebep olabilir.

**Anahtar Kelimeler:** Cilt altı amfizem,Diş çekimi, Pnömomediastinum

Boyun etrafında cilt altı amfizem

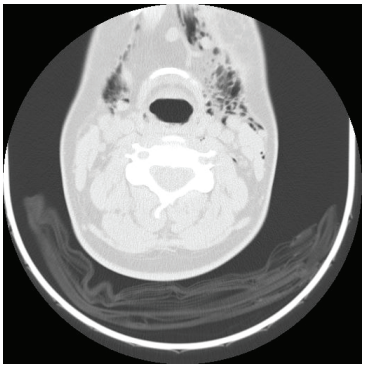

Parakardiyak hava dansiteleri

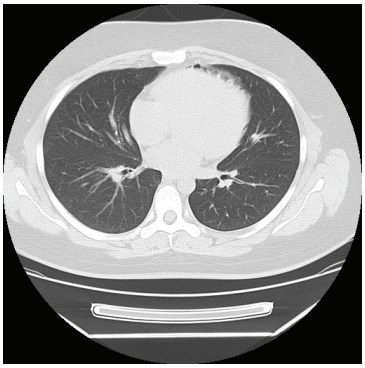

Paratrakeal amfizem

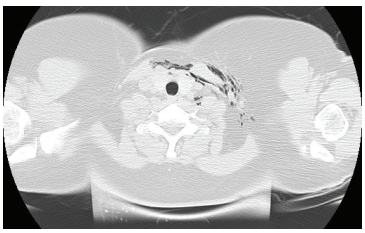

# EP-185
# NADİR BİR TRAKEAL STENOZ NEDENİ OLARAK HODGKİN LENFOMA

Argün Kış[1], Ümit Aydoğmuş[1], Sibel Pekcan[2]

[1]Pamukkale Üniversitesi, Göğüs Cerrahisi Ana Bilim Dalı, Denizli
[2]Pamukkale Üniversitesi, Göğü Hastalıkları Ana Bilim Dalı, Denizli

60 yaşında erkek hasta Göğüs Hastalıkları kliniğine yaklaşık 2 haftadır olan nefes darlığı nedeniyle başvurmuş. Trakeal stenoz öntanısıyla kliniğimize yönlendirilmiş. Fizik muayenede stridor, whezing mevcut. Takipneik ve dispneik. Özgeçmişinde 2010 yılında mediastinoskopi ile "Hodgkin lenfoma" tanısı almış. Akciğer grafisinde servikal bölgede daralma izlendi. Toraks-Boyun BT incelenmesinde tiroid gland düzeyinde 2.5 cm'lik segment düzeyinde trakeayı çepeçevre saran ve hava pasajında daralmaya yol açan yumuşak doku izlendi. Trakeal malignite düşünülen hastanın PET-BT tetkikinde trakeada izlenen lezyonda SUV değeri 6,68 olan FDG tutulumu izlendi. Bronkoskopik değerlendirmesinde glottik alanın 2 cm distalinde lümeni %50'den fazla daraltan endotrakeal bölgeyi çepeçevre saran mukozal düzensizlikler ve kalınlaşmalar izlendi. Alınan biyopsi sonucu "Kronik inlamasyon" olarak geldi. Hastaya trakeal tümör öntanısıyla operasyon kararı alındı. Rijit bronkoskopi ile Nd-YAG laser dilatasyon yapıldı ve 6,5 numara endotrakeal tüple entübe edildi. Daha önce mediastinoskopi hikayesi olan hastada mevcut kitle nedeniyle de yoğun doku yapışıklığı ve etraf doku rijit olarak izlendi. Kısmi rezeksiyon sonrası hava yolu devamlılığı sağlanması amacıyla trakeal T-tüp yerleştirilerek işlem sonlandırıldı. Postop sorunsuz olan hastanın takipleri de stabil izlenmekte. Patolojik tanısı "Hodgkin lenfoma Nodüler sklerozan tip" olarak bildirildi.Tedavisi planlanan hastanın takibi stabil ve sorunsuz olarak devam etmektedir. Trakeal stenoz nedenleri arasında maligniteler daha az görülmekte olup, postentübasyon darlıklar en önemli sebeptir. Lenfoma ise mediastinal ve hiler lenf bezlerini sıklıkla tutmakla beraber akciğer parankiminde daha az görülür; trakea ve bronşiyal sistemi tutulumları ise oldukça nadirdir (%1'in altında). Trakeal tutulum dışarıdan bası veya invazyon ya da endobronşiyal lezyon şeklinde görülebilir. Endotrakeal lezyon nedeniyle meydana gelen hava yolu darlığı hayatı tehdit edecek kadar ciddi olabilmektedir. Bu hastalarda acil trakeostomi ihtiyacı doğmakta olup, stent uygulamaları da acil olmayan vakalarda solunumu rahatlatıcı olmaktadır. Daha önce lenfoma hikayesi olan bir hastada trakeal stenoz sebebi olarak relaps akla getirilmelidir. Bu hastalarda primer hastalık tedavisi süresince darlık nedeniyle oluşabilecek solunum sıkıntısını gidermek için yapılan stent uygulamaları hava yolu açıklığını sağlamaktadır. Tedavi takip sürecinde ise stentin sonlandırılması radyolojik ve bronkoskopik olarak değerlendirilir.

**Anahtar Kelimeler:** Hodgkin lenfoma, T-stent, Trakeal stenoz

stenotik segment BT görüntüsü

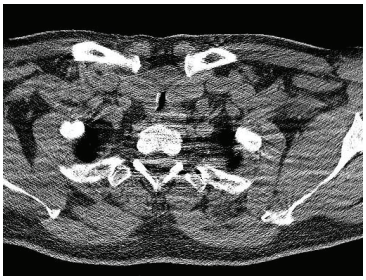

Trakeal stenoz bölgesinde FDG tutulumu

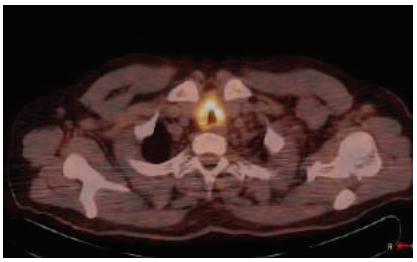

# EP-186
# İYATROJENİK BİLİOPLEVRAL FİSTÜLÜN VİDEOTORAKOSKOPİK ONARIMI

Burçin Çelik, Selçuk Gürz, Vokan Yılmaz

Ondokuz Mayıs Üniversitesi Tıp Fakültesi, Göğüs Cerrahisi Anabilim Dalı, Samsun, Türkiye

**GİRİŞ:** Bilioplevral fistül başta kist hidatik gibi paraziter karaciğer hastalıkları olmak üzere bilier sistem tümörleri, pankreatit, kolesistit, subdiafragmatik abse, torakoabdominal travma, safra yollarının postoperatif strüktürlerine sekonder olarak, bilier sistem obstrüksiyonları, gibi birçok nedenle oluşmaktadır. Nadiren iyatrojenik olarak perkütan transhepatik kolanjiografi (PTK) kateteri yerleştirilmesi sonrası da izlenebilir. Bu çalışmada pankreas adeno karsinomuna bağlı safra yolu obstrüksiyonu nedeniyle PTK uygulanan hastada gelişen bilioplevral fistülün tedavisi sunulmaya çalışıldı.

**OLGU:** Otuz yaşında erkek hasta pankreas adeno karsinomu nedeniyle dış merkezde medikal tedavi görürken kliniğimize nefes darlığı şikayeti ve sağ plevral effüzyon nedeniyle sevk edildi. Hastaya safra yollarında obstrüksiyon nedeniyle dış merkezde PTK kateteri yerleştirilmiş. Plevral sıvı örneklemesinde choletoraks(bilirubin içeren plevral sıvı)+şilotoraks tanısı konuldu ve sağ tüp torakostomi uygulandı. Oral stoplanmasına rağmen günlük plevral sıvı drenajı 3000 ml olması üzerine PTK çekildi ve 2 gün sonra yeni bir PTK kateteri yerleştirildi. Kateter çıkarıldığında çekilen üst batın dinamik MR'da plevral boşluğa olan safra kaçağı gösterildi. İkinci defa yerleştirilen katetere rağmen plevral sıvı drenajı 2000 ml üzerinde olması üzerine cerrahi uygulandı. Sağ hemitoraksa VATS uygulandığında PTK kateterinin diyafragmayı perfore ederek toraks içersinde yol izlediği saptandı. Peroperatif kateter geri çekildi ve diyafragmadaki defekt primer stüre edildi ve duktus ligasyonu uygulandı. Postoperatif takiplerde plevral sıvı drenajı azaldı ve postoperatif 6. gün taburcu edildi.

**TARTIŞMA:** Bilioplevral fistülün tedavisi genellikle torakotomi ile yapılmaktadır, ancak bu hastalarda postoperatif mortalite %13'lere kadar ulaşmaktadır. Bu olgularda minimal invaziv yöntemler tedavide öncelikle düşünülmelidir.

**SONUÇ:** Choletoraks oldukça nadir görülen bir durum olmasına rağmen PTK uygulanmış ve plevral sıvısı olan hastalarda diyafragmada bir fistül akla getirilmeli ve tedavi buna göre planlanmalıdır.

**Anahtar Kelimeler:** bilioplevral fistül, iyatrojenik, VATS

Resim 1

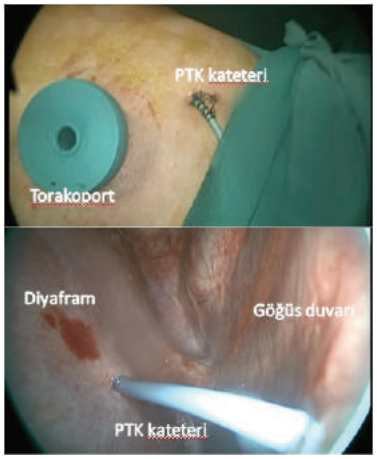


PTK kateterini videotorakoskopik izlenmesi.

Resim 2

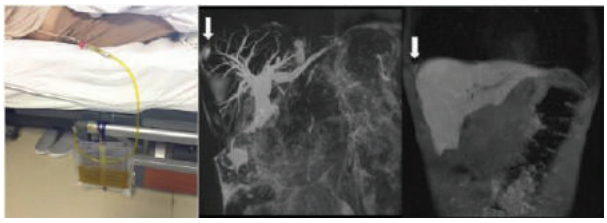

Ploroken ile drene edilen mayi izlenmekte.
Batin MR'da diyfragmadaki defektten safra kacagi izlenmekte.

# EP-187
# ENDOBRONŞİYAL NÖROFİBROM: OLGU SUNUMU

Hüseyin Ulaş Çınar[1], Burçin Çelik[2], Salih Bilgin[3], Faruk Saltabaş[4]

[1]Medicana Samsun Hastanesi, Göğüs Cerrahisi Kliniği, Samsun
[2]On Dokuz Mayıs Üniversitesi; Göğüs Cerrahisi Ana Bilim Dalı, Samsun
[3]Medicana Samsun Hastanesi, Göğüs Hastalıkları Kliniği, Samsun
[4]Medicana Samsun Hastanesi, Patoloji Kliniği, Samsun

**GİRİŞ:** Primer nörojenik tümörlerin endobronşiyal lokalizasyonda olması oldukça nadir bir durumdur. Genellikle nörofibromlar çok sayıdadır ve Von Recklinghausen nörofibromatozis ile ilişkilidir; bunların %12'sine kadar malign transformasyon gerçekleşebilir. Bu çalışmada endobronşiyal nörofibrom nedeniyle cerrahi tedavi uyguladığımız olguyu sunmaya çalıştık.

**OLGU:** Kırk altı yaşında, nefes darlığı, öksürük, balgam şikayeti ve sık hava yolu enfeksiyonu geçirme öyküsü olan ve son 2 yıldır bronşiyal astma nedeniyle inhaler tedavi kullanan bayan hasta; şikayetleri gerilememesi üzerine kliniğimize başvurdu. PA akciğer grafisinde sol alt lobda atelektazi, plevral kalınlaşma, mediastende sola deviasyon saptandı (Şekil-1). Toraks BT'de: sol üst ve alt lob ayrım karinasına yerleşmiş, üst lobda totale yakın atelektaziye ve alt lobda harap olmuş akciğere neden olan düzgün sınırlı kitlesel lezyon gözlendi. Fleksibl bronkoskopide; sol ana bronşu tamamen oblitere eden üzeri parlak normal mukoza görünümlü polipoid lezyon izlendi. Bronkoskopik biyopsi sonucu mezenkimal tümör ile uyumlu olarak raporlandı. Hastaya sol pnomonektomi ve mediastinal lenf nodu disseksiyonu uygulandı ve postoperatif 5. günde şifa ile taburcu edildi. Histopatolojik inceleme sonucu; sol ana bronştan 1,5 cm uzaklıkta, ana bronş içine yerleşmiş, en geniş çapı 2 cm olan, S100 (+), CD34 (+), SMA (-), pansitokeratin (-), CD68(-) ve Ki67:<%1 boyanma paterni gösteren, pleksiform noröfibrom ile uyumlu lezyon olarak raporlandı (Şekil-2). Hastanın poliklinik takibi halen devam etmektedir.

**TARTIŞMA:** Literatürde ki toplam 30 vaka incelendiğinde, endobronşiyal nörofibrom tedavisinde açık cerrahinin yanı sıra endobronşiyal prosedrülerin de uygulanabildiği görülmüştür. Ancak kesin tanı konamamış ve malign tümör olasılığı varsa; uzun dönem atelektazi ve pnömoniye bağlı dekstrüktif akciğer hastalığı gelişmiş ise; ekstrabronşiyal yayılma veya tümörün çok yönlü gelişimine bağlı bronkoskopik işlem esnasında ortaya çıkabilecek teknik zorluklar mevcutsa; mümkün olan en fazla akciğer dokusu korunacak şekilde cerrahi rezeksiyon planlanmalıdır.

**Anahtar Kelimeler:** endobronşiyal, nörofibrom, cerrahi, torakotomi

Şekil-1: Başvuru esnasında çekilen PAAC grafisi

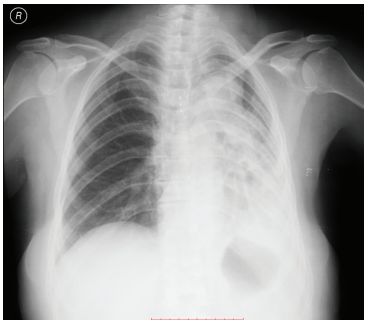

Şekil-2: Sol ana bronşu tamamen oblitere polipoid lezyon

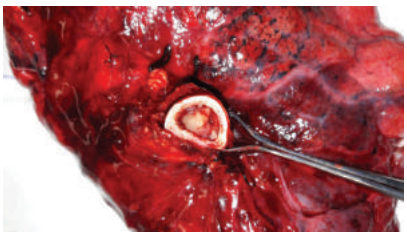

## EP-188
## MORGAGNİ HERNİSİ TAMİRİNDE FARKLI BİR ENDOSKOPİK TEKNİK

Derya Yayla[1], Mertay Boran[2]

[1]Samsun Eğtim ve Araştırma Hastanesi, Çocuk Cerrahisi Kliniği
[2]Düzce Üniversitesi Göğüs Cerrahisi Anabilim Dalı

**GİRİŞ:** Morgagni hernisi doğumsal herniler arasında az görünmektedir. İlerleyen yaşlarda semptomatik olma olasılığı daha sıktır.Günümüzde endoskopik tedavi yaklaşımları tercih edilmektedir. Morgagni hernisi saptadığımız 15 yaşındaki hastamızı farklı bir endoskopik yöntemle tedavi ettik.

**OLGU:** 1 aydır tekrarlayan kuru öksürük şikayeti olan 80 kg 15 yaşındaki erkek hastanın toraks tomografisinde retrosternal bölgede bağırsak anslarını içeren Morgagni hernisi saptandı. Biri göbekten digerleri sağ ve soldan 5 mm 3 adet trokar yerleştirildi. Diyaframda anteriyorda 8x5 cm lik defektten toraksa geçen ince bağırsaklar laparaskopik olarak forseps ile batına redükte edildi. 2/0 prolen ile ciltten geçirilen yuvarlak iğne diyafram defektinin iki kenarından karşılıkı 6 adet U şeklinde sütür geçildi. Defekt kenarlarının birleştiği görüldükten sonra cilt altında 2 mm alanda 6 sütür düğümlendi. 2.yıl kontrollerinde sorun saptanmadı.

**TARTIŞMA:** Morgagni hernisinin tamirinde morbidite oranı düşük endoskopik yaklaşım tercih edilmeli. Laparaskopik olarak defektin kenarından geçirilen sütürlerin cilt altında bağlanması tekniğini kısa süreli ve güvenli olması nedeni ile öneriyoruz

**Anahtar Kelimeler:** Morgagni hernisi, endoskopi, tedavi

# EP-189
# AÇIK KALP CERRAHİSİ GEÇİREN HASTALARDA ALTI DAKİKA YÜRÜME MESAFESİNİN KALP AKCİĞER POMPASINDA KALIŞ SÜRESİYLE İLİŞKİSİ: PİLOT ÇALIŞMA

Tülin Özalhas[1], Saliha Gürdal[2], İpek Yeldan[3], Enver Dayıoğlu[1]

[1]İstanbul Üniversitesi, İstanbul Tıp Fakültesi, Kalp Damar Cerrahisi Anabilim Dalı, İstanbul
[2]İstanbul Üniversitesi, Sağlık Bilimleri Enstitüsü, Fizyoterapi ve Rehabilitasyon Anabilim Dalı, İstanbul
[3]İstanbul Üniversitesi, Sağlık Bilimleri Fakültesi, Fizyoterapi ve Rehabilitasyon Bölümü, Fizyoterapi ve Rehabilitasyon Anabilim Dalı, İstanbul

**GİRİŞ:** Kalp Akciğer Pompası (KAP), açık kalp cerrahilerinde kullanılan, venöz kanı kalpten başka yöne çevirerek oksijen ekleyip ve karbondioksiti temizledikten sonra büyük bir artere (genellikle aortaya) geri veren bir cihazdır. KAP sayesinde kan akciğerlere uğramadan oksijeneratör vasıtasıyla oksijenlendirilip, sistemik perfüzyon sağlanabilir. Ancak doku ve organların metabolik ihtiyacını tamamıyla karşılayamadığı için pompada kalma süresinin fonksiyonel kapasite üzerine olumsuz etkisi olabileceği düşünülmektedir. Bu nedenle çalışmamızın amacı; postoperatif 6 dakika yürüme mesafesinin (6 DYM) KAP'ta kalma süresiyle ilişkisini araştırmaktı.

**GEREÇLER ve YÖNTEM:** Çalışmamıza İstanbul Tıp Fakültesi Kalp ve Damar Cerrahisi servisinde yatan, açık kalp cerrahisi sırasında KAP'a bağlanmış 56-80 yaş arası, rutin post-op rehabilitasyon programını alan 10 hasta dahil edildi. Hastaların demografik bilgileri, preoperatif ve postoperatif 5. günde 6 dakika yürüme testi sonuçları ve KAP'ta kalma süreleri kaydedildi. Veriler bilgisayar ortamında SPSS 21.0 programı kullanılarak değerlendirildi. Bağımlı değişkenler arasındaki ilişki Wilcoxon testi, bağımsız değişkenler arasındaki ilişki ise Spearman korelasyon testi kullanılarak analiz edildi ve tüm analizlerde $p<0.05$ değeri istatistiksel olarak anlamlı kabul edildi.

**BULGULAR:** Katılımcıların yaş ortalamaları 69.8±7.78, vücut kitle indeksi ortalamaları 30.3±5.04 idi. 6 DYM ortalamaları preoperatif 278.4±65.54 metre, postoperatif ise 167.75±92.8 metre olarak bulundu. Preoperatif ve postoperatif 6 DYM arasında anlamlı fark ($p=0.011$) bulundu. KAP'ta kalma süresi ortalama 119.1±44.19 dakika idi. Postoperatif 6 DYM ve KAP'ta kalma süresi arasında anlamlı ilişki ($r=0.049$; $p=0.89$) bulunmadı.

**SONUÇ:** Hastaların postoperatif fonksiyonel kapasitelerinin azaldığı tespit edildi. Ancak KAP'ta kalma süresiyle postoperatif fonksiyonel kapasite arasında ilişki bulunmadı.

**TARTIŞMA:** Postoperatif fonksiyonel kapasitede görülen anlamlı azalma; cerrahi sonrası ağrı, medikal tedavi, yorgunluk gibi faktörlerin kümülatif etkisi sonucu ortaya çıkmış olabilir. Hasta sayısının az olması ve etki eden diğer faktörler sonucu, pulmoner komplikasyonları (atelektazi, plevral effüzyon, pnömotoraks gibi) bilinen KAP'ta kalma süresinin postoperatif fonksiyonel kapasiteyle ilişkisi saptanamamıştır. Çalışmaya, katılımcı sayısı artırılarak, kovaryanslar hesaplanarak ve uzun dönem izlem sonuçları da dahil edilerek devam edilecektir.

**Anahtar Kelimeler:** Açık Kalp Cerrahisi, Fonksiyonel Kapasite, Kalp Akciğer Pompası

Resim1: Kalp Akciger Pompasi

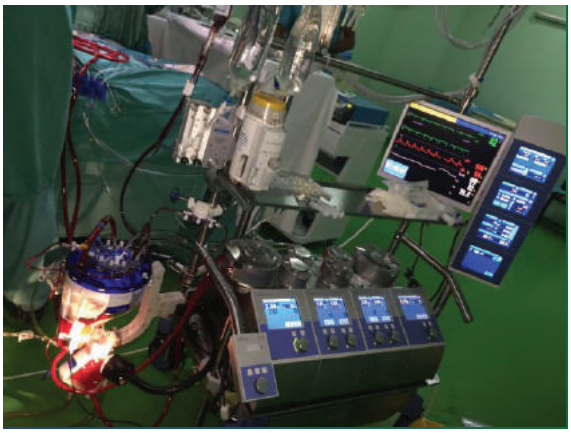

Tablo1: Demografik ve klinik özellikler

| | Ort±SS/n |
|---|---|
| Yaş(yıl) | 69.8±7.78 |
| Cinsiyet(kadın/erkek) | 3/7 |
| VKİ(kg/m) | 30.3±5.04 |
| Meslek(çalışan/emekli) | 2/8 |
| Sigara kullanımı(içen/içmeyen/bırakmış) | 4/5/1 |
| Ek hastalıklar<br>DM<br>HT<br>KOAH<br>Diğer | <br>2<br>8<br>1<br>2 |
| Tanı<br>IKH<br>AVS<br>IKH+AVS | <br>7<br>1<br>2 |
| Operasyon tipi<br>CABG<br>AVR<br>CAPG+AVR | <br>7<br>1<br>2 |

Ort= Ortalama; SS= Standart sapma; n=katılımcı sayısı; VKİ= Vücut kitle indeksi; HT= Hipertansiyon; DM= Diabetes mellitus; KOAH= Kronik obstrüktif akciğer hastalığı; İKH= İskemik kalp hastalığı; AVS= Aort valf stenozu; KABG= Koroner arter by-pass greft; AVR= Aort valf replasmanı.

# EP-190
# ENDOBRONŞİYAL KİTLEYİ TAKLİT EDEN DEV YABANCI CİSİM OLGU SUNUMU

Sena Uğur Çalışkan[1], Bengisu Arabacı[1], Kenan Can Ceylan[1], Şeyda Örs Kaya[1], Bünyamin Sertoğullarından[2]

[1]S.B.Ü.Dr. Suat Seren Göğüs Hastalıkları ve Cerrahisi E.A.H., İzmir
[2]Katip Çelebi Üniversitesi Atatürk Eğitim Araştırma Hastanesi, İzmir

**GİRİŞ:** Trakeobronşiyal yabancı cisim aspirasyonu hayati tehlikeye sebep olabilecek ve acil girişim gerektiren önemli bir klinik tablodur. Yabancı cisim aspirasyonları genellikle çocuk yaşta ya da mental retarde kişilerde görülmektedir. Klinik tablo asemptomatik olgudan, ani asfiksi ve/veya ani solunum arrestine kadar değişkenlik gösterebilir. Olgumuz bir haftadır giderek artan nefes darlığı şikayeti ile kliniğimize yönlendirildi. Nadir görülen ve hayatı tehdit eden olgumuzu literatür eşliğinde sunmayı amaçladık.

**OLGU:** Kronik obstrüktif akciğer hastalığı ve diyabetes mellitus tanısı olan 62 yaşında kadın hasta, son bir haftadır giderek artan nefes darlığı nedeniyle dış merkeze başvurmuş. Tetkikleri sonrasında akciğerde kitle ön tanısı ile tarafımıza ileri tetkik ve tedavi amacıyla yönlendirildi. Hastanın toraks bilgisayarlı tomografisinde (BT) sol ana bronşta oklüzyon ve distalinde yer yer atelektazi izlendi. Hastaya bu bulgularla bronkoskopi uygulandı. Sol ana bronşu tam tıkayan üzeri düzgün, hareketli yabancı cisim saptandı. Fiberoptik bronkoskopi ile çıkartılaması üzerine hastaya rijid bronkoskopi uygulanarak "basket" tekniği ile lezyon dışarı alındı. Yabancı cisimin büyük bir meyve çekirdeği (yenidünya) olduğu görüldü. Postoperatif dönemi sorunsuz geçiren hasta komplikasyonsuz izlenmektedir.

**SONUÇ:** Görüntüleme tetkiklerinde, yabancı cisim aspirasyonları ve endobronşial yer kaplayan kitleler benzerlik gösterebilir. Bu nedenle tetkiklerin tek başına değerlendirilmemesi, olgunun bir bütün olarak ele alınması önemlidir. Tanı, tedavi ve trakeobronşiyal yapıların değerlendirilmesi açısından bronkoskopi hayat kurtaran girişimlerden biridir.

**Anahtar Kelimeler:** Bronkoskopi, endobronşiyal, yabancı cisim

Resim 1

Sol Ana Bronsu Tam Tikayan Lezyon

Resim 2

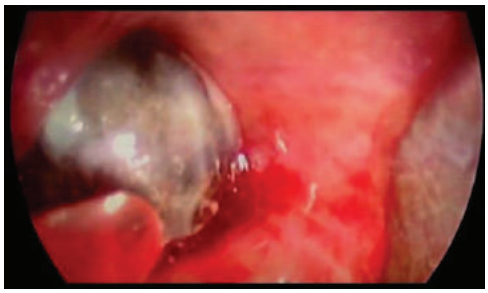

Sol Ana Bronsu Tikayan Hareketli Yabanci Cisim

Resim 3

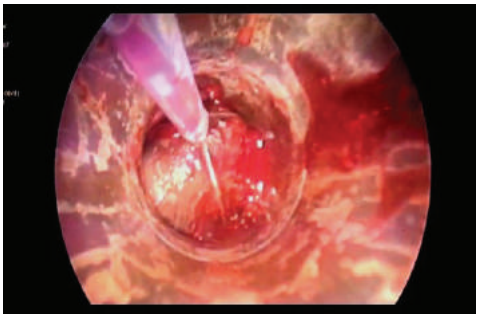

Yabanci Cismin Basket Teknigiyle Cikartilmasi

Resim 4

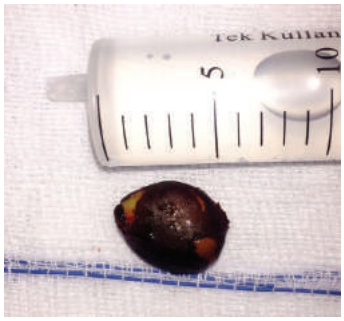


Yabanci cisim (Yenidunya cekirdegi)

## EP-191
## AKCİĞER HAMARTOMU: 8 OLGUNUN RETROSPEKTİF ANALİZİ

Mertol Gökçe[1], Serkan Uysal[1], Osman Korcan Tilkan[1], Bülent Altınsoy[2], Figen Atalay[2]

[1]Bülent Ecevit Üniversitesi Tıp Fakültesi Göğüs Cerrahisi Anabilim Dalı, Zonguldak
[2]Bülent Ecevit Üniversitesi Tıp Fakültesi Göğüs Hastalıkları Anabilim Dalı, Zonguldak

**GİRİŞ:** Akciğer hamartomu, benign akciğer tümörleri arasında en sık görülen tümördür. Merkezimizde cerrahi rezeksiyon uyguladığımız akciğer hamartomu olguları incelenmiştir.

**YÖNTEM:** Ocak 2014-Aralık 2016 tarihleri arasında merkezimizde 8 akciğer hamartomu olgusuna cerrahi rezeksiyon uygulandı. Çalışmamızda olgularımız klinik, radyolojik ve patolojik özellikleri açısından retrospektif olarak incelendi.

**BULGULAR:** Çalışmamızdaki akciğer hamartomlu 8 hasta erkek olup ortalam yaş 54 (min:44-max:65) idi. 3 hasta asemptomatik (2 hasta mesane tümörü nedenli takipli) iken, 1 hasta nefs darlığı, 2 hasta öksürük ve 2 hasta kilo kaybı şikayetleri ile başvurdu. 2 olguda lezyonlar solda, 6 olguda ise sağda idi. Lezyonların boyutu ortalama 14,3mm (min:6mm-max:35mm).Lezyonlardan 1'i santral yerleşimli iken 7'si periferik yerleşimliydi. 2 olguda kalsifikasyon mevcuttu. Olgularımızdan 4'üne uniportal VATS ile wedge rezeksiyon,3'üne minitorakotomi ile wedge rezeksiyon ve 1'ine torakotomi ile lobektomi uygulandı. Lobektomi uygulanmış olgunun preop tanısı skuamöz hücreli akciğer kanseri olup postop tanısı hamartom olarak raporlandı. Postop 1 olgumuzda uzamış hava kaçağı görülmüş olup diğer vakalarda komplikasyon görülmedi. Hastanede kalış süresi ortalama 5,25 gün ( min:3gün-max:12gün). Olgularımız ortalama 23ay (min:10ay-max:39ay) takip edilmiştir. Nüks ve mortalite görülmemiştir.

**SONUÇ:** Akciğer hamartomları genellikle soliter pulmoner nodül şeklinde karşımıza çıkarlar. Kesin tanı ve tedavisi akciğer parankiminin korunduğu akciğer rezeksiyonlarıdır.

**Anahtar Kelimeler:** akciğer hamartomu, cerrahi, soliter pulmoner nodül

# EP-192
# BRONŞİAL KARSİNOİD TÜMÖRLER: 9 OLGUNUN ANALİZİ

Mertol Gökçe[1], Osman Korcan Tilkan[1], Serkan Uysal[1], Bülent Altınsoy[2], Figen Atalay[2]

[1]Bülent Ecevit Üniversitesi Tıp Fakültesi Göğüs Cerrahisi Anabilim Dalı, Zonguldak
[2]Bülent Ecevit Üniversitesi Tıp Fakültesi Göğüs Hastalıkları Anabilim Dalı, Zonguldak

**GİRİŞ:** Karsinoid tümörler, akciğerin en sık rastlanan düşük dereceli malign tümörleridir. Merkezimizde cerrahi rezeksiyon uyguladığımız 9 karsinoid tümör olgusu incelendi.

**YÖNTEM:** Ocak2009-Aralık 2015 tarihleri arasında merkezimizde 9 bronşial karsinodi tümör olgusuna cerrahi rezeksiyon uygulandı. Çalışmamızda olgularımız klinik, radyolojik ve patolojik özellikleri açısından retrospektif olarak incelendi.

**BULGULAR:** Olgularımızın 5'i kadın, 4'ü erkekti. Yaş ortalaması 50,5(min:38-max:66) idi. 5 hasta öksürük şikayeti ile başvurmuş olup 4'ü asemptomatikti. Lezyonların 5'i sağ akciğerde, 4'ü sol akciğerdeydi. 5 hastaya lobektomi (2 sol alt, 1 sol üst, 1 sağ alt, 1 sağ üst), 2'sine wedge rezeksiyon, 1'ine segmentektomi ve 1'ine bilobektomi inferior uygulandı. Lobektomi uygulanmış olan hastalara mediastinal lenf nodu diseksiyonu uygulandı. Postop dönemde 1 hastada orta lob atelektazisi ve 1 hastada postop kanama (inferior pulmoner ven-stapler kenarından) gelişti. Diğer hastalarda komplikasyon görülmedi. 1 hastada karsinoid tümörlet (bronşektazi nedeniyle opere edilmişti), 1 hastada atipik karsinoid ve 7 hastada tipik karsinoid raporlandı. 1 hastaya postop kemoradyoterapi uygulandı. Hastalarda nüks ve mortalite görülmedi.

**SONUÇ:** Önemli malign potansiyeli olduğundan akciğerin karsinodi tümörlerinde radikal cerrahi işlem uygulanmalıdır. Cerrahide mediastinal lenf nodu diseksiyonu yapılmalıdır.

**Anahtar Kelimeler:** bronşial karsinoid, cerrahi, karsinoid tümörlet

# EP-194
# PNÖMOTORAKS TEDAVİSİNDEN SONRA GÖRÜLEN PLÖROPULMONER ASPERGİLLOZİS

Onur Derdiyok, Abidin Levent Alpay

Süreyyapaşa Göğüs Hastalıkları ve Göğüs Cerrahisi Eğitim ve Araştırma Hastanesi, Göğüs Cerrahisi Kliniği, İstanbul

Spontan pnömotoraks tedavisinde genellikle tüp torakostomi rutin uygulanır.ilk ataklarda cerrahi tedavi sıklıkla düşünülmez. Tüp torakostomi sonrası oluşan steril space de nadir de olsa Aspergilloma gibi birçok karmaşık klinik problemlerle sonuçlanabilir. Bu sunum da 7 yıl önce pnömotoraks nedeniyle tüp torakostomi sonrasında dört ay önce aspergiloma nedeniyle sağ üst lobektomi uygulanan olgumuz sununmaktadır.

**OLGU:** Otuz yaşında erkek hasta 5 ay önce hemoptizi nedeniyle kliniğimize başvurdu. Vital bulguları ve laboratuar parametrelerinde normal sınırlardaydı. Posterioranterior ( PA ) grafisinde sağ üst hemitoraks alanda dansite artışı görüldü ( şekil 1 ). Bilgisayarlı tomografi ( BT ) de sağ akciğer üst lob da yaklaşık 3 cm lik aspergılloma ile uyumlu kaviter lezyon saplandı ( şekil 2 ). Olgumuzun özgeçmişinde 7 yıl önce pnömotoraks ( şekil 3) nedeniyle tüp torakostomi uygulanması bulunmaktadır. Hastamızın 7 yıl önce çekilen BT sinde sağ hemitoraks üst zonlarda steril space bulunmaktadır ( şekil 4 ). Fiberoptik bronkoskopide endobronşiyal lezyon saptanmadı. Balgam ile bronkoskopik lavaj kültürlerde üreme olmadı ve sitolojik incelemesinde malignite saptanmadı. Torakotomi ile sağ üst lobektomi uygulandı. Aspergiloma olarak raporlandı.

**TARTIŞMA:** Aspergillus enfeksiyonu üç tipte görülür: alerjik aspergillozis, invaziv aspergillozis ve kolonize aspergillozis (aspergilloma). Aspergilloma, aspergillozisin en sık görülen formudur. Akciğer parankiminde aspergillus organizması ile kolonize olması aspergilloma olarak tanımlanır. Pulmoner aspergilloma fırsatçı bir infeksiyondur ve genellikle altta yatan bir patoloji vardır. Bu sunum da olduğu gibi pnömotoraks sonrası çok nadir olmakla birlikte görülebilir. Bunlar en sık tüberküloz olmakla birlikte sarkoidozis, kaviter neoplazma, gibi kronik sebepler bulunmaktadır. Semptomları arasında ateş, öksürük ve hemoptizi yer alır.Yapılan çalışmalarda %50-80 sıklığında hemoptizi ile başvurulduğu gösterilmiştir. Bunların da %30'u hayatı tehdit edici masif hemoptizidir. Tedavi seceneklerinde antifungal ve embolizasyon bulunsada en sık cerrahi tedavi uygulanır. Genellikle yapılan anatomik rezeksiyon lobektomidir.

**SONUÇ:** Tüberkülöz pnömotoraks gibi öyküsü bulunan olgularda özellikle hemoptizi de aspergilloma akılda tutulmalıdır. Pulmoner aspergillomanın tedavisi cerrahidir. Cerrahiyi tolere edebilen hastalarda semptomsuz bile olsalar ileride olması muhtemel hayatı tehdit edebilecek komplikasyonları önlemek ve ayrıca operasyonun morbidite ve mortalitesini minimuma indirebilmek için hastalar gecikmeden opere edilmelidir.

**Anahtar Kelimeler:** asprgilloma,pnömothoraks,cerrahi

resim 1

Posterioranterior ( PA ) grafisinde sağ üsthemitoraks alanda dansite artışı

resim 2

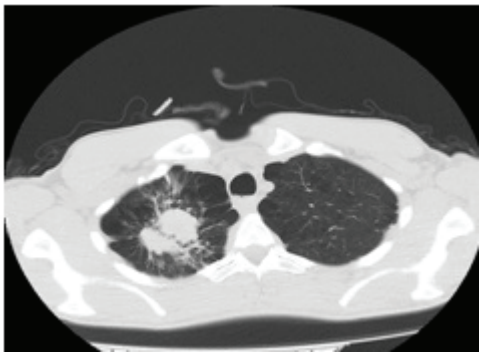

Bilgisayarlı tomografi ( BT ) de sağ akciğer üst lob da yaklaşık 3 cm lik aspergılloma ile uyumlu kaviter lezyon

# EP-195
# FAMİLYAL POLİPOZİS KOLİ VE GÖĞÜS VE KARIN DUVARINDA DESMOİD TÜMÖR

Osman Cemil Akdemir[1], Abdülaziz Kök[1], Sedat Ziyade[1], Ömer Soysal[1], Enver Kunduz[2], Nur Büyükpınarbaşılı[3]
[1]Bezmialem Vakıf Üniversitesi, Göğüs Cerrahisi Anabilim Dalı, İstanbul

[2]Bezmialem Vakıf Üniversitesi Genel Cerrahi Anabilim Dalı, İstanbul
[3]Bezmialem Vakıf Üniversitesi Patoloji Anabilim Dalı, İstanbul

**GİRİŞ:** Desmoid tümörler; yavaş büyüme eğiliminde olan mezenkimal tümörler olup yüksek lokal rekürrense sahiptirler. Etyolojide, gebelik, östrojen tedavisi, çeşitli polipozis koli sendromları, travma ve geçirilen abdominal cerrahinin rolü vardır. Familyal polipozis koli ile desmoid tümör ilişkisi iyi tanımlanmıştır. Familyal polipozisli hastalarda desmoid tümör görülme oranı normal popülasyondan 850 kat fazladır.

**OLGU:** 24 yaşında bayan hasta göğüs ön duvarında şişlik şikayeti ile başvurdu. Öykü; 11 ay önce familyal polipozis koli nedeniyle total kolektomi ve kalıcı ileostomi, şişlik 4 ay önce farkedilmiş ve tedricen büyümüş. Biyopsi, iğsi hücreli tümör, demoid tipte fibromatozis. Fizik muayenede, sol arkus kostarumdan başlayan göğüs ve karın duvarında 10 cm kitle. Toraks-üst batın BT'de, sol hemidiyafram inferior kesiminde, kraniokaudal uzunluğu 9 cm, en geniş yerinde 8x5 cm boyutlarında ölçülen sol rektus abdominis kasından kaynaklandığı düşünülen, medialde akciğer sol lobuna indentasyon gösteren gösteren, cilt altı yağlı planlara uzanımı bulunan, lobule konturlu, santral kesimlerinde hipodens alanların gözlendiği, minimal kontrast tutan ve yüksek dansiteli, muhtemel hemorajik sahalar içeren, nodüler kitle lezyonu. Ameliyatta, kitlenin ortasında cilt adası bırakıldı. Keskin ve künt diseksiyonla kitle etrafı sağlam kas dokularından gidilerek dönüldü. Arkuslar üzerindeki göğüs duvarı kaslarının bir kısmı ile birlikte eksize edildi. Rektus kaslarının bir bölümü ile birlikte eksize edilecek şekilde diseksiyon ilerletildi. Batın orta hat skarının üst kısmının kitleye sert yapışık olması edeniyle ordaki cilt de eksize edilerek alt diseksiyon planı ile birleştirildi. Karaciğer ve mideden de yapışıklıklar diseke edilerek serbestleştirilen kitle göğüs duvarı elemanları ile total eksize edilmiş oldu. Sağ arkus üzerindeki rezidü sert doku da ayrıca eksize edildi. KC üzerindeki sert doku da eksize edildi. Ksifoid ve arkus altında kalan defekt üzerine 15x15 prolen mesh gerilerek prolen sütürlerle tespit edildi. Patoloji, desmoid tipte fibromatozis, cerrahi sınırlara bitişik, çizgili kas lifleri arasında kollajenize alanlar içeren iğsi hücreli proliferasyon, fibroadipöz doku komşuluğunda kollajenize alanlar içeren iğsi hücreli proliferasyon.. Postop birinci yılda lokal nüks yok.

**SONUÇ:** Desmoid benign bir tümördür. Negatif cerrahi sınır ile yapılan geniş eksizyon rekürrensi azaltır. Geniş olarak çıkarılmadıkları taktirde lokal nüks ihtimalleri yüksektir.

**Anahtar Kelimeler:** Polipozis koli, desmoid tümör, göğüs duvarı

# EP-196
# MEDİYASTİNAL FİBROZİS

Abdülaziz Kök[1], Osman Cemil Akdemir[1], Sedat Ziyade[1], Ömer Soysal[1], Nur Büyükpınarbaşılı[2]

[1]Bezmialem Vakıf Üniversitesi, Göğüs Cerrahisi Anabilim Dalı, İstanbul
[2]Bezmialem Vakıf Üniversitesi Patoloji Anabilim Dalı, İstanbul

**GİRİŞ:** Nadir görülen, etyolojisi çoğunlukla bilinmeyen, kronik enflamatuar ya da inflamasyon benzeri ve yoğun fibröz dokunun mediyastenin viseral kompartmanında depolanması ile sonuçlanan bir hastalıktır. Üç yıldır takibimizde olan bir olgu nadir olması nedeniyle sunulmuştu

**OLGU:** 45 yaşında erkek hasta nefes darlığı ve boyunda şişlik şikayeti ile başvurdu. İki yıl önce boyundan biyopsi yapılmış. Sonuç; sklerotik lenf nodu gelmiş. Toraks BT'de, mediastinal ve hiler bölgelerde kalsifikasyonlar içeren multipl lenf nodları,sağ ana pulmoner arteri ve sağdaki venleri obitere eden sağ hiler kitle ve sağda masif plevral sıvı vardı. PET' te ise, sağ akciğer hiler bölgede ve mediastende karinal-subkarinal ve aortikopulmoner pencerede yerleşimli, sınırları birbirinden ayırt edilemeyen, kalsifiye alanlar içeren kitlesel lezyonlar/LAP izlenmiş olup heterojen tarzda ve düşük düzeyde FDG tutulumu seçilmiştir. Ameliyatta, VATS ile başlandı, 2000 cc sıvı drene edildi. Mediyastendeki sert lezyondan güvenli bir şekilde biyopsi yapılamayacağı kararı verildi. Torakotomiye karar verildi. 4. interkostal aralıktan anterior torakotomi yapıldı. Vena kavanın üzerindeki mediyastinal plevra açıldı. iki adet lenf nodu eksize edildi. Hilusu tamamen çevreleyen anblok sertlik palpe edildi. Anteriorda süperior ven seviyesinde sertlikten parça alındı. Patoloji:lenf nodları antrakoz, mediyastinal lezyon, fibrozis ve plevral sıvı, benign. Üç yıl sonraki toraks BT'de progresyon yoktu ve ekokardiyografide, ejeksiyon fraksiyonu % 53. Halen medikal tedavi ile takibimizdedir

**SONUÇ:** Mediyastinal fibrozis malignite ile karışır. Tanı için cerrahi torakotomi gerekebilir. Medikal tedavi le takip edilebilir

**Anahtar Kelimeler:** mediyastinal fibrozis, mediyasen hastalıkları, cerrahi

# EP-197
# DEV KONDROSARKOMLU OLGUYA YAKLAŞIM

Sena Uğur Çalışkan, Funda Cansun Yakut, Ozan Usluer, Kenan Can Ceylan, Şeyda Örs Kaya

SBÜ.Dr.Suat Seren Göğüs Hastalıkları ve Cerrahisi EAH, İzmir

**GİRİŞ:** Kondrosarkomlar sıklıkla pelvis ve femur proksimalinde görülen, patolojik olarak heterojen tümörlerdir. Hastaların hastaneye başvuru nedeni genellikle ağrı ve şişlik yakınmalarıdır. Genellikle yeni kartilaj dokusundan köken alanlar ossifikasyon, kalsifikasyon ve mukoid dejenerasyonla birlikte görülürler. Kondrosarkom radyolojik olarak kalsifiye, kartilaginöz matriks içeren lezyona bağlı kortikal destrüksiyon, litik ya da ekspansil bir lezyon olarak saptanır. Kondrosarkomlar histolojik olarak standardize edilememekle birlikte diferansiyasyon derecesine göre sınıflandırılmakta ve iyi differansiye tümörlerin daha iyi prognoza sahip kabul edilmektedir ve tedavide cerrahi rezeksiyon esastır.

**OLGU:** 53 yaşında kadın hasta üç yıl önce göğüs duvarında kitle ön tanısı ile tetkik edimesine rağmen kendi isteğiyle takipten çıkmış. Hasta tarafımıza sağ yanında beliren ciddi ekspansil görünüme sahip kitle şikayetiyle başvurdu. Hipertansiyon öyküsü olan hastanın laboratuar tetkikleri olağan saptandı. Hastanın yapılan muayenesinde sistem muayeneleri olağan değerlendirilmekle beraber sağ midaksiller hattan sağ flanka doğru uzanan yaklaşık 10*20 cm'lik ciltten kabarık, immobil kitle lezyonu rahatlıkla izlenmekteydi. Toraks BT'de kitlenin 9-10 ve 11 kotları invaze ederek diafragmaya ulaşıp batına geçişi net olarak izlenmekteydi. Hastaya sağ torakotomi ile 9-10-11. Kot rezeksiyonu ile birlikte parsiyel diafragma rezeksiyonu ve rekonstrüksiyonu operasyonu uygulandı. Perop genel cerrahi konsultasyonu ve batın eksplorasyonu yapıldı. Postop dönemde batın ve toraks drenleri ile izlenen hasta bu süreci komplikasyonsuz tamamladı.

**SONUÇ:** Kondrosarkomlar appendiküler iskelette en sık femur ve humerusu tutarken, aksiyel iskelette ise en sık pelvis ve kostalarda görülmektedir. Tek tedavi yöntemi cerrahi rezeksiyondur. Literatürde düşük dereceli lezyonlarda sınırlı rezeksiyon, yüksek derecelilerde ise geniş eksizyonu önerilmektedirler. Nüks genellikle tümörün derecesi ve cerrahinin sınırları ile ilişkilidir. Bu nedenle salim ve geniş cerrahi sınır ile rezeksiyon küratif tedavinin temelini oluşturur.

**Anahtar Kelimeler:** Cerrahi rezeksiyon, göğüs duvarı, kondrosarkom

Resim 1

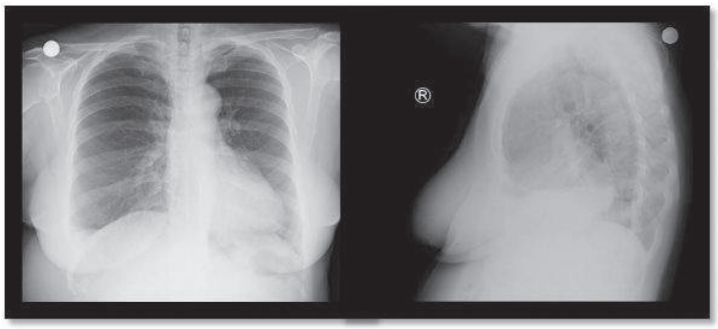

Preoperatif Direk Grafi

Resim 2

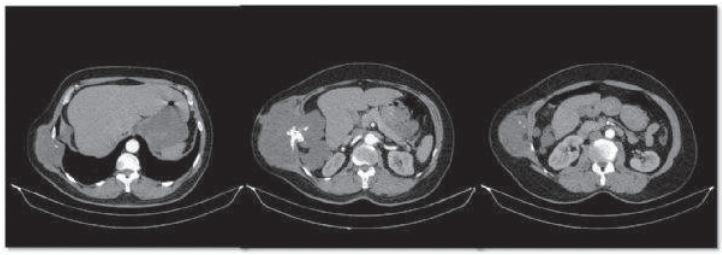

Preoperatif BT kesitleri

Resim 3

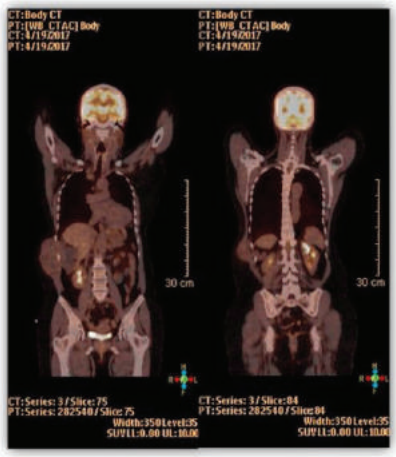


PET-BT kesitleri

Resim 4

PET-BT kesitleri

Resim 5

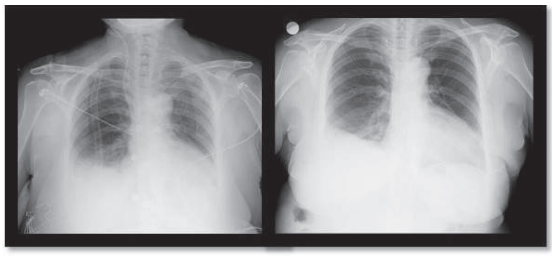

Postoperatif Direk Grafi

## EP-198
## NADİR BİR OLGU: PULMONER SKLEROZAN HEMANJİOM

Funda Cansun Yakut, Kenan Can Ceylan, Şeyda Örs Kaya

S.B.Ü Dr.Suat Seren Göğüs Hastalıkları ve Cerrahisi E.A.H, İzmir

Pulmoner sklerozan hemanjiom genellikle 5 cm'den küçük çapta nadir bir akciğer neoplazmıdır. Kadınlarda daha sık görülür (5:1) Akciğerin sklerozan hemanjiomu değişik histolojik bileşenlerden meydana gelir. Daha çnceden anjiojenik özelliklerinden dolayı vasküler bir neoplazi olduğu düşünülen sklerozan hemanjioma yani pnömositomanın histolojik ve ultrastrüktürel çalışması tümörün epitelyal kökenli olduğunu (tip 2 pnömosit ) işaret etmektedir. Ancak mezotelyal, endotelyal, nöroendokrin kökeni gösteren raporlarda mevcuttur. Ayrıca sklerozan hemanjiomun neoplastik olup olmadığı tam olarak açık değildir.

**OLGU:** Beş yıldır sağ akciğerde nodül nedeni ile takipli elli altı yaşında kadın hasta, nodülün boyutsal progresyonu nedeni ile operasyon kararı alınarak interne edildi. Tüm sistem muayeneleri olağan değerlendirildi. Labaratuvar testlerinde ılımlı alkalen fosfataz yüksekliği (121 U/L) dışında özellik izlenmedi. Yapılan videotorakoskopik eksplorasyonda orta lobda izlenen düzgün sınırlı kitle wedge rezeksiyonlarla çıkartılarak frozen section çalışıldı. Sonuç bening,sklerozan hemangioma lehine değerlendirildi. Post op süreci komplikasyon izlenmeyen hastanın takipleri devam etmektedir.

**SONUÇ:** Akciğerin bening tümörleri,akciğerin bütün kısımlarında görülebilir fakat daha sıklıkla perifer, nadiren santralde izlenirler. Sklerozan hemanjiomun (pnömositom), histiogenezi konusunda yapılan bir çok elektron mikroskopi, histokimyasal ve immunohistokimyasal çalışmaya karşın görüş birliği yoktur. tümörün epitelyal,endotelyal vey a mezotelyal orijinli olduğu görüşleri vardır.

**Anahtar Kelimeler:** Hemanjioma, pnömositoma, sklerozan

## EP-199
## MEDİASTENDE İŞİN NE: ENTERİK KİST

Funda Cansun Yakut, Nevzat Sertbaş, Kenan Can Ceylan, Sena Uğur Çalışkan

S.B.Ü Dr.Suat Seren Göğüs Hastalıkları ve Cerrahisi E.A.H, İzmir

**GİRİŞ:** Mediastinal enterik kist primitif önbarsaktan köken alan bir duplikasyon anomalisidir. Sıklıkla orta hat defektleri ile birlikte görümekle beraber bir çoğu çocukluk çağında tanı alır. Enterik kistler posterior mediastende daha sık yerleşir. Torasik enterik kistlerin çoğu sağ tarafta görülmesine rağmen bizim olgumuzda solda yerleşmişti. Gastro enterik kistler sıklıkla spinal kanalla yakın komşuluk içindedir ve önemli bir kısmında vertebral anomaliler eşlik eder. Tanı anında yakınmasız olsa bile histopatolojik inceleme için gereken tanımlayıcı cerrahi ve total eksizyon her zaman zorunludur.

**OLGU:** Otuzaltı yaşında kadın hasta son altı aydır boynuna yayılan ağrı şikayeti ile kliniğimize başvurdu.Bilinen ek hastalığı olmayan hastanın fizik muayenesi olağan değerlendirildi. Yapılan labaratuar tetkiklerinde hemoglobin, beyaz küre, trombosit, sedim,crp, biyokimya değerleri olağandı. Çekilen direk akciğer grafisinde mass görülerek toraks bilgisayarlı tomografi ile değerlendirildiğinde mediastinal kistik kitle olduğu görüldü. Kitle cerrahi yöntemle eksize edildi. Patoloji sonucu enterik kist lehinde yorumlandı.

**SONUÇ:** Gastroenterik kistler posterior mediastene yerleşen nadir konjenital lezyonlardır. Solunum sıkıntısı ve persistan öksü- rük en sık rastlanan yakınmalardır. Histolojik olarak gastrointestinal sistem (GIS) mukozası vardır, muskuler duvarları iyi gelişmiştir ve serozaları yoktur. Gastroenterik kistler sıklıkla vertebra anomalileri ve situs inversusla birliktedir

**Anahtar Kelimeler:** Enterik kist, mediasten, foregut

# EP-200
# PARSİYEL VENÖZ DÖNÜŞ ANOMALİLİ BİR OLGU

Hasan Akın

SBÜ Yedikule Göğüs Hastalıkları ve Göğüs Cerrahisi Eğitim ve Araştırma Hastanesi

Parsiyel anormal pulmoner venöz dönüş anomalisi (PAPVD) nadir bir konjenital anomalidir. Bir veya daha fazla pulmoner venin sol atriyum dışında dolaşıma katılması olarak tanımlanır. Bu yazıda sağ süperior pulmoner veni, süperior vena kavaya açılan venöz dönüş anomalili olgu ele alınmıştır. 35 yaş erkek hastanın insidental olarak başvurduğu dış merkezde posteroanterior akciğer grafisinde sağ üst lobda nodüler şüpheli lezyon görüldü. Öyküsünde dispne, çabuk yorulma gibi şikayetleri mevcut. Hastanın bilgisayarlı toraks tomografisinde(BT) sağ akciğer üst lobda perihiler bölgede yaklaşık 16-17 mm boyutunda düzgün sınırlı düşün dansitede belirgin kontrast tutmayan belirgin bir nodüler lezyon yanında, bu lezyondan başlayarak akciğer apeksine uzanan benzer dansitede tübüler bir yapı gözlenmektedir. Sağ perihiler bölgede tariflenen birbiri ile devamlı nodüler ve tübüler yapının ilk planda bronşial atrezi ya da düşük ihtimalle alerjik bronkopulmoner aspergillozis olabileceği düşünülmüştür. Hastaya A-V malfarmasyon şüphesiyle kranial mr anjiografi ve doppler ekokardiyografi çekilmiştir ve normal sınırlarda bulunmuştur. Torakotomi ile yapılan eksplorasyonda, sağ akciğer süperior pulmoner venin üst lobu drene eden dallarının vena cava süperiora döküldüğü görüldü. Hastaya üst lobektomi yapıldı. Hastanın şikayetleri düzeldi. PAPVD en az bir pulmoner venin sol atriyum dışında sistemik dolaşıma drene olması olarak tanımlanır. Sağda sola göre 2 kat fazla görülür.Hastalar genellikle asemptomatik veya hafif dispne çabuk yorulma şikayetleri ile başvururlar. BT ve MR tetkiklerinde insidental olarak karşılaşılır. Pulmoner/ Sisitemik dolaşım akım oranının 1,5'u geçtiği olgularda sıklıkla pulmoner hipertansiyon ilerleyeceği için cerrahi düzeltme gerekir.

**Anahtar Kelimeler:** konjenital, venöz dönüs anamalisi, ateriovenöz malformasyon

Resim 1

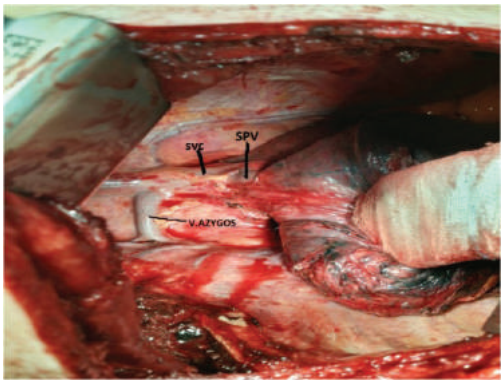


Superior pulmoner venin superior vena cavaya dönüşü

## EP-201
## HUZUREVİNDE KALAN YAŞLILARDA SİGARA KULLANIMI VE DEPRESYON İLİŞKİSİ

Hediye Arslan Özkan, Tuğçe Atak Meriç, Selman Çelik

Yeditepe Üniversitesi, Hemşirelik Bölümü, İstanbul

**GİRİŞ:** Yaşlılarda sigara kullanımının bir risk faktörü olduğu genel olarak kabul görse de bu riski ortadan kaldırmanın sonuçlarda düzelme sağladığını gösterebilmek zordur. Bununla birlikte yaşlılık döneminde bireylerin sağlık algısındaki değişiklikler nedeniyle sigaranın bırakılmasını zorlaştırmaktadır. Bu nedenle bu çalışma, huzurevinde kalan yaşlılarda sigara kullanımı ve depresyon arasındaki ilişkisi belirlemek amacıyla planlanmıştır.

**GEREÇ-YÖNTEM:** Kesitsel tipteki araştırmanın örneklemini çalışmaya katılmaya gönüllü olan 62 birey oluşturmuştur (n=62). Veriler; bilgi formu, Mini Mental Test (MMT), sağlık durumuna ve sigara içme durumuna ilişkin davranışlar ve Geriatrik Depresyon Ölçeği-kısa form (GDÖ-KF) ile toplanmıştır.

**BULGULAR:** Yaşlıların; yaş ortalaması 72,11 (±7,12) ve %72,6'sı erkektir. Bireylerin %40.3'ü ilkokul mezunu, %58,1'i bekar olduğu ve yaşlıların %61,3'ü gelir durumu denk olduğu bulunmuştur. Bireylerin yarısından fazlasının (%66,1) yardımcı araç kullandığı, %69,4'nün kronik hastalığa sahip olduğu ve yüksek bir oranın (%80,6) ilaç kullandığı bulunmuştur. Bireylerin %41,9'nun sigara kullandığı, %27,4'ü sigaraya başlama yaşının 13-20 arasında olduğu, %25,8'nin günde 1 paket sigara kullandığı ve %33,9'unda depresyonda olduğu belirlenmiştir. MMT puanı düştükçe ve stres/sıkıntı nedeniyle sigara içme oranı yükseldikçe GDÖ-KF puanı artmaktadır ve anlamlı korelasyon bulunmaktadır ($p<0.05$). Sigara içme durumu ve içilen miktar ile yardımcı cihaz kullanımı arasında istatistiksel olarak anlamlı bir fark bulunmuştur ($p<0.05$).

**TARTIŞMA:** Yaşlılıkta depresyon yaygınlığı ile ilgili yapılan uluslararası çalışmalarda depresyon oranın %5-%15 olarak belirtilmektir. Ülkemizde, Dişçigil ve ark.%37, Bekaroğlu ve ark. %41 olarak belirlenmiş ve çalışmamıza benzer özelliktedir. Varma ve ark.'nın çalışmasında, yaşlılar sigara içmelerinin hayatlarına anlam kattığını ve bu yaşta içip/içmeme arasında fark olmadığını ifade etmişlerdir. Yaşlılarda kronik/fiziksel hastalıkların ve ilaç kullanımının olması nedeniyle sigara kullanımı ve depresyon arasındaki ilişkiyi belirlemek oldukça güç olmaktadır ancak demans ve depresyon birlikte görülme eğilimi taşımaktadır. Şahin ve ark.'ın çalışmasında da MMT ile GDÖ-KF arasında anlamlı negatif korelasyon bulunmuştur ve çalışmamızda bununla uyumlu sonuçlar vermiştir.

**SONUÇ:** Yaşlıların depresyon oranlarının yüksek olduğu, demans/hafif demans ve depresyonun birlikte ortaya çıkma eğilimde olduğu belirlenmiştir. Stres/sıkıntı nedeniyle sigara içen bireylerin depresyona meyilli olduğu ve yardımcı araç kullananların, kullanmayanlara göre daha çok sigara içtiği ve günlük içilen miktarının daha çok olduğu bulunmuştur. Yaşlılarda sigaranın olumsuz etkileri ve bırakıldığında sağlayacağı faydalar ile ilgili eğitimler verilmesi önerilmektedir. Kurumda demans ve depresyon düzenli olarak taranmalı ve izlenmeli ve ihtiyaç duyulan sağlık bakımı sağlanmalıdır.

**Anahtar Kelimeler:** Demans, depresyon, huzurevi, sigara, yaşlı.

Yaşlıların Mini Mental Test Puanlarına Göre Depresyon Durumları

| | | | Depresyon Ölçeği | | |
|---|---|---|---|---|---|
| | | Depresyon yok | Depresyon var | Toplam | |
| | 24-30 Demans yok | 31 | 10 | 41 | X2: 7,809 |
| Mini Mental Test Paunı | 18-23 Hafif Demans | 8 | 5 | 13 | p: 0,020 |
| | <17 Demans | 2 | 6 | 8 | |
| | Toplam | 41 | 21 | 62 | |

Yaşlının sigara içmeme sebebine göre depresyon durumu

| | | Depresyon Durumu | | | |
|---|---|---|---|---|---|
| | | Depresyon var | Depresyon yok | Toplam | |
| | Sosyal nedenler | 6 | 1 | 7 | |
| | Stres ve sıkıntı | 8 | 2 | 10 | X2: 9,973 |
| Sigara içme sebebi | Özenti ve merak | 13 | 6 | 19 | P:0,041 |
| | Hoşlanma | 0 | 4 | 4 | |
| | sigara kullanmıyor | 14 | 8 | 22 | |
| | Toplam | 41 | 21 | 62 | |

## EP-202
## YAŞLI BİREYLERİN SİGARA KULLANIMININ UYKU KALİTESİ ÜZERİNE ETKİLERİNİN İNCELENMESİ

Selma Çelik, Hediye Arslan Özkan, Tuğçe Atak Meriç

Yeditepe Üniversitesi, Hemşirelik Bölümü, İstanbul

**GİRİŞ:** Yaşın ilerlemesi ile birlikte meydana gelen çeşitli hastalıklar, bu hastalıkların septomları, sigara öyküsü, kullanılan ilaçlar ve protezler gibi faktörler yaşlı bireylerin uykuya dalmasında ve uykuyu sürdürmesinde güçlük yaşamasına yol açmaktadır. Günlük uyunması gereken 7-8 saatlik uyku miktarını azaltarak, uyku kalitesini bozmaktadır. Uyku kalitesinin bozulması ile birlikte yaşlı bireylerde yaşam kalitesi düşmekte ve mortalite oranı artmaktadır.

**METOT:** Tanımlayıcı tipte ve kesitsel desende olan çalışmamız, İstanbul Anadolu yakasında bulunan iki farklı huzur evinde kalan ve çalışmamıza gönüllü katılan 65 olgudan oluşmaktadır. Veriler; sosyodemografik özelliklerini içeren anket formu, Pittsburg Uyku Kalitesi İndeksi (PUKİ) kullanılarak ve sigara içme davranışları sorgulanarak yüz yüze görüşme ile toplanmıştır.

**BULGULAR:** Olgularımızın yaş ortalaması 72,11 (±7,12) olup, %72,6'sı erkek dir. Olguların %62.9'u kötü uyku kalitesi olduğu saptanmıştır. Uyku kalitesi ve sosyodemografik özellikler arasında anlamlı bir fark bulunmamıştır ($p>0.05$). Uyku kalitesi ve sigara kullanımı arasında anlamlı bir ilişki bulunmazken, sigaraya başlama yaşı ile anlamalı bir fark saptanmıştır $p<0.05$). Yaşlı bireylerin; ağız hijyeni, diş sayısı, protez kullanım yılı ve PUKİ arasında anlamlı bir fark bulunmazken, protez kullanımı, gece protezleri çıkarma ve protezleri su dolu bir kaba koyma ile PUKİ arasında anlamlı bir fark saptanmıştır ($p<0.05$).

**TARTIŞMA:** Literatürde yaşlı bireylerin, ileri yaş ile birlikte sigara içme ve diş protezi takma gibi faktörler uyku kalitesini bozduğu belirtilmiştir (Patten et al 200). Olgularımızın %62.9'unda uyku kalitesinin kötü olduğu, Esenyel ( 2012), Unruh ve ark. (2008) çalışmalarında yaşlı bireylerin daha az uyuduğunu ve uyku kalitesinin kötü olduğunu saptamıştır, çalışmamız bu açıdan benzerlik göstermektedir. Çalışmamızda; sigara içenler ile içmeyenlerin uyku kalitesi arasında anlamlı bir fark bulunmamıştır; Riedel ve ark'ın yaptığı çalışmada da anlamlı bir fark bulunmamıştır ($p>0.05$). Çalışmamızda erken yaşta sigaraya başlayanların uyku kalitesinin kötü olduğu saptanmıştır, Patten ve ark' uzun süre sigara kullanımının uyku kalitesini bozduğunu belirtmiştir, çalışmamız bu durumu destekler niteliktedir. Çalışmamızda gece protezlerini çıkaran ve su dolu bir kaba koyan olguların uyku kalitesinin daha iyi olduğu sonucu; literatür bilgilerini desteklemektedir.

**SONUÇ:** Yaşlandıkça uyku kalitesi kötüleşmekte, sigaraya erken yaşta başlama ve uzun süre kullanma uyku kalitesini bozmaktadır. Gece diş protezlerini çıkarma uyku kalitesini artırmaktadır. Uyku kalitesini artırmak için yaşlı bireylerin, sigarayı bırakmaları, gece uyurken diş protezlerini çıkarmaları ve nemli bir ortama bırakmaları önerilmektedir.

**Anahtar Kelimeler:** Yaşlı bireyler, sigara kullanımı, uyku kalitesi, diş protezi

# EP-203
# ŞİLOTORAKS HASTALARINDA HEMŞİRELİK BAKIMI

Neriman Onaran

Sağlık Bilimleri Üniversitesi, Süreyyapaşa Göğüs Hastalıkları ve Göğüs Cerrahisi Eğitim ve Araştırma Hastanesi, Göğüs Cerrahisi Kliniği, İstanbul

**AMAÇ:** Plevral boşlukta lenfatik sıvının (şilöz mayinin) toplanmasına şilotoraks denir. En sık görülen belirti plevral sıvı birikimi nedeniyle oluşan öksürük, nefes darlığı, göğüste sıkışma hissidir. Nadir görülen bir klinik tablo olmasına rağmen sonuçları itibariyle ve sahip olduğu morbidite ve mortalite potansiyeli nedeniyle benign bir tablodur. Bu nedenle verilecek hemşirelik bakımı önem taşımaktadır.

**GEREÇ-YÖNTEM:** Ocak 2013 - Haziran 2017 tarihleri arasında, kliniğimizde şilotoraks tanısı ile tedavi görmüş olan 32 hasta retrospektif olarak incelendi. Cinsiyet, yaş, hastanede yatış süresi, drenaj miktarı, açlık kan şekeri değeri (AKŞ) ve aldığı-çıkardığı takibi balans değeri araştırıldı.

**BULGULAR:** 32 hastanın 14'ü kadın, 18'i erkek, ortalama yaş grubu 55,4 (19-79) idi. Hastaların ortalama hastanede yatış süresi 23 gün (5-90) idi. Hastalara günlük akciğer grafisi takibi ve laboratuvar analizi takibi yapıldı. Biyokimya analizinde serum albümin değeri 3.4 g/dl'nin altında olan hastalara albümin transfüzyonu, serum potasyum değeri 3.5 mmol/L'nin altında olan hastalara tamponize mayi olarak replasman tedavisi uygulandı. Ortalama drenaj miktarı 4500cc (400-17500) idi.32 hastanın 17'sine cerrahi tedavi, 15'ine medikal tedavi uygulanmıştır. Aldığı çıkardığı takibinde balans değeri +1800ml (200-4300) olarak hesaplandı. Hastaların parenteral beslenmesi bağlı olarak AKŞx4 takibi yapıldı ve ortalama AKŞ değeri 120mg/dl (66-198) olarak saptandı.

**SONUÇ:** Şilotoraks vakaları klinikte, multipl vakalardan biri olması ve hastaların yatış sürelerinin uzun olması sebebiyle hemşirelik bakımında klinik önem taşıyan ve holistik bakış açısıyla ele alınması gereken hastalıklardan biridir. Uygulanacak tedavi yöntemine göre verilecek hemşirelik bakımı planlanmalı ve uygulanmalıdır. Uygulanacak hemşirelik bakımı temelde; göğüs tüpü olan hastanın hemşirelik yönetimi, total parenteral beslenme uygulanan hastanın hemşirelik yönetimi, sıvı elektrolit dengesizliği olan hastanın hemşirelik yönetimi ve pre op/post op dönemdeki hastanın hemşirelik yönetimidir.

**Anahtar Kelimeler:** Şilotoraks, toraks dreni, total parenteral beslenme

Akciger grafisi ve bt görüntüsü

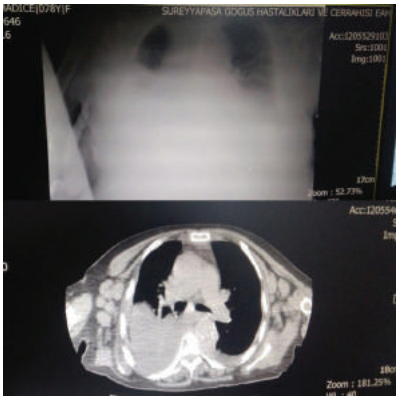

Silotoraks tanisi almis bir hastanin akciger grafisi ve bt görüntüsü

Silöz mayi



# EP-204
# GÖĞÜS TRAVMALI BİR HASTADA CERRAHİ VE HEMŞİRELİK BAKIMI

Nilgün Algan[1], İrfan Yalçınkaya[1], Sibel Arınç[2], Serkan Bayram[1]

[1]Sağlık Bilimleri Üniversitesi, Süreyyapaşa Göğüs Hastalıkları ve Göğüs Cerrahisi Sağlık Uygulama ve Araştırma Merkezi, Göğüs Cerrahisi Kliniği, İstanbul
[2]Sağlık Bilimleri Üniversitesi, Süreyyapaşa Göğüs Hastalıkları ve Göğüs Cerrahisi Sağlık Uygulama ve Araştırma Merkezi, Göğüs Hastalıkları Kliniği, İstanbul

Yirmi yedi yaşında erkek hasta. Onbir gün önce şoförlüğünü yaptığı arabayla trafik kazası geçirmiş. İlk başvurduğu hastanede sağda hemopnömotoraks saptanıp kapalı göğüs drenajı uygulanmış. Onbir gün boyunca hava kaçağı kesilmemiş ve akciğer ekspanse olmamış. Hasta daha sonra kliniğimize yönlendirildi. Hastanın ilk önce kapalı göğüs drenaj sistemi gözden geçirildi. Drenin toraksa giriş yeri kontrol edilip göğüs drenaj şişesi değiştirildi. Hasta mobilize edilip öksürme ve nefes alma teknikleri öğretilip triflo solunum egzersiz cihazı verildi. Hava kaçağının devam etmesi üzerine travmatik bronş rüptürü olabileceği düşünülüp fiberoptik bronkoskopi yapıldı. Sağ üst lob girişinde küçük bir granülasyon dokusu dışında bir patoloji tespit edilmedi. Bilgisayarlı toraks tomografisinde bronşiyal sisteme ait bir anormallik yoktu, sağ akciğerde ekspansiyon kusuru olup orta ve alt lobda konsolidasyon vardı. Kliniğimize başvurusunun dördüncü gününde operasyona alındı. Video-yardımlı torakoskopi ile başlandı. Akciğerin plevral yüzeyi yoğun bir fibrinöz materyalle kaplı olduğu için açık cerrahiye geçildi. Eksplorasyonda hava kaçağının üst lob posterior segmentinden kaynaklandığı gözlendi. O kısma wedge rezeksiyon uygulandı. Akciğerin orta ve alt loblarının viseral plevral yüzeylerinde bilhassa alt lobun ekspansiyonunu kısıtlayan ve round atelektaziler oluşturan organize plevral fibrinöz kabuk dekortike edildi. Postoperatif dönemde akciğer ekspanse ve hava kaçağı da yoktu. Hastanın analjezisi sağlanıp hızla mobilize edildi ve solunum egsersizleri ile devam edildi. Dördüncü gün dreni alınan hasta bir gün sonra taburcu edildi. Göğüs travmalı hastalarda oluşabilecek patolojilerin dikkatlice ve vakit kaybetmeden tanı ve tedavisinin yapılması çok önemlidir. Kapalı göğüs drenajı, vakaların çoğunluğunda tedavi için yeterli olurken nadir de olsa cerrahi yöntemlere de gereksinim duyulabilmektedir. Travmalı hastalarda hekimlerin ilgi ve bilgisi yanında hemşirelik hizmetlerinin de preoperatif ve postoperatif dönemde travma ve cerrahiye bağlı sorunların çözülmesi ve aza indirgenmesi açısından etkili olduğu yadsınmaz bir gerçektir.

**Anahtar Kelimeler:** göğüs travması, cerrahi, hemşirelik bakımı

Resim 1

Vakanin basvuru sirasindaki akciger grafisi

Resim 2

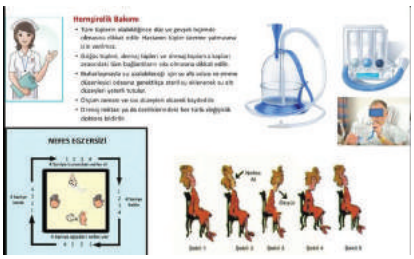


Hemsirelik bakimi

Resim 3

Vakanin bilgisayarli toraks tomografisinden bir kesit

Resim 4

Vakanin bir ay sonraki kontrol akciger grafisi

## EP-205
## GÖĞÜS HASTANESİNDEKİ SERVİS VE YOĞUN BAKIM ÜNİTELERİNDE ÇALIŞAN HEMŞİRELERİN ANKSİYETE DURUMLARININ DEĞERLENDİRİLMESİ

Nilüfer Menekşe, Habibe Ata, Özlem Çelebi, Levent Cansever, Mehmet Ali Bedirhan

Sağlık Bilimleri Üniversitesi Yedikule Göğüs Hastalıkları ve Göğüs Cerrahi SUAM

**GİRİŞ-AMAÇ:** Hastanemizde göğüs hastalıkları,göğüs cerrahisi,yoğun bakım,ameliyathane,onkoloji ve bronkoskopi bölümlerinde çalışan hemşirelere Bech-Anksiyete ölçeği anketi verilerek doldurtuldu.Bölümlere göre çalışan hemşirelerin, anksiyete düzeyini değerlendirmek istedik.

**MATERİYAL VE METOD:** Hastanemiz servislerde çalışan hemşirelere gönüllülük esası ile 21 soruluk Berch-Anksiyete ölçeği anketi doldurtulması istendi.Ankette 0-7 puan yok;8-15 puan- hafif;16-25 puan -orta;26-35 puan- şiddetli olarak değerlendirildi.

**BULGULAR:** Ankete 2´i erkek,58´i bayan hemşire katıldı.Bunların 8´i acil servis;4´ ü onkoloji;4´ü bronkoskopi;10´u göğüs cerrahisi;12´si yoğun bakım;5´i ameliyathane;17´si göğüs kliniklerinde çalışmaktadır.Genel olarak bakıldığında 16(%26,6)´sında anksiyete saptanmadı;15(%25)´nde hafif düzeyde;16(%26.6)´sında orta düzeyde ve 13(%21.6)´de şiddetli düzeyde anksiyete saptandı.

**SONUÇ:** Cerrahi servis hemşirelerin %50´de anksiyete saptanmazken,acil serviste %50,onkolojide %50,bronkoskopide %75,yoğun bakımda %41,6,ameliyathanede %60 ve göğüs hastalıkları hemşirelerinde ise %52,9 oranında orta/şiddetli anksiyete saptandı. Cerrahi hemşirelerinde anksiyetenin daha az oranda görülmesinin sebebi,hastaların genel durumlarının daha kötü gelip iyileşerek gitmeleri sonucunda olduğu tespit edildi. Acil servis,onkoloji,bronkoskopi,yoğun bakım,ameliyathane hemşirelerinde orta ve şiddetli anksiyete görülmesinin sebepleri ise, kapalı ortamda çalışma,hastalardaki mortalitenin yüksek olması ve hastaların durumundaki düzelmenin tam olmaması sonucuna bağlandı. Sonuçta,kişilerin anksiyete durumu çalıştıkları ortam,fiziki şartlar ile sosyal ortam ve hastaların tedavi sonuçları ile ilgili olduğu kanaatine varıldı.

Anahtar Kelimeler: anksiyete,anket,hemsire

# EP-206
# HEMŞİRELERİN TIBBİ HATALARA YÖNELİK TUTUMLARI VE ETKİLEYEN FAKTÖRLER

Merve Tarhan[1], Pınar Doğan[1], Ersin Ersoy[2]

[1]İstanbul Medipol Üniversitesi, Sağlık Bilimleri Fakültesi, Hemşirelik Bölümü
[2]Yedikule Göğüs Hastalıkları ve Göğüs Cerrahisi Eğitim ve Araştırma Hastanesi

**GİRİŞ-AMAÇ:** Hemşirelerin tıbbi hatalara yönelik tutumları arttıkça, hemşirelerin güvenlik raporlama sistemlerini kullanması kolaylaşacak ve yeni hataların önüne geçilebilecektir. Bu noktadan hareketle çalışmada, hemşirelerin örgütsel adalet ve destek algıları ile tıbbi hatalara yönelik tutumları arasındaki ilişkiyi belirlemek amacıyla gerçekleştirildi.

**GEREÇ-YÖNTEM:** Tanımlayıcı-ilişki arayıcı nitelikteki çalışma 1 Ocak-31 Mart 2017 tarihleri arasında özel bir hastane grubuna bağlı hastanelerde çalışan 328 hemşire ile gerçekleştirildi. Verilerin toplanmasında Bireysel Özellikler Formu, Algılanan Destek Ölçeği, Örgütsel Adalet Ölçeği ve Tıbbi Hatalarda Tutum Ölçeği olmak üzere 75 soru ve 4 bölümden oluşan anket formu kullanıldı. Verilerin analizinde, tanımlayıcı testler, ki-kare testi, Pearson korelasyon analizi ve ikili lojistik regresyon analizi kullanıldı.

**BULGULAR:** Hemşirelerin %6,7'sinin tıbbi hatalarda olumsuz tutum gösterdiği belirlendi. Tıbbi hataya tanıklık eden hemşirelerin olumlu tutum gösteren grupta bulunma oranlarının istatistiksel olarak anlamlı derecede yüksek olduğu görüldü ($p<0,05$). Hemşirelerin prosedüral adalet algıları yükseldikçe tıbbi hatalara yönelik olumlu tutum gösteren grupta bulunma olasılıklarının 1,07 kat arttığı saptandı ($p<0,05$). Tıbbi hatalara tanıklık eden hemşirelerin 2,7 kat daha fazla olumlu tutum gösteren grupta yer aldığı belirlendi.

**SONUÇ:** Çalışmanın sonuçları prosedüral adalet algıları yüksek ve tıbbi hataya tanıklık eden hemşirelerin daha olumlu tutuma sahip olduğunu göstermektedir. Hemşirelerin tıbbi hatalara yönelik tutumlarının arttırılmasında, güvenlik raporlama sistemleri ile ilgili simülasyon temelli eğitimlerin verilmesi ve işleyişin şeffaf bir şekilde aktarılmasının etkili olabileceği düşünülmektedir.

**Anahtar Kelimeler:** hemşirelik, güvenlik raporlama sistemi, tıbbi hata

Tablo 1

**Tablo 1: Hemşirelerin Tanıtıcı Özelliklerinin Dağılımı ve THTÖ'ne Göre Olumlu ve Olumsuz Tutum Gruplarında Bulunma Oranlarının Karşılaştırılması (N=328)**

| Özellikler | Sayı | Yüzde | < 3 puan | | ≥ 3 puan | | Test ve p Değeri |
|---|---|---|---|---|---|---|---|
| | | | n | % | n | % | |
| **Yaş Grupları** | | | | | | | |
| 22 yaş ve altı | 93 | 28,4 | 10 | 3,0 | 83 | 25,3 | $x^2$=2,590 |
| 23-25 yaş | 130 | 39,6 | 17 | 5,2 | 113 | 34,5 | p=0,274 |
| 26 yaş ve üzeri | 105 | 32,0 | 7 | 2,1 | 98 | 29,9 | |
| **Cinsiyet** | | | | | | | |
| Kadın | 277 | 84,5 | 30 | 9,1 | 247 | 75,3 | $x^2$=4,414 |
| Erkek | 51 | 15,5 | 4 | 1,2 | 47 | 14,4 | p=0,520 |
| **Medeni Durum** | | | | | | | |
| Evli | 96 | 29,3 | 10 | 3,0 | 86 | 26,2 | $x^2$=0,000 |
| Bekâr | 232 | 70,7 | 24 | 7,3 | 208 | 63,5 | p=0,985 |
| **Eğitim Düzeyi** | | | | | | | |
| Sağlık Meslek Lisesi | 137 | 41,8 | 14 | 4,3 | 123 | 37,5 | $x^2$=4,416 |
| Ön Lisans | 50 | 15,2 | 9 | 2,7 | 141 | 12,5 | p=0,126 |
| Lisans ve üzeri | 141 | 43,0 | 11 | 3,3 | 130 | 39,7 | |

Tablo 2

**Tablo 2: Hemşirelerin Mesleki Özellikleri Dağılımı ve THTÖ'ne Göre Olumlu ve Olumsuz Tutum Gruplarında Bulunma Oranlarının Karşılaştırılması (N=328)**

| Özellikler | Sayı | Yüzde | < 3 puan | | ≥ 3 puan | | Test ve p Değeri |
|---|---|---|---|---|---|---|---|
| | | | n | % | n | % | |
| **Mesleki Deneyim Süresi** | | | | | | | |
| 1 yıl ve altı | 74 | 22,6 | 5 | 1,5 | 69 | 21,0 | $x^2$=4,416 |
| 2-4 yıl | 138 | 42,1 | 20 | 6,1 | 118 | 36,0 | p=0,110 |
| 5 yıl ve üzeri | 116 | 35,3 | 9 | 2,7 | 107 | 32,7 | |
| **Kurumsal Deneyim Süresi** | | | | | | | |
| 1 yıl ve altı | 108 | 32,9 | 10 | 3,0 | 98 | 29,9 | $x^2$=4,416 |
| 2-4 yıl | 156 | 47,6 | 9 | 5,8 | 137 | 41,8 | p=0,110 |
| 5 yıl ve üzeri | 64 | 19,5 | 5 | 1,5 | 59 | 18,0 | |
| **Çalışma Şekli** | | | | | | | |
| Gündüz | 105 | 32,0 | 13 | 3,9 | 92 | 28,0 | $x^2$=1,494 |
| Gece | 95 | 29,0 | 7 | 2,1 | 89 | 27,1 | p=0,474 |
| Dönüşümlü | 128 | 39,0 | 14 | 4,3 | 113 | 34,6 | |
| **Ağırlıklı Rolü** | | | | | | | |
| Bakım verici | 289 | 88,1 | 32 | 9,7 | 257 | 78,4 | $x^2$=1,307 |
| Yönetici | 39 | 11,9 | 2 | 0,6 | 37 | 11,3 | p=0,198 |
| **Tıbbi Hata Deneyimi** | | | | | | | |
| Var | 83 | 25,3 | 10 | 3,0 | 73 | 22,3 | $x^2$=0,338 |
| Yok | 245 | 74,7 | 24 | 7,3 | 221 | 67,4 | p=0,561 |
| **Tıbbi Hata Tanıklığı** | | | | | | | |
| Var | 177 | 54,0 | 12 | 3,7 | 165 | 50,3 | $x^2$=5,322 |
| Yok | 151 | 46,0 | 22 | 6,6 | 129 | 39,3 | p=0,021 |

Tablo 3

**Tablo 3: Ölçekler ve Alt Boyutlardan Alınan Puan Ortalamaları**

| Ölçekler ve Alt Boyutları | Ort. ± S.S. | Min.-Max. | Cronbach's Alfa Değeri |
|---|---|---|---|
| **Tıbbi Hatalarda Tutum Ölçeği (THTÖ)** | 57,76 ± 7,68 | 24-76 | 0,76 |
| Tıbbi Hata Algısı | 5,41 ± 1,80 | 2-10 | 0,65 |
| Tıbbi Hata Yaklaşımı | 25,68 ± 3,84 | 12-35 | 0,60 |
| Tıbbi Hata Nedenleri | 26,66 ± 4,25 | 7-35 | 0,72 |
| **Örgütsel Adalet Ölçeği (ÖAÖ)** | 59,87 ± 18,11 | 20-100 | 0,90 |
| Dağıtımsal Adalet | 13,48 ± 5,09 | 5-25 | 0,74 |
| Prosedüral Adalet | 18,00 ± 5,83 | 6-30 | 0,85 |
| Etkileşimsel Adalet | 28,38 ± 9,02 | 9-45 | 0,94 |
| **Algılanan Destek Ölçeği (ÖDÖ)** | 89,91 ± 20,79 | 37-45 | 0,95 |
| Öğretimsel Destek | 29,66 ± 5,27 | 12-45 | 0,83 |
| Yönetsel Destek | 26,67 ± 8,30 | 9-45 | 0,89 |
| Algılanan Adalet | 33,57 ± 10,18 | 11-55 | 0,92 |

Tablo 4

**Tablo 4: Hemşirelerin THTÖ ile ÖDÖ ve ÖAÖ'nin Alt Boyutları Arasındaki İlişki (N=328)**

| Ölçekler ve Alt Boyutları | r | p |
|---|---|---|
| **Örgütsel Adalet Ölçeği (ÖAÖ)** | 0,10 | 0,53 |
| Dağıtımsal Adalet | 0,34 | 0,02 |
| Prosedüral Adalet | 0,13 | 0,07 |
| Etkileşimsel Adalet | 0,10 | 0,07 |
| **Algılanan Destek Ölçeği (ÖDÖ)** | -0,008 | 0,88 |
| Öğretimsel Destek | 0,03 | 0,58 |
| Yönetsel Destek | -0,022 | 0,70 |
| Algılanan Adalet | -0,015 | 0,90 |

Tablo 5

**Tablo 5: Hemşirelerin Tıbbi Hatalara Yönelik Olumlu ya da Olumsuz Tutum Gösteren Grupta Bulunmasını Etkileyen Faktörler (N=328)**

| Değişkenler | β | SH | Wald | p Değeri | OR | %95 GA |
|---|---|---|---|---|---|---|
| **Hata Tanıklık (1)** | 0,991 | 0,387 | 6,568 | 0,010 | 2,694 | 1,263-5,748 |
| **Prosedüral Adalet** | 0,072 | 0,032 | 5,102 | 0,024 | 1,075 | 1,010-1,144 |

Nagelkerke R Square: 0,65

# EP-207
# HEMŞİRELİK ÖĞRENCİLERİNİN BİREYSELLEŞTİRİLMİŞ BAKIM ALGILARI İLE ETİK DUYARLILIK DÜZEYLERİ ARASINDAKİ İLİŞKİ

Pınar Doğan[1], Merve Tarhan[1], Ahu Kürklü[2]

[1]İstanbul Medipol Üniversitesi, Sağlık Bilimleri Fakültesi, Hemşirelik Bölümü
[2]İstanbul Bahçeşehir Üniversitesi, Sağlık Bİlimleri Fakültesi, Hemşirelik Bölümü

**AMAÇ:** Bireyselleştirilmiş bakım, hemşirelik felsefesi ve mesleki etik kodlarının temelini oluşturduğu insanın bireyselliğine olan inancın uygulama alanına yansıtılmasıdır. Bu kapsamda çalışmada hemşirelik öğrencilerinin bireyselleştirilmiş bakım algıları ile etik duyarlılık düzeyleri arasındaki ilişkiyi belirlemek amaçlanmıştır.

**YÖNTEM:** Tanımlayıcı-ilişki arayıcı nitelikteki çalışma, İstanbul'da bir vakıf üniversitesinin hemşirelik bölümünde öğrenim gören 300 öğrenci ile gerçekleştirildi. Kişisel Bilgi Formu, Bireyselleştirilmiş Bakım Skalası-Hemşire Versiyonu (BBAÖ) ve Etik(Ahlaki) Duyarlılık Ölçeğinden oluşan anket formu ile veriler toplandı. Tanımlayıcı testler, Mann Whitney-U testi, Kruskal Wallis analizi ve Spearman korelasyon analizi kullanılarak veriler değerlendirildi.

**BULGULAR:** Öğrencilerin BBAÖ Hemşire versiyonundan aldıkları ortalama toplam puanın 3,89±0,81 olduğu belirlenirken ADA ortalama puanlarının 72,00 ± 26,70 olduğu belirlendi. ADA ile BBAÖ ve arasındaki ilişki incelendiğinde, karar verme kontrolü ile yarar sağlama ve oryantasyon boyutları arasında pozitif yönde zayıf bir ilişki (r=0,20, r=0,22) bulunurken BBAÖ sıra ortalamaları ile oryantasyon alt boyutunda pozitif yönde zayıf bir ilişki bulundu (r=0,22).

**SONUÇ:** Çalışma sonuçlarına göre öğrencilerin bireyselleştirilmiş bakım algıları orta düzeyde bulunurken, etik duyarlılık düzeyleri yüksek olarak belirlenmiştir. Etik duyarlılıkları ile bireyselleştirilmiş bakım algıları arasında pozitif yönlü zayıf bir ilişki saptanmıştır. Bu sonuçlara göre öğrencilerin etik duyarlılıklarını bireye özel bakıma uygulayabilir yeterliliğe ulaşması için yenilikçi öğrenim yöntemlerinin öğrencilerinin donanımlı mezunlar olması noktasında önemli bir adım olacağı düşünülmektedir.

**Anahtar Kelimeler:** hemşirelik öğrencileri, etik duyarlılık, bireyselleştirilmiş bakım

# EP-208
# HEMŞİRELİK ÖĞRENCİLERİNİN ÖĞRENME STİLLERİ İLE KENDİ KENDİNE ÖĞRENMEYE HAZIROLUŞLUK DÜZEYLERİ ARASINDAKİ İLİŞKİ

Pınar Doğan[1], Merve Tarhan[1], Nihal Sunal[1], Ahsen Gülizar Kaya[2]

[1]İstanbul Medipol Üniversitesi, Sağlık Bilimleri Fakültesi, Hemşirelik Bölümü
[2]Altınbaş Üniversitesi, Sağlık Hizmetleri Meslek Yüksekokulu

**AMAÇ:** Hemşirelik öğrencilerinin, akademik başarılarının arttırılmasında öğrenim stillerinin yanı sıra kendi kendine öğrenmeye hazır oluşluk düzeylerinin de etkili olduğu düşünülmektedir. Bu noktadan hareketle çalışma, hemşirelik öğrencilerinin öğrenme stilleri ile kendi kendine öğrenmeye hazır oluşluk düzeyleri arasındaki ilişkinin belirlenmesi amacıyla gerçekleştirildi.

**YÖNTEM:** Tanımlayıcı-ilişki arayıcı nitelikteki çalışma, İstanbul'da bir vakıf üniversitesinin hemşirelik bölümünde öğrenim gören 411 öğrenci ile gerçekleştirildi. Kişisel Bilgi Formu, Kolb Öğrenme Stilleri Envanteri(ÖSE) ve Kendi Kendine Öğrenmeye Hazıroluş Ölçeği'nden(KKÖHO) oluşan anket formu ile veriler toplandı. Tanımlayıcı testler, Mann Whitney-U testi, Kruskal Wallis analizi ve Spearman korelasyon analizi kullanılarak veriler değerlendirildi.

**BULGULAR:** Öğrencilerin, ağırlıklı olarak özümseyen (%28,2) ve ayrıştıran (%27,3) öğrenme stiline sahip olduğu belirlenirken, KKÖHÖ'nden aldıkları puan ortalamasının 162,52 ± 26,63 olduğu görüldü. Öğrencilerin ÖSE ve KKÖHO'nden aldıkları sıra ortalamaları arasında anlamlı bir ilişki saptanmadı ($r<0,25$, $p>0,05$).

**SONUÇ:** Araştırmanın sonuçları, öğrencilerin ağırlıklı olarak özümseyen ve ayrıştıran öğrenme stiline sahip olduğunu ve öğrenme stilleri ile kendi kendine öğrenmeye hazır oluşluk düzeyleri arasında anlamlı bir ilişki bulunmadığını göstermektedir. Elde edilen sonuçlar doğrultusunda, nitelikli hemşireler yetiştirmede öğrencilerin öğrenme stillerine göre yapılandırılacak yenilikçi öğrenim yöntemlerinin kullanılmasının önemli bir adım olacağı düşünülmektedir.

**Anahtar Kelimeler:** hemşirelik öğrencileri, öğrenme stili, kendi kendine öğrenme

## EP-209
## SİGARA KULLANIMI KİŞİSEL İMAJI ETKİLER Mİ?: TOPLUMDA YAPILMIŞ BİR ÇALIŞMA

Merve Tarhan, Pınar Doğan, Merve Akbudak, Tuğçe Yeni, Betül Akkaya, Büşra Atik, Büşra Varlık

İstanbul Medipol Üniversitesi, Sağlık Bilimleri Fakültesi, Hemşirelik Bölümü

**GİRİŞ:** Sigara bıraktırma danışmanlığının başarıyla sonuçlanmasında, sigara kullanımının kişisel imaj üzerine olan etkilerinin belirlenmesinin etkili olabileceği düşüncesiyle gerçekleştirilen çalışmada, sigara kullanımının toplumdaki imajının belirlenmesi amaçlandı.

**YÖNTEM:** Tanımlayıcı nitelikteki çalışma, İstanbul ilinde yaşayan 999 birey ile gerçekleştirildi. Verilerin toplanmasında Kişisel Bilgi Formu ve Sigara ve Kişisel İmaj Anketi (SKİA) oluşan 61 soru ve 2 bölümden oluşan anket formu kullanıldı. Verilerin analizinde yüzdelik dağılım, Mann Whitney-U testi ve Kruskall Wallis testi kullanıldı.

**BULGULAR:** Katılımcıların %26,1'inin sigara kullanmakta olduğu görüldü. SKİA'nın alt boyutlarından aldıkları en yüksek puan ortalamasının ''Olumsuz Sağlık Etkisi'', en düşük puan ortalamasının ise ''Öz Saygı'' alt boyutuna ait olduğu görüldü. Sigara kullanan bireylerin, iletişim yeterliliği ve aktiflik, özsaygı ve sosyallik alt boyutlarından aldıkları sıra ortalaması çok ileri düzeyde anlamlı derecede yüksekti ($p<0,001$). Hiç sigara kullanımı olmayan bireylerin, olumsuz sağlık etkisi, kaytarma ve diğerlerini olumsuz etkileme, çevreyi rahatsız etme, özgüven eksikliği, olumsuz fiziksel görüntü, stres ve sinirlilik alt boyutlarından aldıkları sıra ortalaması çok ileri düzeyde anlamlı derecede yüksekti ($p<0,001$).

**SONUÇ:** Sigara bıraktırmaya yönelik girişimlerde, sigaranın bir iletişim ve sosyalleşme aracı olmadığı görüşüne ve sigara kullanmayan kişilerde yarattığı olumsuz fiziksel, psikolojik ve sosyal etkilerine odaklanılmasının etkili olabileceği düşünülmektedir.

**Anahtar Kelimeler:** sigara, sigara bıraktırma, kişisel imaj, toplum

# EP-210
# NONİNVAZİV MEKANİK VENTİLASYON KONUSUNDA HEMŞİRELERİN BİLGİ DÜZEYLERİNİN DEĞERLENDİRİLMESİ

Ebru Sengul Parlak[1], Bedriye Öztürk[2], Ayşegül Karalezli[3], Hatice Canan Hasanoğlu[3]

[1]Ankara Atatürk Eğitim ve Araştırma Hastanesi, Göğüs Hastalıkları Kliniği, Ankara
[2]Ankara Atatürk Eğitim ve Araştırma Hastanesi, Göğüs Hastalıkları Yoğun Bakım Hemşireliği, Ankara
[3]Yıldırım Beyazıt Üniversitesi Tıp Fakültesi, Göğüs Hastalıkları Anabilim Dalı, Ankara

**GİRİŞ:** Noninvazin mekanik ventilasyon (NIMV), endotrakeal tüp kullanılmadan bir maske aracılığı ile pozitif basınçlı solunum desteği sağlayan bir yöntemdir. Akut ve kronik solunum yetezliği olan hastalarda mortaliteyi ve morbiditeyi azalttığı bilinmektedir. Son yıllarda cihaz teknolojisindeki gelişmelerle birlikte oldukça yaygın kullanım alanı bulmaktadır. Bu çalışmada bir eğitim araştırma hastanesinde dahili, cerrahi klinikler ile dahili ve cerrahi yoğun bakım ünitelerinde çalışan hemşirelere NIMV uygulamaları konusunda bir anket uygulandı ve hemşirelerin bu konudaki bilgi düzeylerini ölçmek hedeflendi.

**GEREÇ-YÖNTEM:** Bu tanımlayıcı anket çalışması için Ankara Atatürk Eğitim Araştırma Hastanesi'nde dahili ve cerrahi klinikler ile yoğun bakım ünitelerinde çalışan 100 hemşire gönüllü olarak değerlendirildi, NIMV uygulaması yapan 64 hemşire çalışmaya dahil edildi. Uygulanan anket hemşirelerin demografik özellikleri, NIMV uygulaması, uygulama araçları uygulama yerleri, endikasyon ve kontrendikasyonları, komplikasyonları ve avantajları konusunda 19 soru içeriyordu. Doğru yanıtlar 1 puan, yanlış yanıtlar 0 puan olarak değerlendirildi.

**BULGULAR:** Katılımcıların yaş ortalaması 32,67±6,45, 11'i (%17,2) erkek, 53'ü (%82,8) kadındı. %82,8'i 5 yılın üzerinde tecrübeye sahipti. Hemşirelerin 18'i servis, 46'sı YBU'de çalışmaktaydı. Hemşirelerin 20'si (%31,2) NIMV konusunda eğitim aldığını ifade etti. En sık eğitim kaynağı hemşire arkadaşları %14,1 olarak gösterildi. Hemşirelerin %68,8'i NIMV konusunda eğitim almadığını ancak uygulama yaptığını belirtti. Anket değerlendirmesi konusunda en yüksek puanlamayı göğüs hastalıkları yoğun bakım hemşireleri aldı.

**TARTIŞMA:** NIMV son yıllarda akut ve kronik solunum yetmezliğinde oldukça sık kullanılan ve yoğun bakım dışında da uygulanabilen bir yöntemdir. Yoğun bakım üniteleri ve göğüs hastalıkları klinikleri dışında multidisipliner hastanelerde diğer kliniklerde de kullanılabilmektedir. Bu çalışmada hemşirelerin büyük bir kısmının NIMV konusunda herhangi bir eğitim almadığını ancak NIMV uygulaması yaptığı ifade etti. Bu hemşirelerin bir kısmının yoğun bakım servisileri ve göğüs hastalıkları kliniği dışında görev yaptığı izlendi. NIMV eğitimli personel ve hastanın yakın takibi ile uygulama yapılması gereken bir yöntemdir. Uygulama yapacak kliniklerde bu konudaki eğitimlerin yaygınlaştırılması ve periyodik aralıklarla eğitimlerin tekrarlaması tedavi etkinliği ve komplikasyon oranlarını azaltacaktır.

**Anahtar Kelimeler:** Noninvaziv mekanik ventilasyon, hemşire, anket

## EP-211
## HEMŞİRELİK ÖĞRENÇİLERİNİN YAŞLI SAĞLIĞINI DEĞERLENDİRME BECERİLERİNİN ARTTIRILMASINDA SİMULASYONUN ETKİSİ

Pınar Doğan, Merve Tarhan

İstanbul Medipol Üniversitesi, Sağlık Bilimleri Fakültesi, Hemşirelik Bölümü

**GİRİŞ:** Dünyada ve ülkemizde nüfusun yaşlanmasıyla sağlık bakımına olan gereksinimleri arttığından yaşlı bireylerin bakım gereksinimlerinin belirlenmesinde sağlık durumunun değerlendirilmesi önemlidir. Bu çalışma, Geriatri Hemşireliği dersini alan öğrencilerin yaşlı sağlığını değerlendirme becerilerinin arttırılmasında standardize hasta simülasyonunun etkisinin belirlenmesi amacıyla gerçekleştirildi.

**YÖNTEM:** Yarı deneysel nitelikteki çalışma, İstanbul'da bir vakıf üniversitesinin hemşirelik bölümünde öğrenim gören 53 öğrenci ile gerçekleştirildi. Kişisel Bilgi Formu, Yaşlılara Karşı Tutum Ölçeğinden(YKTÖ) oluşan anket formu, Dönem Sonu Bilgi Sınavı ve Yaşlı Sağlığının Değerlendirilmesine İlişkin Objektif Yapılandırılmış Klinik Sınav ile veriler toplandı. Tanımlayıcı testler kullanılarak veriler değerlendirildi.

**BULGULAR:** Öğrencilerin, yaş ortalaması 22,32±1,46 iken %94,3'ü kadındı. Öğrencilerin genel ağırlıklı not ortalaması 2,94±0,22 idi. Öğrencilerin YKTÖ'nden aldıkları puan ortalaması 112,30±12,39 olduğu belirlendi. Öğrencilerin dönem sonu sınavından aldıkları ortalama puan 76,58 olarak belirlenirken 1.Gözlemci tarafından değerlendirilen OSCE puan ortalaması 30,26±7,11(min:16-max:47), 2.Gözlemci tarafından değerlendirilen OSCE puan ortalaması ise 29,75±7,18(min:14-max:51) olarak bulundu. Öğrencilerin simülasyon deneyimlerinin klinik uygulamaya etkisini değerlendirme puan ortalaması 8,15±1,62(min:3-max:10). Olduğu saptandı.

**SONUÇ:** Araştırmanın sonuçları, geriatri dersini alan öğrencilerin teorik sınav başarılarının yüksek olmasına rağmen simülasyon ortamında gerçeğe benzer bir durumla karşılaştıklarında başarımlarının istendik düzeyde olmadığını göstermektedir. Bu noktadan hareketle öğrencilerin mezuniyet sonrası sağlık bakım hizmeti alacak olan bireylere güvenli ve nitelikli bakımı verebilmeleri için simülasyon gibi öğrencinin aktif rol alacağı öğretim stratejilerinin kullanılmasının önemli bir adım olacağı düşünülmektedir.

**Anahtar Kelimeler:** hemşirelik, öğrenci, yaşlı sağlığı değerlendirme

## EP-212
## ÜÇÜNCÜ BASAMAK DEVLET HASTANESİNDE ÇALIŞAN SAĞLIK PERSONELİN SİGARA İÇME ÖZELLİKLERİ

Sultan Aydın, Canan Uygur

SBÜ Yedikule Göğüs Hastalıkları ve Göğüs Cerrahisi Eğitim ve Araştırma Hastanesi SUAM

**AMAÇ:** Bu çalışmada üçüncü basamak bir devlet hastanesinde çalışan sağlık personelinin sigara içme özellikleri, kullandıkları sigaranın nikotin düzeyleri ve özeliklerin cinsiyete göre farklılık gösterip göstermediğini belirlemeyi amaçladık.

**GEREÇ-YÖNTEM:** Üçüncü basamak bir devlet hastanesinde çalışan sigara içen 301 sağlık personelinin exhale CO düzeyleri, Bedfont Pico Smokerlyzer cihazı (50 ppm CO havası) ile kalibre edilerek ölçüldü. Ayrıca günde içilen sigara adedi, kullandıkları sigaranın paket üzerinde yazan nikotin düzeyleri ve sigarayı içine çekme sıklığı sorgulandı.

**BULGULAR:** Sigara içicilerin 55 (%25,6)' i kadın 224 (%74,4)' erkek idi. Çalışanların yaş ortalaması: 37±7 Çalışanların ortalama PPM değerleri 15.93±11.68, günde içilen sigara medyan değeri 13 (min: 1-Max: 60). Nikotin düzeyi <0.6 olan 96 (%31.9), ≥0.6-<1 olan 152 (% 50.5), ≥1 olan 53 (% 17.6) kişi vardı. Nikotin düzeyi <0.6 olan sigara içenlerde CO düzey 13.21 ppm, ≥0.6-<1 olanlarda 15.28, ≥1 olanlarda 22.67 ppm bulunmuş olup, aralarındaki ilişki istatistiksel olarak anlamlıydı($p<0.001$). İçine çekme durumuna bakıldığında; Hiç ve bazen çeken 87 (28.9) kişi, daima çeken 214 (71.1) kişiydi. Kadınlarda Yaş, PPM, içilen sigara adedi ve nikotin düzeyi erkeklere göre anlamlı bulunmadı (sırası ile; $p>0.05$, $p>0.05$, $p>0.05$, $p>0.05$). Kadınlarda derin sigara içine çekme oranı 48 (%62,3) iken erkeklerde 166 (%74,1) olup aralarındaki fark istatistiksel olarak anlamlıydı ($p<0.05$). Sigara nikotin düzeyi ile exhale CO düzeyi arasında korelasyon 0.25($p<0.001$), içine çekme ile exhale CO arasında 0.19($p<0.01$) korelasyon bulundu.

**SONUÇ:** Üçüncü basamak devlet hastanesinde çalışan sağlık personelinin sigarayı derin içine çekme oranı, erkeklerde daha fazla olduğu bulunmuştur. Kullandıkları sigaranın nikotin düzeyleri, CO değerleri üzerinde ilişkilidir.

**Anahtar Kelimeler:** sigara, personel, nikotin

# EP-217
# ACİL HEMŞİRELERİNİN UYKU KALİTESİ VE ETKİLEYEN FAKTÖRLER

Şeyma Özden[1], Ahsen Gülizar Kaya[2], Ersin Ersoy[3]

[1]Recep Tayyip Erdoğan Üniversitesi Eğitim ve Araştırma Hastanesi, Kardiyovasküler Cerrahi Servisi, İstanbul
[2]İstanbul Kemerburgaz Üniversitesi, Sağlık Hizmetleri Meslek Yüksekokulu, İstanbul
[3]Yedikule Göğüs Hastalıkları ve Göğüs Cerrahisi Eğitim ve Araştırma Hastanesi, İstanbul

**GİRİŞ:** Acil servisin diğer birimlere göre daha hareketli olması hemşirelerin daha yorgun olmasına dolayısıyla daha fazla uyku problemlerine neden olabileceği düşüncesinden yola çıkılarak gerçekleştirilen çalışmada acilde çalışan hemşirelerin uyku kalitesinin ve etkileyen faktörlerin belirlenmesi amaçlandı.

**YÖNTEM:** Tanımlayıcı nitelikteki çalışma, İstanbul Avrupa yakasında Kamu Birliği Kurumuna bağlı 6 hastanenin acil servisinde çalışan 126 hemşire ile gerçekleştirildi. Verilerin toplanmasında Kişisel Bilgi Formu ve Pittsburgh Uyku Kalitesi İndekis (PUKİ) olmak üzere iki bölümden oluşan anket formu ile toplandı. Verilerin analizinde tanımlayıcı testler, Mann Whitney U testi, Kruskal Wallis Analizi ve ikili lojistik regresyon analizi kullanıldı.

**BULGULAR:** Hemşirelerin %78,6'sının uyku kalitesinin düşük olduğu belirlendi. Hemşirelerin uyku kalitesi düşük ya da yüksek grupta bulunma oranları ile yaş grupları, eğitim ve çalışma şekli arasında istatistiksel olarak anlamlı farklılık bulundu ($p<0,05$). Yapılan lojistik regresyon analizinde,lisans/lisansüstü mezunu hemşirelerin sağlık meslek lisesinden mezun olanlara göre yaklaşık 5,5 kat ve gece vardiyasında çalışan dönüşümlü vardiyada çalışanlara göre yaklaşık 4 kat daha fazla uyku kalitesi yüksek olan grupta yer aldığı belirlendi ($p<0,05$).

**SONUÇ:** Acil hemşirelerinin çalışma çizelgelerinin düzeltilmesi, vardiyalı çalışmanın olumsuz etkileri ile baş edebilmede bilgilendirilmeleri ve kurumların hemşirelerin uyku kalitesini değerlendirmesi ve aktif koruyucu sistemleri geliştirilmesi önerilmektedir.

**Anahtar Kelimeler:** uyku, uyku kalitesi, vardiya, acil

Tablo 1

**Tablo 1: Hemşirelerin Bireysel Özelliklerinin Dağılımı ve PUKİ'ye Göre Riskli ya da Normal Grupta Bulunma Oranlarının ile Karşılaştırılması (N=126)**

| Özellikler | Sayı | Yüzde | ≤5 puan | | ≥5 puan | | Test ve p Değeri |
|---|---|---|---|---|---|---|---|
| | | | n | % | n | % | |
| **Yaş** | | | | | | | |
| 22 yaş altı | 28 | 22,2 | 0 | 0 | 28 | 22,2 | $x^2$=13,981 |
| 23-29 yaş | 54 | 42,9 | 19 | 15,1 | 35 | 27,8 | p=0,001 |
| 30 yaş ve üzeri | 44 | 34,9 | 8 | 6,3 | 36 | 28,6 | |
| **Cinsiyet** | | | | | | | |
| Kadın | 63 | 50,0 | 13 | 10,3 | 50 | 39,7 | $x^2$=0,047 |
| Erkek | 63 | 50,0 | 14 | 11,1 | 49 | 38,9 | p=0,828 |
| **Medeni Durum** | | | | | | | |
| Evli | 53 | 42,1 | 11 | 8,7 | 42 | 33,3 | $x^2$=0,025 |
| Bekâr | 73 | 57,9 | 16 | 12,7 | 57 | 45,2 | p=0,875 |
| **Çocuk Sahibi** | | | | | | | |
| Var | 50 | 39,7 | 9 | 7,1 | 41 | 32,5 | $x^2$=0,579 |
| Yok | 76 | 60,3 | 18 | 14,3 | 58 | 46,0 | p=0,447 |
| **Eğitim Durumu** | | | | | | | |
| Sağlık Meslek Lisesi | 48 | 38,1 | 4 | 3,2 | 44 | 34,9 | $x^2$=16,179 |
| Ön Lisans | 27 | 21,4 | 3 | 2,4 | 24 | 19,0 | p=0,000 |
| Lisans/LisansüstÜ (4 kişi) | 51 | 40,5 | 20 | 15,9 | 31 | 24,6 | |
| **Mesleki Deneyim Süresi** | | | | | | | |
| 5 yıl altı | 53 | 42,1 | 14 | 11,1 | 39 | 31,0 | $x^2$=1,545 |
| 5-9 yıl | 49 | 38,9 | 8 | 6,3 | 41 | 32,5 | p=0,462 |
| 10 yıl ve üzeri | 24 | 19,0 | 5 | 4,0 | 19 | 15,1 | |
| **Acil Deneyim Süresi** | | | | | | | |
| 1 yıl ve altı | 44 | 34,9 | 11 | 8,7 | 33 | 26,2 | $x^2$=0,918 |
| 2-5 yıl | 35 | 27,8 | 8 | 6,3 | 27 | 21,4 | p=0,632 |
| 6 yıl ve üzeri | 47 | 37,3 | 8 | 6,3 | 39 | 31,0 | |
| **Çalışma Şekli** | | | | | | | |
| Gündüz Ağırlıklı | 28 | 22,2 | 2 | 1,6 | 26 | 20,6 | $x^2$=8,607 |
| Gece Ağırlıklı | 36 | 28,6 | 7 | 5,6 | 29 | 23,0 | p=0,041 |
| Dönüşümlü | 62 | 49,2 | 18 | 14,3 | 44 | 34,9 | |

# EP-218
# KRONİK SOLUNUM SİSTEMİ HASTALIĞI OLAN HASTALARININ OKSİJEN KONSANTRATÖRÜNE UYUMLARI

Hülya Bulut, Elvan Soner, Sevil Uzun, Sibel Arabacı, Feriha Öz

SBÜ. İzmir Dr. Suat Seren Göğüs Hastalıkları ve Cerrahisi Eğitim ve Araştırma Hastanesi

Kronik hastalıklar; hastalık yükü, etkilenen bireylerin yaşam kalitesinin azalması ve erken ölümlerin yanı sıra aile, toplum ve toplum ekonomisi üzerinde de büyük olumsuz etkiler oluşturmaktadır. Kronik hastalıklar ülkemiz açısından da büyük önem taşımaktadır. Türkiye Ulusal Hastalık Yükü Çalışması (2011) verilerine göre; ülkemizdeki ölümlerin %71'inin kronik hastalıklar nedeniyle oluştuğu ve ulusal düzeyde ölüme neden olan ilk yirmi hastalık içinde bulaşıcı olmayan kronik hastalıkların ilk sıralarda yer aldığı ve önemli hastalık yüküne neden olduğu saptanmıştır. KOAH'ta hastalık ilerledikçe, dispne ve yorgunluk gibi semptomlar nedeniyle fiziksel aktivite düzeyinde azalma meydana gelir. Hareketsiz yaşam biçiminin yarattığı etkiyle hastaların günlük yaşam aktivitelerini yerine getirmeleri giderek zorlaşır. Kronik solunum yetmezliğinde(KSY); pulmoner hipertansiyon, polisitemi ve kor pulmonalenin en önemli nedeni kronik hipoksidir. Kronik hipoksi durumlarında hastaların durumlarına göre; oksijen konsantratörü, nebülizatör, noninvaziv mekanik ventilatör kullanılmaktadır. Kronik solunum yetmezliği olan hastalara uzun süreli oksijen verilmesi (günde >15 saat) sağkalımı arttırır ve pulmoner arter basıncı, polisitemi (hematokrit >%55), egzersiz kapasitesi, akciğer mekanikleri ve mental durum üzerinde yararlı etkiler sağlar. Oksijen tedavisindeki esas amaç; istirahat düzeyi PaO2 değerinin en az 60 mmHg düzeyine çıkararak veya SaO2 değerini en az %90 düzeyinde tutarak yeterli oksijen erişimini sağlamak ve yaşamsal organların fonksiyon kaybını önlemektir.

**GEREÇ YÖNTEM:** Araştırmanın Amacı: Kronik solunum sistemi hastalığı olan hastalarının oksijen konsantratörüne uyumlarını değerlendirmek amacıyla yapılmıştır. Araştırmanın Yapıldığı Yer ve Özellikleri: SBÜ. İzmir Dr. Suat Seren Göğüs Hastalıkları ve Cerrahisi Eğitim ve Araştırma Hastanesinde göğüs servislerinde 21 Eylül - 21 Aralık 2015 tarihleri arasında yürütülmüştür. Veri Toplama Araçları: Araştırma verilerinin toplanmasında, bireylerin sosyo-demografik özellikleri, hastaların klinik özellikleri, hastaların kullandığı solunum cihazları ile ilgili veriler içeren anket formu kullanıldı. Araştırma verilerinin analizi, SPSS 21,0 bilgisayar programında, sayı, yüzdelik dağılımları ve aritmetik ortalama kullanılarak çözümlenmiştir. Çalışmamızda; hastaların % 19,i oksijen konsantratörünü düzenli kullanmadıklarını ve kullanmama nedenlerini %6.3 ü gereksinim duymadığını, % 3,2 'si gürültü,% 2,7'si konsantratörün bozulmasından dolayı olduğu bulunmuştur. Diğer nedenler de eğitim verilmemesi, baş ağrısı, cihazın bakım sorunu olması, hareket kısıtlanması ve elektrik tüketiminin çok olmasıdır.

**SONUÇ:** *Hastaya uygun cihazın verilmesi ve cihazın kullanımının öğretilmesi açısından en büyük sorumluluk yeterince bilgi ve beceriye sahip olunması koşuluyla sağlık çalışanlarına düşmektedir. *Hastalara cihazlarını doğru olarak kullanmaları öğretilmelidir.

**Anahtar Kelimeler:** KOAH, Oksijen Konsantratörü, Hasta Uyumu

Tablo 1

| Tablo 1:Hastaların Sosyo-Demografik Özelliklerinin Dağılımı | | N | % |
|---|---|---|---|
| Yaş | 58-77 | 185 | 55,2 |
| Cinsiyet | Erkek | 223 | 66,4 |
| Öğrenim Durumu | İlköğretim | 189 | 56,4 |
| Meslek | Emekli | 198 | 59,1 |
| Gelir Durumu | Kısmen Yeterli | 145 | 43,3 |
| Yaşadığı Yer | İl | 173 | 43,3 |

Tablo 2

| Tablo 2: Hastaların Klinik Özellikleri | | N | % |
|---|---|---|---|
| Poliklinik başvuru | 6 ve üzeri | 137 | 40,9 |
| Acil başvuru | 1-2 kez | 131 | 39,1 |
| Solunum cihazı kullanımından sonra hastaneye başvuru süresinde değişiklik durumu | Evet | 209 | 62,4 |
| Hastalığının adını bilme durumu | KOAH | 238 | 71,1 |
| Sigara kullanım durumu | Sigarayı bıraktım (1-2 paket,31-40 yıl) | 66 | 19,7 |

Tablo 3

| Tablo 3: Oksijen Konsantratörü Kullanma Durumu | | N | % |
|---|---|---|---|
| Oksijen konsantratörünü düzenli kullanma durumu | Evet | 271 | 80,9 |
| | Hayır | 64 | 19,1 |
| Toplam | | 335 | 100 |

Tablo 4

| Tablo 4: Oksijen Konsantratörü Kullanmama Durumu | | N | % |
|---|---|---|---|
| Oksijen konsantratörünü düzenli kullanamama nedeni/nedenleriniz | Konsantratörün bozulması | 9 | 2,7 |
| | Gürültü | 11 | 3,2 |
| | Bakım Sorunu Pahalılık+Bakım olmaması | 5 | 1,5 |
| | Elektrik sorunu | 3 | 0,9 |
| | Baş ağrısı | 5 | 1,5 |
| | Hareket kısıtlanması | 4 | 1,2 |
| | Gereksinim duymama | 21 | 6,3 |
| | Eğitim verilmemesi | 6 | 1,8 |
| Toplam | | 64 | 19,1 |

# EP-219
# KRONİK SOLUNUM SİSTEMİ HASTALIĞI OLAN HASTALARININ NEBÜLİZATÖR CİHAZ KULLANIM UYUMLARI

Hülya Bulut, Feriha Öz, Elvan Soner, Sevil Uzun, Sibel Arabacı

SBÜ.İzmir Dr. Suat Seren Göğüs Hastalıkları ve Cerrahisi Eğitim ve Araştırma Hastanesi

Solunum sisteminin kronik hastalıkları, bireylerde ciddi şekilde hayatı sınırlayan morbidite ve mortaliteye sebep olan önemli hastalıklardandır. Gerek astım, gerekse KOAH tanısı olan hastaların tedavilerinde kullanılan inhalasyon ilaçları ve inhalasyon ilaç kullanımını kolaylaştıran cihazlar giderek daha da önem kazanmaya başlamıştır. İnhalasyon cihazlarının astım tedavisinde ilk kullanım denemeleri 1930 ve sonrası yıllara aittir. Yaklaşık 80 yıllık teknolojik gelişmeler inhalasyon cihazlarının kullanımında büyük kolaylıklar sağlamıştır. Bu ilaçların doğru, uygun doz ve hedef organa yönelik kullanımı ise gerek astım, gerekse KOAH prognozunda oldukça yararlı sonuçlar elde edilmesine yol açmıştır. İnhalasyon yolunun oral veya parenteral yola göre avantajının daha fazla olması hem hastaları, hem de doktorları tedavide oldukça rahatlatmaktadır. Böylece sistemik dolaşıma fazla katılmayan ilaçların olası yan etkileri büyük oranda görülmemektedir. Gerek astımda, gerekse KOAH'ta inhalasyon tedavisinin oral veya subkutan yola göre daha erken ve daha etkili olması yüz güldürücü sonuçlar elde edilmesini sağlamaktadır. Solunum yoluyla verilen ilaçların etkili olması için doğru şekilde kullanılması gerekir. İlaçlar, doktorun önerdiği şekilde kullanılmalıdır, önerilenden fazla kullanılmamalıdır.

Nebülizasyon tedavisinin amacı bir ilacın tedavi edici dozunun solunabilir tanecikler halinde püskürtülmesiyle mümkün olduğunca kısa bir sürede ilacın akciğerlere ulaşmasını sağlamaktır. Nebülizatör Cihaz Kullanım Aşamaları

•Öncelikle nebulizatör cihazını kullanıma hazırlayın. Folyo ambalajdan bir adet nebul ilaç çıkartın, nebül ilacı açın ve tamamını nebulizatörün ilaç haznesine boşaltın.

•İlaç haznesini kapatın, ağızlık (ya da maske) parçasını takın

•Cihazı çalıştırın, buhar şeklinde ilaç geldiğini görün

•Ağızlığı dudaklarınız arasına alarak (ya da maskeyi yüzünüze kapatarak) yavaş ve derin bir şekilde nefes alıp vermeye başlayın. Aldığınız her nefesi 1-2 saniye kadar tutun.

•Haznedeki ilaç tamamen bitinceye kadar bu işleme devam edin.

Araştırmanın Amacı: Kronik solunum sistemi hastalığı olan hastalarının nebülizatöre uyumlarını değerlendirmek amacıyla yapılmıştır.

Araştırmanın Türü: Araştırma, tanımlayıcı tipte bir çalışmadır.

Araştırmanın Yapıldığı Yer ve Özellikleri: SBÜ. İzmir Dr. Suat Seren Göğüs Hastalıkları ve Cerrahisi Eğitim ve Araştırma Hastanesinde göğüs servislerinde 21 Eylül - 21 Aralık 2015 tarihleri arasında yürütülmüştür.

Araştırma Evreni ve Örneklemi: Dr. Suat Seren Göğüs Hastalıkları ve Cerrahisi Eğitim ve Araştırma Hastanesinde göğüs servislerinde yatarak tedavi alan 345 hasta evreni oluşturmaktadır.

Hastaların % 94' ünün cihazın hazırlığını ve kurulumunu, % 95,12 inin de ilacın cihaza konulmasını ve kullanılmasını bildiği saptanmıştır.

**Anahtar Kelimeler:** KOAH, Nebülizatör Cihazı, Hasta Uyumu

RESIM 1

Tablo 1

| Tablo 1:Hastaların Sosyo-Demografik Özelliklerinin Dağılımı | | N | % |
|---|---|---|---|
| **Yaş** | 58-77 | 185 | 55,2 |
| **Cinsiyet** | Erkek | 223 | 66,4 |
| **Öğrenim Durumu** | İlköğretim | 189 | 56,4 |
| **Meslek** | Emekli | 198 | 59,1 |
| **Gelir Durumu** | Kısmen Yeterli | 145 | 43,3 |
| **Yaşadığı Yer** | İl | 173 | 43,3 |

Tablo 2

| Tablo 2: Hastaların Klinik Özellikleri | | N | % |
|---|---|---|---|
| **Poliklinik başvuru** | 6 ve üzeri | 137 | 40,9 |
| **Acil başvuru** | 1-2 kez | 131 | 39,1 |
| **Solunum cihazı kullanımından sonra hastaneye başvuru süresinde değişiklik durumu** | Evet | 209 | 62,4 |
| **Hastalığının adını bilme durumu** | KOAH | 238 | 71,1 |
| **Sigara kullanım durumu** | Sigarayı bıraktım (1-2 paket,31-40 yıl) | 66 | 19,7 |

Tablo 3

| Tablo 3: Nebülizatör Cihazının Malzemelerinin Temizliğinin Yapılma Durumu | | N | % |
|---|---|---|---|
| Nebülizatör cihazı aparatlarının (maske, ilaç haznesi vb.) temizliğini yapma durumu | Evet | 163 | 89,1 |
| | Hayır | 20 | 10,9 |
| **Toplam** | | **183** | **100** |

Tablo 4

| Tablo 4: Nebülizatör Cihazının Malzemelerinin Temizliğine İlişkin Bilgiler | | N | % |
|---|---|---|---|
| Nebülizatör cihazı aparatlarının temizliğini yapma sıklığı | Her gün | 40 | 21,9 |
| | Haftada 1-2 kez | 93 | 50,8 |
| | Ayda 1-2 kez | 30 | 16,4 |
| Nebülizatör cihazının temizliğinin nasıl yapıldığı | Duru su | 92 | 50,3 |
| | Bebek şampuanı/sabunlu su | 51 | 27,9 |
| | Diğer | 20 | 10,9 |
| **Toplam** | | **163** | **89,1** |

# EP-220
# KRONİK SOLUNUM SİSTEMİ HASTALIĞI OLAN HASTALARININ NIMV UYUMLARI

Hülya Bulut, Sibel Arabacı, Sevil Uzun, Elvan Soner, Feriha Öz

SBÜ.İzmir Dr. Suat Seren Göğüs Hastalıkları ve Cerrahisi Eğitim ve Araştırma Hastanesi

KOAH akut atağında mekanik ventilasyon desteği iki farklı yöntemle uygulanılabilir: maske aracılığı ile uygulanan noninvaziv pozitif basınçlı ventilasyon ve entübe edilerek uygulanan invaziv mekanik ventilasyon. Son 30 yılda yoğun bakımların yaygınlaşması ve gelişmesi, uygulayıcıların bu yöntemler konusunda tecrübelerinin artması gibi nedenlerle mekanik ventilasyon kullanımı çok yaygınlaşmıştır. KOAH'a bağlı akut solunum yetmezliklerinde NIMV kullanımı ile fizyolojik parametrelerde, solunum paterninde ve arter kan gazlarında düzelme olduğu, komplikasyonların, hastanede kalış süresinin ve mortalitenin azaldığı randomize kontrollü çalışmalarla gösterilmiştir. Solunum yetmezliği olan KOAH'lı hastalarda bazen oksijen tedavisinin yanı sıra hastaların akciğerlerindeki yükü hafifletmek ve solunumu kolaylaştırmak amacıyla, basınç desteği sağlayan CPAP, BIPAP ya da BIPAP-ST gibi cihazlar kullanılmaktadır. KOAH'a bağlı akut solunum yetmezliklerinde NIMV endikasyonları giderek artan orta/ağır derecede dispne, solunum sayısının dakikada 25'in üzerinde olması, yardımcı solunum kaslarının kullanımı, paradoksal abdominal solunum ve gaz değişim bozukluğunun bulunması (PaCO2>45 mmHg, pH < 7,35 ve PaO2/FiO2<200) ile hastanın NIMV'ye uygun olmasıdır. Araştırmanın Amacı: Kronik solunum sistemi hastalığı olan hastalarının NIMV uyumlarını değerlendirmek amacıyla yapılmıştır. Araştırmanın Türü: Araştırma, tanımlayıcı tipte bir çalışmadır. Araştırmanın Yapıldığı Yer ve Özellikleri: SBÜ. İzmir Dr. Suat Seren Göğüs Hastalıkları ve Cerrahisi Eğitim ve Araştırma Hastanesinde göğüs servislerinde 21 Eylül - 21 Aralık 2015 tarihleri arasında yürütülmüştür. Araştırma Evreni ve Örneklemi: Dr. Suat Seren Göğüs Hastalıkları ve Cerrahisi Eğitim ve Araştırma Hastanesinde göğüs servislerinde yatarak tedavi alan 213 hasta evreni oluşturmaktadır. Örneklem(n): 140 Tanımlayıcı tipte bir çalışmadır. •Araştırma verilerinin analizi, SPSS (Statistical Package for Social Sciences) Windows 21.0 bilgisayar programında, sayı, yüzdelik dağılımları ve aritmetik ortalama kullanılarak çözümlenmiştir. Çalışmamızda;

NIMV cihazı kullanan hastalar;
•%96,4'ü BIBAP modunda kullandığını,
•%93,6'sı cihazın hazırlığını ve kurulumunu bildiğini,
•%89,3'ü cihazı oturarak-yarı oturur pozisyonda kullandığını,
•%33,6'sı cihazı günde 4 kez 2 saat kullandığını,
•%96,4'ü oronazal maske kullandığını,
•% 55'i cihazın hangi basınç değerlerinde kullandıklarını bilmediklerini,
•% 51,4'ü cihazın maskesinin yıllık değişimini yaptığını,
•%53,6'sı cihazın rutin bakımını yaptırdığını,
•% 67,1'i yetkili servis tarafından bakımın en son ne zaman yapıldığını bilmediğini,
•% 71,4'ü cihazın kullanımından fayda gördüğünü belirtmiştir.
•%48,6' sı NIVM cihazının maske, hava hortum, nemlendirici, bakteri filtresinin temizliğini yaptığını ve %21,4' ü haftada 1-2 kez ve % 37,1' de temizliği duru su ile yaptığını belirtmişlerdir.

**Anahtar Kelimeler:** KOAH, NIVM Kullanımı, Hastaların NIMV Uyumları

Tablo 1

| Tablo 1:Hastaların Sosyo-Demografik Özelliklerinin Dağılımı | | N | % |
|---|---|---|---|
| Yaş | 58-77 | 185 | 55,2 |
| Cinsiyet | Erkek | 223 | 66,4 |
| Öğrenim Durumu | İlköğretim | 189 | 56,4 |
| Meslek | Emekli | 198 | 59,1 |
| Gelir Durumu | Kısmen Yeterli | 145 | 43,3 |
| Yaşadığı Yer | İl | 173 | 43,3 |

Tablo 2

| Tablo 2: Hastaların Klinik Özellikleri | | N | % |
|---|---|---|---|
| Poliklinik başvuru | 6 ve üzeri | 137 | 40,9 |
| Acil başvuru | 1-2 kez | 131 | 39,1 |
| Solunum cihazı kullanımından sonra hastaneye başvuru süresinde değişiklik durumu | Evet | 209 | 62,4 |
| Hastalığının adını bilme durumu | KOAH | 238 | 71,1 |
| Sigara kullanım durumu | Sigarayı bıraktım (1-2 paket,31-40 yıl) | 66 | 19,7 |

Tablo 3

| Tablo 3: NIMV Cihazının Malzemelerinin Temizliğinin Yapılma Durumu | | N | % |
|---|---|---|---|
| NIMV Cihazının maske, hava hortumu, oksijen ara hortumu, nemlendirici, bakteri filtresinin temizliğini yapma durumu | Evet | 68 | 48,6 |
| | Hayır | 72 | 51,4 |
| Toplam | | 140 | 100 |

Tablo 4

| Tablo 4: NIMV Cihazının Malzemelerinin Temizliğine İlişkin Bilgiler | | N | % |
|---|---|---|---|
| NIMV cihazının maske, hava hortumu, oksijen ara hortumu, nemlendirici, bakteri filtresinin temizliğinin yapıldığı zaman | Her gün | 10 | 7,2 |
| | Haftada 1-2 kez | 30 | 21,4 |
| | Ayda 1-2 kez | 28 | 20 |
| NIVM cihazının maske, hava hortumu, oksijen ara hortumu, nemlendirici, bakteri filtresinin temizliğinin nasıl yapıldığı | Duru su | 52 | 37,1 |
| | Bebek şampuanı/sabunlu su | 11 | 7,9 |
| | Diğer | 5 | 3,6 |
| Toplam | | 68 | 48,6 |

# EP-226
# HIV, PCP, TÜBERKÜLOZİS BİRLİKTELİĞİ; BİR OLGU NEDENİYLE

Buğra Kerget[1], Ferhan Kerget[3], Dursun Erol Afşin[2], Nafiye Yilmaz[2], Ömer Araz[2], Leyla Sağlam[2]

[1]Sağlık Bilimleri Üniversitesi Bölge Eğitim Araştırma Hastanesi, Göğüs Hastalıkları Anabilim Dalı, Erzurum
[2]Atatürk Üniveristesi, Göğüs Hastalıkları Anabilim Dalı, Erzurum
[3]Atatürk Üniversitesi, Enfeksiyon Hastalıkları Anabilim Dalı, Erzurum

**GİRİŞ:** Pneumocystis jiroveci, özelikle bağışıklık sistemi baskılanmış kişilerde akciğer tutulumu ile seyreden fırsatçı bir patojendir. PCP'sinde semptomlar öncellikle non-produktif öksürük, dispne, takipne, ateş ve siyanozdur. Kültürde üretilmesinde yaşanan güçlükler nedeniyle tanıda akciğer biopsisi, florasan antikor yöntemi ve moleküler yöntemler kullanılmaktadır. HIV hastalarda sıkça karşılaştığımız önemli bir patojen ise myocobacterium tüberkülozistir. CD4 düzeyine bağlı olarak hastalarda tüberkülozis seyri değişkenlik gösterebildiği gibi ön planda öksürük,kilo kaybı, nefes darlığı, ateş ve gece terlemesi gözlenmektedir. Olgumuz 8 senedir HIV nedeniyle takip edilmekte olup nefes darlığı ve öksürük şikayetiyle başvurdu. Yapılan radyolojik ve mikrobiyolojik incelemeler sonrasında PCP ve tüberküloz birlikteliği tespit edilen hastamızı sunmak istedik.

**OLGU:** Kırksekiz yaşında erkek hasta 8 senedir HIV nedeniyle takip edilmekteydi. Hasta son 1 aydır tedricen artış gösteren nefes darlığı, kuru öksürük ve ateş şikayetiyle başvurdu. Hastanın çekilen posterior anterior akciğer grafisinde bilateral üst ve orta zonlarda daha belirgin olmak üzere buzlu cam dansitesinde konsolide alan ve bilateral sağ üst zonda belirgin olmak üzere retikülonoduler dansite artışı gözlendi. Hasta HIV yönelik tenofovir ve efavirenz kullanmaktaydı ancak detaylı anamnezinde ilaçlarını düzensiz olarak kullandığı gözlendi. Fizik muayenesinde bilateral üst loblarda ince ralleri mevcut idi. Ateş: 38 C, nabız 110/dk ritmik, saturasyon oda havasında 86 idi. Özgeçmişinde HIV dışında özellik yok idi. Hastanın çekilen yüksek rezolusyonlu bilgisayarlı tomografisinde bilateral üst loblarda daha belirgin olmak üzere bilateral buzlu cam dansitesinde konsolide alan yaygın hava kistleri ve bilateral üst zonda ve sağ alt lob superiorda hava bronkogramı gözlenen konsolide alan gözlendi. (Resim 1) Hastanın laboratuvarında beyaz küre: 13000, AST:56, ALT:60, LDH:560, CRP:68, CD4:158 sedimantasyon 90 idi. Hasta görüntüleme bulguları doğrultusunda radyoloji kliniğine konsulte edildi. Ön planda radyolojik özelliklerin PCP lehine değerlendirilmesi gerektiği belirtildi. Hastadan balgam örneği alındı. Balgam örneğinde direk bakıda +3 ARB, giemza boyamasında pneumocystis jiroveci gözlendiği beliritildi. Hastaya oral TMP/SMX ve dörtlü antitüberküloz tedavisi başlandı. İlaç duyarlılık testinde direnç tespit edilmedi. Takiplerinde genel durumunda düzelme gözlenen hasta takip altına alındı.

**SONUÇ:** PCP ve tüberküloz HIV hastalarda dikkat edilmesi gereken mortalitesi ve morbiditesi yüksek hastalıklardır. PCP için direk grafilerde normal olabileceği için şüphelenilen hastalarda bilgisayarlı tomografi ile ileri inceleme yapılması gerekmektedir. PCP ve tüberkülozun nadir birlikteliği olan olgumuzu sunmak istedik.

**Anahtar Kelimeler:** HIV, PCP, tüberkülozis

Resim 1

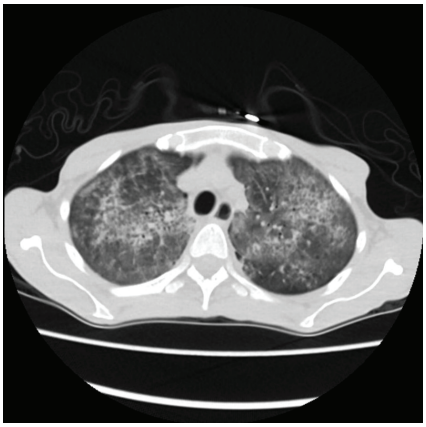

Yüksek rezolusyonlu bilgisayarlı tomografisinde bilateral üst loblarda daha belirgin olmak üzere bilateral buzlu cam dansitesinde konsolide alan yaygın hava kistleri ve bilateral üst zonda ve sağ alt lob superiorda hava bronkogramı gözlenen konsolide alan

# EP-227
# ROUND PNÖMONİLİ 3 OLGUNUN DEĞERLENDİRİLMESİ

Buğra Kerget[1], Dursun Erol Afşin[2], Ömer Araz[2], Nafiye Yılmaz[2], Mehmet Meral[2], Elif Yılmazel Uçar[2], Leyla Sağlam[2]

[1]Sağlık Bilimleri Üniversitesi, Bölge Eğitim Araştırma Hastanesi Göğüs Hastalıkları Anabilim Dalı, Erzurum
[2]Atatürk Üniversitesi, Göğüs Hastalıkları Anabilim Dalı, Erzurum

**GİRİŞ:** Round pnömoni, akciğer grafisinde yuvarlak konsolidasyon şeklinde sıklıkla çocuklarda görülen bir pnömonidir. Radyolojik olarak pulmoner kitle ile karışması nedeni ile önem teşkil etmektedir. Erişkin yaşta da nadir olarak gözlenmektedir. Klinik radyolojik olarak roud pnömoni olarak kabul edilen ve antibioterapi sonrasında şikayetleri düzelen 3 olgumuzu sunmak istedik.

**OLGU 1:** 23 yaşında kadın hasta poliklinğimize ateş ve öksürük şikayetiyle başvurdu. Özgeçmişinde özellik yoktu. Fizik muayenesinde dinlemekle solunum sesleri doğal idi. Ateş:37 C, nabız: 80, oda havasında saturasyon 94, solunum sayısı 16 idi. Posterior anterior akciğer grafisinde sağ akciğer alt zonda sınırları düzensiz noduler dansite artışı mevcut idi. Laboratuvarında beyaz küre:13000, nötrofil %81 sedimantasyon 43, CRP 45 idi. Hastanın yüksek rezolusyonlu bilgisayarlı tomografisinde (YRBT) sol akciğer alt lobta etrafında buzlu cam dansitesinde konsolide alan bulunan içerisinde hava bronkogramı ihtiva eden sınırları düzensiz konsolide alan gözlendi. Hasta round pnömoni olarak kabul edilerek takip edildi. Şikayetleri ve radyolojisinde tedavinin 2. Haftasında gerileme gözlendi.

**OLGU 2:** 22 yaşında erkek hasta dış merkezden kliniğimize akciğerde kitle ön tanısıyla gönderilmişti. Hastanın özgeçmişinde özellik yoktu. Fizik muayenesi normal idi. Ateşlerinin ara sıra subfebril düzeyde olduğu ve öksürük şikayetiyle de doktora başvurduğu beliritildi. Laboratuvarında CRP:30, sedimantasyon:21 idi. YRBT'de sağ akciğer alt lobta etrafında buzlu cam dansitesinde konsolide alan gözlenen sınırları düzensiz konsolide alan gözlendi. (Resim 1) İnterne edilerek yapılan takiplerinde antibioterapi sonrasında klinğinde düzelme gözlenen radyolojik bulguları gerileyen hasta round pnömoni olarak kabul edildi.

**OLGU 3:** 20 yaşında erkek hasta sol akciğerde kitle lezyon olarak polikliniğimize yönlendirilmişti. Hastanın sağ yan ağrısı ve öksürük şikayetleri olması üzerine doktora gittiği ve özgeçmişinde özellik olmadığı öğrenildi. Fizik muayenesinde sol alt lobta minimal düzeyde işitilen ralleri mevcut idi. Ateş:38, nabız:100, solunum sayısı 20, oda havasında saturasyonları 93 idi. Hastanın çekilen YRBT'sinde sol akciğer alt lobta içerisinde hava bronkogramı gözlenen sınırları düzensiz konsolide alan gözlendi. Laboratuvarında beyaz küresi: 12900, nötrofil: %85, sedimantasyon:65,

**CRP:** 66 idi. Hasta round pnömoni olarak kliniğimizde takip edildi. Semptomlarında 1. Hafta da gerileme gözlenen hasta taburcu edildi.

**SONUÇ:** Olgular polikliniğimize Nisan 2017 tarihinde 1 hafta içerisinde başvurmuş olup kitle ile çoğu zaman karıştırılan ve hastalar tarafında mevcut ön tanı netleşene kadar endişe konusu olan olgularımızı sunmak istedik.

**Anahtar Kelimeler:** erişkin yaş, kitle, round pnömoni

Resim 1

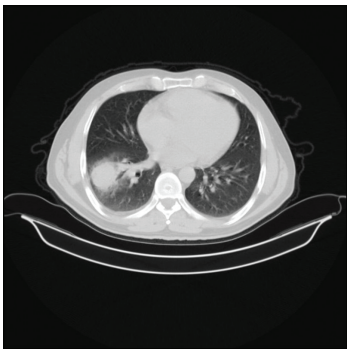

Sağ akciğer alt lobta etrafında buzlu cam dansitesinde konsolide alan gözlenen sınırları düzensiz konsolide alan

# EP-228
# FİBEROPTİK BRONKOSKOPİ İLE TANI ALAN PULMONER KİST HİDATİK OLGUSU

Burcu Yalçın[1], Bengi Akın[1], Ercan Kurtipek[1], Ferdane Melike Duran[2]

[1]Konya Eğitim Araştırma Hastanesi Göğüs Hastalıkları Kliniği
[2]Konya Eğitim Araştırma Hastanesi Göğüs Cerrahisi Kliniği

Kist hidatik, Echinococcus granulosus'un larvalarının oluşturduğu bir paraziter hastalıktır. Akciğerler, karaciğerden sonra ikinci sıklıkta tutulan organdır. Hidatik kist hastalığı, endemik bölgelerde hâlen önemli bir sorun teşkil etmektedir. Olguların % 30-50'si asemptomatiktir ve tesadüfen radyolojik olarak tanı konur. Hidatik kist, endobronşiyal sisteme rüptüre olabilmektedir. Pulmoner kist hidatik'de kist membranının endobronşiyal uzanımının gösterilmesi nadirdir. Olgumuz 31 yaşında kadın. Kronik öksürük, balgam çıkarma şikayetleri ile polikliniğe başvurdu.Öz ve soy geçmişinde herhangi bir özellik saptanmadı. Fizik muayenesi doğaldı. Lökosit: 5,4, crp:3 idi. Antibiyotik tedavisine rağmen gerilemeyen radyolojik patolojiler olması sebebi ile Toraks BT ile değerlendirildi. Sol akciğer alt lob süperior segmentte 3x2cm boyutunda düzensiz konturlu nonhojen dansite artışı saptandı. PET-BT istendi. Sol akciğer alt lob superiorda 36x23mm boyutlarında artmış FDG tutulumu (SUVmax:9.15) gösteren düzensiz sınırlı kitle lezyonu izlenmesi üzerine fiberoptik bronkoskopi yapıldı ve sol alt lob superior segment girişinde endolüminal uzanım gösteren beyaz renkli membranöz yapı izlendi. Alınan biyopsi sonucu kütikül membranı ile uyumlu bulundu. Hastaya küratif kistotomi ve kapitonaj operasyonu uygulandı. Operasyon sonrası oral mebendazol (50 mg/kg) tedavisi başlandı.

**Anahtar Kelimeler:** kist hidatik, akciğer, fiberoptik bronkoskopi

görüntü 1

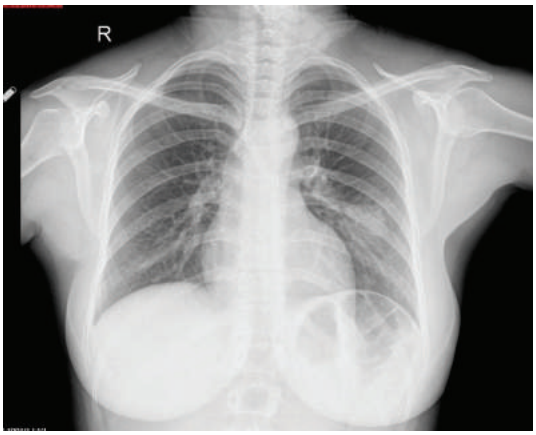


görüntü 2

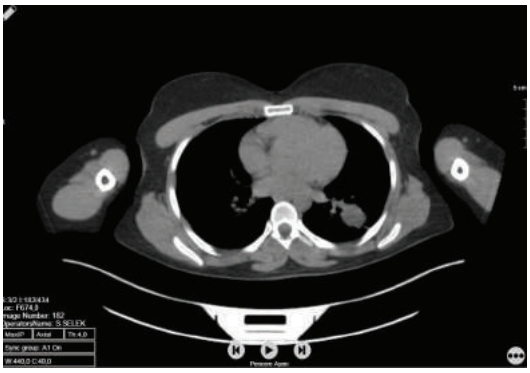

# EP-229
# STAFİLOKOK PNÖMONİSİ SONRASI GELİŞEN PNÖMOTORAKS OLGUSU

Sinem Berik Safçi

Adana Numune Eğitim ve Araştırma Hastanesi, Göğüs Hastalıkları Kliniği, Adana

Stafilokok aureus sağlıklı insanların % 25-50'sinde normal floranın bir parçası olup kolonizasyon oranları diyabetiklerde, intravenöz ilaç bağımlılarında, HIV infeksiyonlu olgularda, hemodiyaliz hastalarında ve cilt bütünlüğü bozulan hastalarda artar. Intravenöz madde kullanan hastada pnömotoraksın eşlik ettiği stafilokok aureus pnömoni olgusunu sunuyoruz. Otuz iki yaşında erkek hasta, nefes darlığı, öksürük, balgam, ateş, genel durum bozukluğu ile başvurdu. Başvuru anında bilinç açık, oryante ve koopere idi. Dinlemekle sağ ve sol akciğer bazalde ral duyuldu, kalp taşikardik, ek ses, üfürüm yoktu, batın rahattı, bilateral ekstremitelerde ekimoz ve yara izleri saptandı. Özgeçmişi sorgulandığında 10 yıldır ıntravenöz madde bağımlılığı olduğu öğrenildi. PA akciğer grafisinde sağ akciğer alt zonda hava sıvı seviyesine sahip opasite artışı, sol akciğer alt zonda hava bronkogramları olan konsolidayon artışı izlenmesi üzerine çekilen bilgisayarlı toraks tomografisinde ( resim1), sağ akciğer alt lob ve orta lob düzeyinde hava sıvı seviyelenmesi gösteren abse ile uyumlu konsolidasyon alanı, sol akciğer lingula inferior ve alt lob düzeyinde fokal konsolidasyon alanı, sağda yaygın plevral effüzyon izlendi. Laboratuar değerleri wbc:16,200, crp:35, sedim: 75, alt: 13, ast:14, kreatin: 1,19.idi. Hasta interne edilerek 13,5 gram/gün piperasilin+tazobaktam başlandı. Sağ akciğerdeki abse transkutan katater ile boşaltıldı. Yara yeri kültüründen alınan materyalde metisiline dirençli stafilokok aeuris üredi. Takibinin 3. gününde, sol akciğer lingula ve alt lob da bulunan konsolidasyon genişleyerek pnömotoraks gelişmesi üzerine ( resim2), göğüs cerrahisi tarafından göğüs tüpü takıldı ve kapalı sualtı drenajı yapıldı. Kan kontrollerinde akut faz reaktanlarında gerileme olmaması nedeni ile tedaviye 2 gram/gün ıv ertapenem eklendi. Antibiyoterapinin 16. gününde akut faz reaktanları negatifleşti. Ancak sol akciğer 35 günlük toraks tüpü ile takibine rağmen yeterli ekspansasyon sağlayamadı. Heimlich valvi takılarak hasta eksterne edildi. Stafilokok aureus enfeksiyonlarında klinik tablo aniden değişebilmekte ve hızla ilerleyerek komplikasyonlara yol açabilmektedir. Radyolojik olarak pulmoner lober infiltrasyon %52, segmental infiltrasyon %33 ve bilateral yama tarzında infiltrasyon %14 oranında görülür. Pulmoner komplikasyonlar ampiyem, piyopnömotoraks (%25), multipl abseler, plevral effüzyon, bronkoplevral fistül, pulmoner venlere septik trombüs gelişimi ve pnömotosellerdir. Plevral effüzyon %55, pnömotoraks gelişimi %21 dolaylarındadır. Tedavide antibakteriyel tedavi, plevral drenaj, resüssitasyon tedavisi ve komplikasyonların tedavisi yapılmalıdır.

**Anahtar Kelimeler:** ıv madde bağımlılığı, pnömotoraks, pnömotosel,stafilokok pnömonisi

Bilgisayarlı Toraks Tomografisi 1

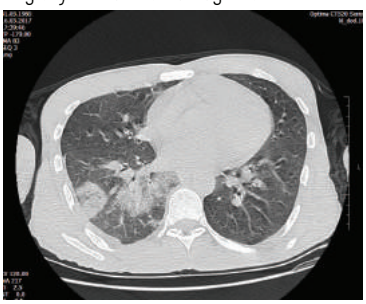

Bilgisayarlı Toraks Tomografisi 2

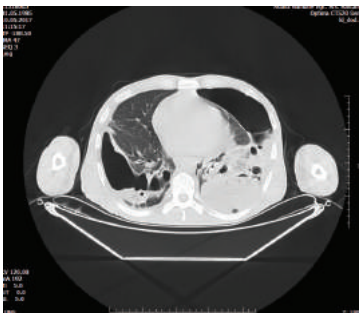

# EP-230
# DÜŞÜNÜLMEZSE ATLANAN FIRSATÇI BİR PNÖMONİ ETKENİ: PNEUMOCYSTİS JİROVECİ

Deniz Öngel Harbiyeli, Çiğdem Külahcı, Şermin Börekçi, Nail Yılmaz, Günay Aydın

İstanbul Üniversitesi Cerrahpaşa Tıp Fakültesi, Göğüs Hastalıkları Anabilim Dalı, İstanbul

**AMAÇ:** Pneumocystis jiroveci immün sistemi baskılanmış, Human Immunodeficiency Virus (HIV) pozitif hastalarda hayatı tehdit eden pnömonilere neden olabilen fırsatçı bir maya mantarıdır. Hastada önceden bilinen bir immün yetmezlik durumu olmaksızın; tedaviye yanıtsız, progresyon gösteren olgularda Pnömosistis Jiroveji'nin neden olduğu Pneumocystis Pnöminisi (PCP) ön tanılarda yer almalıdır.

**BULGULAR:** Bilinen kronik hastalık öyküsü olmayan 35 yaşında, öğretmen, erkek hasta, 6 aydır halsizlik, 2 ay önce başlayan kuru öksürük ve eşlik eden progresif seyirli eforla nefes darlığı yakınmaları ile başvurdu. Ayrıca 3 ay içinde 10 kilo kayıp, gece terlemesi ve 2-3 haftadır olan ateş yüksekliği yakınmaları mevcuttu. 13 paket/yıl sigara öyküsü olup halen içmekteydi. Fizik muayenesinde; taşikardik, takipneik, ateş:35.5 C, SpO2:%88 (oda havası). Sol supraklavikular lenf nodu ele geliyordu. Akciğerlerde dinlemekle sol bazalde inspiryum sonu ral duyuldu. PA akciğer grafisinde bilateral, yaygın asiner imajlar görüldü. Lökosit, CRP, prokalsitonin ve sedimentasyon yüksekliği dışında özellik yoktu. Dış merkez Toraks BT'de üst alanlarda yaygın birleşme eğiliminde düzensiz sınırlı kistler, yaygın buzlu cam imajları saptandı (Resim-1 ve 2). Ön tanı olarak Eosinofilik Pnömoni, Hipersensivite Pnömonisi, PCP düşünüldü. Aynı gün bronkoskopi ve bronkoalveoler lavajı (BAL) yapıldı, HIV paneli gönderildi ve anamnez detaylandırıldı, hasta geliş muayenesinde özellikle sorulmasına rağmen belirtmediği eroin, kokain ve afrodizyak etkili başka bir madde kullandığını ifade etti. BAL sitolojisinde orta sıklıkta eritrositler, makrofajar, bronş epitel hücreleri ve P. Jiroveci kümeleri görüldü (Resim-3). Hastaya Trimetoprim-Sulfametaksazol başlandı, hipoksemisi, yardımcı solunum kas kullanımı, nefes darlığı, dakika solunum sayısı yüksekliği olması nedeniyle prednol tedavisi eklendi. Takip eden günlerde anti-HIV 1/2 pozitif geldi.

**SONUÇ:** Hastanın önceden bilinen immün yetmezliği olmasa da, yeni bir immün yetmezlik olabileceği unutulmamalı, tedaviye yanıtsız, progresyon gösteren olgularda Pneumocystis Pnöminisi ön tanılarda düşülmelidir. Erken dönemde başlanan etkene yönelik tedavi hayat kurtarıcı olabilir.

**Anahtar Kelimeler:** HIV, Pneumocystis jiroveci, pnömoni

Resim-1

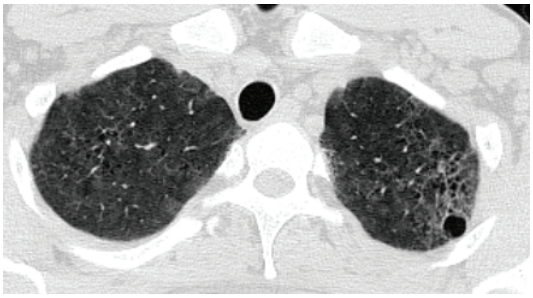

Toraks BT görüntüsü

Resim-2

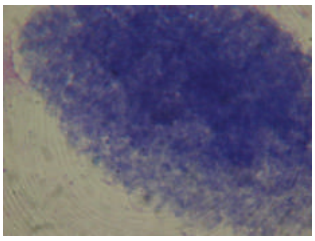

P. Jiroveci kümeleri

# EP-231
# WEGENER GRANULOMATOZU İLE KARIŞTIRILAN PULMONER AKTİNOMİKOZ OLGUSU

Mehmet Kılıç, Mustafa Vedat Doğru, Çiğdem Obuz, Oğuz Girgin, Aysun Ölçmen, Seyyit İbrahim Dinçer

Yedikule Göğüs Hastalıkları ve Göğüs Cerrahisi Eğitim Ve Araştırma Hastanesi

20 yaşında kadın olgu hemoptizi şikayeti ile dış merkeze başvurmuş. Yapılan incelemeler sonucunda sol akciğer üst lob anterior segment hizasında içerisinde hava sıvı seviyelenmesi içeren duvarı kalın görünümde en geniş yerinde 32x35 mm boyutlu enfekte bronşiektazi-abse ayrımı yapılamayan yer kaplayan lezyon izlenmiş ve transbronşial biyopsi ile wegener granulomatozu tanısı konulmuş. Yüksek doz steroid başlanan hastanın şikayetlerinde ve görüntülemelerde progresyon olması üzerine tekrar tanısal işlem yapılması planlanan hastaya steroid altında sol üst lobektomi yapıldı. Patoloji sonucu pulmoner aktinomikoz olarak raporlandı. Aktinomikoz; anaerobik, gram pozitif filamentöz bakterilerin neden olduğu, kronik, süpüratif bir enfeksiyondur. Çeşitli nedenlerle ağız florasında actinomiçeslerin artması ve aspirasyon yoluyla oluşur. Aktinomikozun spesifik olamayan klinik bulgularının olması, çok yavaş ilerlemesi ve diğer hastalıklarla karışması nedeniyle tanıda güçlük çekilmektedir. Pulmoner aktinomikoz oldukça nadir görülür. Tüm aktinomikoz olgularının yaklaşık %15-20 sini oluşturur. Hastalığa predispozan faktörler alkolizm, kötü ağız hijyeni, diş eti hastalıkları ve cerrahisi, yüz travması, diabetes mellitus ve amfizem, kronik bronşit, bronşektazi gibi kronik solunum sistemi hastalıklarıdır Akciğer kaviter lezyonlarının ayırıcı tanısında pulmoner aktinimikozun da akılda tutulması gerektiğini vurgılamak amacıyla olgumuzu paylaşmak istedik

**Anahtar Kelimeler:** wegener, aktinomikoz, lobektomi

Resim 1

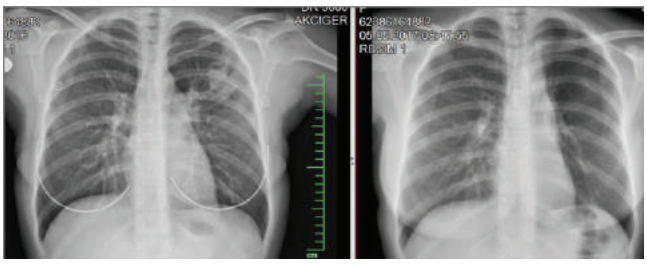


Preop ve Postop Akciğer Grafileri Karşılaştırması

Resim 2

BT DE KAVİTER LEZYON

# EP-232
# KRONİK NEKROTİZAN PULMONER ASPERGİLLOZ OLGUSU

Münire Çakır[1], Merve Pınar[1], Onur Kaya[2], Bilim Kehya Akcan[1]

[1]Süleyman Demirel Üniversitesi, Göğüs Hastalıkları Ana Bilim Dalı, Isparta
[2]Süleyman Demirel Üniversitesi, Enfeksiyon Hastalıkları ve Klinik Mikrobiyoloji Ana Bilim Dalı, Isparta

Pulmoner aspergillus infeksiyonları, hastanın bağışıklık durumu ve altta yatan akciğer hastalığına bağlı olarak değişen klinik, patolojik ve radyolojik özellikler gösterirler. Kronik nekrotizan pulmoner aspergilloz (KNPA) genellikle bağışıklık sistemi hafif derecede baskılanmış veya infeksiyona zemin hazırlayan hastalıkları bulunan kişilerde görülse de immünkompetan kişilerde de ortaya çıkabilmektedir. Olgumuz, sağlıklı bir kişide ortaya çıkan KNPA olgusu olması nedeniyle sunulmuştur. Otuz iki yaşında yabancı uyruklu erkek hasta, öksürük, hemoptizi yakınmalarıyla kliniğimize başvurdu. Daha önceden bilinen hastalığı olmayan hastanın 6 yıldır eforla olan nefes darlığı ve son aylarda 10 kg. civarında kilo kaybı mevcuttu. Vital bulguları normal olan hastanın solunum sistemi muayenesinde sağ interskapular alanda bronşiyal solunum sesi alındı. Diğer sistem muayeneleri normaldi. Tam kan, sedimentasyon, CRP ve biyokimyasal tetkikleri normal sınırlardaydı. Posteroanterior akciğer grafisinde trakeada sağa deviasyon, sağ hilusta yukarıya doğru çekilme ve sağ akciğer üst zonda apeksi tamamen kaplayan heterojen dansite artışı izlendi. YRBT'de sağ akciğer üst lob segmentlerinde parankimal distorsiyon, traksiyonel bronşiektatik değişiklikler ile fissürde ve plevrada çekintilere yol açan kaba retiküler opasiteler ve apikal kesimde yaklaşık 5 x 6 cm boyutlu kaviter lezyon ve kavite içerisinde amorf en büyüğü 3 cm boyutlu birkaç adet nodüler yumuşak doku lezyonu izlendi. Klinik ve radyolojik bulgularla hastada öncelikle akciğer tüberkülozu düşünüldü. Ancak ARB direk bakısı için gönderilen balgam örneklerinde ARB beş kez negatif olarak saptandı. Kaviter tüberkülozlu bir hastada ARB direk bakısının negatif olma ihtimali düşük olduğundan hastada diğer ayırıcı tanılar üzerinde duruldu. Geçirilmiş akciğer tüberkülozu veya ankilozan spondilitin akciğer tutulumu ile kaviter lezyon içinde aspergillom olabileceği veya hastada KNPA olabileceği düşünüldü. Romatoloji bölümünce değerlendirilerek ankilozan spondilit tanısı dışlandı. Tanıya yönelik olarak bronkoskopi yapılan hastada endobronşiyal lezyon gözlenmedi, sağ akciğer üst lob posterior-apikal segmentten bronş lavajı alındı. Bronş lavajından gönderilen kültür materyalinde Aspergillus üremesi olan hasta klinik ve radyolojik bulguları da göz önüne alınarak KNPA olarak değerlendirildi. Hastanın balgam ARB kültürlerinin hiçbirinde üreme olmadı. İnfeksiyon hastalıkları bölümüyle konsülte edilerek vorikonazol tedavisi başlanan hastanın tedavinin 7. ayında yapılan toraks BT kontrolünde tedaviden fayda gördüğü; kaviter lezyonlar içindeki yumuşak doku dansitelerinin oldukça küçüldüğü ve yine kavite duvarlarının incelerek sekel fibrotik lezyonlara dönüştüğü görüldü. Sonuçta; sağlıklı kişilerde, uygun klnik, radyolojik bulgular varlığında, KNPA da ayrıcı tanıda düşünülmelidir.

**Anahtar Kelimeler:** kronik nekrotizan pulmoner aspergilloz, immünkompetan, aspergillus

Tedavi Öncesi YRBT Kesitleri

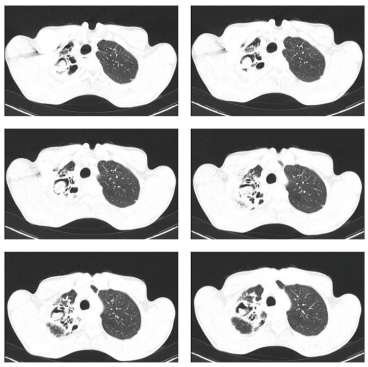

Tedavi Sonrası YRBT Kesitleri

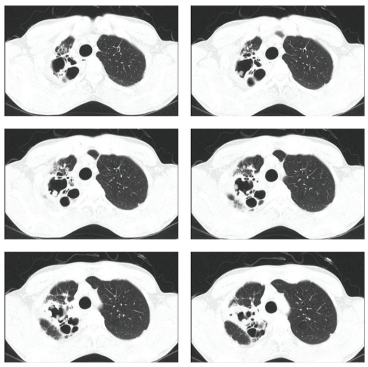

# EP-233
# AKCİĞER ÖNTANISI ALIP BİYOPSİDE GRANÜLOMATÖZ İNFLAMASYON ÇIKAN VE MEDİKAL TEDAVİ İLE TAMAMEN DÜZELEN OLGU, TANISAL İŞLEMLERİ DEVAM ETTİRMENİN POZİTİF SONUCU

Hasan Özgen[1], Dilek Yavuz[2], Elif Yılmaz[1], Deniz Uysal[1], Abdurrahman Yılmaz[1], Gülbanu Horzum[1], Osman Hacıömeroğlu[1], Selahattin Öztaş[1], Hanife Özgen[3], Dilem Anıl Tokyay[4]

[1]Sağlık Bilimleri Üniversitesi, Süreyyapaşa Göğüs Hastalıkları Ve Göğüs Cerrahisi Eğitim Ve Uygulama Hastanesi, Göğüs Hastalıkları, İstanbul
[2]Mardin Devlet Hastanesi, Göğüs Hastalıkları,Mardin
[3]Keçiören Eğitim Araştırma Hastanesi,Radyoloji,Ankara
[4]Batman Bölge Devlet Hastanesi,Göğüs Hastalıkları,Batman

Yetmiş yaşında erkek hasta; öksürük,balgam ve ateş yüksekliği ile dış merkezde ayaktan antibiyotik verilere takibe alınmış. Ateşi düşmeyen hastanın radyolojisinde infiltrasyon ve plevral sıvı görülmesi üzerine yatırılmış.Bilinen sistemik hastalığı olmayan hastanın abileri mesane kanserinden ölmüş, 130 paket yıl sigara öyküsü var ve 3 yıl önce bırakmış. Çekilen toraks bilgisayarlı tomografide sağda belirgin her iki lobda kitle ayrımı yapılamayan konsolidasyon alanları gelmiş. Bakılan idrar ve balgam kültüründe patojen üreme olmamış. Alınan balgam asit rezistan boyama(ARB) da negatif kalmış.Piperasilin tazobaktam, klaritromisin başlanmış, ateşi devam etmesi üzerine klaritromisin durdurulup vankomisin ve siprofloksasin uygun dozlarda tedaviye eklenmiş. Fayda görmeyen hasta akciğer kanseri şüphesi ile İleri merkeze sevkedilmiş.Hasta mevcut şikayetleri ile hastanemize başvurdu ve yatışı yapıldı. Hastanemize başvuruda hemogramında 19,29 lökosit, Aspartat aminotransferaz(AST):79, Alanin aminotransferaz(ALT): 110, albumin:2,3, kreatinin: 2,16 C-reaktif protein(CRP):181 olarak geldi. Bakılan diğer hemogram ve biyokimya parametreleri normal olarak raporlandı. Enfeksiyon hastalıkları ile konsülte edilerk piperasilin tazobaktan ve vankomisin tedavisine devam edildi. Alınan kültür ve ARB lerinde üreme ya da pozitiflik olmadı. Ateşi aralıklı olarak devam eden hastanın, enfeksiyon hastalıkları konsültasyonunda bu durumu tümor ateşi? olabileceği düşünülerek antibiyoterapinin 10 güne tamamlanması önersi alındı ve tedaviye devam edildi. Uygun şartlarda hastaya bronkoskopi yapıldı, endobronşiyal lezyon görülmedi. Sitolojik incelemesi undiagnostik oldu ve ARB de menfi sonuçlandı. Hastaya pozitron emisyon tomografi-bilgisayarlı tomografi(PET-CT) istendi. Büyüğü sağda ve anlamlı floro deoksi glikoz(FDG) tutulum göstermek üzere bilateral akciğerde noduller,mediastende multipl lenfadenopatilersaptandı. Yapılan iki ayrı endobronşiyal ultrasonogrofik(EBUS) ince iğne aspirasyon biyopsi sonucu alınan materyallerin patolojik incelemesinden de sonuç gelmedi. Doku tanısı alabilmek için mediastinoskopi ve cerrahi girişim planlandı. Mediastinoskopik biyopsinin sonucu nekroz içermeyen granülomatoz inflamasyon saptandı.Uygulanan antibiyotik tedavisine 14 gün devam edildi. Kontrol radyolojik ve kilink muayenesinde belirgin regresyon saptanan hastanın takiplerinde ARB kültürlerinde de üreme olmadı.Tüm klinik ve radyolojik tablosu düzele hasta ayaktan takibe alındı, takiplerinde kilinik radyolojik tam regresyon saptandı. Olgunun yaş,cinsiyet, aile öyküsü ve sigara durumu göz önünde bulundurularak akciğer kanseri düşünülmüş fakat antibiyotik tedavisi ile tamamen düzeldiği görülmüştür. Bazı enfeksiyoz proçeslerin, metastatik ileri evre akciğer kanserini taklit edebileceğinden bildirimi yapıldı.

**Anahtar Kelimeler:** akciğer,kanser,granülomatoz,mediastinoskopi,EBUS,inflamasyon

Tedavi öncesi

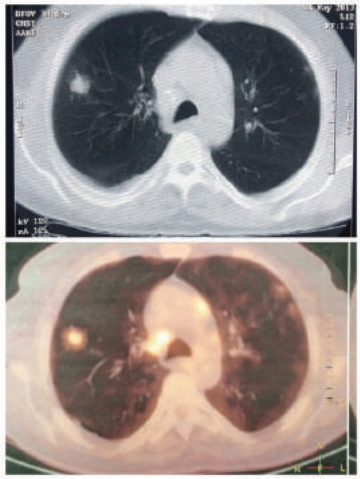

Tedavi öncesi bilgisayarlı tomografi ve PET-CT kesiti

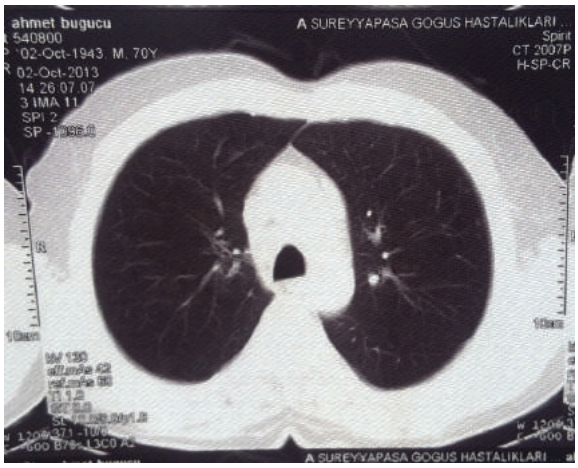


Tedavi sonrası

Laboratuvar değerleri

| | Tedavi öncesi | Tedavi sonrası |
|---|---|---|
| Lökosit | 19,29 | 6,72 |
| CRP | 181 | 3,73 |
| AST/ALT | 110/79 | 22/25 |
| Üre/kreatinin | 114/2,16 | 24/0,95 |

# EP-234
# AKCİĞER KANSERİ VE PULMONER CANDİDİAZİS BİRLİKTELİĞİ

Suna Kavurgacı, Pınar Akın Kabalak, Derya Kızılgöz, Tuba İnal Cengiz, Ülkü Yılmaz

Atatürk Göğüs Hastalıkları ve Göğüs Cerrahisi Eğitim ve Araştırma Hastanesi, Ankara

**GİRİŞ:** Pulmoner candidiazis farklı klinik tablolar ile karşımıza çıkabilen, özellikle immünsüpresif hasta grubu için önemli bir morbidite ve mortalite nedenidir. Uzamış nötropeni ve hematolojik maligniteye sahip hastalarda pulmoner candidiazis riski yüksek olmak ile beraber günümüzde nötropenik olmayan hasta grubunda da (steroid veya anti-TNF kullanımı, solid organ malignitesi, akciğer nakli, yapısal akciğer hastalığı) görülme sıklığı artmaktadır. Bu çalışmada kliniğimizde akciğer kanseri tanısı ile izlenen hastalardan solunum yolu örneklerinde candida kültür pozitifliği saptanan hastalarımızın demografik özelliklerini ve tedavi sürecine etkisini incelemeyi amaçladık

**BULGULAR:** İncelemeye 13 hasta dahil edildi. Hastaların tümünde balgam pozitifliği saptandı. Yaygın olarak görülen radyolojik pattern konsolidasyon ve buzlu cam alanı idi. Alt tiplendirme yapılabilen 3 olgumuzda candida albicans üredi. KOAH, İAH veya bronşektazi en sık eşlik eden yapısal akciğer hastalıkları idi. Hastalar en az 3 hafta hastanede parenteral kaspofungin tedavisi aldıktan sonra, klinik, laboratuvar verileri doğrultusunda oral tedavi ile ayaktan takip edildi. 4-6 hafta arası BT kontrolleri yapıldığında % 85 hastada anlamlı klinik ve radyolojik yanıt elde edildi. Hasta grubunun demografik verileri, tablo 1 de belirtilmiştir.

**SONUÇ:** Akciğer kanseri ve tedavi sırasında oluşan nötropeniler pulmoner candidiazis için önemli bir risk faktörüdür. Özellikle ampirik tedaviye yanıt vermeyen ve atipik radyolojik bulguları olan olgularda erken tanı ile candida pnömonisine bağlı komplikasyonlar en aza indirilerek, malignite tedavisinin sorunsuz devamı sağlanabilmektedir

**Anahtar Kelimeler:** Akciğer Kanseri, Candida, İmmunsupresyon, Pnömoni

Tablo 1

| | |
|---|---|
| Cinsiyet (E/K) | 11/2 |
| Hücre tipi<br>Adenokarsinom<br>Squamous hücreli karsinom<br>NOS<br>Küçük hücreli karsinom<br>Diğer | <br>3<br>5<br>3<br>1<br>1 |
| Almakta olduğu tedavi<br>Kemoterapi<br>Kemoradyoterapi<br>Destek tedavi | <br>4<br>7<br>2 |
| Ortalama hastane yatış süresi (gün±SS) | 19 gün |
| Radyolojik özellikler<br>Nodüler konsolidasyon<br>Kaviter nodül<br>Buzlu cam | <br>10<br>3<br>4 |

# EP-235
# MAZOT ASPİRASYONUNA BAĞLI GELİŞEN PNÖMONİ

Esma Nur Aktepe, Binnaz Zeynep Yıldırım, Demet Turan, Mehmet Akif Özgül

Yedikule Göğüs Hastalıkları ve Göğüs Cerrahisi Eğitim ve Araştırma Hastanesi, Göğüs Hastalıkları Ana Bilim Dalı, İstanbul

Petrol; parafin, olefin aromatikler ve asetilen serisinden oluşan hidrokarbon bileşimidir. Düşük vizkoziteli volatil hidrokarbon ürünlerinin inhalasyonuna bağlı olarak gelişen akut pnömoni tablosu hidrokarbon pnömonisi olarak tanımlanır. Küçük çocuklarda, ateş yutarak gösteri yapan animatörlerde yada petrol ürünleri ile uğraşan kişilerde bu ürünlerin aspirasyonu sonucu ortaya çıkabilir. Kimyasal pnömonilerin özel bir şeklidir. Nefes darlığı, öksürük, ateş, hemoptizi, göğüs ağrısı, akciğer konsolidasyonları ve ardından lezyonların pnömoteseller oluşturarak kaviteleşmesi ile karakterizedir. Süperinfeksiyonlar eşlik edebilmektedir. Tedavide kortikosteroidler ve antibiyotikler kullanılır. Bilinen sistemik bir hastalığı olmayan 33 yaşında erkek hasta, arabasının deposundan ağzıyla mazot çekmeye çalışırken aspire etmesi sonrası ortaya çıkan, öksürük, nefes darlığı, sağ yan ağrısı, bulantı şikayetleri ile acil servisimize başvurdu. Fizik muayenesinde; genel durum orta-iyi, bilinç açık koopere ve dispneik görünümde, ateş: 37.1°C, kan basıncı: 130/70 mmHg, nabız: 110/dakika ritmik, solunum sayısı: 24/dakika idi. Solunum sistemi muayenesinde sağda daha belirgin olmak üzere bilateral bazallerde solunum sesleri azalmış, sağ üst zonda krepitan ralleri mevcuttu. Diğer sistem muayeneleri doğal idi. Posteroanterior akciğer grafisinde sağ orta ve alt zonda dağınık yerleşimli infiltrasyon alanı mevcuttu. Arter kan gazı incelemesinde hipoksemi mevcuttu. Hemogramında lökositi 15890/uL olan hastanın biyokimyasında CRP:102 bulundu. Bilgisayarlı toraks tomografisinde sağ akciğer üst ve orta loblarda daha yoğun olmak üzere, sol akciğer lingulada konsolide alanlar izlendi (Resim 1).Hastaya Seftriakson 2 gr/gün, Klaritromisin 1 gr/gün, Prednizolon 120 mg/gün başlandı. Hastaya yapılan fiberoptik bronkoskopide trakea, sağ ve sol ana bronş sistemi açık, mukozası hafif ödemli, vaskülarizasyonu artmış izlendi. Sağ üst lob ve linguladan beyaz renkli, yoğun sekresyon geldiği görüldü ve bronkoalveoler lavaj örneği alındı(Resim 2).Tedavinin birinci haftasında CRP:78, lökosit: 11200 e gerilediği görüldü. Genel durumu düzelen hastanın takip ve tedavisi kliniğimizde halen devam etmektedir. Hidrokarbon pnömonisi, inhalasyon sonucu oluşan hızlı semptomlar ve radyolojik bulgular ile seyreden aylar içerisinde tamamen iyileşme gösteren tedavisinde antibiyotikler ve kortikosteroidlerin kullanıldığı nadir görülen bir pnömoni tablosudur. Mazot aspirasyonu sonrası ortaya çıkan pnömoni nadir görülen bir olgu olarak sunulmuştur.

**Anahtar Kelimeler:** mazot aspirasyonu, hidrokarbon pnömonisi, inhalasyon

Resim 1

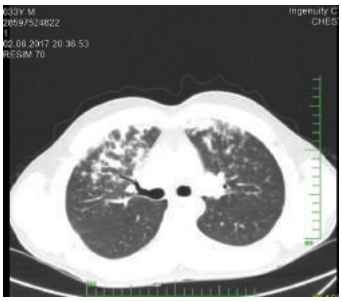

Bilgisayarlı toraks tomografisinde sağ akciğer üst lob ve sol akciğer lingulada gözlenen dağınık yerleşimli konsolide alanlar

Resim 2

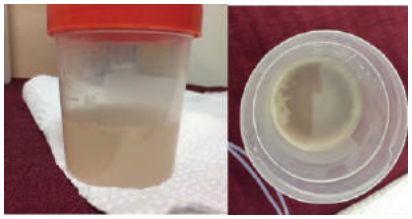

Bronkoalveoler lavajda görülen beyaz renkli sekresyon

# EP-236
# KRONİK KONSTİPASYONUN NADİR BİR KOMPLİKASYONU: LİPOİD PNÖMONİ

Berna Duman[1], Ali Vefa Öztürk[1], İpek Çoban[2], Tuğba Coşgun[3], Alper Toker[3], Levent Dalar[1]

[1]İstanbul Bilim Üniversitesi, Tıp Fakültesi, Göğüs Hastalıkları Ana Bilim Dalı
[2]İstanbul Bilim Üniversitesi, Tıp Fakültesi, Patoloji Ana Bilim Dalı
[3]İstanbul Bilim Üniversitesi, Tıp Fakültesi, Göğüs Cerrahisi Ana Bilim Dalı

**GİRİŞ:** Lipoid pnömoni nadir görülen bir durumdur.Özellikle yaşlılarda ve çocuklarda kronik konstipasyon amacı ile kullanılan mineral yağlarda aspirasyon ve lipoid pnömoni riski vardır. Burada zeytinyağı aspirasyonu sonucu gelişen tedaviye dirençli kronik lipoid pnömoni olgusu anlatılmaktadır.

**OLGU:** 70 yaşında erkek hasta iki aydır devam eden öksürük, balgam şikayetleri nedeni ile polikliniğimize başvurdu.Fizik muayenesinde bilinci açık, oryante, koopere, saturasyonu %98, dinlemekle sağ alt alanda krepitan ralleri vardı. Nörolojik muayenesi ve diğer sistem muayeneleri normaldi.Esansiyel hipertansiyon, diyabetes mellitus, epilepsi tanıları olan hasta primidon, paroksetin, amlodipin, silazapril, metformin kullanıyordu. 40 paketyıl sigara anamnezi vardı. Fizik muayenesinde bilinci açık, oryante, koopere, saturasyonu %98, dinlemekle sağ alt alanda krepitan ralleri vardı. Nörolojik muayenesi ve diğer sistem muayeneleri normaldi. Yapılan tetkiklerinde WBC:9000 10/uL CRP:0,32 mg/dL, Sedimentasyon:21 mm idi, biyokimyası normaldi. Posteroanterior akciğer grafisinde ve sol yan grafide patolojik bulgu saptanmadı Çekilen Toraks BT'de sağ akciğer alt lob posteriorda, sağ orta lob medobazalde ve posterobazalde daha yoğun olmak üzere yaygın buzlu cam dansiteleri saptandı.Hastaya nonspesifik antibiyoterapi başlandı. 1 ay sonra çekilen Toraks BT'de önceki incelemedeki bulguların sebat ettiği görüldü.Bronkoskopide sağ orta lobdan BAL yapıldı. Antibiyotik tedavisinin yanına kortikosteroid tedavisi eklendi. Kortikosteroid tedavisi sonrası çekilen Toraks BT'de sağ orta lobda buzlu cam dansitesi ile beraber volüm kaybının geliştiği görüldü., PET görüntülemesinde bu alanda minimalin üzerinde FDG tutulumu izlendi.Hastaya tanı ve tedavi amaçlı sağ orta lobektomi yapıldı.Doku kültüründe M.tübercülosis üremedi. Patolojik incelemesi lipoid pnömoni ile uyumlu bulundu.

**TARTIŞMA:** Kronik öksürük nedeni ile kliniğimize başvuran hastanın Toraks BT'sinde atipik yerleşim ve bulguların olması, bronkoskopik olarak tanı konulamaması ve verdiğimiz tedaviye rağmen radyolojik düzelme olmaması nedeni ile maliginite ve atipik mikobakteriyel enfeksiyon ekarte edilemediğinden cerrahi olarak volüm kaybına uğrayan sağ orta lob çıkartılmıştır. Patolojik olarak tanısı kesinleşmesi üzerine hastayı tekrar sorguladığımızda kronik konstipasyonu için hergün sekiz yemek kaşığı zeytinyağı içtiği öğrenilmiştir. Tedaviye rağmen düzelmeyen olgularda lipoid pnömoni akılda bulundurulmalıdır, anamnez derinleştirilmelidir. Özellikle çocuklarda, yaşlılarda, reflü, yutma güçlüğü veya nörolojik hastalığı olan kişilerde laksatif amaçlı mineral yağ kullanımı bıraktırılmalı; polietilen glikol, magnezyum hidroksit gibi suda çözünebilir osmotik laksatifler tedavide düşünülmelidir.

**Anahtar Kelimeler:** konstipasyon, lipoid pnömoni, komplikasyon

Resim-1

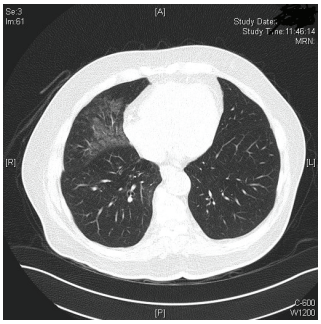

Sağ orta lobda volüm kaybının eşlik ettiği buzlu cam dansitesi

Resim-2

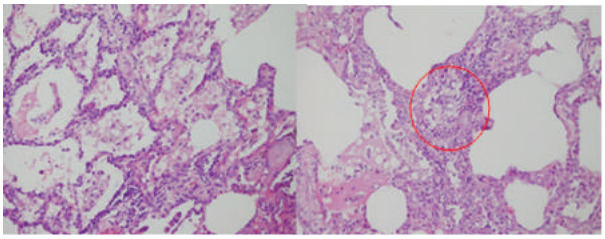

HEx200 alveoller içinde lipoid materyali fagosite etmiş histiyositler ve HEx100 İnterstisyel alanda köpüksü beyaz boşluklar şeklinde lipoid infiltrasyon (kırmızı yuvarlak içinde gösterilmiştir)

# EP-237
# ENTAMOEBA HİSTOLYTİCA'NIN NEDEN OLDUĞU HEMATOJEN YAYILIMLI AKCİĞER AMEBİYAZİSİ

Zuhal Ekici Ünsal[1], Nazan Şen[1], Ebru Oruç[2], Hikmet Eda Alışkan[3]

[1]Başkent Üniversitesi Tıp Fakültesi Göğüs Hastalıkları Adana Turgut Noyan Araştırma ve Uygulama Merkezi
[2]Başkent Üniversitesi Tıp Fakültesi Enfeksiyon Hastalıkları Adana Turgut Noyan Araştırma ve Uygulama Merkezi
[3]Başkent Üniversitesi Tıp Fakültesi Klinik Mikrobiyoloji Adana Turgut Noyan Araştırma ve Uygulama Merkezi

Entamoeba histolytica'nın neden olduğu enfeksiyonların çoğu intestinal tutulum şeklindedir. Ekstraintestinal tutulum daha çok amebik karaciğer absesi şeklindedir. Akciğer, kalp, beyin ve genital sistem gibi diğer ekstraintestinal tutulumları çok nadir görülür. Pulmoner amebiyazis karaciğer absesinin plevraya rüptürü, direk aspirasyon veya hematojen yolla gelişebilmektedir. 28 yaşında kadın hasta 3 gün önce başlayan mide ve karın ağrısı, ishal, ateş, halsizlik şikayeti ile başvurdu. Fizik bakısında hafif dispneikti. Sağ akciğer tabanında raller ve batında sağ üst kadranda hassasiyet saptandı. CRP 248 mg/L, hemoglobin 8.3 gr/dL idi. Toraks BT'sinde bilateral alt lob bazallerde bronkopnömonik infiltrasyon, hafif buzlu cam görünümü ve yaygın asiner tip dansite artışları ile az miktarda plevral efüzyon, abdomen BT'sinde akalküloz kolesistit bulguları, asit ve terminal ileumda diffüz duvar kalınlaşması izlendi. Gaita mikroskopisinde amip kisti görüldü. Hastaya amebik dizanteri ve pnömoni tanısıyla metronidazol, meropenem ve levofloksasin başlandı. Bir gün sonra hemoglobin düzeyinin 7.5 gr/dL olması, radyolojik progresyon izlenmesi ve solunum yetmezliği gelişmesi üzerine fiberoptik bronkoskopi yapıldı. Bronkoalveolar lavaj (BAL) örneği hemorajik görünümdeydi. Diffüz alveoler hemoraji düşünülerek sistemik steroid tedavisi başlandı. BAL örneğinde eritrosit fagosite etmiş amip trofozoiti ve kistleri saptanması üzerine sistemik steroid tedavisi kesildi. Kolesistit nedeniyle perkütan kolesistostomi kataterı takıldı, safra içeriğinde amip saptanmadı. Metronidazol tedavisi sonrası hastanın solunum yetmezliği ve radyolojik bulguları geriledi. Hastamızda amip trofozoitlerinin intestinal sistemden sistemik dolaşıma katıldığı ve pulmoner amebiyazise neden olduğu düşünüldü. Sonuç olarak, amebik dizanteri ile başvuran hastalarda solunumsal semptom ve bulguların varlığında pulmoner amebiyazis de akılda tutulmalıdır.

**Anahtar Kelimeler:** Entamoeba histolytica, hematojen yayılım, akciğer amebiyazisi

Resim 1.

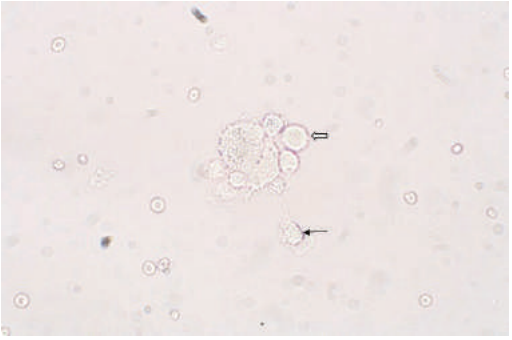

Büyük ok: Pseudopodları ile birlikte amip trofoziti görünümü, Küçük ok: Amip kisti görünümü

Resim 2

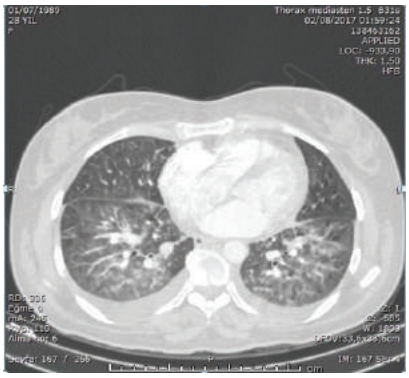

Toraks BT'de buzlu cam görünümü, yaygın asiner tip dansite artışları ve plevral efüzyon görünümü.

# EP-238
# AKALAZYALI HASTADA GELİŞEN ASPİRASYON PNÖMONİSİ

Özge Kale, Celalettin Yılmaz, Emire Pınar Seyfettin Çelik, Metin Tahhan, Çiğdem Biber

Atatürk Göğüs Hastalıkları ve Göğüs Cerrahisi Eğitim ve Araştırma Hastanesi, Göğüs Hastalıları Kliniği, Ankara

Aspirasyon pnömonisi, akciğerlerde inflamatuvar bulguların ortaya çıkması ve beraberinde aspirasyondan şiddetle şüphelenilen bir durumun onaylanması üzerine teşhis edilir. Aspirasyon pnömonisinin tanısında aspirasyon riskinin değerlendirilmesi ve yutkunma fonksiyonlarının değerlendirilmesi önemlidir. Toplum kökenli pnömoniye benzer şekilde, aspirasyon pnömonisi etyolojisinde rol alan mikroorganizmalar, pnömokok, haemophilus influenzae, staphylococcus aureus ve anaeroblar gibi ağız florasında bulunan bakterlerdir. Diyabet ve Hipertansiyon tanılı 39 yaşında kadın hasta nefes darlığı öksürük balgam ve göğüs ağrısı şikayetleriyle tarafımıza başvurdu. Anamnezinden yaklaşık 1 ay önce dışmerkezde pnömoni tanısı ile tedavi aldığı öğrenildi. Yapılan fizik muayenesinde sol hemitoraksın solunuma eşit katılmadığı, perküsyonda sol akciğer alt zonlarda matite olduğu belirlendi. Çekilen akciğer grafisinde her iki akciğerde de pnömoni odakları saptanması üzerinde toraks tomografisi istendi. Toraks tomografisinde her iki akciğerde de pnömonik infiltrasyonlar fibrotik kalınlaşmalar ve sağ akciğer üst lob apikal segmentte yaklaşık 3 cm apse odağı izlendi. Ayrıca özefagusta anormal genişleme ve içerisinde gıda artıklarının varlığı raporlandı. Bunun üzerine gastroenteroloji konsültasyonu istenen hastaya yapılan tetkikler sonucunda akalazya tanısı koyuldu. Aspirasyon pnömonisi tanısı koyulan hasta göğüs cerrahisi önerileri de alınarak tedavi amacıyla servise yatırıldı. Hastaya medikal ve cerrahi olarak uygulanabilecek yöntemler anlatıldı. Hasta kendi isteği ile taburcu olarak özel bir merkezde tedavisine devam edeceğini söyledi. Aspirasyon pnömonisinin tedavisinde, pnömoni için antimikrobiyallerin kullanılması ve aspirasyonun önlenmesi erken dönemde oldukça önemlidir. Geç kalınan durumlarda devam eden aspirasyon pnömoninin kliniğini kötüleştirerek apse odaklarına sebep olabilmekte ve medikal tedavi yanısıra cerrahi tedaviye de ihtiyaç duyulabilmektedir.

**Anahtar Kelimeler:** akalazya, akciğer apsesi, aspirasyon pnömonisi, disfaji,

Figür 1

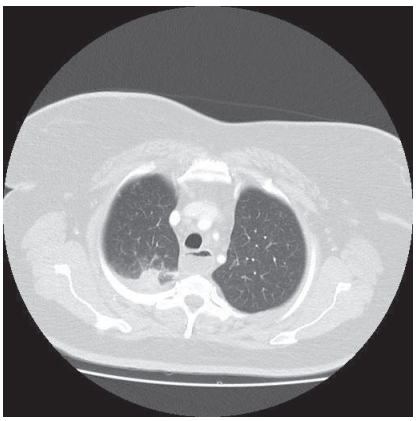

Aspirasyon pnömonisi olan akalazyalı hastanın akciğer tomografisi görüntüleri

Figür 2

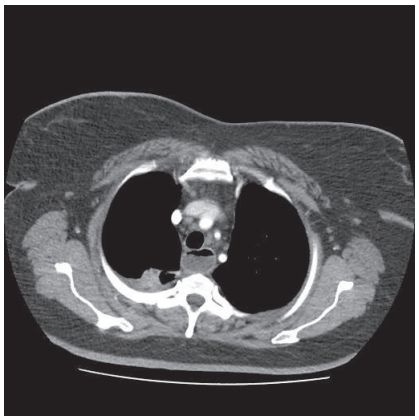

Aspirasyon pnömonisi olan akalazyalı hastanın akciğer tomografisi görüntüleri

# EP-239
# PULMONER AKTİNOMİÇES; BİR OLGU NEDENİYLE

Buğra Kerget[1], Dursun Erol Afşin[2], Ömer Araz[2], Elif Yılmazel Uçar[2], Leyla Sağlam[2]

[1]Sağlık Bilimleri Üniversitesi, Bölge Eğitim Araştırma Hastanesi Göğüs Hastalıkları Anabilim Dalı, Erzurum
[2]Atatürk Üniversitesi, Göğüs Hastalıkları Anabilim Dalı, Erzurum

**GİRİŞ:** Aktinomikoz, Actinomycetos ailesinden, anaerobik filamentöz gram pozitif bir bakterinin oluflturduğu, ender görülen kronik süpüratif bir hastalıktır. Pulmoner aktinomikoz tanısı halen önemli bir klinik sorundur. Kliniğimize malign nodüler lezyon nedeniyle yönlendirilen sağ akciğer orta lobtaki noduler lezyon etyolojisinde pulmoner aktinomikoz çıkan olgumuzu sunmak istedik.

**OLGU:** Otuzbeş yaşında bayan hasta dış merkeze göğüs ağrısı ve ateş şikayetiyle başvurmuş. Hastanın çekilen tomografisinde sağ akciğer orta lobta etrafa spiküler tarzda uzanımlar veren noduler lezyon olması üzerine PET/CT çekilerek kliniğimize yönlendirilmiş. Hastanın fizik muayenesinde ve laboratuvarında özellik yok idi. PET/CT'de sağ akciğer orta lobta SUV değeri 10.45 olan 30x 21x43 mm ebatlı kitle lezyon mevcut idi(Resim 1) Hastaya bronkoskopi yapıldı. Tüm lob ve segment bronşları açık idi. Sağ orta lob içerisinden lavaj yapıldı. Lavaj sonucu malign negatif olarak geldi. Ancak sitolojik yaymada aktinomikoz ile uyumlu mikroorganizma gözlendiği belirtildi. Hastaya mevcut sonuçlar doğrultusunda 800.000 ünite penisilin tedavisi 3 hafta boyunca uygulandı. Kliniğinde düzelme gözlenen hastaya düşük doz toraks bilgisayarlı tomografi çekildi. Tomografide noduler lezyonda tam regresyon gözlendi.(Resim 2) Hasta takip altına alındı.

**SONUÇ:** Pulmoner aktinomikoz görünüm itibariyle pulmoner maligniteleri taklit edebilmektedir. Bu nedenle yüksek SUV değerine sahip kitle lezyonlarda ayırıcı tanıda aktinomikoz enfeksiyonlarının da düşünülmesi gerektiğine vurgu yapmak için olgumuzu sunduk.

**Anahtar Kelimeler:** aktinomikoz, kitle, malignite

Resim 1

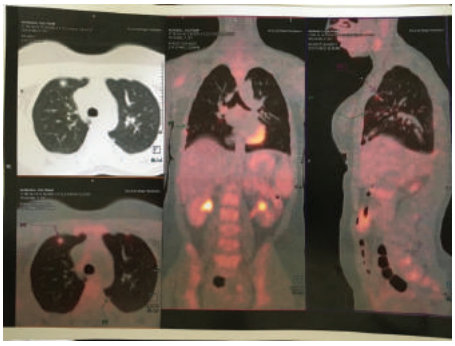

Sağ akciğer orta lobta SUV değeri 10.45 olan 30x21x43 mm ebatlı kitle lezyon

Resim 2

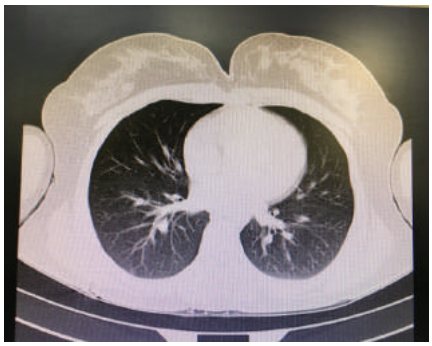

Sağ akciğer orta lobtaki noduler lezyonda tam regresyon

# EP-240
# BRUSELLOZDA AKCİĞER TUTULUMU

Pınar Mutlu, Oylum Hünerel, Nihal Arzu Mirici

Çanakkale 18 Mart Üniversitesi Tıp Fakültesi Göğüs Hastalıkları Ana Bilim Dalı, Çanakkale

Gram negatif kokobasil bir bakteri olan brucella hayvanlardan insanlara bulaşan zoonotik bir hastalıktır. Birçok organ ve sistemi etkileyen brucella gelişmekte olan ve hayvancılığın yaygın olduğu ülkeler için önemli bir halk sağlığı problemidir. Bakteri, başta retiküloendotelyal sistem olmak üzere eklem, kalp, böbrek gibi pek çok sistemi tutabilir. Solunum sistemini tuttuğu bilinmesine rağmen akciğer tutulumu nadirdir. Akciğer tutulumu olan hastalarda klinik bulguların ve komplikasyonların non spesifik olması tanı koymayı zorlaştırmaktadır. Kliniğimize solunum sıkıntısı ve halsizlik şikayetiyle başvuran 40 yaşındaki erkek olguda pnömosepsis, hiponatremi ve genel durum bozukluğu nedeniyle yapılan tetkiklerinde plevral efüzyon saptanmış ve anemnezinde 13 sene önce brusella geçirdiği öğrenilmiştir. Olgunun alınan kan ve plevral effüzyon mayisinden Rose- Bengal testi (+) ve Wright agglütinasyon testi 1/320 (+) saptanmıştır. Olgu brusellaya bağlı pnömoni ve plevral effüzyon olarak kabul edilmiştir. Bu yazıda, brucella açısından endemik olan ülkelerde brucella enfeksiyonuna bağlı komplikasyonlar açısından dikkatli olunmasının gerekliliği vurgulanmak istenmiştir.

**Anahtar Kelimeler:** Brusselloz, akciğer, pnömoni

Resim 1

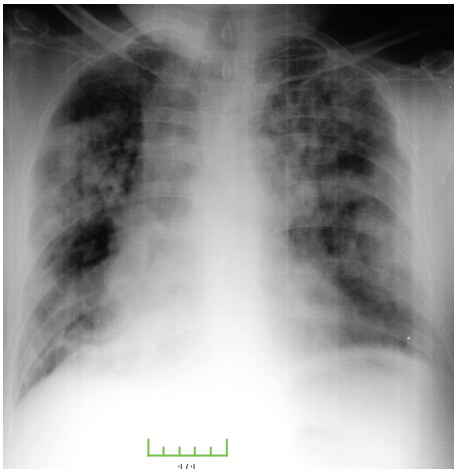

PA Akciğer grafisi

Resim 3

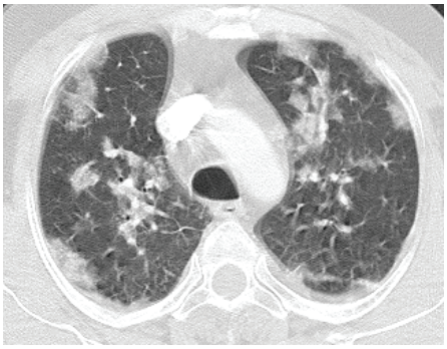

Resim 4

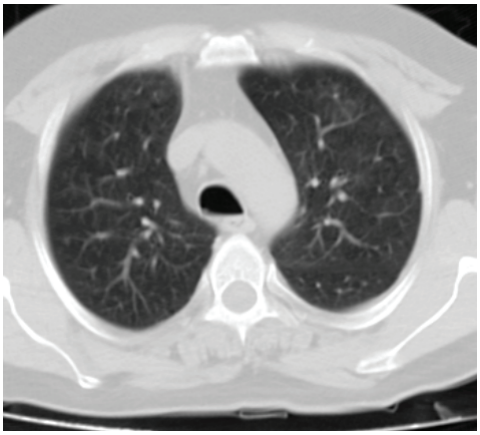

# EP-241
# MALİGNİTEYİ TAKLİT EDEN PRİMER PULMONER AKTİNOMİKOZ OLGUSU

Pınar Mutlu, Merve İlçin Güven, Nihal Arzu Mirici

Çanakkale 18 Mart Üniversitesi Tıp Fakültesi Göğüs Hastalıkları Ana Bilim Dalı, Çanakkale

Primer Pulmoner aktinomikoz tanısı klinik ve radyolojik olarak diğer enfeksiyonlara ve malign hastalıklara benzediği için pratikte hala önemli bir sorundur. Olgular ancak histopatolojik olarak tanı alabilmektedir. Altmış yedi yaşında erkek hasta 2 aydır süren öksürük ve hemoptizi yakınmaları ile kliniğimize başvurdu. Fizik muayenede özellik yoktu. Akciğer grafisinde sol hemitoraks orta zonda nonhomojen dansite artımı saptandı. Toraks bilgisayarlı tomografisinde (BT) hipodens kitle saptandı. Pozitron emisyon tomografisinde (PET) kitlede malign karakterde hipermetabolik tutulum mevcuttu. Transtorasik ince iğne biyopsisi ile hastaya pulmoner aktinomikoz tanısı kondu. Bu olgu sunumunda malignite şüphesi olan hastaların predispozan risk faktörleri varlığında, ayırıcı tanısında pulmoner aktinomikozun da bulunması gerektiği vurgulanmıştır.

**Anahtar Kelimeler:** Aktinomikoz, akciğer, malignite

# EP-242
# PULMONER ATİPİK MİKOBAKTERİ ENFEKSİYONU VE ABPA BİRLİKTELİĞİ (OLGU SUNUMU)

Zeynep Öndeş[1], Berna Kömürcüoğlu[1], Zeynep Koç[2], Aysen Evkan[1], Yelda Varol[1]

[1]SBÜ İzmir Dr. Suat Seren Göğüs Hastalıkları ve Cerrahisi EAH, Göğüs Hastalıkları Kliniği
[2]SBÜ İzmir Dr. Suat Seren Göğüs Hastalıkları ve Cerrahisi EAH, Alerji Polikliniği

10 yıldır astım/KOAH ön tanıları ile çeşitli merkezlerde bronkodilatatör tedavi alan 51 yaşında erkek olgu, nefes darlığı yakınmasının artması üzerine hastanemize başvurdu. Alınan anamnezde ayrıca burun kaşıntısı, son 1 aydır ara ara kanlı balgam çıkarma, halsizlik, iştahsızlık ve kilo kaybı yakınmaları mevcuttu. Yapılan fizik muayenede solunum sesleri azalmış, ara ara ronküsleri mevcuttu. Akciğer grafisinde bilateral kostafrenik sinüsler künt, amfizematözdü. Reversibiliteli Solunum fonksiyon testinde preFEV1 23, post FEV1 32, post%pre FEV1 38, preFEV1/FVC 69, postFEV1/FVC 65, pre%post FEV1/FVC -6 olarak kaydedildi.Çekilen kontrastsız toraks BT de her iki akciğerde yaygın amfizem alanları ile birlikte, fibrotik yaygın sekel değişiklikler; sol akciğer apekste yaklaşık 3x2 cm ebatlı kavitasyon içeren ve komşuluklarında 2 cm ve 1,5 ebatında nodüler lezyonlar izlendi. Hastanın balgam incelemesinde ARB (1-9 basil) pozitif olarak geldi. BACTEC 960 (MGIT) cihazıyla kültüründe 3 kez M.Kansasii üredi. Hastanın sistemik semptomları olması ve 3 kültürde üreme olması üzerine atipik mikobakteri tedavisi İNH, rifampisin ve etambutol olarak başlandı. Hastanın tedavisinin altıncı ayında alınan kültürlerde negatifleşme, kontrol BT de nodüllerde regresyon oldu, kavite boyutlarında değişiklik izlenmedi. Buna rağmen özellikle nefes darlığı, halsizlik ve rinit semptomlarında iyileşme görülmemesi üzerine Total Ig E düzeyine bakıldı.5970 olarak sonuçlandı ve alerji ve immünoloji polikliniğine konsültasyon yapıldı. ABPA yönünden yapılan Aspergillus fumigatus' a spesifik deri testi 5mm pozitif saptandı.Kan eozinofil sayısı normal değerlerdeydi. Aspergillus fumigatus' a spesifik Ig E düzeyi: 8,94 (+3) olarak saptandı. Hasta ABPA tanı kriterleri göz önüne alındığında ABPA olarak kabul edildi.

**Anahtar Kelimeler:** ABPA, atipik mikobakteri enfeksiyonu, M.kansasii

TORAKS BT

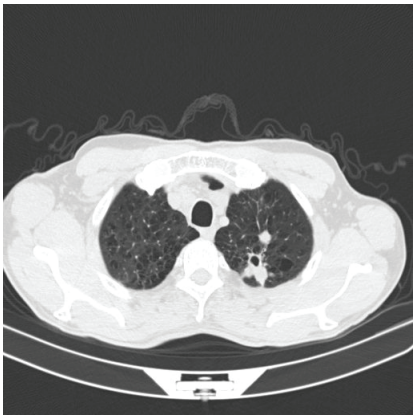

Tanı anındaki BT- 1

TORAKS BT- 2

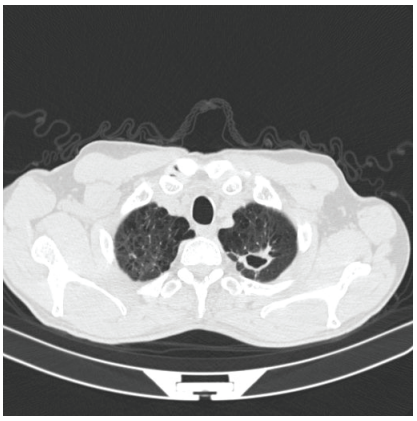

tanı anındaki BT- 2

# EP-243
# ORAL TİNER ALIMI SONRASI GİS SEMPTOMLARI İLE GELEN HASTADA ŞİMİK PNOMONİ

Canan Gedik, Asiye Kanbay, Erkan Ceylan

İstanbul Medeniyet Üniversitesi, Göztepe Eğitim ve Araştırma Hastanesi

**GENEL BİLGİ:** Korozif madde içimi ciddi sağlık sorunlarına yol açabilen bir halk sağlığı sorunudur.Genellikle çocuklarda yanlışlıkla,erişkinde ise intihar amaçlı ve kazara olabilir. Korozif madde alımından sonra üst gastrointestinal sistemde yanıklar,perforasyon,ileri dönemde striktürler gelişebilir.Yutma sırasında aspire edilir ise solunum yollarında da ciddi hasar oluşturabilir. Bazı hidrokarbonlar çok az miktarda alınsa bile solunum yollarına aspire edilirse çok kısa sürede öksürük,nefes darlığı başlayabilir,birkaç saat içinde takipne, hışıltı,pnomoni gelişebilir.Solunum komplikasyonlarına bağlı ölüm olabilir. Tiner; genellikle boya inceltici ve çözücü olarak yaygın kullanılan,alifatik hidrokarbon yapısında bir petrol türevidir.Solunum yolu veya oral alım sonrası solunum sistemi, gastrointestinal sistem, merkezi sinir sistemi bozukluklarına yol açabileceği gibi sistemik toksik etkilere de yol açabilir. Olgumuz kazara tiner içimi sonrası şidetli GİS semptomları ile gelen,solunum semptomları yaklaşık 8-10 saat kadar sonra başlayan, Batın BT'de tesadüfen pnomonik infiltrasyonu saptanan bir hastaydı. Solunum sistemi şikayetleri olmasa bile,oral alım sonrası şimik pnomoni gelişebileceğinden ve ciddi morbidite,hatta mortaliteye yol açabileceğinden dolayı semptomlu veya semptomsuz tüm hastaların bu yönden dikkatle takip edilmesi gerektiğine dikkat çekmek amacıyla vakamızı sunmaya değer bulduk.

**OLGU:** 29 yaşında,erkek hasta. Şiddetli sırt ve karın ağrısı şikayeti ile acil servise başvurdu. Ressam olan hasta gece yanlışlıkta 400 ml kadar tiner içmiş.Sonrasında şiddetli karın ve sırt ağrısı başlamış.Dış merkeze başvuran hasta acil servisimize yönlendirilmiş. Fizik Muayene: Genel durum orta.Dispne,siyanoz,ateş yok. Sol hemitoraks alt alanda solunum seslerinde hafif azalma dışında patoloji yok.Batın palpasyonla hassas ve ağrılı.Diğer sistem muayeneleri normal. Laboratuar: Hastanın ilk başvuru yaptığı merkezde bakılan hemogramda lökosit normal iken hastanemizde Lökosit:19000 crp:9,5 bulundu. Diğer biyokimyasal incelemeler normal. Başvuru sırasında hiçbir solunumsal yakınması olmayan hastaya yapılan üst GİS endoskopisinde herhangi bir patoloji saptanmadı.Şiddetli karın ağrısı olan hastaya çekilen batın BT'de sol akciğer alt lobda daha yoğun olmak üzere bilateral konsolidasyon olduğu görüldü.Antibiyoterapi başlanan hastanın takibinde,korozif madde alımından yaklaşık 8-10 saat kadar sonra dispne,takipne gelişmesi üzerine bronkodilatatör ve steroid tedavi eklendi.İnterne edilerek takip edilen hastanın yatışından 10 gün sonra klinik-radyolojik bulguları,enfeksiyon belirteçleri regrese oldu. Hasta şifa ile taburcu edildi.

**Anahtar Kelimeler:** intoksikasyon,pnomoni,tiner

Resim 1: Başvuru grafisi

Resim 2: Başvuruda çekilen batın BT üst kesiti

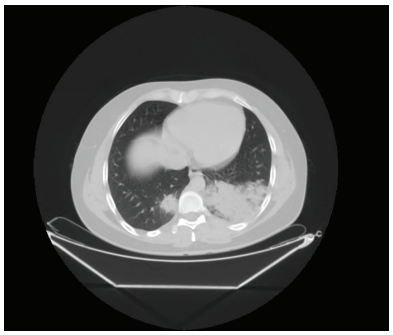

# EP-244
# İNTERSTİSYEL AKCİĞER HASTALIĞINI TAKLİT EDEN AKCİĞER ADENOKARSİNOMU

Nilgün Yılmaz Demirci[1], Ali Çelik[2], Haluk Türktaş[1]

[1]Gazi Üniversitesi Tıp Fakültesi, Göğüs Hastalıkları Ana Bilim Dalı, Ankara
[2]Gazi Üniversitesi Tıp Fakültesi, Göğüs Cerrahisi Ana Bilim Dalı, Ankara

Benign reaktif hastalıklar malignite olarak yanlış yorumlanabileceği gibi, bir takım malign lezyonlar interstisyel akciğer hastalığı ile karıştırılabilir. Hiç sigara içmemiş 66 yaşında erkek hasta toraks bilgisayarlı tomografisinde birçoğu kavitasyon- psödokavitasyon gösteren, multifokal dağınık, parenkimal ve subplevral nodüller ile başvurdu. Radyolojik olarak Langerhans hücreli histiyositozis ve peribronşiyoler organize pnömoni düşünüldü. Mikrobiyolojik ve immünolojik analizlerde patoloji saptanmadı. Bronkoskopi tanısal olmadı. Bunun üzerine tanı amaçlı VATS yapıldı ve sonucu predominant lepidik patern invaziv adenokarsinoma olarak değerlendirildi.

**Anahtar Kelimeler:** adenokarsinom, akciğer, interstisyel akciğer hastalığı

Resim 1

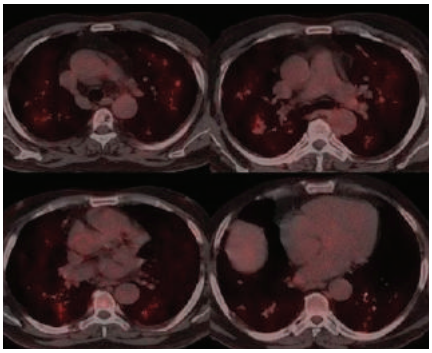

Resim 2

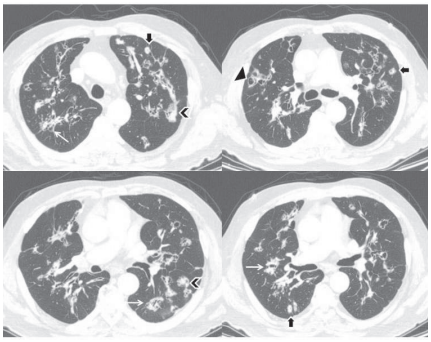

# EP-245
# BEHÇET HASTASINDA AKCİĞERDE EZBER BOZAN 2 LEZYON

Sait Mulamahmutoğlu[1], Şermin Börekçi[1], Ersan Atahan[1], Akif Turna[2], Şebnem Batur[3], Selim Bakan[4]

[1]Cerrahpaşa Tıp Fakültesi Göğüs Hastalıkları Anabilim Dalı
[2]Cerrahpaşa Tıp Fakültesi Göğüs Cerrahisi Anabilim Dalı
[3]Cerrahpaşa Tıp Fakültesi Patoloji Anabilim Dalı
[4]Cerrahpaşa Tıp Fakültesi Radyoloji Anabilim Dalı

**AMAÇ:** Behçet Hastalarında akciğerde emboli ve anevrizmalar başta olmak üzere çeşitli lezyonlar sıklıkla saptanır. Bu bildiride sağ ve sol akciğerde 2 farklı karakterde lezyon saptanan ve her iki lezyonun histopatolojik sonucu "Diffüz Büyük B Hücreli Lenfoma" olarak raporlanan bir olguyu paylaşmak istedik.

**BULGULAR:** 2009 Yılında Behçet tanısı alan 56 yaşında erkek hasta, 2016 Mayıs ayında biyolojik tedavi onayı için göğüs hastalıkları biyolojik ajan polikliniğine başvurdu. Akciğer grafisinde sağ kardiyofrenik sinüs künt, pulmoner arter geniş olması nedeniyle çekilen Toraks BT'de sağ alt lob superiorda yaklaşık 2,5 cm'lik bir subsegmentte peribronkovasküler kalınlaşma ve sol alt lob posterobazal segmentte ise 2x2,5 cm boyutlu, düzenli sınırlı nodül saptandı ( Resim 1 ve Resim-2). PET BT' de sağ alt lobdaki lezyonun SUVmax'ı 9.5, sol alt lobdaki lezyonun ise 11.2 idi. Bronkoskopide, sağ alt lob superior ve sol alt lob posterobazalden bronş lavajları alındı. Patolojide malign hücre görülmedi, Mikrobiyolojide bakteri ve tüberküloz üremesi saptanmadı. Sol alt lob posterobazaldeki lezyondan Transtorasik biyopsi yapıldı. Büyük B Hücreli Lenfoma tanısı konuldu. Sağ alt lobdaki lezyona tanısal amaçlı eksizyonel biyopsi alınması planlandı ancak Behçet Hastalığı tanılı olması nedeniyle lezyonun pulmoner arterle iştirakinin araştırılması amacıyla dinamik kontrastlı Toraks BT çekildi ve pulmoner arterden ayrı bir oluşum olduğu belirtildi. Bu nedenle hastaya "Sağ alt lob superior segmentektomi" yapıldı, Patolojik sonucu "Diffüz Büyük B Hücreli Lenfoma" olarak raporlandı. Tedavisinin düzenlenmesi amaçlı Hematoloji Bilim Dalına yönlendirildi.

**SONUÇ:** Behçet Hastalarında akciğerde saptanan lezyonlarda nadir de olsa Lenfoma olabileceği akılda bulundurulmalı ve tanıya yönelik girişimsel işlemler yapılmalıdır.

**Anahtar Kelimeler:** AKCİĞER KİTLESİ, BEHÇET, CROHN, DİFFÜZ BÜYÜK B HÜCRELİ LENFOMA,

SAĞ ALT LOB SUPERİOR

SAĞ ALT LOB SUPERİORDA PERİBRONKOVASKÜLER DÜZENLİ SINIRLI LEZYON

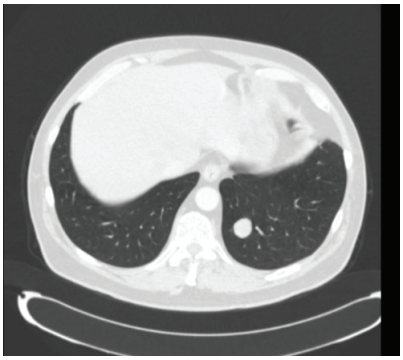

SOL ALT LOB POSTEROBAZALDE DÜZENLİ SINIRLI LEZYON

# EP-246
# AKCİĞERE METASTAZ YAPAN GLİOBLASTOMA MULTİFORME OLGUSU

Elif Torun Parmaksız, Gizem Türkeş, Nesrin Kıral, Coşkun Doğan, Seda Beyhan Sağmen, Ali Fidan, Sevda Cömert

SBÜ Kartal Dr Lütfi Kırdar Eğitim Ve Araştırma Hastanesi, Göğüs Hastalıkları Kliniği, İstanbul

Glioblastoma multiforme(GBM) astrositlerden köken alan ve merkezi sinir sisteminin en sık görülen beyin tümörüdür. Tüm beyin tümörlerinin %15,4'ünü, tüm astrosit kökenli tümörlerin ise %60-75'ini oluşturmaktadır. Astrositlerin çok hızlı çoğalabilmesi ve geniş damar ağları tarafından desteklenmesi nedeniyle malignite potansiyeli yüksektir. GBM'nin ekstrakranial metastazları oldukça nadir görülür(<%2). Metastazların genellikle primer tümör rezeksiyonundan sonra saptandığı görülmektedir. Ekstrakranial metastaz yaptığı yerler akciğer, posterior servikal bölge yumuşak dokusu ve lomber intradural boşluktur. Bu olguda akciğerde primer akciğer karsinomu düşündürür kitle saptanan ve GBM'nin akciğer metastazı olarak tanı alan 55 yaşında bir erkek hasta sunulmuştur. Aralık 2016'da unutkanlık ve konuşma bozukluğu sikayetleri ile hastaneye başvuran hastanın çekilen beyin BT'sinde sol frontal kitle saptanmıştı. Hasta opere edilerek kranial kitlenin total eksize edildi. Patoloji tanısı yüksek dereceli glial tümör olarak geldi. Preoperatif değerlendirme amacıyla çekilen toraks BT'de sağ akciğer üst lob apikal segmentte yaklaşık 6x5 cm boyutlarında düzensiz duvar kalınlaşması olan, kalın cidarlı kaviter kitlesel lezyon izlendi. Radyalojik görünüm akciğer malignitesi ile uyumlu olarak değerlendirildi. BT eşliğinde transtorasik iğne biyopsisi yapıldı. Patolojik tanısı yüksek dereceli glial tümör metastazı olarak raporlandı. Adjuvan olarak, kranial RT ve sağ akciğer apeksindeki metastatik odağa yönelik 10 fraksıyonda 30 GY olarak radyoterapi uygulandı. Çekilen kontrol radyolojik görüntülemelerde akciğerdeki metastatik lezyonda tam regresyon izlendi. Akciğer görüntülemesinde primer maligniteyi düşündüren lezyonlar metastaz tanısı alabilmekte ve primer malignitenin tedavisi ile regrese olabilmektedir. Bu nedenle ayrıntılı anamnez, eşlik eden hastalıkların değerlendirilmesi ve patolojik tanı hayati önem arz etmektedir.

**Anahtar Kelimeler:** Glioblastoma Multiforme, Akciğer Metastazı, Beyin Tümörü

Resim 1

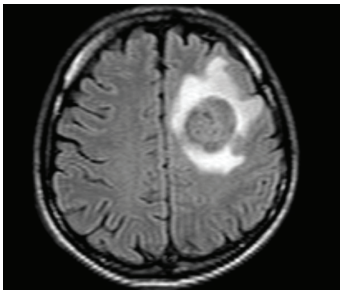

Beyindeki GBM Lezyonun Görünümü

Resim 3

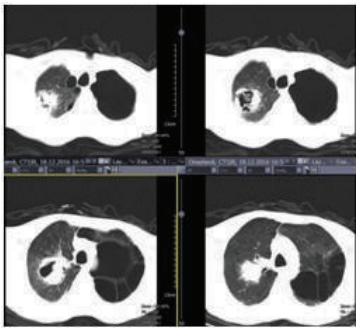

Akciğerdeki Kitlenin Toraks BT Görünümü

Resim 2

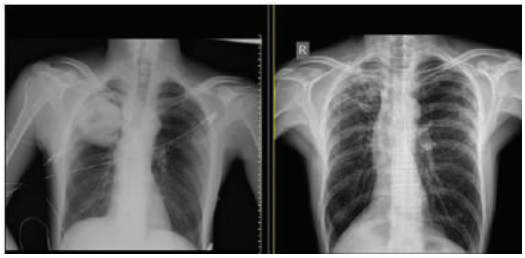

Akciğerdeki Kitlenin Tedavi Öncesi ve Sonrası Görünümü

# EP-247
# TEDAVİ EDİLMEMİŞ ORGANİZE PNÖMONİ SONRASI AKCİĞER KANSERİ TANISI ALAN BİR OLGU

Nalan Ogan[1], Ayşe Baha[1], Haldun Umudum[2], Serdar Han[3], Evrim Eylem Akpınar[1]

[1]Ufuk Üniversitesi, Göğüs Hastalıkları Ana Bilim Dalı, Ankara
[2]Patoloji Ana Bilim Dalı, Ankara
[3]Göğüs Cerrahisi Ana Bilim Dalı, Ankara

Organize pnömoni (OP), respiratuvar bronşiyoller, alveoler kanallar ve alveollerde fibroblastik tıkaçların oluşturduğu polipoid yapılarla karakterize histopatolojik bir durumdur. Radyolojik görüntüleme ile fokal OP ile pulmoner karsinomun ayrımı güçtür. Onbeş gündür artan nefes darlığı şikayeti ile acil servise başvuran hastanın Akciğer grafisinde sağ hemitoraksta kalp gölgesini sile hpmpjen dansite artışı mevcuttu. Hikayesinde beş yıl önce eozinofilik organize pnömoni tanısı aldığı fakat tedaviyi reddettiği öğrenildi. Toraks Bilgisayarlı Tomografide (TBT) sağ akciğer alt lobda geniş boyutlu konsolidasyon ve her iki akciğerde multipl nodül saptandı (Resim2). Pozitron Emisyon Tomografi-Bilgisayarlı Tomografide (PET-BT) sağ akciğer alt lob superior segmentte yaygın kollaps-konsolidasyon alanları (SUV max:3.7) izlendi. Tru-cut biyopsi sonucu papiller baskın patern adenokarsinoma olarak raporlandı (Resim3). Hasta tedavisi açısından medikal onkolojiye yönlendirildi. Belirtileri, klinik bulguları, fizik muayene ve radyolojik bulguları akciğer kanseri ile benzerlik gösterir. BT bulguları akciğer kanserini taklit edebileceğinden, bu bildiride fokal OP ile akciğer kanseri ayırıcı tanısının önemini vurgulamayı amaçladık.

**Anahtar Kelimeler:** Organize Pnömoni, Adenokarsinom, PET-BT, Tru-cut biyopsi

Resim 1

Sağ orta ve alt zonda kalp kenarını silen homojen, solda alt zonda nonhomojen dansite artımı

Resim2

Sağ akciğer alt lobda geniş boyutlu konsolidasyon ve her iki akciğerde multipl nodül

Resim 3

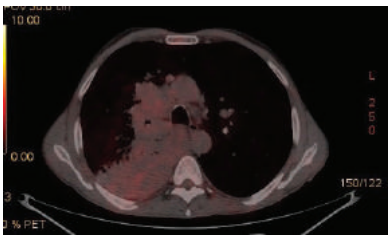

PET BT'de sağ akciğer alt lob superior segmentte yaygın kollaps-konsolidasyon alanları (SUV max:3.7).

Resim 4

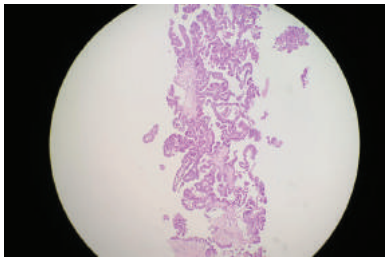

Papiller konfigurasyon oluşturan, nükleer pleomorfizmi belirgin, yer yer fokal musin üretimi izlenen neoplastik epiteliyal hücreler (HEX10)

# EP-248
# AKCİĞER KANSERİNİ TAKLİT EDEN ORGANİZE PNÖMONİ OLGUSU

Sibel Arınç, Hasibe Çiğdem Erten, Feride Yaman

Süreyyapaşa Göğüs Hastalıkları Hastanesi, İstanbul

**BOOP:** Respiratuar bronşioller, alveoler kanllar ve alveoller içerisinde fibroblastik tıkaçların oluşturduğu polipid yapılarla karakterize histolojik bir bozukluktur. Olgular asemptomatik olabildiği gibi %50 den fazla olguda 2-3 ay gibi kısa bir sürede artış gösteren dispne, öksürük, kilo kaybı görülebilir. En sık karşılaşılan radyolojik görünüm bilateral yaygın yama tarzında ya da buzlu cam tarzında yer değiştiren infiltrasyonlardır. Radyolojik görünüm düşük oranda nodüler yapıda olabilir, çok daha az sıklıkta fokal soliter lezyonlar şeklinde görünüp akciğer kanserini taklid edebilir.

**OLGU:** 62 yaşında,erkek hasta, mesleği: tornacı. 20 paket yıl sigara öyküsü mevcut. Aktif şikayeti olmayan hastanın rutin kontroller esnasında akciğer grafisinde sağ akciğer alt zonda konsolidasyonun görülmesi üzerine tarafımıza yönlendirilmiş. Antibiyoterapi sonrası regresyon sağlanamayan hastadan toraks bt istendi. BT de sağ akciğer alt lobta kitle ekartasyonu yapılamayan görünümün olması üzerine bronkoskopi planlandı. Bronkoskopide endobronşial lezyon görülmedi, alt lob bazal segment ağızları daralmış görüldü. Fırça biyopsi ve lavaj alındı. PET-CT de sağ akciğer alt lob superior segmentten alt lob segment bronşları distaline kadar uzanan 48x36 mm boyutlarında düzensiz konturlu hipermetabolik (sudmax:10.9) kitlesel lezyon izlendi. Fırça biyopsi ve lavaj patolojisi respiratuar epitel hücreleri ve inflamasyon bulguları olarak raporlandı. Hastanın sigara öyküsü olması, pet-ct de düzensiz konturlu hipermetabolik kitlesel lezyonunun olması üzerine akciğer kanseri ön tanısıyla göğüs cerrahisine yönlendirildi. Lezyonun lokalizasyonu göz önüne alınarak hastaya sağ alt lobektomi ve mediastinoskopi yapıldı. Sağ akciğer alt lob materyali organize pnömoni olarak raporlandı. Biz bu olguda akciğer kanserini taklit eden bir organize pnömoni olgusu sunmak ve fokal pulmoner lezyonların ayırıcı tanısında nadir de olsa karşımıza çıkan organize pnömonilerin bulunması gerektiğine dikkat çekmek istedik.

**Anahtar Kelimeler:** akciğer kanseri, fokal pulmoner lezyon, organize pnömoni

Toraks-BT

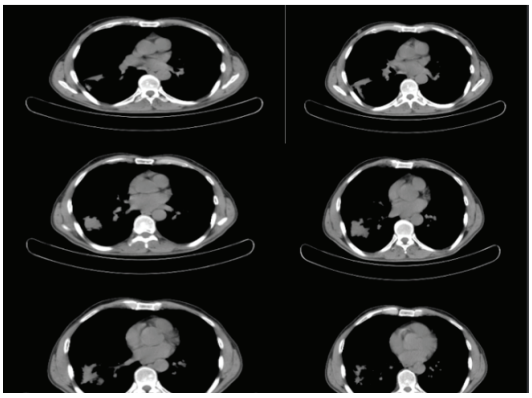

PET-BT

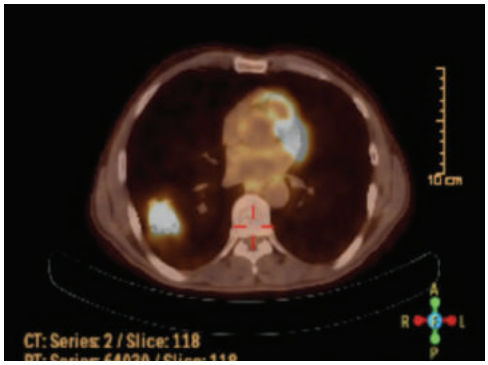

# EP-249
# HEMOPTİZİ NEDENİ YABANCI CİSİM VE SPONTAN KEMİK EKSPEKTORASYONU

Kadir Burak Akgün, Ecem Naz Ertürk, Mukadder Çalıkoğlu

Mersin Üniversitesi Tıp Fakültesi Göğüs Hastalıkları AD

Krikoid kıkırdak distalinde yer alan solunum yollarından kaynaklanan kanamalar hemoptizi olarak tanımlanmaktadır ve etiyolojisinde yabancı cisim aspirasyonları (YCA) önemli bir yer tutmaktadır. YCA daha sık çocukluk çağında görülmekle beraber yetişkinlerde mental retardasyon, alkol/sedatif kullanımı, nörolojik hastalıklar gibi kolaylaştırıcı durumlarda ortaya çıkabilmektedir. YCA sıklıkla aspirasyonu takiben acil servis kliniklerinde karşımıza çıkmakla beraber bu olgu aspirasyon sonrası 2.yılında hemoptizi ile başvurması ve spontan ekspektorasyon sonrası şifa ile taburcu edilmesi nedeniyle sunuldu. İki senedir öksürük yakınması olan ve 2 gündür öksürmekle yaklaşık 1 tatlı kaşığı hemoptizi tarifleyerek acil servise başvuran hastanın kulak burun boğaz muayenesi normaldi. Öz ve soygeçmişinde 5 paket/yıl sigara içiciliği dışında bir özellik tariflemeyen hastanın öyküsü derinleştirildiğinde 2 yıl önce tavuk kemiği aspire ettiği, sonrasında ağızdan bir miktar kan geldiği, bu sebepler başvurduğu sağlık merkezinde üst solunum yolu tahrişine bağlı kanama olduğu ve cismin mideye yutulduğu bilgisi verildiği öğrenildi. Muayenesinde sağ bazalde solunum seslerinde azalma dışında patolojik bulgusu yoktu. Laboratuvar incelemelerinde CRP 10 mg/L, beyaz küre 17 490 mcL dışında özellik saptanmamıştı. PA akciğer grafisinde sağ akciğer alt zonda nonhomojen dansite artışı izlendi. Toraks bilgisayarlı tomografisinde sağ alt zonda aspirasyon pnömonisi ve yabancı cisim açısından şüpheli görünüm saptandı. İleri tetkik ve tedavi amaçlı yatırılarak antibioterapi ve traneksamit asit başlandı. Balgam örneklerinde enfeksiyon ve malignite lehinde patolojik bulgu saptanmadı. Tedavisi devam ederken hemoptizisi artan hasta spontan olarak öksürükle ağzından tavuk kemiği ekspektore etti ve 3.gün meydana gelen minör hemoptizi dışında yakınması olmadı, öksürüğü sonlandı. Solunum sistemi bronkoskop ile değerlendirildi ve ek patoloji görülmeyen hasta önerilerle taburcu edildi. YCA asfiksiye yol açarak yaşamı tehdit edebileceği gibi masif/nonmasif hemoptizi, kronik öksürük ve tekrarlayan enfeksiyonlarla karşımıza çıkabilmektedir. Herhangi bir predispozisyonu olmayan genç bir erişkinde ortaya çıkan benzer bulgularda YCA akılda tutulmalı, dikkatle sorgulanmalı ve ileri tetkik açısından değerlendirilmelidir.

**Anahtar Kelimeler:** Yabancı cisim aspirasyonu, spontan ekspektorasyon, hemoptizi

Resim 1: Ekspektorasyon öncesi akciğer BT kesiti

Ekspektorasyon öncesi akciğer BT kesiti

Resim 2: Spontan ekspektore edilen yabancı cisim

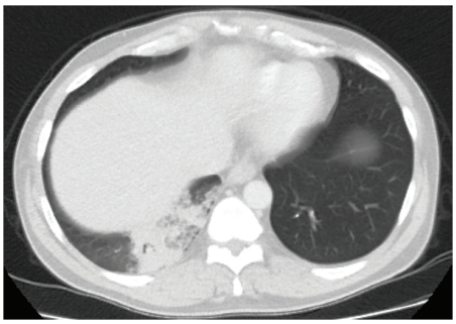

Spontan ekspektore edilen yabancı cisim

# EP-250
# METASTATİK AKCİĞER KANSERİNİ TAKLİT EDEN BİR OLGUDA OLDUKÇA NADİR GÖRÜLEN PULMONER HYALİNİZE GRANÜLOM

Nevin Taci Hoca[1], Yasemin Söyler[1], Feza Uğurman[1], Yetkin Ağaçkıran[2], Koray Aydoğdu[3]

[1]Sağlık Bilimleri Üniversitesi, Atatürk Göğüs Hastalıkları ve Göğüs Cerrahi E.A.H., Göğüs Hastalıkları, Ankara
[2]Sağlık Bilimleri Üniversitesi, Atatürk Göğüs Hastalıkları ve Göğüs Cerrahi E.A.H., Patoloji, Ankara
[3]Sağlık Bilimleri Üniversitesi, Atatürk Göğüs Hastalıkları ve Göğüs Cerrahi E.A.H., Göğüs Cerrahisi, Ankara

Pulmoner hyalinize granülama (PHG), akciğer kanserini taklit eden, tek ya da multipl olarak görülebilen, benign özellik taşıyan nadir bir hastalıktır. Literatürde 1964 ile 2015 arasında, 135 hasta ve 2016'da yayınlanan bir makalede 5 yeni hasta olmak üzere sadece 140 olgu saptanmıştır. Fizyopatolojisi hala aydınlatılamamış olup mediastinal yada retroperitonel fibrozis, otoimmün, hematolojik, tromboembolik yada enfeksiyöz hastalıklarla ilişkili olabileceği belirtilmektedir. 66 yaşında kadın hastanın, 5-6 aydır olan öksürük ve sol göğsünde ara sıra olan ağrı yakınması mevcuttu. Hastanın öyküsü sorgulandığında; 4 ay önce bayılma ve kısa süreli bilinç kaybı olduğu, bu nedenle dış merkezde nöroloji tarafından değerlendirildiği ve nörolojik bir patolojinin bulunmadığı öğrenildi. Bu dönemde dış merkezde çekilen akciğer grafisinde; bilateral multipl pulmoner nodüllerin izlenmesi üzerine bronkoskopi (FOB) yapıldığı ve endobronşial lezyon saptanmadığı öğrenildi. Bilgisayarlı tomografi (BT) eşliğinde transtorasik biopsi (TTİAB) alınmış, biyopsi sonucunda alveolleri sıkıştıran ve alveol içinde de izlenen fibrozis görülmüş, fakat immünhistokimyasal boyamalar sonucunda tam bir tanısal sonuca varılamamış, bu nedenle klinik olarak ve çoklu biyopsilerle yeniden değerlendirilmesi önerilmiş. Hasta 3 ay aradan sonra hastanemize başvurdu. Fizik muayenesinde patolojik bulgu saptanmadı. Akciğer grafisinde bilateral büyüğü 4x3cm olan multipl nodüller sebat ediyordu (Resim 1). Rutin laboratuar incelemeleri normaldi. Kollojen doku belirteçleri negatif saptandı. PET-BT'de her iki akciğerde büyüğü solda perihiler yerleşimli 38x32 mm boyutlarındaki multiple nodüler lezyonlara ait artmış metabolik aktivite tutulumları (SUVmax: 7.12) saptandı (Resim 2). FOB yapıldı, endobronşiyal lezyon saptanmadı. Endobronşiyal ultrason (EBUS) ile 11L no'lu lenf nodu örneklemesi yapıldı, antrokotik lenf nodu olarak sonuçlandı. Bronş lavajı ARB sonucu negatifti, kültürlerde üreme saptanmadı. BT eşliğinde TTİAB yapıldı, pnömotoraks gelişti, işlem tanısal olmadı. VATS ile sol üst lobdan wedge biopsi yapıldı. Patoloji sonucu akciğer parankiminde yoğun asellüler fibrokollojenöz depositler oluşturan lezyon izlendi. Lezyonların periferinde mononükleer iltihabi hücre infiltrasyonun olduğu ve eşlik eden infiltrasyonların yer yer bronşiyal yapıları ve damar yapılarını ateke ettiği görüldü. Fokal alanlarda minimal kalsifikasyon odağı dikkati çekti. Histokimyasal ve immünhistokimyasal boyamalar sonucunda pulmoner hyalinize granülom olarak raporlandı. Hasta klinik ve radyolojik takip kararı verilerek taburcu edildi. PHG'un çok nadir görülmesi, bilateral multipl pulmoner nodül saptanan hastalarda PET-BT'de nodüllerde artmış metabolik aktivite tutulumunun PHG'da da görülebileceği ve metastatik akciğer kanserini taklit edebileceğini vurgulamak amacıyla bu olguyu sunuyoruz.

**Anahtar Kelimeler:** hyalinize granülom, pulmoner nodül, VATS

Resim 1

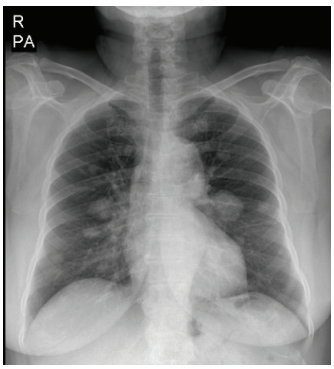


PA AC grafi görüntüsü

Resim 2

BT'de izlenen multipl nodüller

Resim 3.

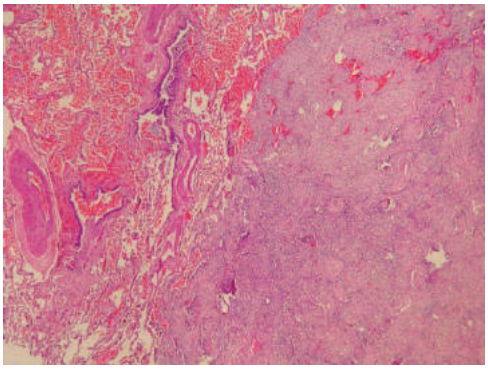

Pulmoner Hyalinize Granülom. Akciğer parankiminde fibrokollojenöz depositler oluşturan lezyon (H&E;X100)

Resim 4.

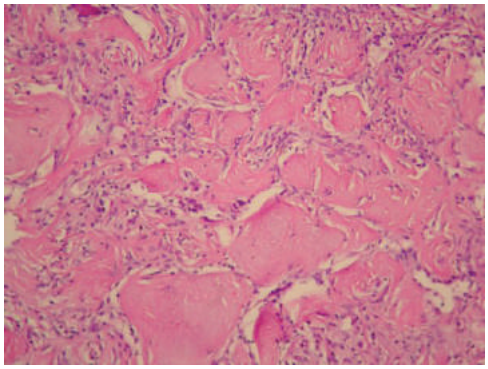

Pulmoner Hyalinize Granülom. Lezyonun yakından görünüşü (H&E;X200).

Resim 5.

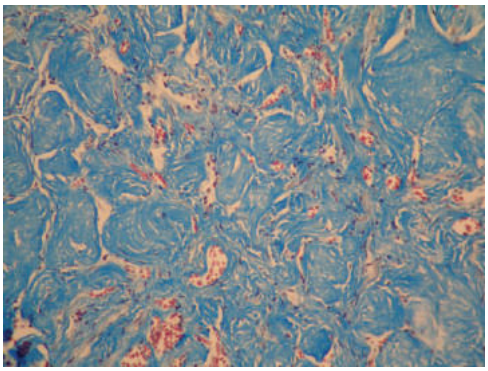

Lezyonun fibrokollojenöz natürünü daha net gösteren Masson-trikrom histokimyasal boyaması görülmektedir.

Resim 6.

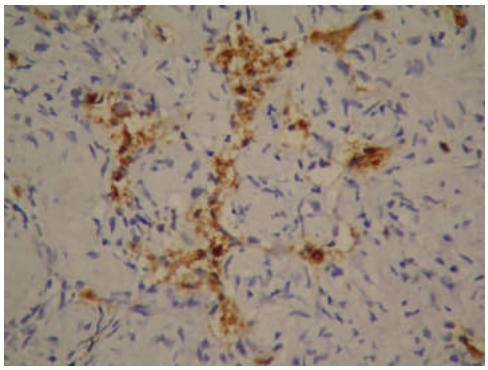

Napsin A ile yapılan immünohistokamyasal boyamada arada kalan alveol yapılarındaki pozitifilk dikkati çekmektedir.

# EP-251
# TRAKEAL DİVERTİKÜLÜ OLAN BİR OLGU

Serdanur Çevrimli[1], Hatice Kılıç[2], Hatice Canan Hasanoğlu[1]

[1]Yıldırım Beyazıt Üniversitesi, Göğüs Hastalıkları Ana Bilim Dalı, Ankara
[2]Atatürk Eğitim Araştırma Hastanesi, Göğüs Hastalıkları Kliniği, Ankara

Trakeal divertikül, trakeal duvarın bir veya daha fazla bölgeden paratrakeal alana invajinasyonu ile oluşan hava kistidir. Trakeal divertiküller toplumda %1-2.3 sıklıkta görülen genellikle asemptomatik seyreden ve başka nedenlerle çekilmiş bilgisayarlı tomografi tetkiklerinin incelenmesi anında insidental olarak saptanan olgulardır. Trakeal divertikülü olan olgumuz divertikülün büyüklüğü nedeniyle sunulmuştur. Geçirilmiş tüberküloz, kronik obsturktif akciğer hastalığı (KOAH), kalp yetmezliği, diyabetes mellitus ve esasiyel hipertansiyon tanıları olan 74 yaşında kadın hasta nefes darlığı nedeniyle acil servise başvurmuştu. Tip 2 solunum yetmezliği ve KOAH atak tanıları ile hospitalize edildi. Hastanın balgam çıkaramaması üzerine derin trakeal aspirasyon (DTA) yapıldı. DTA ile bol miktarda pürülan sekresyon aspire edildi. Hastanın acil serviste çekilen toraks bilgisayarlı tomografi (BT) incelemesinde pnömonik infiltrasyonu yoktu. Toraks BT incelenmesinde hastanın 41x32x18 mm boyutunda trakeal divertikülü saptandı. (Figür 1) Antibiyotik tedavisi, non invaziv mekanik ventilatör ile hasta izlendi. Takibinde enfektif parametreleri geriledi. Sekresyonları azaldı. Hasta eve şifa ile taburcu edildi. Trakeal divertiküllü hastalar çoğunlukla asemptomatik seyir gösterir. Trakeal divertiküller büyük boyutlara ulaşıp içerisinde sekresyon birikimine yol açarsa hastalar kronik öksürük, tekrarlayan solunum yolu enfeksiyonları, hemoptizi ve dispne ile başvurabilirler. Hastamızdaki yoğun sekresyonun bir sebebi de trakeal divertikül olarak düşünüldü. Bazen radyolog tarafından raporlanmayabilen trakeal divertiküller göğüs hastalıkları hekimlerinin dikkati ile gözden kaçmayabilir.

**Anahtar Kelimeler:** divertikül,sekresyon, trakea, KOAH

Figür.1

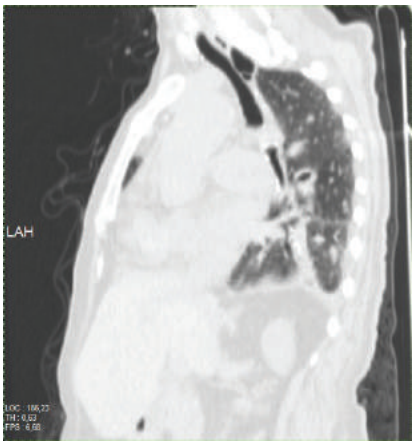

# EP-252
# BİR OLGU NEDENİ İLE ATİPİK KARSİNOİD TÜMÖRDE GALYUM-68 PET-CT'NİN TEDAVİ BİÇİMİNE ETKİSİ

Recep Ustaalioğlu[1], Mehmet Yildirim[1], Fügen Vardar Aker[2], Ömer Giray İntepe[1], Eyüp Halit Yardımcı[1], Özgür Güney[1], İsmail Dal[1], Tamer Okay[1]

[1]Dr. Siyami Ersek Göğüs Kalp ve Damar Cerrahisi Eğitim Araştırma Hastanesi, Göğüs Cerrahisi Kliniği, İstanbul
[2]Haydarpaşa Numune Hastanesi Eğitim ve Araştırma Hastanesi, Patoloji Kliniği, İstanbul

**GİRİŞ:** Atipik pulmoner karsinoid tümörler daha çok periferik yerleşimli ve nadiren nodal skip metastaz yapmaya eğilimlidirler. Atipik karsinoidlerin cerrahi tedavi prensipleri küçük hücre dışı akciğer kanserleri gibidir. Son zamanlarda Gallium-68 PET-CT standart flouro-deoxy-glucose(FDG)-PET-CT'ye göre düşük grade tümörlerin saptanmasında daha yüksek sensitivitesi olmasından dolayı akciğer karsinoidlerin saptanmasında tercih edilmektedir. Kliniğimizde bir olgunun buna örnek olması ve tedavi biçimine doğru yönde rehberlik etmesinden dolayı deneyimimizi sunmayı amaçladık.

**OLGU:** 43 yaşında erkek hastaya 17 yıl önce sağ testis tümörü(seminoma) nedeni ile sağ orşiektomi ameliyatı yapılmış. O zaman yapılan tetkiklerinde sol akciğerde şüpheli lezyon saptanması üzerine birkaç yıl takip edilmiş, lezyonda bir değişiklik saptanmamış. Son tetkikinde lezyonda büyüme saptanması üzerine kliniğimize yönlendirilmiş. Kontrastlı toraks BT sonrası FDG PET-CT'de sol akciğer üst lob apikoposterior segmentte 24x20 mm çapında nodül( SUD max:2.9-3.7), sol hiler alanda en büyüğü 20x15 mm çapında birkaç adet konglomere LAP(SUDmax: 3.8-4.4) saptandı. Fiberoptik bronkoskopide bronş sistemi normal olarak değerlendirildi. Hastaya hem tanı hem de tedavi amaçlı VATS kararı alındı. Sol üst lob apikoposterior segmentteki kitleye wedge rezeksiyon ve aortopulmoner pencereden lenf nodu örneklemesi yapıldı. Frozen sonucu neoplastik hücrelere rastlandığını ancak tam tip tayini yapılamadığı iletilerek lezyonun seminomla bağlantısı olabileceği düşünülerek ameliyat sonlandırıldı. Postoperatif komplikasyonu gelişmeyen hasta taburcu edildi. Patoloji raporu hem kitlede hem de 5 nolu lenf bezinde atipik karsinoid olarak rapor edildi. Hastaya bu durumda ilk planda tekrar reoperasyon ve anatomik rezeksiyon düşünüldü. Ancak Gallium-68 PET CT'nin FDG PET CT'ye göre daha yüksek sensitivitesi olması nedeni ile doğru operasyon kararı vermek ve sistemik yayılım olup olmadığını görmek için hastaya Gallium-68 PET CT çekilmesine karar verildi. Son Gallium68 PET CT'de önceki PET CT'ye göre ek olarak özellikle alt torakal vertabra ve lumbal vertebralarda olmak üzere iskelet sisteminde malign düzeyde tutulum saptandı. Bu bulgular ışığında daha ileri cerrahiden fayda görmeyeceğine karar verilerek hasta onkoloji kliniğine yönlendirildi.

**SONUÇ:** Atipik karsinoid tümörlerde Gallium-68 PET-CT'nin FDG PET CT'ye üstün olduğu bu olguda da görülmektedir. Gallium-68 PET CT ile hasta gereksiz ikinci bir operasyondan kurtulmuş ve tedavi şekli doğru olarak yönlendirilmiş oldu. Gerekli durumlarda pulmoner atipik karsinoid tanısı almış yada şüphelenilen durumlarda gereksiz cerrahi işlemlerden kaçınmak ve doğru tedaviyi yönlendirmek için Gallium-68 PET CT çekilmesini önermekteyiz.

**Anahtar Kelimeler:** Atipik karsinoid tümör, akciğer, nöroendokrin tümör, Galyum-68 PET-CT

2001 Yılında Çekilmiş Toraks BT

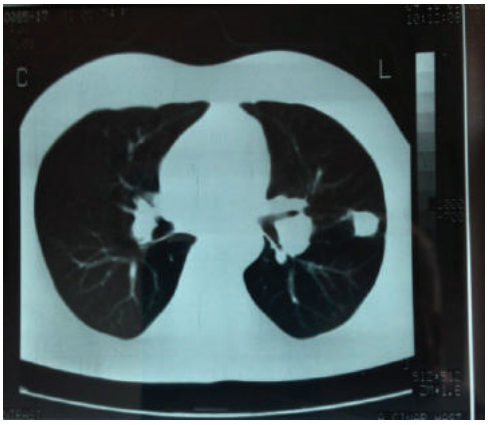

Preoperatif 2017'de Çekilen Toraks BT

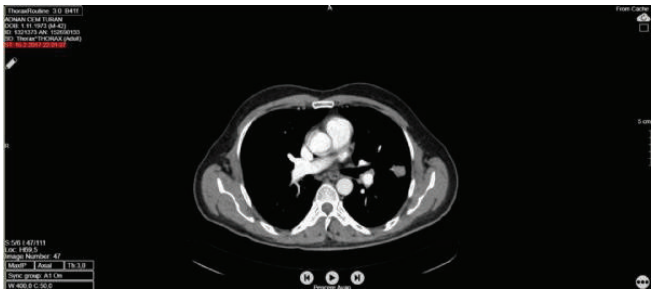

PET CT Görüntüsü

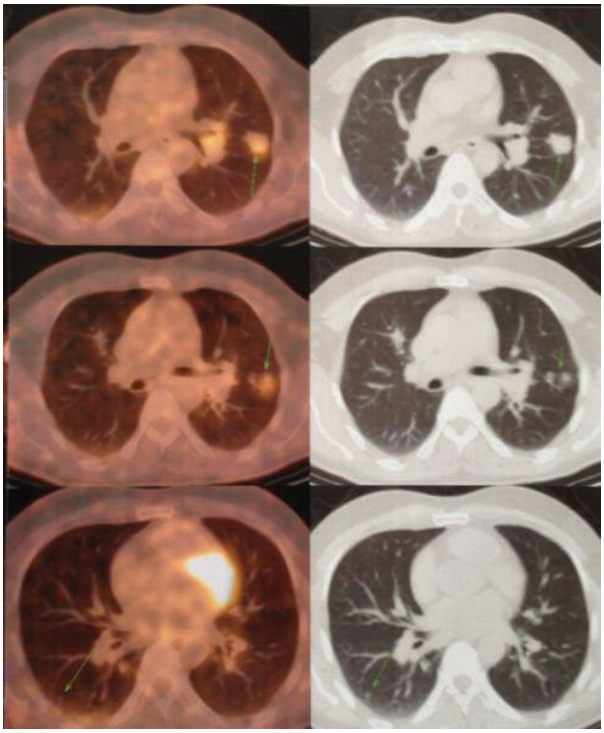

# EP-253
# GEÇ DÖNEMDE TESPİT EDİLMİŞ BİR YABANCI CİSİM OLGUSU

Ömer Topaloğlu, Kubra Nur Seyis, Alaaddin Buran, Murat Erdoğan, Bekir Sami Karapolat, Atila Türkyılmaz, Celal Tekinbaş

Karadeniz Teknik Üniversitesi, Göğüs Cerrahisi Ana Bilim Dalı, Trabzon

**GİRİŞ:** Yabancı cisim aspirasyonu sıklıkla 3 yaş altı çocuklarda görülen ve morbidite-mortaliteye neden olabilen önemli bir sağlık problemidir. Tanı konulamayan ve tedavi edilemeyen yabancı cisim aspirasyonları zamanla karşımıza dirençli akciğer enfeksiyonu, bronşektazi ve harap olmuş akciğer tabloları ile çıkabilmektedir.

**OLGU:** 68 yaşında erkek olgu son 2 aydır terleme, kilo kaybı, ateş ve halsizlik şikâyetleri nedeniyle dış merkezde tetkik ve tedavi edilmekteymiş. Olguda malignite olabileceği şüphesi ile çekilen PET-CT' de sol akciğer alt lob bronşunda yabancı cisim tespit edilmesi üzerine tarafımıza yönlendirilmiş. Olgunun anamnezinde yaklaşık olarak 6 ay önce kemikli et yemeği yerken ani başlayan nefes darlığı ve öksürük oluştuğu ve 2–3 gün kadar aralıklı olarak devam eden öksürüğünün şiddetinin sonrasında azaldığı öğrenildi. Fizik muayenede genel durum iyi, bilinç açık, koopere, nabız: 91/ dk, kan basıncı 110/70 mmHg, vücut sıcaklığı 37,4 °C ve periferik oksijen saturasyonu %92 idi. Oskültasyonda sol akciğer alt zonlarda kaba raller mevcuttu. Kan biyokimyasında beyaz küresi 9x10 ^ 3/µL ve CRP'si 5.14 mg/dl olarak ölçülen olgunun posteroanterior akciğer grafisinde sol akciğer alt zonda konsolide alanlar, yaygın infiltrasyon sol akciğer alt lob bronşunda radioopak şüpheli alan görüldü (Resim 1). PET-CT' de sol akciğer alt lob bronşunu tıkayan FDG tutulumu olmayan radioopak görünümlü yabancı cismi düşündüren ve sol akciğer alt lobda yaygın konsolidasyon mevcuttu (Resim 2). Olguya acil olarak rijit bronkoskopi yapıldı ve sol akciğer alt lob bronş girişinde tespit edilen kemik materyal çıkarıldı. Uzun süre yabancı cismin orada kalması nedeniyle alt lob bronşunda sirküler kısmi bir darlık gözlendi. Postoperatif dönemi sorunsuz geçiren olgu ertesi gün uygun antibiyoterapi verilerek taburcu edilmiştir. Bir aylık takibin sonunda klinik ve radyolojik olarak asemptomatik olan olguda fleksibl bronkoskopi yapılmış ve sol alt lob bronşunun normale yakın genişlikte olduğu tespit edilmiştir.

**SONUÇ:** Erken dönemde tanı konulamayan ve özellikle alt lob bronşları ve segment bronşlarına yerleşmiş yabancı cisim aspirasyonları akciğer parankiminde yapmış oldukları enfeksiyon ve hasara bağlı olarak yanlış klinik ön tanılara neden olabilmektedir. Bu tip olgularda alınacak detaylı anamnez ve fizik muayene yabancı cisim aspirasyonundan şüphelenilmesini sağlayacaktır. Geç dönemde tespit edilen olgularda hızlıca rijit bronkoskopi ile yabancı cisim çıkarılmalı ve sonrasında bronş duvarında ve akciğer parankiminde oluşmuş hasarın derecesine göre olgular takip veya tedavi edilmelidirler.

**Anahtar Kelimeler:** aspirasyon,ateş,bronkoskopi,kemik,radioopak

Resim 1

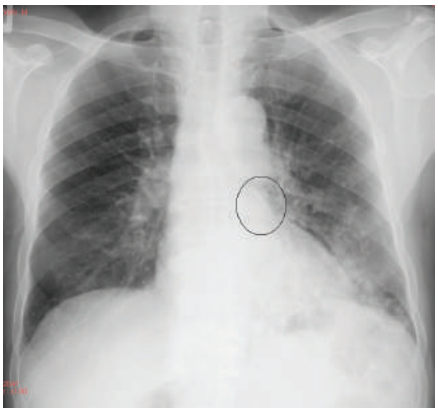

Resim 2

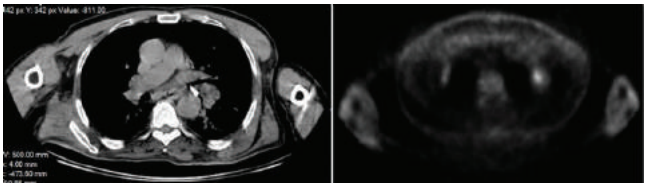

# EP-254
# SUİSİD SONRASI GELİŞEN PNÖMOMEDİASTİNUM OLGUSU

Gizem Türkeş, Coşkun Doğan, Seda Beyhan Sağmen, Sevda Şener Cömert

Sağlık Bilimleri Üniversitesi, Kartal Dr.Lütfi Kırdar Eğitim ve Araştırma Hastanesi, Göğüs Hastalıkları Kliniği, İstanbul

Spontan pnömomediasten (SPM), travma veya tıbbi girişimlerle ilişkili olmaksızın mediastende serbest hava bulunması ile karakterize bir klinik durumdur. Nadir görülen ve genellikle benign bir durum olmasına rağmen, seyri sırasında tansiyon pnömotoraks, tansiyon pnömomediasten, pnömoperikard veya akut üst solunum yolu obstrüksiyonu gibi hayatı tehdit edici komplikasyonlar gelişebilir. 21 yaşında, bilinen epilepsi hastalığı olan erkek olgu kullanmakta olduğu karbamazepin ile suisid girişimi sonrası acil servise getiriliyor. Kusma ve sonrasında ortaya çıkan aspirasyon pnömonisi tanısı ile yatırılan olgunun fizik muayenesinde cilt altı amfizemi saptanıyor. Akciğer grafisinde ve bilgisayarlı toraks tomografisinde pnömomediasten varlığı dikkat çekiyor. Hipoksemi ve aspirasyon pnömonisi nedeni ile tedavi edilen olgu aşırı dozda karbamazepin alarak suisid sonrası kusmaya bağlı gelişen pnömomediasten olgusu olarak nadir görülmesi nedeniyle sunulmuştur.

**Anahtar Kelimeler:** pnömomediastinum, suisid, karbamazepin

Resim 1

AkciÄŸer grafisinde saÄŸ orta-alt alanda nonhomojen opasite mevcut

Resim 2

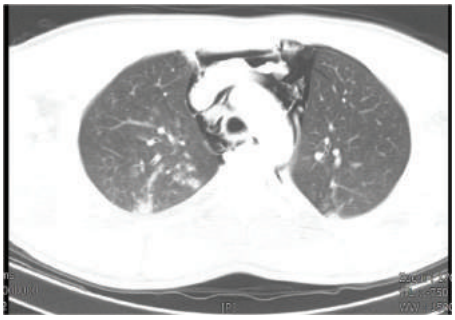

Toraks BT'de mediastinal hava görünümü

Resim 3

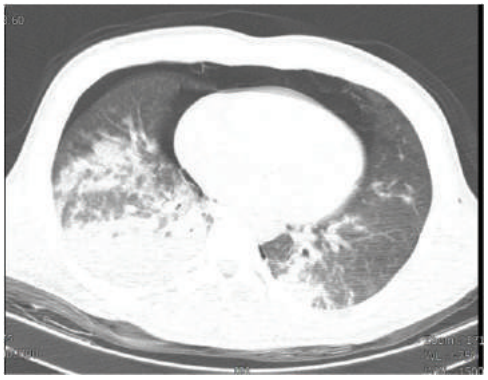

Bilateral alt alanlarda saÄŸda daha belirgin pnÃ¶monik opasite

# EP-255
# SODYUM VALPROAT KULLAMININA BAĞLI GELİŞEN MASİF HEMOPTİZİ OLGUSU: OLGU SUNUMU

Aydın Balcı[1], Hayri Demirbaş[2], Ersin Günay[1]

[1]Afyon Kocatepe Üniversitesi,Göğüs hastalıkları Anabilim dalı,Afyonkarahisar
[2]Afyon Kocatepe Üniversitesi,Nöroloji Anabilim dalı,Afyonkarahisar

Hemoptizi akciğer parankimi veya trakeobronşiyal ağaçtan kaynaklanan kanın ekspektorasyonudur. Balgama bulaşık çizgisel tarzda az miktarda ekspektorasyondan, hastada solunum yetmezliğine ve afiksiye yol açan masif hemoptiziye kadar oldukça geniş bir spektrumda karşımıza çıkabilir. Hayatı tehdit eden masif hemoptizi olguları tüm hemoptizi olgularının %1,5 - 5'ini oluşturmaktadır. Masif hemoptizi küçük bir hasta grubunda rastlanmasına karşın son derece ciddi ve hasta yönetimini sıkıntıya sokabilmektedir. İnfeksiyöz nedenlerden neoplastik nedenlere, çeşitli sistemik hastalıklardan iyatrojenik nedenlere kadar pek çok ilaç, hastalık veya sendrom hemoptiziye yol açabilir.İlaçlarda nadir görülmekle beraber önemli ve tanısı konulmazsa mortal seyredebilen hemoptizi nedenlerindendir. Kliniğimize başvuran 47 yaşında bayan hastanın masif hemoptizisi mevcut idi.Hastanın pa ac garafisinde bilateral infiltrasyon mevcut idi. Kliniğimize yatış yapılan hastadan balgam arb ler gönderildi ayrıca otoimmün panel gönderildi.Hastada tbc ve otoimmün nedenler ve diğer enfeksiyöz nedenleri ekarte edildi.Hastaya 3 gün sonra bronkoskopi yapıldı aktif odak saptanmadı sızıntı şeklinde kanaması olan hastaya müdahale edildi.Anamnezi derinleştirileştirilen hastaya epilepisi nedeni ile yakın zamanda sodyum valproat tedavisi başlandığı öğrenildi.Nörolojiye konsülte edilerek hemoptizisi açısından tedavisinin düzenlenmesi istendive sodyum valproat tedavisi kesildi.Takiplerinde hastanın hemoptizisi olmadı ve taburcu edildi.hastamızın 2 ay sonraki pa ac garafisi tamamen normal olarak değerlendirildi. Nadir görülen hemoptizi sebepleri arasında sodyum valproatında bulunması nedeni ile hasta literatür eşliğinde sunuldu.

**Anahtar Kelimeler:** sodyum valproat,hemoptizi,epilepsi

Geliş pa ac

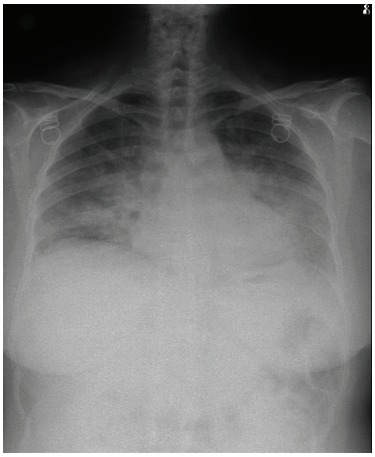

Bilateral infiltrasyon

# EP-256
# NEFROTİK SENDROM ETİYOLOJİSİNDE AKCİĞER KANSERİ

Bilge Atasoy, Sinem Akkasar, Serhat Erol, Aydın Çiledağ, Akın Kaya

Ankara Üniversitesi, Göğüs Hastalıkları Ana Bilim Dalı, Ankara

**GİRİŞ:** Proteinüri, periferik ödem, hipoalbüminemi ve hiperlipidemi ile tanımlanan nefrotik sendromun yetişkinlerde insidansı 2-3/100.000 olup nadir bir durumdur. Erişkindeki nefrotik sendrom malignite ile ilişkili nadir bir paraneoplastik sendrom olarak görülebilir. Paraneoplastik nefrotik sendrom, genellikle lenfoma ve diğer nonepitelyal neoplazilerle ilişkilidir. Epitelyal neoplazilerde daha az (%10) görülmekle birlikte akciğer ve gastrointestinal sistem (GİS) adenokarsinomlarında görülebilmektedir. Paraneoplastik nefrotik sendromun glomerüler lezyonu, özellikle solunum ve GİS adenokarsinomalarında membranöz nefropati (MN) olarak ortaya çıkar. Nefrotik sendrom gizli bir kanser belirteci olabilir, ancak bu ilişki için toplum temelli araştırmalar eksiktir. Bu posterde nefrotik sendrom tanısı ile takip edilen ve yapılan tetkiklerle akciğer kanseri tanısı alan bir olgu sunulmuştur.

**OLGU:** 60 yaşında erkek hasta bacaklarda şişlik nedeniyle başvurdu. Tetkiklerinde kreatinin yüksekliği, proteinüri (9 gr/gün), LDL yüksekliği, hipoalbüminemi saptandı. Böbrek biyopsisi yapılan hastanın patoloji sonucu membranöz glomerulonefrit ile uyumlu raporlanması üzerine hastaya sistemik kortikosteroid(1 mg/kg/gün) ve siklosporin başlandı. Hastaya çekilen akciğer grafisinde sağ hiler dolgunluk saptanması nedeniyle toraks bilgisayarlı tomografi (BT) çekildi. BT'de mediastinel ve sağ hiler lenfadenopatiler ile sağ akciğer üst lobda spiküle konturlu 13x12 mm boyutlarında malign görünümlü nodül saptandı. Hastaya bronkoskopi yapıldı ve biyopsi sonucu sonucu yassı hücreli karsinoma olarak raporlandı.

**SONUÇ:** Pediatrik grupta yetişkine kıyasla 15 kat fazla görülen bir durum olan nefrotik sendrom gizli bir kanser belirteci olabilir. Yetişkin grupta nefrotik sendromlu bir hasta ile karşılaşıldığında, nonepitelyal tümörlerin yanı sıra akciğer maligniteleri de akılda tutulmalıdır. Nefrotik sendrom ile başvuran hastaların % 3'ünde bronkojenik karsinom görülebilir. Literatürde az sayıda vakada akciğer yassı hücreli karsinomda nefrotik sendrom bildirilmiştir.

**Anahtar Kelimeler:** Akciğer kanseri, Malignite, Nefrotik sendrom

Resim 1: Posteroanterior akciğer grafisi

Sağ hiler dolgunluk

Resim 2: Toraks bilgisayarlı tomografisi

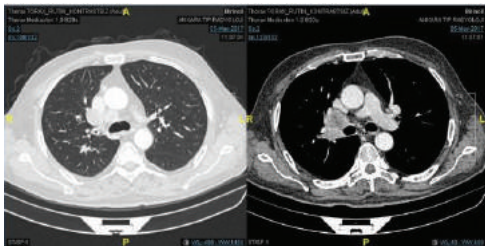

(A) Spiküle konturlu nodül, (B) Sağ akciğer üst lobda spiküle konturlu 13x12 mm boyutlarında malign görünümlü nodül

# EP-257
# OPERASYONUN ÜÇÜNCÜ YILINDA GERÇEKLEŞEN TİROİD OLİGOMETASTAZLI OLGU

Suna Kavurgacı, Pınar Akın Kabalak, Derya Kızılgöz, Fatma Buğdaycı Başal, Özlem Özmen, Ülkü Yılmaz

Sağlık Bilimleri Üniversitesi Atatürk Göğüs Hastalıkları ve Göğüs Cerrahisi Eğitim ve Araştırma Hastanesi, Ankara

**GİRİŞ:** Akciğer kanseri,kadın ve erkekler arasında dünya çapında kansere bağlı ölüm sebepleri arasında ilk sırada yer alır. Akciğer kanseri yaygın olarak; beyin,kemik adrenal bez, karşı akciğer ve karaciğere metastaz yapar. Primer akciğer kanserinin tiroid bezine metastazı son derece nadirdir.

**OLGU:** 64 yaşında erkek hastaya 3 yıl önce akciğer adenokarsinom tanısıyla sol üst lobektomi + lenf nodu diseksiyonu uygulandı. Hasta, patolojik olarak evrelendi. Takibinde 3. yılında kontrol Toraks BT'de tiroid bezinde nodül saptandı. Tiroid biopsi sonucu adenokarsinom olarak geldi. Primer tiroid malignitesi nedeniyle opere edildi. Postoperatif değerlendirmede akciğer adenokarsinom metastazı olarak yorumlandı.

**SONUÇ:** Tiroidin metastatik maligniteleri, tüm tiroid malignitelerinin %2-3'ünü oluşturmaktadır. Literatüre göre metastaza kadar geçen süre 1 ay-26 yıl arasında değişmektedir. Günümüzde metastatik hastalığa küratif yaklaşım önerilmektedir. Metastazların oldukça nadir bir ortaya çıkış şekli olan postoperatif izole tiroid metastazına küratif yaklaşım olan bu olguyu, nadir olması nedeniyle sunmayı uygun bulduk.

**Anahtar Kelimeler:** Tiroid Metastaz, Oligometastaz, Adenokarsinom

Toraks BT Tiroid Bezi Metastazı Görüntüsü

# EP-258
# AKCİĞERE NADİR BİR METASTAZ; AKCİĞER KANSERİNİ TAKLİT EDEN OVER CA

Aysen Evkan[1], Berna Eren Kömürcüoğlu[1], Yelda Varol[1], Zekiye Aydoğdu[2], Ayşe Gökçen Tufan[3]

[1]Sbü Dr Suat Seren Göğüs hastalıkları ve Göğüs Cerrahisi Eğitim Araştırma Hastanesi, Göğüs Hastalıkları Anabilim Dalı, İzmir
[2]Sbü Dr Suat Seren Göğüs hastalıkları ve Göğüs Cerrahisi Eğitim Araştırma Hastanesi, Patoloji, İzmir
[3]Sbü Tepecik Eğitim Araştırma Hastanesi, İç Hastalıkları Anabilim Dalı, İzmir

25 yaşındaki kadın hasta yaklaşık 3 ay once başlayan sol ön kol ve sol göğüste ağrı, nefes darlığı şikayeti ile kliniğimize başvurdu. Bilinen kronik bir hastalığı yoktu. Akciğer radyogramında sol hemitoraksta orta-alt zonda hilusa komşu kalp kontrurlarını silmeyen yaklaşık 3*4 cm çapında kitle lezyonu, ve solda plevral effüzyon tespit edildi.(Resim1) Hastanın başvuru sırasında dış merkez çekilmiş BT si değerlendirildi, sol hemitoraksta sol alt lob superior segmentte hilusa komşu olarak başlayan ve plevra komşuluğunda posterobazale uzanan iç kısmında kistik alanlar bulunan 3.5*4 cm çapında düzgün sınırlı kitle lezyonu tespit edildi. Ayrıca solda 3cm kalınlığında serbest plevral sıvı izlendi.(Resim2) Kist hidatik yönünden tetkik edildi. Kist hidatik serolojisi negative olarak değerlendirildi. Plevral sıvı ponksiyonu yapıldı, eksuda ile uyumlu olarak değerlendirildi. Plevral sıvı patolojisi beningdi. Tanısal amaçlı bronkoskopi yapıldı, endobronşial lezyon izlenmedi. Akciğer tümörü ön tanısı ile TRU-CUT biyopsisi yapıldı. Patolojisi az diferansiye karsinom öncelikli olarak overin yüzey epitel karsinomu uyumlu olarak değerlendirildi.(resim3) Tarama amaçlı batın USG yapıldı. Batın USG' de sol overde 27*32*35 mm ebatlarında heterojen hipoekoik kitle lezyonu saptandı. Hastaya ileri tetkik amacı ile PET-CT çekildi. PET-CT de hiler lenf nodları ile devamlılık gösteren uzun aksı 6.3cm uzun akslı ve dorsal komşuluğunda paravertebral alanda 8 cm uzun akslı plevraparankimal kitle lezyonları 9. kosta posteriorda kemik destrüksiyonu yapan uzun aksı 5.5 cm olan kitle lezyonlarında artmış FDG tutulumu tespit edildi. Sol adneksial lojda en büyüğü 3 cm olan iki adet yumuşak lezyonda ve multiple planda kemik metastazı ile uyumlu ve sol surrenalde artmış FDG tutulumu izlendi.(resim4a,b) Over ca akciğer metastazı tanısı ile medikal onkolojiye yönlendirildi. 1. kür paklitaksel, karboplatin kemoterapisi verildi. Over kanserlerinde GİS metastazından sonra ikinci en sık rastlanan uzak organ metastazıdır. En sık plevral effüzyon ile prezente olur. Daha nadir olarak akciğer parankim metastazı genellikle multiple parankim olarak ortaya çıkar. Olgumuz ilk akciğer semptomları ile prezente olan ve radyolojik olarak akciğer tümörünü taklit etmesi nedeni ile sunulmuştur.

Anahtar Kelimeler: Akciğer ca, metastaz, over ca

resim 1

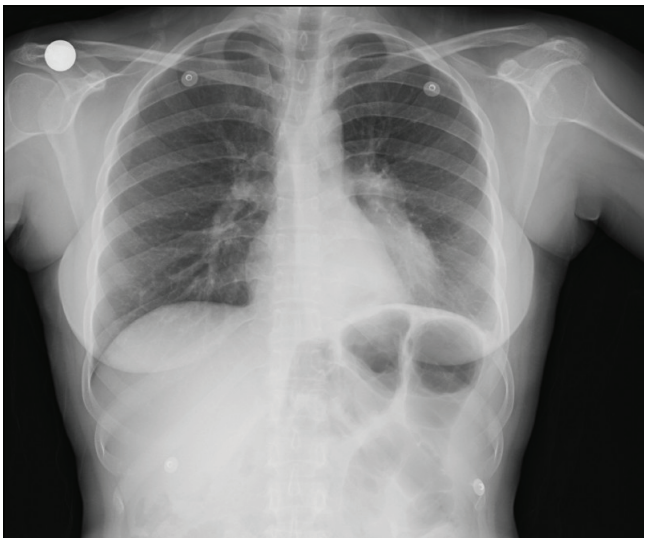

resim2

resim3

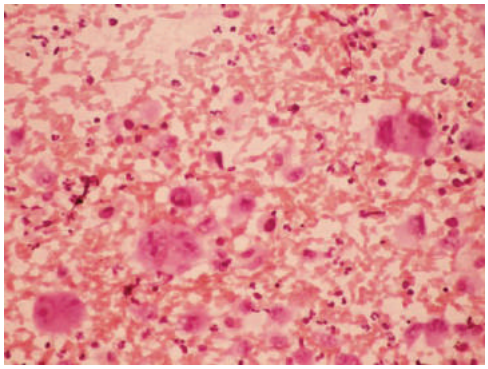

resim4a

resim4b

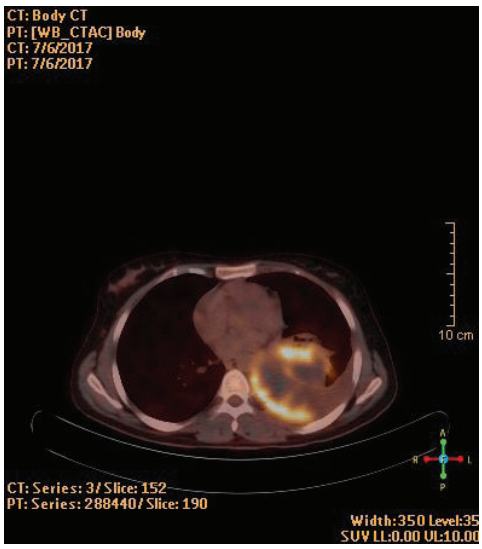

## EP-259
## GEÇ GELEN ANAMNEZ BİLGİSİ: MISIR TANESİ ASPİRASYONU

Ali Fidan, Ömer Zengin, Elif Torun Parmaksız, Coşkun Doğan, Nesrin Kıral, Seda Beyhan Sağmen, Sevda Şener Cömert
Sağlık Bilimleri Üniversitesi Kartal Dr Lütfi Kırdar Eğitim ve Araştırma Hastanesi, Göğüs Hastalıkları Kliniği

**GİRİŞ:** Tanı konulamayan veya tedaviye dirençli akciğer lezyonlarının bazıları yabancı cisim aspirasyonuna bağlı gelişmektedir. Ancak, bu öykünün alınmaması veya hastanın –çoğu zaman önemini bilmemesi nedeniyle- bu bilgiyi vermemesi tanıda ve tedavide gecikmelere sebep olabilmektedir. Burada yabancı cisim aspirasyonu öyküsü, yapılan bronkoskopinin ardından aspire edilen mısır tanesinin öksürükle ekspektorasyonu ile anlaşılan bir olgu sunulmaktadır.

**OLGU:** Hasta 36 yaşında kadın olup acil servise sağ göğüs ağrısı, nefes darlığı, ateş, üşüme-titreme başvurdu. Öz geçmişinde hiperlipidemi, anemi ve kuşkulu bir romatizmal hastalık? Mevcuttu. Soy geçmişinde annede mide ca, anemi, diyabet olduğu bildirildi. Ateş 38,2 OC, FM'de sağda ral ve solunum seslerinde hafif azalma dışında bulgu tespit edilmedi. Akciğer grafide sağ orta-alt zonlarda görece homojen opasite mevcuttu. Yatış anında hastada pulmoner emboli? pnömoni? öntanıları ile DMAH ve geniş spektrumlu antibiyoterapi başlandı. PTE hızla ekarte edildi ve DMAH tedavisi sonlandırıldı. Toraks BT'de sağ orta lobda atelektazi ve konsolidasyon görülmesi, orta lob bronşunun tıkalı olması, ateşin devam etmesi nedeniyle antibiyoterapisi revize edilen hastaya aynı zamanda bronkoskopi planlandı. Yapılan bronkoskopide hastanın aşırı ajite olması ve işlemi tolere edememesi nedeniyle trakea distaline geçilemeden işlem sonlandırıldı. Bronkoskopinin ardında hasta öksürmekle birkaç parçacık çıkardığını bildirdi, çıkan sekresyonla bulaşık parçacık incelendiğinde bunun "mısır tanesi" olduğu anlaşıldı. Bunun üzerine hasta yaklaşık 10 gün önce mısır yediği sırada genzine kaçırdığını ve o zaman çok öksürdüğünü belirtti. Bunu takiben tekrar yapılan bronkoskopide sağ orta lob ağzında lobule görünümlü, yarımay şeklinde bronş lümenini çevreleyen lezyon (granülasyon?) görüldü. Buradan alınan biyopsi "iltihabi granülasyon dokusu" olarak sonuçlandı. Tedavinin 3. Haftasında ateşi düzelmiş olan, akciğer grafideki lezyonu tama yakın regrese olan ve CRP değeri normale gerileyen hasta taburcu edildi, 2 hafta sonra yapılan kontrol bronkoskopisinde orta lob girişinde izlenen granülasyon dokusunun tamamen kaybolduğu izlendi.

**SONUÇ:** Yabancı cisim aspirasyonu, tıkayıcı endobronşiyal lezyon oluşturarak da klinik tablonun şekillenmesinde etkili olabilir. Detaylı bir anamnez tanıda yararlı birçok ipuçlarına erişmeye olanak sağlar.

**Anahtar Kelimeler:** aspirasyon, yabancı cisim, anamnez, pnömoni

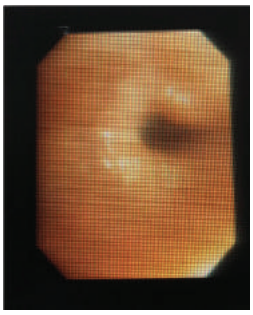

Sağ orta lob ağzında lobule görünümlü, yarımay şeklinde bronş lümenini çevreleyen lezyon

Toraks BT kesiti

Toraks BT ile sağ orta lob lezyonu

# EP-260
# KONDROSARKOM AKCİĞER METASTAZI DÜŞÜNÜLEN HASTADA İNTRAPULMONER REAKTİF LENF NODLARI

Onur Volkan Yaran, Yunus Aksoy, Deniz Sansar, Levent Cansever, Mehmet Ali Bedirhan

Yedikule Göğüs Hastalıkları ve Göğüs Cerrahisi EAH

**GİRİŞ:** Kondrosarkomlar kondrositlerden köken alan primer malign kemik tümörleridir. Histopatolojik olarak hücresel atipi ve sellülarite gibi özelliklere bakılarak üç gruba ayrılır. Ortalama 40-70 yaş aralığında, sıklıkla femur ve humerusta gözlenir. Genellikle hematojen metastaz yapar, metastazlar hemen daima akciğere olur. Akciğer metastazı Grade 1'de %0–10 iken aynı oran Grade 2 ve Grade 3'te sırasıyla %20 –30 ve %50–60'tır. Akciğer metastazlarında metastazektomi önerilir. Metastazektomi sonrası 5 yıllık sağkalım oranı ortalama %51'dir.

**OLGU:** Otuzdokuz yaşında erkek hasta; Aralık 2016'da sağ ayak kalkaneus kemiğinden grade 1 kondrosarkom nedeniyle opere edilmiş. Hastanın çekilen ilk toraks BT'sinde her iki akciğerde multipl subplevral nodüller görülmesi üzerine metastazektomi amaçlı tarafımıza yönlendirilmiş. Bilinen başka bir hastalık öyküsü olmayan, fizik muayenesi ve laboratuar tetkikleri olağan olan hasta cerrahi konseyde görüşülerek sağda metastaz sayısının daha fazla olması sebebiyle öncelikle sağ torakotomi kararı alınarak opere edildi. Peroperatif üst lobda 3 adet, orta lobda 4 adet ve alt lobda 6 adet koyu renkli 1cm'den küçük sert kıvamlı nodüller gözlendi. Nodüllerin tamamı wedge rezeksiyon ile eksize edildi. Hasta post-operatif 3.gün sorunsuz olarak taburcu edildi. Patoloji sonucu alınan tüm örneklerde intrapulmoner reaktif antrakotik lenf nodları olarak sonuçlandı. Hastanın sol akciğerdeki lezyonları için takip kararı alındı. Post-operatif 2. ayda çekilen BT'sinde lezyonların sayısının artmadığı gözlendi. Hasta hala takibimiz altındadır.

**SONUÇ:** Kondrosarkomlar histopatolojik gradelerine göre artan sıklıkta akciğere metastaz yaparlar. Eğer primer tümör kontrol altında ise akciğer metastazları için metastazektomi önerilir. Metastazektominin sağkalıma olumlu etkisi olduğu belirlenmiştir. Biz de bu düşünce ile genç ve primer tümörü kontrol altında olan hastamız için operasyon planladık. İntrapulmoner lenf nodlarının BT'de metastaz ile karışabileceği, yine de bu grup hastalarda lezyonların örneklenmesi gerektiği, peroperatif frozen çalışılsa bile torakotomi yapılmışsa palpe edilen tüm lezyonların eksize edilmesi gerektiğini vurgulamak istedik.

**Anahtar Kelimeler:** Kondrosarkom, metastaz, reaktif lenf nodları

BT goruntusu

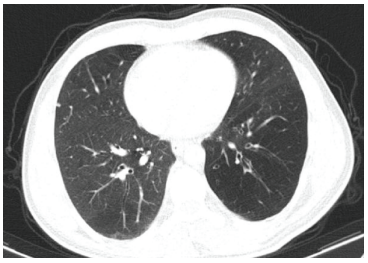

Sag ust lobda parankim penceresinde subplevral yerlesimli subsantimetrik noduler olusum gorulmektedir.

# EP-261
# NADİR GÖRÜLEN MEDİASTİNAL KİTLE İMAJI:PERİKARDİYAL YAĞ YASTIKÇIĞI HEMORAJİK NEKROZU

Hasan Özgen[1], Semih Keçici[4], Hüseyin Çağıl[5], Hanife Özgen[3], Elif Yılmaz[1], Abdurrahman Yılmaz[1], Deniz Uysal[1], Dilek Yavuz[2]

[1]Sağlık Bilimleri Üniversitesi, Süreyyapaşa Göğüs Hastalıkları Ve Göğüs Cerrahisi Eğitim Ve Uygulama Hastanesi,Göğüs Hastalıkları,İstanbul
[2]Mardin Devlet Hastanesi, Göğüs Hastalıkları,Mardin
[3]Keçiören Eğitim Araştırma Hastanesi,Radyoloji,Ankara
[4]Emsey Hastanesi,İç Hastalıkları, İstanbul
[5]Emsey Hastanesi,Radyoloji,İstanbul

Elli yedi yaşında erkek hasta yaklaşık 3-4 aylık sol yan ağrısı nedeniyle dış merkeze başvuruyor. Hastamızın bilinen hipertansif kalp hastalığı dışında sistemik hastalığı yok, yaklaşık üç paket-yıl gibi bir sigara öyküsü var ve hayvancılık-sütçülük işinde çalışmış. Bu ağrısını başlarda kendi ifadesi ile mide şişkinliğine yormasından dolayı hastane başvurusunu geciktirmiş. Fizik muayenede özellik saptanmadı ve bakılan kan testlerinden sonuç alınamayan hastaya pulmoner bilgisayarlı tomografi(BT)-anjiyo çekimi planlandı. Dolum defekti saptanmadı fakat solda kalp apeksi komşuluğunda düzgün sınırlı yaklaşık 34x20mm boyutlarında hipodens alan dikkat çekti. Kalp apeksi komşuluğundaki bu lezyonun yapılan ekokardiyografik kontrolde kalp ve perikard ile iştirakinin olmadığı görüldü. Bu esnada başlanmış olan analjezik tedaviye de yanıt vermeye başladı. Çekilen sternum manyetik rezonans(MR) incelemde yağ dansitesinde olduğu anlaşılan lezyonun çevresinde hafif ödematöz değişiklikler mevcut olup öncrelikle epikardiyal hemorajik yağ nekrozu ile uyumlu bulundu, tümör düşündürecek bulgu saptanmadı. Onkolojik göğüs hastalıkları ve göğüs cerrahi konseyinde tartışılan hastanın takibi uygun görüldü. Bakılan kontrol radyolojide boyutlarda anlamlı değişik görülmeyip ödematöz değişikliklerde ise azalma saptandı. Literratür incelendiğinde bu özellikte 25 olguya raslandı. Toraksın benign lezyonalrı nadir görülmelerine rağmen dikkatli bir inceleme ve radyolojik tetkik ile değerlendirdiklerinde yüksek doğruluk oranı ile olası cerrahi girişim önlenmiş oluyor. Analjezik tedavi sonrası şikayetleri azalıp gerileyen hasta daha geniş aralıklı radyolojik takibe alındı. Nadir görülüp bazen klinikte karışıklığa sebep olabilen olgu örnek olması düşüncesi ile bildirildi.

**Anahtar Kelimeler:** epikardiyal,hemorajik,nekroz,yağ,nadir

Bilgisayarlı tomografi görüntüsü

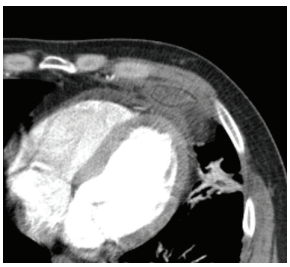

Sternum MR görüntüsü

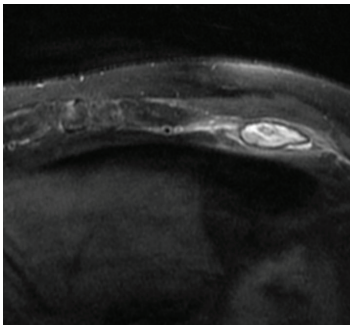

# EP-262
# KRONİK OBSTRUKTİF AKCİĞER HASTALIĞI ALEVLENMESİNDE KAN EZİNOFİLİSİ

Figen Ertan Aslantaş, İnci Gülmez

Erciyes Üniversitesi,Göğüs Hastalıkları Ana Bilim Dalı,Kayseri

**GİRİŞ:** Koah patogenezi klasik olarak nötrofilik ve Th1 aracılı olmasına rağmen farklı koah fenotipleri tanımlanmaktadır. Stabil ve alevlenmeli koah hastalarında kan ve balgamda eozinofilik inflamasyon gözlenmiştir. 'Eozinofilik' koah hastalarının,iks ve sistemik steroidlere olumlu yanıt veren farklı bir fenotip oluşturabileceği hipotezi öne sürülmüştür. Bu çalışmada KOAH alevlenme ile başvuran hastalarda kan eozinofili durumunu araştıramak amacıyla planlanmıştır.

**GEREÇ VE YÖNTEMLER:** Ocak 2011- aralık 2014 yılları arasında 5 yıllık süre içinde; hastaneye yatması gereken ağır koah alevlenme hastaların retrospektif olarak elektronik kayıtları incelendi. Kan eozinofili değerlerine bakıldı. Eozinofil düzeyleri 3 gruba ayrıldı.
1.grup eozinofil değeri <150/mm3
2. grup 150-300 olanlar
3.grup >300 /mm3 olacak şekilde ayrıldı.

**BULGULAR:** Toplamda ocak 2011 ve aralık 2014 yıllları arasında koah alevlenme nedeni ile erciyes üniversitesi hastanesine yatan 1415 hasta tespit edildi. Bunların toplamda 209 unda kan eozinofili değeri >150/mm3 hc olarak tespit edildi.1. grupta tespit edilen hasta sayısı 1206, 2. Grupta 168 hasta tespit edildi.3. grupta 41 hasta tespit edildi.

**SONUÇ:**
1. Grup kan eozinofilisi <150/mm3: 1206 hasta,tüm hastaların %86.0 sı
2. Grup kan eozinofilisi 150-300/mm3: 168 hasta,tüm hastaların %11.8 i
3. Grup kan eozinofilisi >300/mm3: 41hasta,tüm hastaların %2.2 si olarak bulunmuştur.

**TARTIŞMA:** KOAH atakları, akciğer fonksiyonlarında azalma, yaşam kalitesinde bozulma, hastaneye yatma ve mortaliteyi artırma ile ilişkilidir. KOAH alevlenmeleri sağlık bakım sistemlerine maliyetlidir. Böylelikle alevlenmelerin önlenmesi KOAH yönetiminde kilit bir hedeftir.KOAH hastalarının yalnızca %2.2 si 300/mm3 üzerinde eozinofilik alevlenmeli hastalardır.>300/mm3 hc eozinofilisi olan olgularda alevlenme sıklığı prospektif olarak incelenmektedir.

**Anahtar Kelimeler:** koah, eozinofili,alevlenme

# EP-263
# KOAH HASTALARININ ABCD DEĞERLENDİRİLMESİ İÇİN GELİŞTİRİLEN YENİ BİR YAZILIM

Mehmet Akif Balay[1], Önder Öztürk[2]

[1]Süleyman Demirel Üniversitesi Tıp Fakültesi
[2]Süleyman Demirel Üniversitesi Göğüs Hastalıkları Anabilim Dalı

**AMAÇ:** GOLD2011' de geliştirilen ve GOLD2017'de güncelleştirilen birleşik değerlendirme sistemi karmaşık olması ve zaman alması nedeniyle ülkemizde ve dünya pratiğinde klinisyenler tarafından kabul görmemiştir. Birleşik değerlendirme sisteminin kullanılmasının yaygınlaştırılması ancak basitleştirilmesi veya kolay uygulanabilir hale getirilmesi ile mümkün olabilir. Bu nedenle günlük klinik pratiğinde kolay uygulanabilen, zaman almayan bir yazılım programı geliştirilerek, birleşik değerlendirme sisteminde kullanılabilirliği bu çalışmada araştırılmıştır.

**MATERYAL-METOD:** Bu çalışmada GOLD2017'de güncelleştirilen birleşik değerlendirme sistemi kullanılarak bir yazılım geliştirildi. Birleşik değerlendirme sisteminde bulunan modifiye medical research council (mMRC), KOAH değerlendirme anketi (CAT), hastaların alevlenme sayıları ve solunum fonksiyon testleri kaydedilerek, sisteme girildi. Elde edilen sonuçlar manuel değerlendirme ile elde edilen sonuçlarla karşılaştırıldı. Yazılımın doğru tanı koyma oranı ve hızı değerlendirildi.

**BULGULAR:** Çalışmaya KOAH tanısı almış olan 45 hasta (40E/5K) alındı. Hastaların %24.4'ünde (n=11) Evre I (hafif), %44.4'ünde (n=20) Evre II (orta), %24.4'ünde (n=11) EvreIII (ağır),%6.7'sinde (n=3) EvreIV (çok ağır) KOAH mevcuttu. Birleşik değerlendirme (GOLD2017 göre) sonucunda hastaların %22.2'si Grup A, %55.6'sı Grup B, %2.2'si Grup C, %20'si Grup D olarak değerlendirildi. Evre II olarak değerlendirilen 5 hasta Grup D olarak sınıflandırılmıştı. Manuel değerlendirme ile kıyaslandığında yazılımın hatasız tanı koyduğu görüldü.

**SONUÇ:** Bir hasta başına düşen muayene süresi ülkemizde çok kısıtlı olduğu düşünülürse geliştirilen yazılımla KOAH hastalarının daha hızlı ve doğru bir şekilde değerlendirildiği ve doğru tedavinin başlandığı saptanmıştır. Verilerin saklanabilmesi de hasta takibini kolaylaştırmıştır.

**Anahtar Kelimeler:** KOAH, ABCD değerlendirilmesi, yazılım

Resim 1

KOAH Bırlesık Degerlendırme Sıstemı verı gırısı

Resim 2

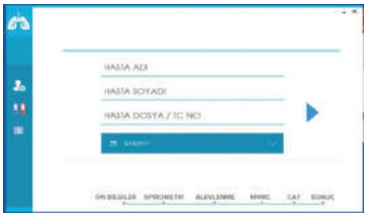

KOAH Bırlesık Degerlendırme Sıstemı verı gırısı

Resim 3

KOAH Bırlesık Degerlendırme Sıstemı verı gırısı

Resim 4

KOAH Bırlesık Degerlendırme Sıstemı verı gırısı

Resim 5




KOAH Birlesık Degerlendırme Sıstemı verı gırısı

Resim 6

KOAH Birlesık Degerlendırme Sıstemı verı gırısı

Resim 7

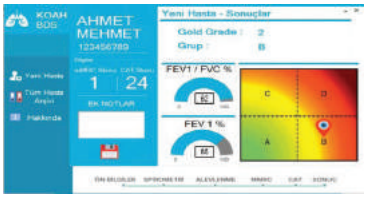


KOAH Birlesık Degerlendırme Sıstemı verı gırısı

Resim 8

KOAH Birlesık Degerlendırme Sıstemı verı gırısı

Resim 9

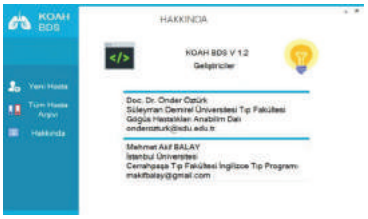


KOAH Birlesık Degerlendırme Sıstemı verı gırısı

# EP-264
# KOAH TANISI ALANLARDA 25 (OH) VİT D3 DÜZEYLERİNİN DEĞERLENDİRİLMESİ: RETROSPEKTİF BİR VERİ MADENCİLİĞİ ÇALIŞMASI

Murat Kolay[1], Zeynep Dilek Kolay[2], Emine Aylin Yılmaz[1], Mustafa Serteser[1], Muhittin Serdar[1]

[1]Acibadem Üniversitesi Biyokimya Anabilim Dalı
[2]Tekirdağ Çerkezköy Devlet hastanesi, Göğüs Cerrahisi Kliniği

**AMAÇ**: Bu çalışmada retrospektif olarak KOAH tanısı alan 25 (OH) Vit D3 düzeylerinin değerlendirilerek hastalık durumu ile ilişkisi incelenmesi amaçlanmıştır.

**GEREÇ VE YÖNTEM:** Acibadem Sağlık Grubu hastanelerinde KOAH teşhisi konmuş 290 hastanın (Kadın:157, Erkek:133) 25 (OH) Vit D3 kütle spektrometresi (LC-MS / MS) yöntemiyle ölçüldü ve sağlıklı kontrol grubuyla karşılaştırılması yapıldı.

**BULGULAR:** KOAH hastalarının serum 25 (OH) Vit D3 değerleri cinsiyetlerine göre değerlendirildiğinde anlamlı fark saptanmamıştır (kadınlarda 54.1±3.2, erkeklerde 54.4±3.5 nmol/L, p>0.945). ). Kadın KOAH hastalarının %25'inde Vitamin D eksikliği görülürken, bu oran Erkek KOAH hastalarında %24.8'dir. KOAH hastalarının 25 (OH) Vit D3 düzeyleri kontrol grubuyla karşılaştırıldığında ise istatistiksel açıdan anlamlı bir fark görülmemiştir (p=0.072)

**SONUÇ VE TARTIŞMA:** KOAH hastalarının serum 25 (OH) Vit D3 düzeylerinin farklı olmadığı gözlemlenmiştir. Bu durumda serum 25 (OH) Vit D3 düzeylerinin KOAH etyolojisinde rol olmadığı değerlendirilmiştir. Bununla birlikte çalışmamızda önemli limitasyonlar bulunmaktadır (restrospektif, mevsimsel değişim göz önünde bulundurulmamış, klinik durum, tedavi yaş vs). Son yapılan bir çalışmada da yüksek doz Vitamin D replasmanının çocuklarda respiratuvar enfeksiyon süresi ve iyileşmesine katkısı olmadığı gösterilmiştir. Bununla birlikte kesin değerlendirme için prospektif kohort çalışmalara ihtiyaç bulunmaktadır.

**Anahtar Kelimeler:** KOAH, VİTAMİN D, 25 OH

25 (OH) Vit D duzeylerinin cinsiyete gore karsilastirmasi

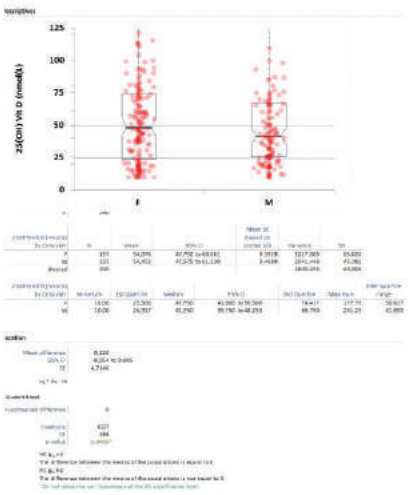


25 (OH) Vit D duzeylerinin kontrol grubuyla karsilastirmasi

| | Control | | | | KOAH | | | |
|---|---|---|---|---|---|---|---|---|
| | Female | | Male | | Female | | Male | |
| 25(OH)D | n | % | n | % | n | % | n | % |
| < 25 | 2427 | 24.5 | 445 | 16.1 | 40 | 25.5 | 33 | 24.8 |
| 25,50 | 2547 | 25.8 | 821 | 30.3 | 39 | 24.8 | 47 | 35.3 |
| 50,75 | 2225 | 22.0 | 721 | 26.1 | 75 | 47.8 | 47 | 35.3 |
| > 75 | 2644 | 26.7 | 766 | 27.4 | 3 | 1.9 | 6 | 4.5 |
| Total | 9900 | | 2753 | | 157 | | 133 | |

| | |
|---|---|
| ratio | 1,2396 |
| 95% CI | 0,9811 to 1,5662 |
| z statistic | 1,8 |
| Significance le | P = 0,0719 |

# EP-265
# KOAH HASTALARINDA TEOFİLİNİN TEDAVİYE EKLENMESİNİN ATAKLAR VE DİSPNE SKORUNA ETKİSİ

Burcu Arpinar Yiğitbaş, Esra Yazar, Eif Yelda Niksarlıoğlu, Lütfiye Ertan

Yedikule Göğüs Hastalıkları ve Göğüs Cerrahisi Eğitim ve Araştırma Hastanesi

**GİRİŞ-AMAÇ:** Teofilinin Kronik Obstrüktif Akciğer Hastalığı (KOAH) üzerinde solunum fonksiyonlarına ve oksijenasyona olumlu etkilerine rağmen KOAH ataklarına ve mortaliteye etkisi tam olarak incelenmemiştir. İtalya ve İsveç dışında tüm ülkelerin rehberlerinde önerilmekte olan teofilin, daha sıklıkla amfizematöz hastalarda ve 3. tedavi seçeneği olarak önerilmiştir. Çalışmamızın amacı teofilinin stabil KOAH hastaları üzerinde dispne ölçeklerine, solunum fonksiyon testlerine etkisi ve atak sıklığına etkisini araştırmak, KOAH'ın farklı fenotiplerinde teofilinin etkilerinin farklı olup olmadığını belirlemektir.

**METOD:** Kesitsel olarak dizayn edilen çalışmada Yedikule Göğüs Hastalıkları ve Göğüs Cerrahisi Eğitim ve Araştırma Hastanesi KOAH polikliniğine başvuran, 18 yaş üstü, en az 10 paket/yıl sigara içme anamnezi olan KOAH hastalarında olgu rapor formu doldurularak hastaların demografik bilgileri, solunum fonksiyon testleri, tedavi amacı ile kullandığı ilaç bilgileri ve eozinofil düzeyleri, daha önceki kontrollerinde bakılmış ise,1 sene içinde hastanede yatış, yoğun bakım ünitesinde yatış, acile başvuru ve antibiyotik kullanım öyküleri, geriye dönük olarak kayıt edilmiştir. Hastaların CAT anketi ve mMRC skoru olgu rapor formuna eklenmiştir. Tüm hastalardan yazılı ve sözlü onam alınmıştır.

**BULGULAR:** KOAH polikliniğimize başvuran ve onamı alınıp çalışmaya dahil edilen 150 hastanın 41'i tedavisinde teofilin kullanmakta idi. Bilgisayar programı yardımı ile 109 hastadan GOLD sınıflaması ve ortalama FEV1 yüzdesi ile eşleştirme yapılarak 41 teofilin kullanmayan hasta elde edildi. Teofilin kullananlar ve kullanmayan hastalar karşılaştırıldığında yaş, cinsiyet, sigara paket yılı ve sigara içimi açısından farklılık bulunmamaktaydı. Hastaların son 1 sene içinde hastaneye yatış, yoğun bakım ünitesine yatış, acile başvuru açısından incelendiğinde bir fark izlenmedi. Fenotipler incelendiğinde amfizemli hastaların daha fazla sayıda teofilin kullandığı görüldü. Hastaların CAT anket skoru ve mMRC skoru açısından da iki grup arasında fark izlenmedi.

**SONUÇ:** Teofilinin kullanımı ile KOAH ataklarında azalma ya da dispne algısında anlamlı bir değişiklik saptanmamıştır ancak her ne kadar eşleştirme yapıldıysa da çalışma örneklem büyüklüğünün az olması bir sonucun bu yönde çıkmasına bir etken olabilir.

**Anahtar Kelimeler:** Atak, KOAH, Teofilin,

# EP-266
# PULMONER ARTERİYOVENÖZ MALFORMASYON OLGUSU

Burcu Yalçın[1], Taha Tahir Bekçi[1], Ercan Kurtipek[1], Atilla Can[2]

[1]Konya Eğitim Araştırma Hastanesi Göğüs Hastalıkları Kliniği
[2]Konya Eğitim Araştırma Hastanesi Göğüs Cerrahisi Kliniği

Pulmoner arteriyo venöz malformasyonlar(AVM) anormal kapiller gelişimden kaynaklanan pulmoner arter ile pulmoner venler arasındaki kapiller yatak olmaksızın direkt bağlantı olan anormal damarlardır ve nadir görülürler. En sık alt loblarda görülür. Genellikle erken yetişkin döneme kadar semptom vermez. En sık efor dispnesi, hemoptizi, çarpıntı, göğüs ağrısı semptomları görülür. Olgumuz 37 yaşında kadın hasta seconder polisitemi açısından tetkik edilmek amacıyla hematoloji polikliniğinden yönlendirildi. Eforla nefes darlığı şikayeti mevcuttu. Öz ve soy geçmişinde özellik saptanmadı. Fizik muayenesi doğaldı. Rutin laboratuvar tetkiklerinde patoloji saptanmadı. Arteryel oksijen satürasyonu %82 idi. Toraks Anjio BT çekildi. Sol akciğer alt lobda en geniş yerinde 14 mm çapa varan pulmoner AVM ile uyumlu kontast dolu tortioze vasküler yapılar izlendi (resim 1). Hasta girişimsel radyoloji ile konsülte edildi. Pulmoner AVM'ye embolizasyon uygulandı. 1 ay sonra Toraks anjio BT kontrolü istendi (resim 2). Embolizasyon sonrası arteryal oksijen saturasyonu %93 saptandı. İzole tek lezyonu olan pulmoner AVM olgusu nadir görülmesi nedeniyle sunulmuştur.

**Anahtar Kelimeler:** Arteryovenöz malformasyonlar, embolizasyon, pulmoner

RESİM 1

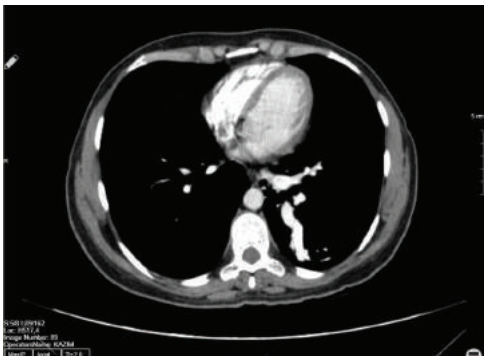

RESİM 2

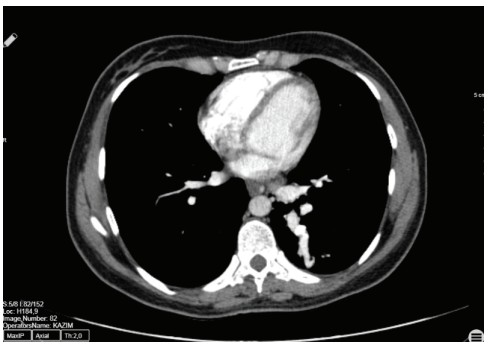

Embolizasyon sonrası kontrol BT

# EP-267
# POLAND SENDROMU: OLGU SUNUMU

Miktat Arif Haberal, Gökhan Öztürk, Erkan Akar, Mustafa Köprücüoğlu

Sağlık Bilimleri Üniversitesi Bursa Yüksek İhtisas Eğitim ve Araştırma Hastanesi Göğüs Cerrahisi Kliniği, Bursa

**GİRİŞ:** Poland sendromu, ilk kez 1841 yılında Alfred Poland tarafında tanımlanan başlıca pektoralis majör kasının tek taraflı kısmen veya tamamen yokluğu,minör pektoral kasın yokluğu, meme ve/veya meme başının yokluğu veya hipoplazisi, cilt altı yağ dokusunun hipoplazisi, pektoral ve aksiler kıllanma yokluğu ve el anomalileri ile karakterizedir. Erkeklerde kadınlara oranla üç kat daha fazla görülür.

**OLGU:** Polikliniğimize askerlik muayenesi için baş vuran 20 yaşındaki hastanın, yapılan muayenesinde sol pektoral adalenin olmadığı (Resim1), sol el 2. 3. 4. ve 5. Parmaklarda simbrakidaktili (Resim 2 ) ve sol meme başının içe çökük (Resim 2) olduğu tesbit edildi. Fizik muayenede, palpasyonla sol pektoral kas grubunun yokluğu tesbit edildi. Hastanın özgeçmişinde ve soy geçmişinde herhangi bir özellik yoktu. Akciğer parenkim ve vasküler yapıları normal olarak gözlendi. Mental durumu normal olarak değerlendirildi. Diğer sistem incelenmelerinde bir özellik yoktu.

**TARTIŞMA-SONUÇ:** Poland sendromu başlıca pektoralis majör kasının tek taraflı kısmen veye tamamen yokluğu,minör pektoralis kasın yokluğu,meme ve/veya meme başının yokluğu veya hipoplazisi ile karakterize konjenital bir durumdur. Bu sendrom, genellikle 30.000 canlı doğumda bir görülmektedir. Asıl öne çıkan özellik majör pektoral kasın yokluğudur. Bu özelliğe Poland sendromunun bilinen diğer özelliklerinden bir veya daha fazlasının katılması durumu Poland sendromu olarak kabul görmektedir. Literatürde tanımlanmış Poland sendromlu olguların çoğunluğu sporadik olmakla birlikte, otozomal dominant geçiş gösterebilmektedir. Olgumuzun ailesinde akraba evliliği yoktu ve soy geçmişinde herhangi bir özellik saptanmadı. Literatürde Poland sendromuna eşlik eden el anomalileri ile en geniş sınıflama Al-Qattan tarafından yapılmıştır. Bu sınıflamaya göre olgumuz Tip 3 sınıfına girmektedir. Klinik görüntüsü altında poland sendromu tartışıldı.

**Anahtar Kelimeler:** Poland Sendromu, Anomali, pektoral adale.

Resim 2:Parmaklarda simbrakidaktili

Resim1: Sol pektoral adalenin olmadığı ve sol meme başı içe çökük

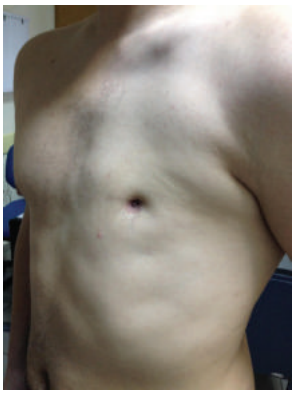

## EP-268
## ANTERİOR MEDİASTEN KAYNAKLI ÇÖLEMİK KİST OLGUSU

Demet Turan, Fatma Esra Günaydın, Binnaz Zeynep Yıldırım, Thierry Sibomana, Esma Nur Aktepe, Sibel Taner, Erdoğan Çetinkaya, Mehmet Akif Özgül

İstanbul Yedikule Göğüs Hastalıkları ve Göğüs Cerrahisi Eğitim ve Araştırma Hastanesi, Göğüs Hastalıkları

Mezotelyal (çölomik) kistler çok nadir görülen konjenital benign lezyonlardır. Toraks içinde lokalize çölomik kistler benign karakterli embriyonik tümörler olup mezotelyal kaynaklıdır. 42 yaşında erkek hasta öksürük balgam nefes darlığı şikayetleri ile kliniğimize başvurdu. PA Akciğer grafisinde mediastende genişleme görülmesi nedeni ile toraks bt çekildi. Bt de anterior mediastende 3x2.5 cm boyutlarında düzgün konturlu sıvı dansitesinde lezyon izlendi. Hastaya sağ VATS ve mediasten kist eksizyonu yapıldı. Patoloji çölomik kist ile uyumlu geldi. Nadir görülen mediastinal lezyonlardan biri olması sebebiyle benign mezotelyal kist (çölomik kist) olgumuzu sunmayı uygun bulduk.

**Anahtar Kelimeler:** Mediastinal kist, mezotelyal kist, konjenital

Hastanın toraks BT görüntüleri

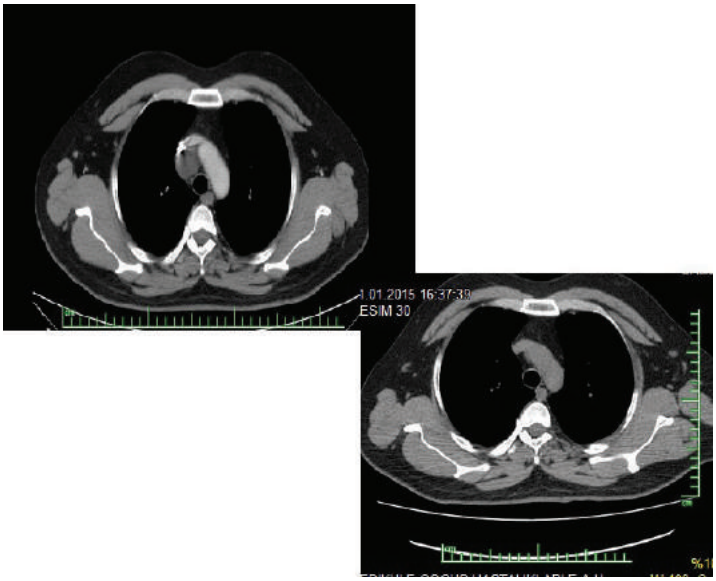

# EP-269
# PARSİYEL ANORMAL PULMONER VENÖZ DÖNÜŞ ANOMALİSİ: OLGU SUNUMU

Muhittin Akarsu[1], Gülten Alioğlu[2]

[1]Tunceli Devlet Hastanesi Gögüs Hastalıkları Kliniği
[2]Tunceli Devlet Hastanesi Radyoloji Kliniği

**GİRİŞ:** Parsiyel anormal pulmoner venöz dönüş anomalisi(PPVDA) bir veya birden çok pulmoner venin sol atriyum yerine sağ atriyum veya sistemik dolaşıma açılması ile ortaya çıkar. Bu bildiride sağ pulmoner venin vena kava inferior açılması ile izole bir olgu sunulacaktır.

**OLGU:** 21 yaşında kadın hasta 2 haftadır olan gögüs ağrısı ve ateş şikayeti ile dış merkez gögüs hastalıklarına başvurmuş. Burda parasetamol ve butimirat verilen hasta kontrol amaçlı polikliniğimize başvurdu. Ek hastalık, meslek özelliği, sigara içim öyküsü yoktu. Fizik muayenesinde solunum sesleri olağan olup, clubbing veya siyanoz saptanmadı. Gönderilen laboratuar sonuçları normal sınırlarda olup çekilen Posterior-anterior grafisinde sağ akciğer alt zon santral yerleşimli 1 cm boyutlarında damarsal yapıların uzantısı olarak seçilen opasite artışları ve damarsal yapılarda belirginleşme mevcuttu. Bunun üzerine çekilen kontrastlı toraks tomografisinde sağ pulmoner venlerin vena kava inferior'a döküldüğü saptandı. Yapılan ekosunda PAB normal sınırlarda olup ASD saptanmadı. Hasta poliklinik kontrolüne alındı.

**TARTIŞMA:** PPVDA sıklığı otopsi serilerinde % 0.4-0.7 olarak saptanmıştır(1). Genellikle sağ akciğeri ile ilişkilendirimiş olup, çoğunlukla asemptomatiktirler(1,2). Genellikle çekilen BT veya MR sonrası insidental saptanır. Anormal venin drenaj bölgeleri; sağda süperiyor vena kava, azygos ven, inferiyor vena kava, hepatik ven, portal ven veya sağ atriyum, solda sol brakiosefalik ven, koroner sinüs ve hemiazygos ven olabilir. Bizim olgumuzda anomali sağda olup Vena kava inferiora drene olamaktaydı. Klinik bulgular drene olan venlerin sayısına ve lokalizasyonuna ek eşlik eden kardiyak ek rahatsızlıklarla ilişkilidir. Olgumuzda olduğu gibi asemptomatik olan ve kardiyak ek patolojisi(ASD) saptanmayan hastalar tedavisiz takip edilebilir(3).

**Anahtar Kelimeler:** parsiyel anormal pulmoner venöz dönüş anımalisi, Toraks tomografisi,

Resim 1

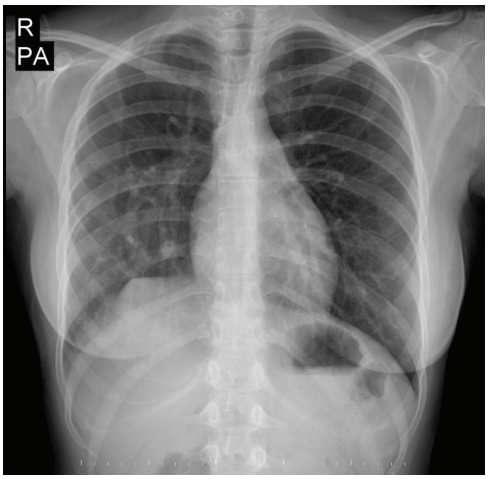


Sağ orta ve alt zonda damarsal yapılarda belirginleşme

Resim 2

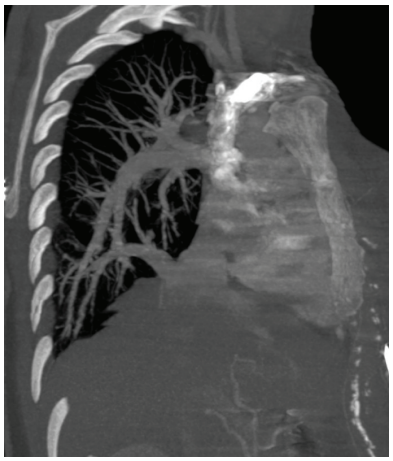

Oblik MIP kesitte sağ pulmoner venöz sistem vena kava inferiora açılmakta

# EP-270
# ERİŞKİN YAŞTA SAPTANAN KONJENİTAL LOBER AMFİZEM: BİR OLGU NEDENİYLE

Songül Özyurt[1], Bilge Yılmaz Kara[1], Tuba Durakoğlugil[3], Gökçen Sevilgen[2], Melek Memoğlu[1], Ünal Şahin[1]

[1]Recep Tayyip Erdoğan Üniversitesi Tıp Fakültesi, Göğüs Hastalıkları Ana Bilim Dalı, Rize
[2]Recep Tayyip Erdoğan Üniversitesi Tıp Fakültesi, Göğüs Cerrahisi Ana Bilim Dalı, Rize
[3]Recep Tayyip Erdoğan Üniversitesi Tıp Fakültesi, Radyoloji Ana Bilim Dalı, Rize

**GİRİŞ:** Konjenital lober amfizem (KLA) bir lobun, segmentin ya da birden fazla lobun bronşunda intraluminer obstrüksiyon veya ekstrensek bası olmaksızın, ileri derecede hiperinflasyona uğraması sonucu, normal akciğere ve mediastene bası yapması ile karakterize bir anomalidir. Vakaların 1/3'ü doğumda, çoğu ilk altı aylık dönemde saptanır. Burada erişkin yaşta saptanan bir olguyu sunuyoruz.

**OLGU:** 23 yaşında bayan hasta, nefes darlığı şikayeti ile başvurdu. Nefes darlığı eforla artış gösteriyordu. Özgeçmişinde ev tozu akarı allerjisi nedeniyle nasal kortikosteroid ve oral antihistaminik kullanım öyküsü mevcuttu. Aynı zamanda anksiyete bozukluğu nedeniyle SSRI kullanıyordu. Fizik muayenesinde solda solunum sesleri azalmıştı. Solunum fonksiyon testinde FVC: %70, FEV1: 80, FEV1/FVC: 96 saptandı. Laboratuar bulguları normaldi. Olgunun PA AC grafisinde solda havalanma artışı, mediasten ve kalp sağa deviye idi. Çekilen kontrastlı toraks tomografisinde sol akciğer üst lobda amfizematöz havalanma artışı izlendi, komşu loblarda basıya bağlı kollaps izlendi. damarsal anomalileri ekarte etmek için eko ve pulmoner anjiografi yapıldı. patoloji saptanmadı. Olgunun bronkoskopisinde intrabronşiyal patoloji gözlenmedi. Hasta radyoloji ile de konsülte edilerek lober amfizem tanısı konuldu.

**SONUÇ:** KLA nadir görülen bir akciğer patolojisi olmasına rağmen, sebebi bilinmeyen solunum semptomu veya solunum sıkıntısı olan hastalarda ayırıcı tanıda göz önünde bulundurulmalıdır. Ayrıca Allerjik rinit ve anksiyete bozukluğu öyküsü nedeni ile dispne bu hastalıklarla ilişkilendirilmeden önce her hasta en azından postero-anterior akciğer grafisi ile değerlendirilmelidir. Semptomları hafif seyreden olgularda konservatif tedavi önplanda iken ağır ve persistan semptomları olan hastalarda lobektomi tercih edilen tedavi şeklidir.

**Anahtar Kelimeler:** Dispne, Kongenital Lober Amfizem, Adult

Resim1

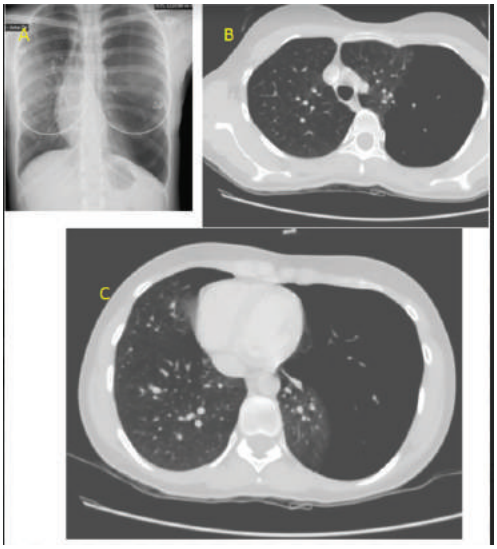


PA AC grafisinde solda havalanma artışı, sağda volüm kaybı, mediasten ve kalp sağa deviye, Toraks BT de sol üst lobda amfizematöz hava hapsi, alt lobda basıya bağlı kollaps izlenmekte

# EP-271
# AKCİĞERİN BRONKOJENİK KİSTİK HASTALIĞI: BİR OLGU NEDENİYLE

Sibel Arınç, Sercan Dadaş, Eliz Oyman, Hasibe Çiğdem Erten

Süreyyapaşa Göğüs Hastalıkları ve Göğüs Cerrrahisi Eğitim ve Araştıma Hastanesi,İstanbul

Konjenital bronkopulmoner malformasyonların bir alt grubu olarak tanımlanan bronkojenik kistler bronşiyal ağaç ve ön bağırsağa ait bir anomalidir. Sıklıkla mediastenden köken alır.İleri yaşlarda genellikle asemptomatik olup tesadüfen karşılaşılır. Semptomatik olgularda göğüs ağrısı,disfaji,dispne ve öksürük başlıca semptomlardır. Yerleşim yerine göre farklı radyolojik görünümler izlenebilir.

26 yaşında erkek hasta, göğüs ağrısı,öksürük,ateş şikayetleri ile dış merkeze başvurmuş. Oral antibiyotik kullanımı sonrası göğüs ağrısı devam eden hasta tarafımıza başvurdu.Akciğer grafisinde sol akciğer alt zonda kaviter görünümü ve plevral sıvısı olan hasta tetkik edildi.Balgam arb,balgam kültürü ve kist hidatik serolojisi negatif saptandı..Tanısal torasentezle alınan plevral sıvı örneği eksuda karakterinde saptandı ve iv antibiyotik tedavisi başlandı.Toraks bt de sol akciğer alt lob süperior segmentte 5 cm'lik septalı hava kisti görüldü. Fiberoptik bronkoskopide sol akciğer alt lob bazal segmentlerde mukozadan uzanmış lobüle kontürlü üzeri beyaz plaklarla kaplı lezyon izlendi. Bronş lavaj arb,mantar kültürü,nonspesifik lavaj kültürü ve galaktomannan antijeni negatif izlendi.Lavaj patolojisi sonuç getirmeyen hasta ileri tetkik amacıyla göğüs cerrahisine yönlendirildi. Lezyonun yerleşiminden dolayı torakotomi ile sol alt lobektomi yapıldı.Patolojisi bronkojenik kist olarak raporlandı.

Olgumuzda erişkin yaşta görülen akciğer parankim yerleşimli kaviter lezyonların ayırıcı tanısında nadir bir sebep olarak bronkojenik kistin de bulunması gerektiğini vurgulamak istedik.

**Anahtar Kelimeler:** bronkojenik kist, kaviter lezyon, konjenital malformasyon

Basvuru akciger grafisi

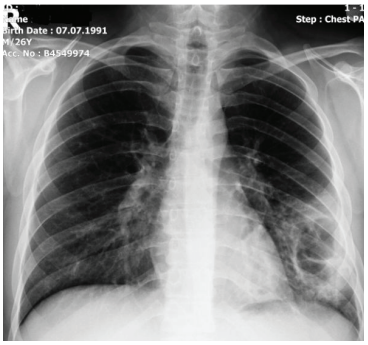


Sol akciğer alt zonda kaviter lezyon

Toraks bt parankim kesiti

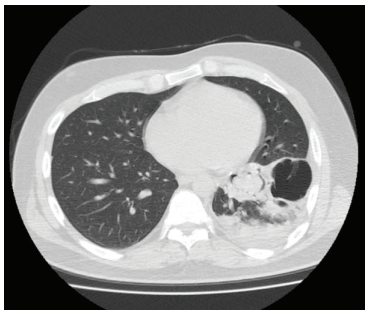

Sol akciger alt lob superior segmentte hilusa yakin 5 cm boyutunda septali hava kisti

Toraks bt mediasten kesiti

LEZYONUN MEDİASTEN KESİTİNDEKİ GORUNUMU

Postop 2.aydaki akciger grafisi

SOL ALT LOBEKTOMİ SONRASI 2.AY KONTROL GRAFİSİ

# EP-272
# KOAH TANISIYLA TAKİPLİ HASTAMIZDA SAPTANAN PULMONER SEKESTRASYON OLGUSU

Nurşen Yaşayancan

Gaziosmanpaşa Üniversitesi, Göğüs Hastalıkları Ana Bilim Dalı, Tokat

Pulmoner sekestrasyon hava yollarının nadir görülen konjenital bir anomalisi olup arteryal beslenmesini sistemik dolaşımdan sağlar ve normal trakeabronşiyal ağaçla bağlantısı olmayan nonfonksiyone akciğer alanıdır. intralober (intrapulmoner) ve ekstralober (ekstrapulmoner) olmak üzere 2 çeşittir. Ekstralober sekestrasyonun kendi ayrı visseral plevrası mevcuttur ve tüm pulmoner sekestrasyonların %25'ini oluşturur. Daha sık karşılaşılan intralober sekestrasyonların yaklaşık %60 kadarı sol alt lob posterobazal segmentte yerleşmektedir. Genellikle yaşamın ilk yıllarında tanı konulmakla birlikte asemptomatik vakalar ileri yaşlarda tesadüfen saptanmaktadır. Herhangi bir yaşta saptanan asemptomatik bir sekestrasyon için eğer komplikasyon gelişme riski yüksekse (bir hemitoraksın %20 sinden geniş bir alanı kapsıyor, bilateral ya da multifokal kistleri var ya da pnömotoraksa neden olmuşsa) cerrahi rezeksiyon yapılmalıdır.

**VAKA:** Son bir aydır olan üşüme, titreme, öksürük, az miktarda balgam çıkarma şikayetleri ile 61 yaşında erkek hasta polikliniğimize başvurdu. Özgeçmişinde 5 yıl önce KOAH tanısı alıp birkaç ay inhaler kullanıp bırakma öyküsü mevcuttu. Alışkanlıkları sorgulandığında 20 paket/yıl sigara kullandığı ve 15 yıldır bıraktığı öğrenildi. Fizik muayenesinde bilateral ralleri mevcut olup diğer sistem muayenesi doğaldı. Oda havasında saturasyonu %95 idi. Yapılan SFT'de orta düzeyde obstruksiyonu mevcuttu. Pa akciğer grafisinde: Sol alt zonda kistik bronşiektaziler izlendi. Toraks BT 'de sol akciğer alt lob düzeyinde yaygın kistik bronşiektaziler ve içerisinde seviyelenme yapan sekresyonla uyumlu görünümler mevcuttu. Mevcut bronşiektazik görünümler içerisine inen torasik aortadan uzanan pulmoner sekestrasyon lehine değerlendirilen aberan vasküler yapı görüldü. Pulmoner sekestrasyon tanısı alan hastaya cerrahi önerildi ancak işlemi kabul etmemesi üzerine takibe alındı. Burada yaygın alt lob bronşiektazileri olan KOAH'lı hastada çekilen kontrastlı Toraks BT tetkiki ile tesadüfen saptanan pulmoner sekestrasyon vakası sunulmuştur. Klinisyenlerin geçmişe göre daha sık karşılaştığı pulmoner sekestrasyon anomalisini hatırlatmak amacıyla sunulmuştur.

**Anahtar Kelimeler:** bronşiektazi, intralober, pulmoner sekestrasyon

P-A akciğer grafisi

Sol alt zonda kistik bronşiektaziler mevcut

Toraks BT

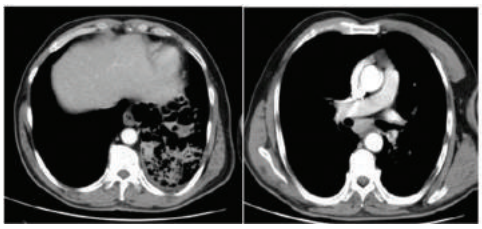

Sol alt lobda yaygın kistik bronşiektaziler ve inen torasik aortadan uzanan aberan vasküler yapı

# EP-273
# SAĞ AORTİK ARKLI YETİŞKİN BİR HASTADA KOMMERELL'S DİVERTİKÜLÜ VE ABERRAN SOL SUBKLAVİAN ARTER, OLGU SUNUMU

Can Çolakoğlu

Cumhuriyet Üniversitesi, Göğüs Hastalıkları ve Tüberküloz Ana Bilim Dalı, Sivas

Aort anomalileri oldukça nadir görülür. Arcus aortanın sağ taraflı seyri ile birlikte sol subklavian arterin aortadan anevrizmatik bir dilatasyonla (kommerell's divertikülü) ayrıldığı aberran sol subklavian arter anomalili bir olguyu nadir görülmesi nedeni ile sunuyoruz. Literatürde 50 kadar olgu rapor edilmiştir. En sık yakınmalar trakea ve özofagus üzerine mekanik bası etkisi ile ortaya çıkan hışıltılı solunum ve yutma güçlüğüdür. Bazı araştırmacılar Kommerell's divertikülünün aort disseksiyonu gibi ciddi komplikasyonlarla ilişkili olduğunu söylemiştir. Çoğu olgu ise asemptomatiktir. Konjenital bir anomali olması nedeniyle semptomatik olgular yaşamın ilk yıllarında hışıltılı solunum, tekrarlayan akciğer enfeksiyonları ve beslenememe gibi semptomlarla tanınır. Bu olgularda sağ torakotomi ile sol subklavian arterin sol karotid artere transferi ve kommerell's divertikülünün rezeksiyonu tercih edilen yöntemdir. Asemptomatik olgular erişkin yaşlarda göğüs ağrısı, nefes darlığı, yutma güçlüğü veya anormal direkt grafi bulguları nedeniyle çekilen konstrastlı bilgisayarlı tomografi tetkiki ile tanı alırlar. Olgumuz da 53 yaşında, son 2 yıldır olan ve yılda 3-4 kez olan solunum yolu enfeksiyonlarını takiben 1-2 ay süren öksürük yakınmaları nedeniyle başvurdu. 40 paket/yıl sigara öyküsü vardı. Oskültasyon ile ekspiryumda uzama tespit edildi. Basit spirometrik inceleme ile obstrüktif tipte solunum fonksiyon bozukluğu görüldü.P-A akciğer grafisi ile sağ paratrakeal dansite artışı görülmesi üzerine konstrastlı bilgisayarlı tomografi tetkiki planlandı. Arcus aortanın sağ taraflı olduğu, sol subklavian arterin aortadan anevrizmatik bir dilatasyonla ayrıldığı ve trakea ve özofagusun posteriorunda seyrettiği görüldü. Hastanın yaşı ve mevcut klinik yakınmalarını açıklayabilecek daha güçlü nedenlerin varlığı nedeniyle tespit edilen anomalinin klinik ile ilişkili olmadığı değerlendirildi. Ek incelemeler ve cerrahi girişim düşünülmedi. Bu olgularda klinik yakınmaları konjenital anomaliyle ilişkilendirmeden önce olası diğer nedenlere yönelik araştımaların ve tedavilerin denenmesi gerektiğini düşünüyoruz.

**Anahtar Kelimeler:** aberran sol subklavian arter, kommerell's divertikülü, sağ aortik ark

1-Sağ Paratrakeal Alanda Dansite Artışı

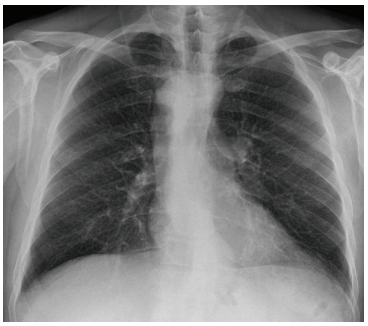

2-Sağ Aortik Ark ve Kommerell's Divertikülü

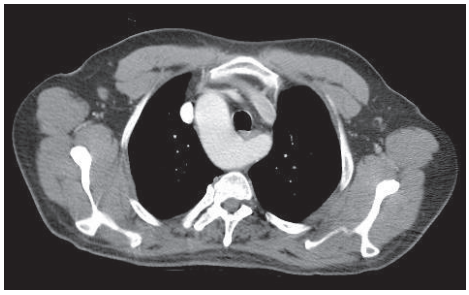

3-Aberran Sol Subklavian Arter

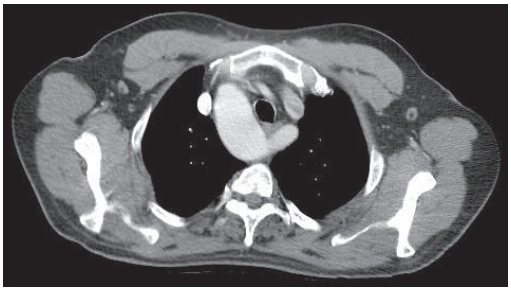

4

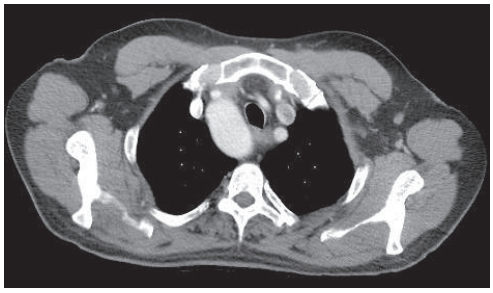

# EP-274
# İNTRAPULMONER SEKESTRASYON

Belma Akbaba Bağcı, Mediha Gönenç Ortaköylü, Ayşe Bahadır, Efsun Gonca Uğur Chousein, Zehra Büşra Parlar

Sağlık Bilimleri Üniversitesi Yedikule Göğüs Hastalıkları Eğitim ve Araştırma Hastanesi

**GİRİŞ:** Pulmoner sekestrasyonlar (PS); trakeobronşial havayolları ile bağlantısı olmayan, nonfonksiyone, kanlanmasını sistemik arterlerden alan anormal akciğer dokularıdır. klinik olarak bronşektazi, pnömoni, akciğer absesi, kaviter akciğer hastalıkları, tümörleri taklit edebilen konjenital patolojilerdir. Biz de tekrarlayan pnömonilerle başvuran, radyolojik olarak kitleyi taklit eden ve cerrahiyle tanı konan bir olgumuzu sunmak istedik.

**OLGU:** 34 yaşında bayan hasta. Öksürük, nefes darlığı, hırıltı, sırt-göğüs ağrısı yakınması mevcut. Özgeçmişinde astım tanısı olan ve inhaler steroid kullanan hastanın 5 pk/yıl sigara öyküsü var. 2 ay önce ve 6 ay önce pnömoni tanısıyla antibiyotik tedavisi kullanım öyküsü mevcut. Çekilen PA Akciğer grafisinde sol alt lopda diafragma ile süperpoze dansite artışı izlendi. Torax BT, "Sol akciğer alt lobda en büyüğü yaklaşık 6 x 4 cm boyutlarında yer yer tübüler ve nodüler formlar gösteren yumuşak doku kitleleri, Karaciğer 23 x 21 mm,29 x 22 mm boyutlarında düzgün konturlu hipodens lezyonlar izlenmektedir" olarak raporlandı. Batın USG' de mevcut lezyonlar solid olarak değerlendirildi ve splenomegali saptandı. Rutin biyokimya, hemogram tetkleri normal olan hastada İHA (-), Elisa Ig G(+), Ig M(-) idi. Yapılan fiberoptik bronkoskopide endobronşiyal lezyon izlenmedi. ARB ve LJ kültürler (-) kaldı. Kc lezyonları için yapılan Genel cerrahi konsültasyonunda lezyonlar Batın MR ile de değerlendirilerek Hemanjiom olarak yorumlandı. Pulmoner sekestrasyon ? ön tanısı ile istenen Pulmoner BT Anjioda sekestrasyon düşünülmedi, kitle lehine yorumlandı. Hasta Cerrahi konseyde sunuldu. Tanı ve tedavi amaçlı torakotomi kararı alındı. Yapılan sol alt lobektomi patoloji raporunda, histopatolojik tanı " İntralober sekestrasyon" olarak raporlandı. Halen hasta takibimiz altındadır ve Astım tedavisini sürdürmektedir.

**SONUÇ:** Tekrarlayan pnömoni yada rezolüsyonu geciken pnömoni anamnezi olan hastalarda, radyolojik olarak kitle / konsolidasyon tetkik edilirken, Pulmoner Sekestrasyon ayırıcı tanıda akılda tutulmalıdır.

**Anahtar Kelimeler:** Sekestrasyon, intralober, kitle

## EP-275
## ERİŞKİN YAŞTA NADİR SAPTANAN BRONŞİEKTAZİ ETYOLOJİSİ: PRİMER İMMÜN YETMEZLİK

Taner Sezgin, Esra Usta Bülbül, Tülay Yarkın

Süreyyapaşa Göğüs Hastalıkları ve Göğüs Cerrahisi Eğitim ve Araştırma Hastanesi

**GİRİŞ:** Bronşiektazi morfolojik bir terim olup branşların irrevesible genişlemesi ve duvar kalınlığının artması işe karakterleridir. Özellikle orta büyüklükte bronşları etkiler. Dilate ve ektazik bronşlar çoğunlıkla pürülan sekresyonla dolar. Transmural inflamasyon, mukozal ödem, kraterleşme, ülserleşme, neovaskülarizasyon görülür. Bronkopulmoner anastomozlar sonucu bronşial arterler dilate ve kıvrılmış görünümdedir. Etyolojisinde Kistik fibrızis, Young sendromu, Primer siliyer diskinezi, İmmün yetmezlikler (hipogammaglobulinemi), Pulmoner sekestrasyon gibi konjenital nedenlerle; Enfeksiyonlar ( özellikle çocukluk çağı enfeksiyonları: kızamık, boğmaca ), Bronş obstrüksiyonu ( özellikle yabancı cisim obstrüksiyonları), İnhalasyon/Aspirasyon, Allerjik pulmoner aspergillozis, İnflamatuar hastalıklar gibi edinsel nedenler görülür. Bu çalışmada bronşiektazi tanısı ile takip ettiğimiz, etyolojiye yönelik araştırmalarda primer immün yetmezlik saptadığımız erişkin hastayı sunmak istedik.

**OLGU:** 44 yaşında erkek hasta, 2 aydır olan progresif nefes darlığı, öksürük, balgam çıkarma ve 1 haftadır olan ishal şikayetleri ile kliniğimize başvurdu. 4 yıldır bronşiektazi tanısı ile takipli, düzenli ilaç kullanımı yoktu. Öz ve soy geçmişinde ek özellik yoktu. Alışkanlıklarında 20 paket/yıl sigara öyküsü var. 2 yıldır içmiyordu. Fizik muayenede dispneik, soluk görünümlü ve kaşektikti. Çomak parmağı vardı. Solunum sesleri dinlemekle her iki akciğer bazallerde dinlemekle inspiratuar ralleri vardı. Laboratuar bulgularında WBC: 15bin, HGB: 10.9gr/dl, HCT: 33,4, CRP: 114 mg/dl. Diğer Laboratuar değerleri normal görüldü. PA grafisinde her iki akciğer orta ve alt alanlarda daha belirgin kistik yuvarlak bölgeler mevcuttu. Etyoloijiye yönelik araştırılan hastada immunglobulin A:17 mg/dl (N: 70-400), immünglobulin G: 93 mg/dl (N:700-1600), immunglobulin M $<$ 20 (N:40-230) saptandı ve panhipogammaglobulinemisi olan hastaya dış merkez immünoloji bölümü tarafından primer immün yetmezlik tanısı koyularak iv immunglobulin tedavisi başlandı.

**SONUÇ:** Bronşiektazi etyolojisinde yer alan ve konjenital nedenlerden biri olan primer immün yetmezlik tanısı nadir de olsa erişkin yaşta saptanabilir.

**Anahtar Kelimeler:** Bronşiektazi, primer immün yetmezlik, etyoloji

## EP-276
## MASİF HEMOPTİZİ İLE BAŞVURAN BRONŞİYAL ATREZİ OLGUSU: OLGU SUNUMU

Aydın Balcı[1], Gürhan Öz[2], Emre Kaçar[3], Çiğdem Özdemir[4], Ersin Günay[1]

[1]Afyonkocatepe Üniversitesi, Göğüs Hastalıkları A.b.d., Afyonkarahisar
[2]Afyonkocatepe Üniversitesi, Göğüs Cerrahisi A.b.d., Afyonkarahisar
[3]Afyonkocatepe Üniversitesi, Radyoloji A.b.d., Afyonkarahisar
[4]Afyonkocatepe Üniversitesi, Patoloji A.b.d, Afyonkarahisar

Bronşial atrezi, bronşial ağacın nadir görülen bir konjenital anomalisidir. Bronş ağacının gelişimini tamamlamasından sonra bronşial arterin bir dalında tıkanma sonucu bu damarın beslediği segmette nekroz ve daha sonra fibrozis gelişir. Etkilenen bronş segmenti atreziye uğrar ve santral hava yolları ile bağlantısı kesilir. Distal bronş ağacı normal olup mukus sekresyonuna devam eder. Erkeklerde daha sık görülen anomali çoğunlukla segmental bronşları etkiler. En sık sol üst lob apikoposterior segment, sonra sırasıyla sol alt ve sağ üst lob segmentleri tutulur. Olguların büyük çoğunluğu asemptomatik olup, genellikle başka nedenlerle başvuran olguların göğüs grafilerinde rastlantısal olarak saptanır. Semptomatik olgularda sık enfeksiyon, öksürük tekrarı yakınmaları mevcuttur. Kliniğimize hemoptizi yakınması ile başvuran 60 yaşında erkek hastanın toraks tomografisi sol üst lobda bronşiyal atrezi ile uyumlu idi. Masif hemoptizi nedeniyle hastaya bronkoskopi yapıldı. Sol akciğer üst lobdan anterior segmentten koyu kıvamlı, pıhtılaşma eğiliminde aktif hemopitizinin eşlik ettiği gözlendi. Hasta göğüs cerrahisi tarafınca değerlendirildi. Masif hemoptizi eşlik eden bronşiyal atrezi nedeniyle operasyon planlandı. Sol üst lobektomi yapılan hastada post op komplikasyon olmadı. Hasta takibe alındı. Nadir görülen bir anomali olan bronşial atrezide masif hemoptizi gözlenmesi nedeniyle hasta literatür eşliğinde sunuldu.

**Anahtar Kelimeler:** bronşiyal atrezi,hemoptizi,konjenital

# EP-277
# ÇOK NADİR GÖRÜLEN KONJENİTAL ANOMALİ: LEVOATRİO KARDİNAL VEN VE SOL ALT LOB ANORMAL PULMONER VEN BİRLİKTELİĞİ

Yağmur Kaptan[1], Naim Ceylan[2], Recep Savaş[2], Mustafa Hikmet Özhan[1]

[1]Ege Üniversitesi Tıp Fakültesi, Göğüs Hastalıkları Ana Bilim Dalı, İzmir
[2]Ege Üniversitesi Tıp Fakültesi, Radyoloji Ana Bilim Dalı, İzmir

37 yaşında erkek hasta, 15 gündür süren kuru öksürük yakınmasıyla başvurdu. 15 paket yılı sigara öyküsü mevcuttu ve nefrolitiazis dışında ek hastalığı yoktu. Fizik muayene bulgularında sol alt zonda ince raller oskülte edildi. Akciğer grafisinde parankimde anlamlı patoloji saptanmaması üzerine toraks bilgisayarlı tomografik anjiografi çekildi. Görüntülerinde; Sol atriuma yakın alandan çıkarak sol brakiosefalik vene dökülen anormal ven (Levoatrio kardinal ven(LCV), Sağ-sol sistem arası şant) saptandı.(şekil 1) Ayrıca sol süperior pulmoner ven gelişmemiş (atrezik) izlendi.Sol alt lobda da geniş anormal pulmoner venler mevcut olup sol inferior pulmoner vene drene olduğu görüldü.(şekil 2) LCV, venöz sistemin embriyonik gelişiminin kalıntılarıdır. Kardinal venler embriyonun vücudundan ana venöz drenajı sağlar. Gelişimin erken evresinde bilateral kardinal venöz sistem vardır. Bu dönemde kardinal venler kalp ile pulmoner vaskülarite arasında bağlantı sağlarlar. Daha sonra kardinal venler arasında anastomozun ortaya çıkmasıyla vena cava sistemi oluşur, pulmoner venler ise sol atrium bağlanır. LCV genellikle sol atriumdan daha sık olarak da bir pulmoner venden çıkar ve vena cava süperior veya innominate vene drene olur. Tipik olarak, LCV'ler sağ tarafta daha sık ortaya çıkar ve pulmoner venöz sistemden sistemik venöz sisteme kan akışı sağlayarak soldan sağa şant üretir. LCV, neredeyse sadece obstrüktif sol kalp hastalığı olanlarda görülen son derece nadir bir patolojidir. Normal intrakardiyak anatomi ve pulmoner venöz dönüşü bulunan hastalarda da görülebilir. Bizim olgumuzda çok nadir görülen LCV ile sol alt lob anormal pulmoner ven birlikteliği mevcuttu. Kardiyak fonksiyonları normal olan hastamıza herhangi bir tedavi uygulanmadı. Kardiyoloji takibine alındı.

**Anahtar Kelimeler:** konjenital, kardinal ven, anomali

şekil 1

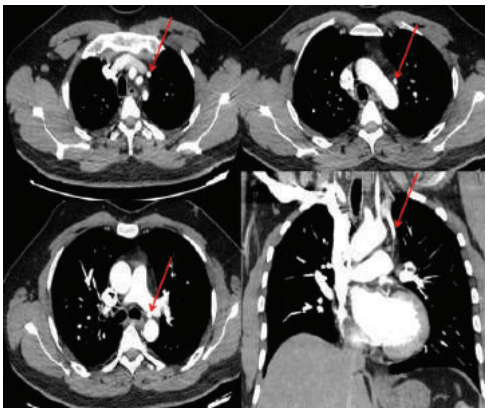

Levoatriokardinal ven

şekil 2

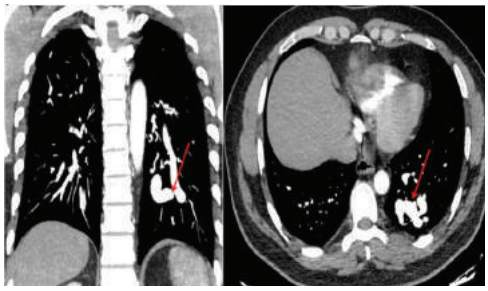

SOLUNUM 2017

# EP-278
# KONJENİTAL LOBER AMFİZEM

Pınar Mutlu, Merve İlçin Güven

Çanakkale 18 Mart Üniversitesi Tıp Fakültesi Göğüs Hastalıkları Ana Bilim Dalı, Çanakkale

Bir ya da birden fazla akciğer lobunun dışarıdan bir bası olmadan hiperinflasyonu konjenital lober amfizem olarak tanımlanır. 20000 ila 30000 doğumda bir izlenen çok nadir bir durumdur. Etyolojisi olguların %50'sinde bilinmemektedir. Etyolojide suçlanan diğer nedenler, bronşiyal anormallikler ya da alveolar defektlerdir. Bazı teoriler yetersiz kıkırdak desteğinin sonucunda bronşial kollapsı da içerir. Sıklıkla sol üst lob, ardından orta ve sağ üst loblar etkilenir, alt loblar ise nadiren etkilenir. Olguların %90'ı bebeklik döneminde ağır solunumsal semptomlarla tanı alır. Bu olgu sunumunda, nispeten nadir bir anomali olan konjenital lober amfizemin çok daha nadir bir formu olan ve erişkin yaşa kadar semptomsuz gelen bir olgudan bahsedilecektir.

**Anahtar Kelimeler:** lober amfizem, overinflasyon,lobektomi

Resim 1

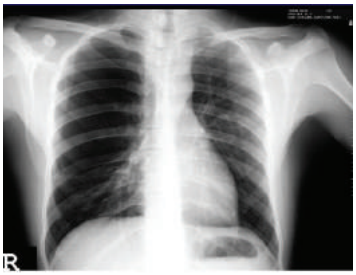

Resim 1: Postero- anterior akciğer grafisi

Resim 2

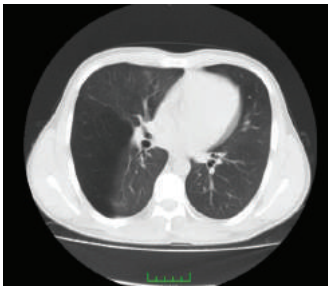

Resim 2: Toraks tomografisi

# EP-279
# İNSİDENTAL OLARAK SAPTANAN BRONKOJENİK KİST OLGUSU

Oğuzhan Akman, Ethem Yıldız, Baran Gündoğuş, Özlem Soğukpınar Türkoğlu, Sümeyye Alpaslan Bekir, Erman Gıdık, Sercan Dadaş, Hatice Türker

T.C. Sağlık Bilimleri Üniversitesi Süreyyapaşa Göğüs Hastalıkları ve Göğüs Cerrahisi Eğitim ve Araştırma Hastanesi, İstanbul

**GİRİŞ:** Bronkojenik kistler en sık görülen bronkopulmoner malformasyonlardan biridir ve trakeobronşiyal ağacın gelişimi sırasında anormal tomurcuklanmasıyla oluşur. Sıklıkla trakea, ana bronş veya özofagus çevresinde bulunurlar. Çoğu bronkojenik kist mediyastenden köken alırken, nadiren akciğer parankimi içerisinde, sıklıkla da alt loblarda oluşum gösterir. Bronkojenik kistler yıllarca asemptomatik kalabilseler de birçok araştırmacı bu kistlerin çoğunun zaman içerisinde ya çevre dokulara bası yaparak, kanayarak ya da enfekte olarak mutlaka semptomatik hale geleceğini savunmaktadır.Bronkojenik kistler sıklıkla, çekilen rutin akciğer grafilerinde insidental olarak, ana hava yollarına yakın, düzgün sınırlı, kalsifiye olmayan, oval veya dairesel, homojen dansiteler şeklinde fark edilirler.

**OLGU:** 60 yaşında emekli memur erkek hasta 2017 yılında aktif şikayeti olmadığı halde düşme sonrasında başvurdu.35 paket/yıl sigara öyküsü bulunan, ek hastalık öyküsü bulunmayan hastanın PA grafisinde sağ alt zonda kitle lezyon olabileceği düşünülen homojen dansite artışı mevcut. (Resim 1) Laboratuvar parametrelerinde özellik izlenmedi. Toraks BT'de sağ akciğer alt ve orta zonlarda düzgün sınırlı homojen dansite artışları mevcut. (Resim 2A,2B) Solunum Fonksiyon Testi'nde FEV1: %70 olan hastaya FOB yapıldı. Trakea sol yan duvarda kord vokallerden itibaren 10. Kıkırdakta submukozal kabarıklık görülen hastadan alınan biyopsi ve bronş lavaj örneklerinin patolojik tanısı kronik nonspesifik inflamasyon olarak geldi. PET-CT'de sağ akciğer alt lobda 28x24 mm dansite artışı ve komşuluğunda diyafragmatik subplevral mesafede lineer uzanım gösteren 51x13 mm (FDG tutulumu yok) boyutlu ametabolik dansite artışı, sağ akciğer üst lob posterior segmentte 40x23 mm, komşuluğunda 12 mm çapında dansite artışı (SudMax:2.3) mevcuttu. (Resim 3A,3B) Göğüs cerrahisi ile görüşülerek torakotomi planlandı. Operasyonda bronkojenik akciğer kisti olduğu görülerek kist eksizyonu ve kapitonaj yapıldı.

**SONUÇ OLARAK;** Çeşitli görüntüleme yöntemleriyle saptanmış kitle lezyon düşündürebilen görünümlerde ayırıcı tanıda bronkojenik kistlerin de bulunması gerektiği ve en temel görüntüleme yöntemlerinden biri olan PA grafinin değerlendirilmesinde dikkatli davranmanın önemi göz önünde bulundurulmalıdır.

**Anahtar Kelimeler:** akciğer, bronkojenik, eksizyon, insidental, kapitonaj, kist

Bronkojenik Kist - PA Grafi

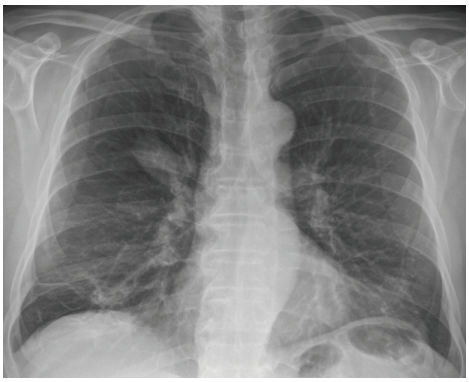

İlk başvuruda çekilen PA Grafisi

Toraks BT ve PET-BT görüntüleri

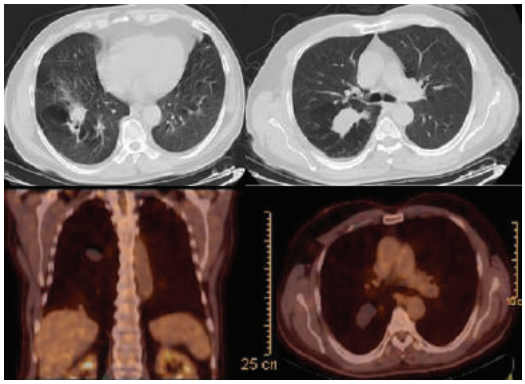


Takip esnasında çekilen Toraks BT ve PET-BT görünümleri

# EP-280
# NADİR BİR OLGU: KARTAGENER SENDROMU

İclal Hocanlı, Gülcan Seçilmiş, Mahmut Ülger, Abdullah Emre Nayman

Harran Üniversitesi,Göğüs Hastalıkları Ana Bilim Dalı,Şanlıurfa

**GİRİŞ:** Primer silier diskinezi;otozomal resesif geçişli, silier yapı ve fonksiyonunda anormalliklerle giden ve 20000 canlı doğumda bir görülen nadir bir hastalıktır. Bu hastalık grubunun %50'sini bronşektazi, kronik sinüzit ve komplet situs inversus kliniğini içeren Kartagener Sendromu (KS) oluşturur. Bozulmuş mukosilyer klirensin neden olduğu üst ve alt havayolunun tekrarlayan kronik enfeksiyonları ile seyreder ve kalıcı akciğer hasarına neden olur. Bu hastalarda solunum sistemi bulguları çocukluk çağında başlar, kronik öksürük ve mukoid balgam sıktır ve sık pnömoni öyküleri vardır.Kartagener sendromu tanısı alan 17 yaşındaki kadın olgu klinik ve radyolojik özellikleriyle literatürler eşliğinde sunulmuştur.

**ARAÇ-GEREÇ:** 17 Y K hasta nefes darlığı, öksürük ve balgam çıkarma şikayetleri dış merkezde hastaneye başvuran hastaya alt solunum yolu enfeksiyonu tanısıyla tedavisi verilmiş.Medikal tedavi ile şikayetleri gerilemeyince polikliniğimize sevk edilen hasta ileri tetkik ve tedavi için kliniğe yatırıldı.Yaklaşık 3-4 yıldır nefes darlığı nedeniyle astım tanısı almış ve inhaler tedavi kullanan hastanın yeşil renkte pürülan sekresyonu ve gece -gündüz sürekli öksürük,burun tıkanıklığı ve bu nedenle geceleri rahat uyuyamama şikayetleri mevcuttu.Yapılan fizik muayenesinde bilateral solunum sesleri eşit alınmakta ve bazallerde sibilan ronküsleri mevcuttu ve önden dinlemekle kalp sesleri sağ orta hatta duyulmakta idi.Hastanın öz geçmişinde çok sık hastalandığı ve bu nedenle hastaneye yatış öyküsü vardı.

**BULGULAR:** Laboratuar tetkiklerinde WBC:13800 uL, Hb: 14 g/dL, Htc:44,Plt:396000, CRP: 4,7, Sedimantasyon:40, Glukoz:89 mg/dL, Üre:15 mg/dL, Kreatin:0,6 mg/dL idi.Balgam da ARB ve kültür çalışıldı.3 kez arb (-) geldi,kültürde üreme olmadı.Hastanın çekilen posterior anterior akciğer grafisinde,aort konusu ve mide gazı sağ tarafta,sol parakardiak alanda infiltrasyonu ve dextrokardisi mevcuttu.Yüksek rezolusyonlu bilgisayarlı tomografi de total situs inversus,her iki akciğer alt loblarda solda daha belirgin peribronşial kalınlaşmalar ve silindirik bronşektaziler mevcuttu.Paranazal bilgisayarlı tomografi de sol frontal sinüste havalanma izlenmedi, ethmoidal hücrelerde mukozal kalınlaşmalar izlendi.

**SONUÇLAR:** Yapılan tüm tetkikler sonucunda dextrokardi,sinüzit, total situs inversus,bronşiektazi saptanan hastaya kartagener sendromu tanısı konuldu.Hasta tıbbi genetik bölümüne konsulte edildi ve Kartegener Sendromu açısından moleküler gen paneli analizi planlandı.

**TARTIŞMA:** KS de mukosiliyer klirensin bozulmasına yolaçan anormal siliyer yapı ve /veya fonksiyonları sık enfeksiyona yakalanmayı kolaylaştırır. KS nadir görülen ancak irreversibl akciğer hasarı ve kronik ömür boyu devam eden sekellere sebep olmaktadır.KS'nin klinik önemini vurgulamak amacıyla olgu sunuldu.

**Anahtar Kelimeler:** Bronşiektazi, Kartagener sendromu,Situs İnversus

Resim 1:Total Situs İnversus

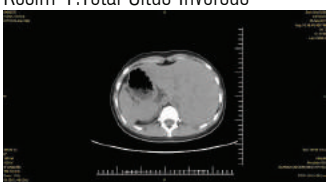

Resim 2:Bilateral Bronşiektazik Lezyonlar

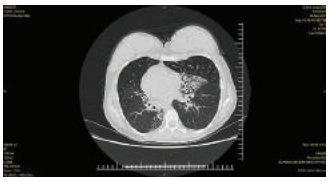

# EP-281
# KONJENİTAL LOBER AMFİZEM

Coşkun Doğan, Ömer Zengin, Gizem Türkeş, Nesrin Kıral, Seda Beyhan Sağmen, Elif Torun Parmaksız, Ali Fidan, Sevda Şener Cömert

Dr. Lütfi Kırdar Kartal Eğitim ve Araştırma Hastanesi, Göğüs Hastalıkları Kliniği, İstanbul

**GİRİŞ:** Konjenital lober amfizem (KLA) çoğunlukla nedeni bilinmeyen, nadir görülen bir konjenital pulmoner malformasyondur. Olguların %50'sinde bir neden belirlenememektedir. Sebebi tespit edilen olgularda en sık neden gelişen hava yollarının obstrüksiyonudur. Bronşiyal kıkırdak eksikliği gibi bronşiyal duvar defektleri, bronşiyal atrezi, bronşiyal stenoz, bronkomalazi, mekonyum, yabancı cisimler, mukus plakları, granülomlar, bası etkisi yapan intratorasik kitleler hava yolu obstrüksiyonuna neden olarak KLA'ye neden olabilirler. Erişkin yaşta KLA tanısı alan olguyu nadir görüldüğü için sunuyoruz.

**OLGU:** İşyerinde çekilen akciğer grafisinin (AG) değerlendirilmesi için polikliniğimize yönlendirilen 31 yaşında erkek olgunun göğüs hastalıkları ile ilgili yakınması yoktu. Öz geçmişi ve soy geçmişinde özellik olmayan olgunun sigara öyküsü yoktu. Çekilen ön arka AG'de sağ akciğerde aşırı havalanma bulguları izleniyordu (Resim 1). Yapılan fizik muayenesi (FM) doğal olan olgunun çekilen toraks bilgisayarlı tomografisi (TBT) sağ akciğer orta ve alt lobda yoğun amfizematöz, büllöz alanlar olarak raporlandı (Resim 1). Solunum fonksiyon testi ve karbonmonoksit difüzyon testinde (SFT-DLCO) fev1/fvc: 47, fev1:1.88 litre (lt) %76, fvc:3.91lt %79, DLCO: 11.24 mL/dakika/mmHg %98 DLCO/VA:1.95 %118'di. Olgunun kantitatif perfüzyon sintigrafisinde sağ akciğerin total perfüzyonu %27.6 (Üst: %6.3, orta:16.2 alt:%5.1), sol akciğerin total perfüzyonu %72.4 (Üst: %22.7, orta %31.7, alt %17.8) olarak hesaplandı (Resim 2). Yapılan ekokardiografisi normal olarak raporlanan olguya fiberoptik bronkoskopi (FOB) yapıldı. Sol bronş sistemi normal olarak değerlendirilirken, sağ üst lob torsiyone, sağ orta ve alt lob hiperemik görünümde, konsantrik olarak daralmış izlendi (Resim 2). Bakılan alfa-1 antitripsin düzeyi 125 mg/dl ve normaldi. Herhangi bir yakınması olmayan olgu göğüs hastalıkları polikliniğinde takibe alındı.

**SONUÇ:** Akciğer grafisinde lokalize havalanma artışı bulguları olan olgularda KLA ayırıcı tanıda düşünülmelidir.

**Anahtar Kelimeler:** Anomali, konjenital lober amfizem, konjenital anomali

Resim 1

Olgunun akciğer grafisinde sağ akciğerde havalanma artışı. Toraks bilgisayarlı tomografide orta ve alt lob'da amfizematöz görünüm.

Resim 2

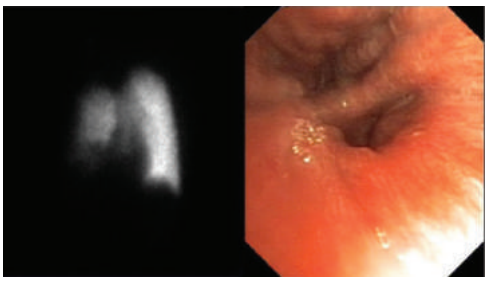

Olgunun perfüzyon sintigrafisinde sağ akciğerde genişçe perfüzyon defekti ile hipoperfüzyon alanları izleniyor. Olgunun fiberoptik bronkoskopisinde sağ orta ve alt lob girişi daralmış, hiperemik görünümde izlenmektedir.

# EP-282
# PNÖMOKONYOZ VE SİGARA KULLANIMI İLİŞKİSİ

Seval Müzeyyen Ecin[1], Adem Koyuncu[1], Abdulsamet Sandal[1], Ali Naci Yıldız[2]

[1]Hacettepe Üniversitesi Tıp Fakültesi, İş ve Meslek Hastalıkları B.D.
[2]Hacettepe Üniversitesi Tıp Fakültesi, Halk Sağlığı A.B.D.

**GİRİŞ VE AMAÇ:** Mineral tozlarının akciğerde birikmesi ile toza bağlı akciğer dokusunda fibrozis ile sonuçlanan duruma pnömokonyoz denir.(1). Sigara içerisinde bulunan nikotin, katran, nitrozamin, karbonmonoksit gibi zararlı maddeler solunum yoluna zarar vermektedir (2). Sigara kullanılması ve toza maruz kalmak ayrı ayrı solunum fonksiyonlarını etkilemektedir. Ancak birlikte yaptıkları etki, tek başına yaptıkları etkiden daha fazla olmaktadır. Biz bu derlemede sigara ve toz maruz kalımı arasında nasıl bir ilişki olduğu, solunum fonksiyon testlerini (SFT) nasıl etkilediği göstermeyi amaçladık.

**YÖNTEM:** Sigara ve toz maruz kalımı arasında nasıl bir ilişki olduğu, solunum fonksiyon testlerinin nasıl etkilendiği konusunda 1961-2016 yılları arasında yapılan çalışmalar derlenmiştir.

**BULGULAR:** Dört araştırmacıda kömür işçileri üzerine çalışma yapmışlardır. 1961 yılında Ashford ve arkadaşlarının İskoçya'da üç kömür madeni ocağın da 4014 işçi çalışmaya alınmıştır. Sigara içenlerin sigara içmeyen işçilere göre solunum semptomları ve FEV1 de düşüşler istatistiksel olarak anlamlı tesbit edilmiştir (3). 1980 yılında Öger ve arkadaşlarının yaptığı çalışmada hastaneye başvuran 465 kömür işçisi pnömokonyoz tanılı hasta incelenmiştir. Sigara içenlerin%74,1'inde ve içmeyenlerin %26,34'unde hava akımı obstruksiyonu saptanmıştır (4). 1988 yılında William ve arkadaşların İngiltere'de 3380 kömür işçisi üzerinde yaptığı çalışmada sigara içenlerde solunum semptomlarının daha yüksek olduğu ve FEV1 deki düşüşlerin daha fazla olduğu görülmüştür (5). Quink ve arkadaşlarının 2016 yılında yayınlanan çalışmasına 376 kömür işçisi alınmıştır. Bunların 200'ü (%53,1) sigara içmektedir. Sigara içen 200 kişi içerisinden 102'sinde(%51) anormal SFT tespit edilmiştir. Sigara içmek ve toza maruz kalmak solunum fonksiyonlarını tek başına maruz kalımdan daha fazla bozduğu, maruz kalım süresi artıkça SFT de anormalliğin arttığı tespit edilmiştir (6).

**TARTIŞMA VE SONUÇ:** Sigara kullanılması ve toza maruz kalmak ayrı ayrı solunum fonksiyonlarını etkilemektedir. Ancak birlikte yaptıkları etki, tek başına yaptıkları etkiden daha fazla olmaktadır. İşçilerin toza maruz kalmasını en aza indirmek ve sigara kullanmamaları için gerekli eğitim ve önlemlerin alınması gerekir. Bu konuda ülkemizde sigara ve pnömokonyoz ilişkisine daha fazla önem vermek, bu konuda gerekli önlemleri almak ve daha çok çalışma yapmak gerekmektedir.

**Anahtar Kelimeler:** pnömokonyoz, sigara, solunum fonksiyon testi

Pnömokonyoz -Sigara ve SFT ilişkisini inceleyen araştırmalar

| Yazar | Yıl | Yapıldığı Yer | Meslek | Vaka Sayısı | SFT Bulguları* |
|---|---|---|---|---|---|
| Ashford ve ark. (7) | 1961 | İskoçya | Kömür işçisi | 4014 | FEV1 Düşüş |
| Öger ve ark. (8) | 1980 | İstanbul | Kömür işçisi | 465 | FEV1,FVC, FEV1/FVC Düşüş |
| William ve ark. (9) | 1988 | İngiltere | Kömür işçisi | 3380 | FEV1 düşüş |
| Quink ve ark. (10) | 2016 | Çin | Kömür işçisi | 376 | FEV1,FVC, FEV1/FVC Düşüş |

*sigara içenlerin içmeyenlere göre

# EP-283
# BAHÇIVAN OLARAK ÇALIŞAN BİR KİŞİDE MESLEK ASTIMI

Yasemin Yurt[1], Zehra Nur Töreyin[1], Özlem Göksel[2], Meral Türk[1]

[1]Ege Üniversitesi, Tıp fakültesi, Halk Sağlığı Ana Bilim Dalı, İş Sağlığı ve Meslek Hastalıkları Bilim Dalı
[2]Ege Üniversitesi Tıp Fakültesi, Göğüs Hastalıkları Ana Bilim Dalı

Meslek astımı solunum sistemi hastalıklarında önemli bir yer oluşturmaktadır. Sanayileşmenin artmasıyla meslek astımı da giderek arttığı bildirilmiştir. Üç yüzden fazla maddenin mesleksel astım ile ilişkili olduğu bulunmuştur. Meslek astımına yol açan bazı ajanlar; hayvansal ve bitkisel proteinler, tahıl tozları, lateks, etonolamin, persülfat, nikel tuzları tanımlanmıştır. Olgu, 54 yaşında, erkek, işyerinde yapılan periyodik muayene sırasında çekilen akciğer grafisinde şüpheli lezyon olması ile meslek hastalıkları polikliniğine başvurdu. Eforla nefes darlığı vardı. 2 yıldır çimento fabrikasında çalışmakta idi. İş öyküsünde; çim biçme makinesi ile çimleri biçme, sulama ve gübreleme, bina içindeki çiçeklerin günlük bakımı, saksılarının tuz ruhu ile temizliği, bahar aylarında çim ekimi, kış aylarında motorlu testere ile ağaç budama işini yapmakta idi. Özgeçmişinde noniskemik dilate kardiyomyopati tanısı vardı. Özellikle bahar aylarında nefes darlığı yakınmalarında artış, inhaler tedavi kullanma öyküsü vardı. Fizik muayenesinde; genel durum iyi, obez görünümde idi. Solunum sistemi ve diğer sistem muayenesi olağandı. Yapılan tetkiklerde rutin biyokimya, hemogram normaldi. Solunum fonksiyon testi(SFT)'nde FEV1/FVC:%71, FEV1:2,0 L (%66), FVC:2,83 L (%75). DLco:26.09ml/mmHg/dk (%76), DLco/Va:4.71ml/mmHg/dk/L(%91) izlendi. Post bronkodilator SFT'de FEV1/FVC: %76, FEV1:2,4 L (%79), FVC: 3,16 L (%84), FEV1 değişkenliği %20 izlendi. Cilt prick testi'nde çayır otu-çayır yumağı'na karşı pozitif saptandı. Çekilen Toraks BT'de; parankimal patoloji saptanmadı, kardiyomegali, sol atriyum ve sol ventrikülde dilatasyon izlendi. Olguya bir ay, günde en az sekiz defa olacak şekilde iki saatte bir PEF takibi yaptırıldı. PEF metre takibinin sonuçları OASYS sistemine girildi ve düşük olasılıklı mesleksel astım olarak değerlendirildi (Resim:1). Noniskemik dilate kardiyomyopati tanısı olduğu için hastaya spesifik bronş provakasyon testi yapılamadı. ILO Pnomokonyoz değerlendirilmesi (Resim 2: PA akciğer grafisi); p/p 0/1 olarak raporlanmıştır ve sigortalıda pnomokonyoz düşünülmedi.

**Anahtar Kelimeler:** bahçıvan, meslek astımı, pef metre

Resim:1




Pef metre sonucu

Resim:2

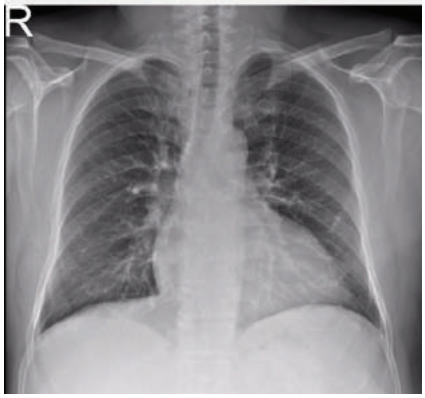


PA Akciğer Grafisi

# EP-284
# KRONİK SİLİKOZİSE BAĞLI PROGRESSİF MASİF FİBROZİS; OLGU SUNUMU

Nejdiye Mazıcan[1], Zehra Nur Töreyin[1], Tuncay Göksel[2], Münevver Erdinç[2], Meral Türk[1]

[1]Ege Üniversitesi, Halk Sağlığı Ana Bilim Dalı, İş ve Meslek Hastalıkları Bilim Dalı, İzmir
[2]Ege Üniversitesi, Göğüs Hastalıkları Ana Bilim Dalı, İzmir

**GİRİŞ:** Kronik silikozis, düşük konsantrasyonda silika tozuna uzun süreli maruziyet sonucu ortaya çıkmaktadır. Hastalık uzun bir süre semptomsuz seyredebilir. Radyolojik olarak; akciğerlerde üst zon ağırlıklı, yuvarlak, küçük silikotik nodül olarak adlandırılan opasitelerin birleşerek büyümesi ile kitle görünümünde lezyonlar oluşmakta, 'komplike silikozis' olarak da adlandırılan bu tabloya 'progresif masif fibrozis (PMF)' denilmektedir. EÜTF İş Sağlığı ve Meslek Hastalıkları polikliniğimizde Pnömokonyoz ve PMF tanısı almış olgumuz aşağıda sunulmuştur.

**OLGU:** 53 yaşında erkek, 11 yıl tornacı ve 21 yıl bakımcı olarak çalışan hasta, demir, krom ve döküm gibi hammaddeleri elmas denilen aletle keserek şekil veriyormuş, torna uçlarını silisyum karbür ve yapay elmas bileme aletinde biliyormuş. Daha önceden bilinen kronik hastalığı olmayan hastanın işyerindeki periyodik bakı sırasında çekilen akciğer grafisinde patoloji saptanmış. Belirgin aktif yakınması ve sigara kullanım hikayesi olmayan hastanın, SFT'sinde akciğer volümleri ve diffüzyon kapasitesi normaldi. Akciğer grafisi p/s 2/1 B idi (Şekil-1). HRCT'de; mediastende en büyüğü subkarinal 17x11mm olan lenf nodları, her iki akciğerde üst loblarda ve solda alt lob süperior segmentte perihiler alanda spiküle konturlu peribronkovasküler yoğun solid infiltrasyon izlenmiş olup fibrozis ile uyumlu olarak değerlendirildi (Şekil-2). Bronkoskopisinde; endobronşiyal lezyon izlenmedi, sağ üst lob posteriordan parankim biyopsisi granülomatöz yangı ile uyumlu, ARB ve PCR negatif idi. Hastaya pnömokonyoz ve progresif masif fibrozis tanısı konuldu.

**SONUÇ:** Hastamızda tornacılıkta bileme makinesi kullanımına bağlı silika maruziyeti, tornacı ve bakımcı olarak çalışmasına bağlı metal tozu maruziyeti mevcuttur. Önlenebilir meslek hastalıklarının başında olan silikoziste önemli olan riskli iş kollarında gerekli önlemlerin alınması; toz oluşumunun ve oluşan tozun yayılmasının, kişinin solunum seviyesine ulaşmasının önlenmesidir. Hastamızda da uzun dönem çalışma hikayesi olmasına rağmen son dönemde tanı konulmuş ve 1 yıllık poliklinik takibinde hızlı progresyon olduğu görülmüştür. Çok bilinen hastalık grubu olmasına rağmen ülkemizde halen önemli bir sorun olmaya devam etmektedir.

**Anahtar Kelimeler:** Pnömokonyoz, silika, meslek

Şekil 1

PA Akciğer Grafisi

Şekil 2

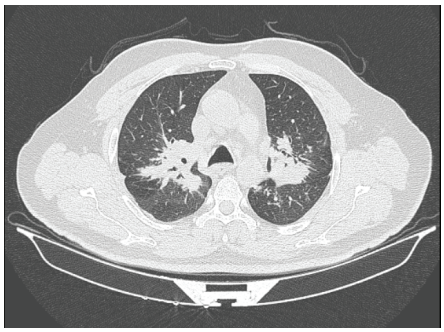

HRCT Görüntüsü

# EP-285
# KABLO ÜRETİMİNDE ÇALIŞAN 3 SİLİKOZİS OLGUSU

Bahar Tüzün, Özkan Kaan Karadağ, Sezgin Bildik, Veli Göylüsün

İstanbul Meslek Hastalıkları Hastanesi

**AMAÇ:** Silikozis solunabilir büyüklükteki (0.5-5 µm çaplı) silis partiküllerinin inhalasyonuyla oluşan, çoğunlukla radyografiyle tespit edilen parankimal akciğer hastalığıdır. Gelişen teknoloji ile silika farklı alanlarda kullanılmaya başlanmakta ve yeni iş kollarında (teflon tencere yapımı, elektrik kablo imalatı) olgular bildirilmektedir.Bu bağlamda kablo üretiminde çalışan vakalarımız ile yeni iş kollarında gelişen silikozis hastalığına dikkat çekmeyi amaçladık.

**YÖNTEM:** Çalışma İstanbul Meslek Hastalıkları Hastanesinde kablo üretiminde çalışan olguların semptomları, sigara kullanımları, solunum fonksiyon testleri, akciğer grafileri ve yüksek çözünürlüklü bilgisayarlı tomografi yapılarak silikozis tanısı alan olgular değerlendirildi.

**BULGULAR:** Üç olgumuz erkek, yaşları 31, 36, 38 idi. Bu meslek grubunda çalışma süreleri 7, 11, 19 yıl idi. İki olgunun nefes darlığı şikayeti vardı.İki olgu sigara içmemiş, 1 olgu ise sigara içimini bırakmış idi. Solunum fonksiyon testlerine baktığımızda 1 olgunun değerleri normal, 2 olguda restriktif tipte bozukluk mevcut idi. Radyolojik sınıflamada qq 3/3 A opasite, pp 2/2 ve qt 2/1 idi.

**SONUÇ:** Silikozis önlenebilir fakat küratif olarak tedavi edilemeyen çevresel ve mesleksel bir hastalıktır. Oluştuğunda ise geri dönüşü olmayıp solunum yetmezliği ve ölüme neden olabilmektedir.Çalışmamızda silikanın kulllanım alanı bulduğu yeni iş iş kollarında da iş sağlığı ve güvenliğine önem verilmesi gerekliği olduğu kanatine vardık.

**Anahtar Kelimeler:** silikozis, kablo üretimi, iş güvenliği

I.Olgu PA Akciger Grafisi

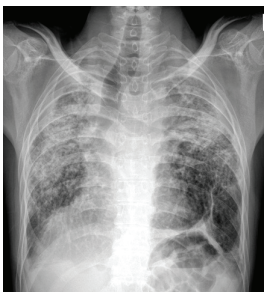

II. olgu Akciger Grafisi

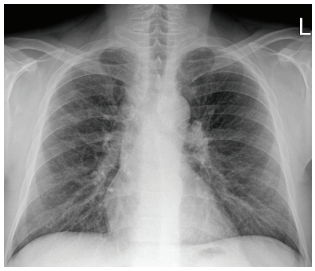

III. Olgu Akciger Grafisi

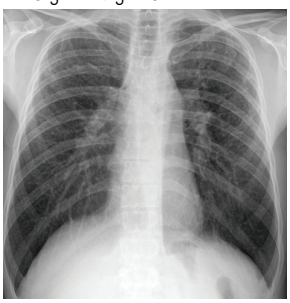

# EP-286
# KAYNAKÇI ASTIMI: OLGU SUNUMU

Seher Kurtul[1], Özlem Göksel[2], Meral Türk[1]

[1]Ege Üniversitesi Tıp Fakültesi Halk Sağlığı Ana Bilim Dalı, İş Sağlığı ve Meslek Hastalıkları Bilim Dalı, İzmir
[2]Ege Üniversitesi Tıp Fakültesi Göğüs Hastalıkları Ana Bilim Dalı

Kaynak işçilerinde başlıca metal (demir oksit, krom, nikel, mangan, kadmiyum oksit, çinko oksit, florid gibi), gaz (ozon, nitrojen oksit, karbonmonoksit, fosgen, azot oksitleri gibi) ve radyasyon maruziyetleri olmaktadır. Bu maruziyetlere bağlı kaynakçılarda mesleksel KOAH, kaynakçı astımı, pnömokonyoz, metal dumanı ateşi, akciğer kanseri gibi solunumsal patolojiler izlenebilmektedir. Kaynakçılarda özellikle metaller başta olmak üzere, diizosiyanatlar, akrilatlar, asit anhidritleri gibi etkenler astıma neden olabilmektedir. Olgumuz 43 yaşında erkek hasta, 15-20 yıldır eforla olan nefes darlığı, öksürük, balgam çıkarma yakınmaları mevcuttu. 15 paket yılı sigara içme öyküsü olan hasta, son 10 yıldır sigara içmemektedir. Hasta astım bronşiale teşhisi ile 5 yıldır bronkodilatatör tedavi almaktadır. İş öyküsünde 30 sene boyunca bisiklet kadrolarının ve motorsiklet şaselerinin montajında kaynakçı olarak çalıştığı öğrenildi. Tüm sistem muayenesinde patolojik bulgu saptanmadı. Solunumun fonksiyonel değerlendirmesinde FEV1: 2.75 L (%74), FVC:3.34 L (%74), PEF: 5.79 L/ sn. (%65), FEV1/FVC: %82, postbronkodilatatör testinde ise reversibilite pozitif saptandı. PA akciğer grafisinde bronkovaskuler gölgelenmede artış izlendi.Yüksek çözünürlüklü bilgisayarlı tomografisi (YÇBT) ise olağandı. Common deri prick testi negatif, spesifik IgE düzeyleri nonatopik olarak raporlandı. Hastaya uzun etkili bronkodilatatörleri kesildikten sonraki 4 hafta boyunca günde 2 saat ara ile PEF takibi yapması önerildi. PEF sonuçları OASYS sistemine girildi ve meslek astımı olarak raporlandı. Hasta kaynak dumanına bağlı kaynakçı astımı olarak değerlendirildi. İş ortamından uzaklaşması, astım tedavisini düzenli kullanması gerektiği ifade edildi. Kaynakçılık, astım hastalığı açısından yüksek riskli bir meslek grubudur. Tanı sonrası ilişkili maruziyetin sonlandırılması akciğer sağlığı açısından önem arz etmektedir. Bu nedenle kaynakçılarda çalışma ortamının uygun havalandırılması, yaptıkları işe uygun kişisel koruyucu donanım kullanması, ortam ölçümlerinin ve periyodik muayenelerin düzenli yapılması önemlidir.

**Anahtar Kelimeler:** Kaynakçı, Astım, meslek

PA AC Grafisi

PEF Takibi

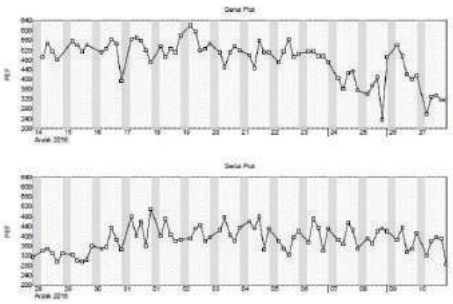

PEF Takibi

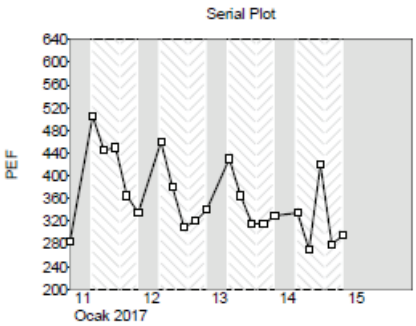


Toraks HRCT

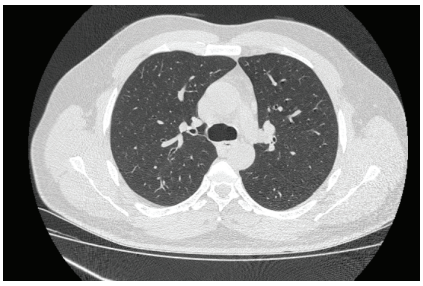

# EP-287
# KISA SÜRELİ KUMLAMAYA RAĞMEN GELİŞEN VE PROGRESYON GÖSTEREN KOMPLİKE SİLİKOZİS OLGU SUNUMU

Dilek Ergün[1], Recai Ergün[2], Özlem Kar Kurt[3], Ender Evcik[4]

[1]Ankara Meslek Hastalıkları Hastanesi, Göğüs Hastalıkları Kliniği, Ankara
[2]Sağlık Bilimleri Üniversitesi Dışkapı Yıldırım Beyazıt Eğitim ve Araştırma Hastanesi Göğüs Hastalıkları Kliniği, Ankara
[3]Hacettepe Üniversitesi Tıp Fakültesi, İç Hastalıkları Anabilim Dalı, İş ve Meslek Hastalıkları Bilim Dalı, Ankara
[4]Ankara Meslek Hastalıkları Hastanesi, Radyoloji Kliniği, Ankara

**GİRİŞ:** Silikozis yavaş ilerleyen ve akciğer parankimini etkileyen bir hastalıktır. Uzun süre toza maruz kalanlarda görülebilen bu hastalık, kumlama işçilerinin çok yoğun toza maruz kalması nedeniyle daha kısa sürede de gelişebilmektedir. Hastalığın herhangi bir tedavisi de bulunmamaktadır. Yeni önlem ve uygulamaların eksiksiz yapılması halinde çalışanlar bu meslek hastalığından korunabilmektedirler.

**OLGU:** 42 yaşında erkek hasta 3-4 yıldır olan nefes darlığı şikayeti ile başvurdu. Özgeçmişinde 15 paket/yıl sigara öyküsü mevcuttu. Meslek anamnezinde 1996-2000 yılları arasında çelik mutfak eşya üretiminde çalıştığı ve 3 ay haftada 3 gün, günde 9 saat teflon kumlama işi yaptığı öğrenildi (36 gün 9 saat kumlama; 36x9=324 saat). Kum püskürtmeli tabanca ile metal üzerine püskürtme şeklinde kumlama yapmıştı. Akciğer grafisi ''Silikozis ILO q/q 2/3+a1 ax'' olarak değerlendirildi. Fizik muayenede dispneik, takipneik, wheezing ve yaygın sibilan ronküsleri mevcuttu. Oksijen saturasyonu %95 idi. Solunum fonksiyon testinde FEV1: %21; FVC: % 39; Oran:44; DLCO: %57 idi. Balgam ARB ve kültürü 3 kez negatif saptandı. YRBT' de mediastinal ve hiler multiple lenfadenopatiler ile her iki akciğerde düzensiz retiküler opasitelerin hâkim olduğu (t tipi) ve parankimal, plevral mikronodüllerin eşlik ettiği yüksek profüzyonlu interstisiel tutulum vardı. Her iki akciğer alt lob superior segmentte posteriora doğru uzanan düzensiz fibrotik yumuşak dokular izlenmekteydi. 2013 tarihli incelemeye göre komplike silikozise ait düzensiz fibrotik yumuşak dokularda boyut artışı şeklinde progresyon izlendi.

**TARTIŞMA:** Aşındırıcı kumlamada, silika partiküllerinin basınçlı bir hava yardımı ile püskürtülerek yüzeye çarpması ile daha da küçük parçalara ayrılan partiküllerin solunabilir fraksiyonları artacağı için akciğerlerde biriken oranları da artmaktadır. Bu işlemle silikozis riski daha da artmaktadır (1). NIOSH'a göre solunabilir kristalin silika tozu maruziyetinin sınırı 0,05 mg/m3 olarak kabul edilmesine rağmen; kumlama sırasında bu seviyenin yaklaşık 200-300 kat arttırdığı gösterilmiştir.

**SONUÇ:** Hastamızda da kısa süreli kumlamaya bağlı silika maruziyetine rağmen komplike silikozis gelişmesi ve maruziyetin kesilmesine rağmen progresyon göstermesi nedeniyle bu vakayı sunmayı uygun gördük. Riskli iş kolları olan kot kumlamacılar, cam kumlamacıları, seramik sektöründe çalışanlar, metal eşya yapanlar, silah yapımı, diş teknisyenleri ve boya sökümü yapanlarda kumlama sorgulanmalıdır.

1. Tsuiki: Three patients with typical sandblaster's silicosis proven by mineralogical analysis. Nippon Kyobu Shikkan Gakkai Zasshi 28, 1098–1105 (1990)

**Anahtar Kelimeler:** Komplike Silikozis, progresyon, Kumlama

Akciğer grafisi 2013 tarihli

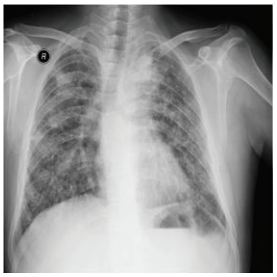

İlk tanı anındaki 2013 yılına ait akciğer grafisi

HRCT 2013 tarihli.

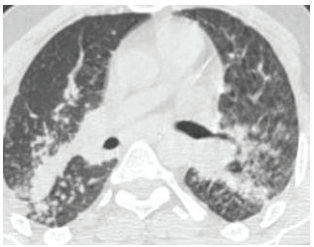

İlk tanı anındaki 2013 yılına ait HRCT

Akciğer grafisi 2017 tarihli

2013 tarihli akciğer grafisine göre parankimal opasitelerde progresyon ile birlikte büyük opasitelerin gözlenmesi

HRCT 2017 tarihli.

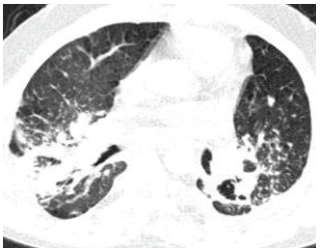

2013 tarihli incelemeye göre komplike silikozise ait düzensiz fibrotik yumuşak dokularda boyut artışı şeklinde progresyon

# EP-288
# NADİR BİR PNÖMOKONYOZ NEDENİ: PVC PNÖMOKONYOZU

Dilek Ergün[1], Recai Ergün[2], Özlem Kar Kurt[3], Ender Evcik[4]

[1]Ankara Mesleki ve Çevresel Hastalıklar Hastanesi Göğüs Hastalıkları Kliniği; Ankara
[2]Sağlık Bilimleri Üniversitesi Dışkapı Yıldırım Beyazıt Eğitim ve Araştırma Hastanesi, Göğüs Hastalıkalrı Kliniği,Ankara
[3]Hacettepe Üniversitesi Tıp Fakültesi İş ve Meslek Hastalıkları Kliniği, Ankara
[4]Ankara Meslek Hastalıkları Hastanesi, Radyoloji Kliniği, Ankara

**GİRİŞ:** Poli Vinil klorid (PVC), plastik malzemenin yapımında kullanılmaktadır. Maruziyetin olduğu iş kollarında yapılan epidemiyolojik çalışmalarda %3-20' sinde pnömokonyozla uyumlu bulgular radyolojik değişiklikler gözlenmiştir. Nadir bir pnömokonyoz olması nedeniyle vakamızı sunuyoruz.

**OLGU:** 35 yaşında erkek hasta. Şikâyeti yok. 16 p/y smoker. Özgeçmişinde özellik yok. Mesleki Anamnezde 3 yıldır PVC fabrikasında üretim bölümünde çalışıyormuş. Boruları ısıtarak ile birbirine ekleme işlemi sırasında Poli Vinil klorid (PVC) hammadde tozuna maruz kalıyormuş. Fizik muayenede özellik yoktu. Solunum fonksiyon testleri ve diffüzyon testi normaldi. Akciğer grafiğinde silik mikronodüller vardı. HRCT' de her iki akciğer üst ve orta loblarda diffüz karakterde interstisiel nodüler tutulum mevcutu. Hastanın mesleki maruziyetinin olması ve radyolojik bulguları nedeniyle PVC pnömokonyozu tanısı konuldu.

**TARTIŞMA:** Halk arasında yaygın kullanımı ile PVC olarak da bilinen polivinil klorid, gaz vinil klorürün basınç uygulayarak polimerazasyonu sonucu oluşur. PVC'nin katı ve esnek olmak üzere iki tipi vardır. Polivinil klorid plastik malzemenin yapımında, kapı pencere profilleri, boru, tesisat malzemeleri, şişe yapımında, banka ve kredi kartı yapımında kullanılır. Maruziyetin olduğu iş kollarında yapılan epidemiyolojik çalışmalarda %3-20' sinde pnömokonyozla uyumlu bulgular radyolojik değişiklikler gözlenmiştir (1) Yapılan bir çalışmada; PVC imalatında çalışan kişilerde parankimal–plevral pnömokonyoz ile uyumlu bulgusu olanların oranı %50 olarak bulunmuştur. Patolojik incelemelerde; interstisyel ve intra alveolar makrofaj birikimi veya interstisyel pnömonitis ile fibrozisin olduğu tespit edilmiş.
Kaynak 1: Mesleki Solunum Hastalıkları İ. Akkurt 151-152.

**Anahtar Kelimeler:** PVC, Pnömokonyoz, interstisiel nodüler tutulum

Akciğer Grafiği

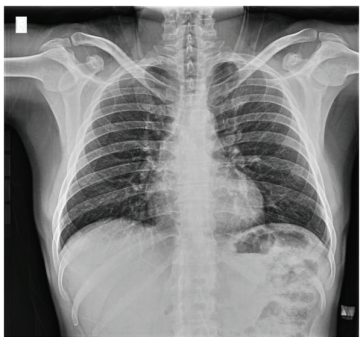

Her iki akciğer üst ve orta loblarda diffüz karakterde interstisiel nodüler tutulum

HRCT Kesiti

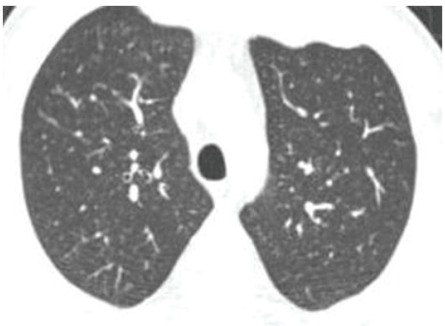

Her iki akciğer üst ve orta loblarda diffüz karakterde interstisiel nodüler tutulum.

# EP-289
# BENİGN PNÖMOKONYOZ: SİDEROZİS

Dilek Ergün[1], Recai Ergün[2], Özlem Kar Kurt[3]

[1]Ankara Mesleki ve Çevresel Hastalıklar Hastanesi Göğüs Hastalıkları Kliniği; Ankara
[2]Sağlık Bilimleri Üniversitesi Dışkapı Yıldırım Beyazıt Eğitim ve Araştırma Hastanesi, Göğüs Hastalıkalrı Kliniği,Ankara
[3]Hacettepe Üniversitesi Tıp Fakültesi, İç Hastalıkları Anabilim Dalı, İş ve Meslek Hastalıkları Bilim Dalı, Ankara

**GİRİŞ:** Siderozis özellikle kaynakçılık işlemi sırasında ortaya çıkan erimiş demir dumanına maruziyet sonucu oluşan benign pnömokonyozlardandır. Diğer riskli iş kolları demir çelik cevheri çıkarılması, işlenmesi, döküm sanayi, maden tortularının kaynatılması ve mıknatıs yapımıdır. Diğer pnömokonyozların aksine akciğer parankiminde fibrozis ve fonksiyonel etkilenme yoktur ve hastalar asemptomatiktirler. Yüksek rezülosyonlü akciğer tomografisinde (YRBT) buzlu cam opasitesinde sentrilobuler nodüller, hafif mozaik perfüzyon, hava hapsi saptanır.

**OLGU:** Herhangi bir şikâyeti olmayan hasta iş yeri hekimi tarafından solunum fonksiyon testi bozukluğu nedeniyle hastanemize sevk edildi. Özgeçmişinde 20 paket/yıl sigara öyküsü olan hasta 1,5 yıldır sigara kullanmıyordu. 20 yıldır kaynakçı (gazaltı ve argon kaynağı) olarak çalışmaktaydı. Fizik muayenesinde özellik saptanmadı. Solunum fonksiyon testlerinde; FEV1: %94; FVC: % 91; FEV1/FVC: %85; DLCO:%134 olarak saptandı. Hemogram ve biyokimyasal testleri ile toksikolojik incelemede ağır metal düzeyleri normaldi. Akciğer grafisinde özellik yoktu. YRBT' de her iki akciğerde yaygın buzlu cam dansitesinde sentrilobüler nodüller izlendi.

**TARTIŞMA:** Siderozis bening pnömokonyoz grubunda olup maruziyet kesildikten sonra, radyolojik bulgular tama yakın gerilemektedir. Ancak son zamanlarda yapılan çalışmalarda, kaynak çalışanlarının akciğer grafisi izleminde % 30,8' inde akciğer grafisinin hasta başlangıç evresine geri dönmediği gözlenmiştir. Kaynak dumanı, akciğerlerde sadece siderozis değil, interstisyel fibrozis de yapabilmektedir. Ve intertisyel fibrozis de hastada kalıcı semptomlara sebep olabilmektedir. Bu yüzden kaynak dumanına maruz kalan riskli iş kollarında hastalar asemptomatik dahi olsalar ileri tetkik edilip, kalıcı akciğer hasarına yol açmadan maruziyetin kesilmesi önerilmelidir.

**SONUÇ:** Özellikle ülkemizde de yaygın olan demir çelik sektöründe çalışan veya kaynak işi yapan çalışanlarda erken tanı ve hastanın erken maruziyetinin kesilmesi açısından işyeri hekimlerinin önemli bir yeri olduğu ve işyeri hekimleriyle işbirliğinin önemli olduğu düşüncesindeyiz.

**KAYNAK 1:** Comparison of welder's pneumoconiosis with silicosis and follow-up study of welder's pneumoconiosis. Jin Shi, Ling Mao, Zidan Chen, et all. Chinese Journal of Industrial Hygiene and Occupational Diseases 2015, 33 (11): 826-9.

**Anahtar Kelimeler:** Siderozis, Bening pnömokonyoz, buzlu cam opasitesinde sentrilobuler nodüller

HRCT Kesiti

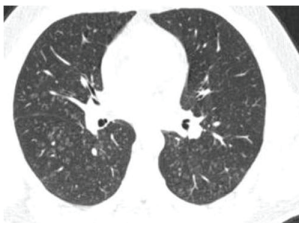

Her iki akciğerde buzlu cam dansitesinde sentrilobüler nodüller

HRCT Kesiti

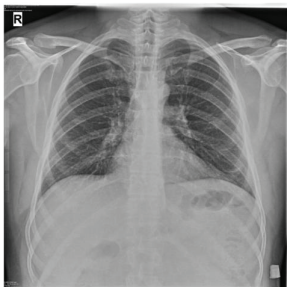

Her iki akciğerde buzlu cam dansitesinde sentrilobüler nodüller

# EP-290
# BU OLGUDA NE DÜŞÜNMELİYİM: BERİLYOZİS? SİLİKOZİS? SARKOİDOZİS?

Dilek Ergün[1], Recai Ergün[2], Esin Özkan[3], Özlem Kar Kurt[4]

[1]Ankara Mesleki ve Çevresel Hastalıklar Hastanesi, Göğüs Hastalıkları Kliniği, Ankara
[2]Sağlık Bilimleri Üniversitesi Dışkapı Yıldırım Beyazıt Eğitim ve Araştırma Hastanesi, Göğüs Hastalıkları Kliniği,Ankara
[3]Ankara Mesleki ve Çevresel Hastalıklar Hastanesi, Biyokimya Kliniği, Ankara
[4]Hacettepe Üniversitesi Tıp Fakültesi, İç Hastalıkları Anabilim Dalı, İş ve Meslek Hastalıkları Bilim Dalı, Ankara

**GİRİŞ:** Silikozis, berilyozis ve sarkoidozis birbirleriyle karışan ve ayırıcı tanısında zorluk çekilen akciğerin granülamatöz hastalıklarındandır. Bu hastalıkların ayırıcı tanısında meslek öyküsü önemli bir ipucudur.

**OLGU:** Vücutta döküntülü lezyonlar nedeniyle dış merkezde takipli 44 yaşında erkek hasta meslek hastalığı ön tanısı ile hastanemize sevk edildi.10 p/y sigara öyküsü olan ve 22 yıldır seramik fabrikasında hammadde bölümünde çalıştığı öğrenildi. İşyeri ortamında kuvars, feldispat, mermer, dolamit, kaolen alimune maruziyeti mevcuttu. Dış merkezde sarkoidoz tanısı ile steroid başlanan hasta şikayetlerinin artmasıileri tetkik ve tedavi amacıyla hastanemize yatırıldı. Fizik muayenede bacak arka yüzünde ve abdomende kırmızı peteşiyal ve eritemli düzensiz sınırlı plak lezyonlar mevcuttu. Solunum sistemi muayenesi normaldi. Akciğer grafisinde her iki akciğerde yaygın mikronodüller izlendi. 2010-2011-2014- 2017 tarihli toraks BT ve YRBT tetkiklerinde mediastinumda en büyüğü aortikopulmoner pencere yerleşiminde 20 mm genişliğinde olan çok sayıda büyümüş lenf bezleri ile her iki akciğerde diffüz karakterde tüm lobları içeren diffüz karakterde interstisiel mikronodülarite mevcuttu ve özellikle posterior yüzlerde periferik interlobüler septa kalınlaşmaların hâkim olduğu retiküler pattern eşlik etmekteydi. Hastanın yapılan bronkoskopilerinde endobronşial lezyon saptanmazken, transbronşial biopsi ve EBUS İle değerlendirmede; lenf nodlarından alınan biopsiler malignite açısından negatifti. Flow sitometri normaldi. Cilt (gövde) punch biopsi nonkazeifiye granülom ile uyumlu olarak raporlandı. Dermatoloji konsültasyonunda hastanın lezyonları sarkoidoz ile uyumlu olarak değerlendirildi. Göz tutulumu açısından değerlendirilen hastada patoloji saptanmadı.

**YORUM:** Silikozis, berilyozis ve sarkoidozis birbirleriyle karışan interstisiyel akciğer hastalıklarındandır. Berilyozis, sarkoidoz kadar olmasa da sistemik tutulum yapabilmektedir. Tutulan organ sayısı ne kadar fazla ise sarkoidoz olma ihtimali o kadar artmaktadır. Berilyum maruziyeti olduğunda berilyum-lenfosit transformasyon testi ile dışlanması önerilmektedir. Steroide yanıt vermeyen sarkoidozis durumunda da berilyozis olma olasılığı akla gelmelidir. Hastamıza lenfosit proliferasyon testi yapılamadı.(Ülkemizde lenfosit proliferasyon testi yapan bir merkez bulunmamaktadır.) Hastanın kan berilyum seviyesi normaldi. Radyolojik tutulumun daha çok berilyozis ile uyumlu olması, streoid tedavisinden fayda görmemesi, meslek hikayesinin olması, extrapulmoner tutulumun olması nedeniyle hasta berilyozis olarak kabul edildi. Hastanın tozsuz dumansız ortamda çalışması önerildi. Olgumuzda olduğu gibi extra pulmoner tutulumu olup, mesleki maruziyeti olan, streroid tedavisinden fayda görmeyen hastalarda berilyozisin de öntanılar arasında düşünülmesi gerektiğini vurgulamak istedik.

**Anahtar Kelimeler:** Berilyozis, Sarkoidoz,Silikozis, Cilt tutulumu, multipl lenfadenopati, diffüz interstisiyel mikronodülarite.

HRCT Kesiti

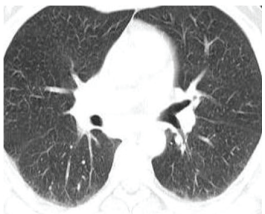

Her iki akciğerde yaygın mm noduller, periferik interlobuler septal kalınlaşmalar

Mediastinal Kesit

Multipl mediastinal lenfadenopati

# EP-291
# CAM İŞ KOLUNDA ÇALIŞAN SİLİKOZİS OLGULARIMIZ

Bahar Tüzün, Özkan Kaan Karadağ, Sezgin Bildik, Veli Göylüsün

Bahar Tüzün

**AMAÇ:** Bir çok ülkede uygun birincil korunma önlemleri ile tama yakın eradike edilmesine rağmen özellikle ülkemiz başta olmak üzere bazı ülkelerde günümüzde hala silikozis büyük bir sağlık sorunu olmaya devam etmektedir. Bu bağlamda cam iş kolunda çalışan olgularımız ile silikozis hastalığına dikkat çekmeyi amaçladık.

**YÖNTEM:** Çalışma İstanbul Meslek Hastalıkları Hastanesinde 2012 ocak – 2016 Aralık yılları arasında Meslek Hastalıkları polikliniğimize pnömokonyoz şüphesi ile başvuran cam fabrika ve atölyesinde çalışan ve semptomları, sigara kullanımları, çalışma süreleri, solunum fonksiyon testleri, akciğer grafileri ve yüksek çözünürlüklü bilgisayarlı tomografi yapılarak silikozis tanısı alan olgular değerlendirildi.

**BULGULAR:** Tüm olgular erkek, yaşları ortalaması 40.2 idi. Bu meslek grubunda çalışma süreleri ortalaması 11.2 yıl idi. En sık gürülen semptom nefes darlığı idi. Onsekiz olgu halen sigara içerken, 16 olgu sigara içimini bırakmış idi. Solunum fonksiyon testleri 27 olgunun normal değerlerde idi. Radyolojik sınıflamada 20 olgu kategori 1, 13 olgu kategori 2, 10 olgu kategori 3 iken, 3 olguda Tip A, 7 olguda Tip B opasite idi.

**SONUÇ**:Silikozis geri dönüşü olmayıp solunum yetmezliği ve ölüme neden olabilmektedir. Çalışmamızda silikanın kulllanım alanı bulduğu cam iş kolunda kronik silikoz olgularının olması, biyük opasitelere rastlanması silikozisin geç tespit edildiğini göstermektedir. Cam iş kolunda silikozisin erken tespitine yönelik etkin ve aralıklı kontrol muayenelerini gerekli olduğu kanatine vardık.

**Anahtar Kelimeler:** cam, silikozis, erken tanı

I.Olgu PA Akciger Grafisi

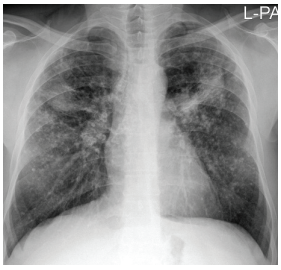


II. olgu Akciger Grafisi

# EP-292
# HEMOPTİZİ İLE BAŞVURAN TOKSİK İNHALASYON HASARI OLGUSU

Melahat Uzel Şener, Sertan Bulut, Özlem Sönmez, Özden Mat, İhsan Atila Keyf

Atatürk Göğüs Hastalıkları ve Göğüs Cerrahisi E.A.H, Göğüs Hastalıkları, Ankara

Ciddi toksik duman solunumları, akut üst solunum yolu inflamasyonu, gecikmiş pulmoner ödem, solunum yolu kas fonksiyon bozukluğu veya ölümle sonuçlanabilecek solunum yetmezliğine neden olabilir.. Suda çözünürlüğü fazla olan amonyak, kükürt dioksit gibi maddeler bafllıca gözün konjonktival yüzeyinde ve üst solunum yolları müköz membranlarında absorbe olurken, suda az çözünen maddeler (fosgen, ozon, azot dioksit, vb) terminal bronşiyol ve alveol düzeyine kadar ulaşabilirler. Akut olarak oluşan hasar irritan maddenin sudaki çözünürlüğü, partikül boyutu, karşılaşma süresi ve yoğunluğu ile yakından ilişkilidir. Maruz kalmanın kesilmesinden sonra genellikle geçici bir iyileşme görülür. Ancak gecikmiş pulmoner ödem ilk 48 saat içinde ortaya çıkabilir. Sodyum hipoklorid (çamaşır suyu) ve bir asit (örn., fosforik asit) karıştırılırsa klor gazı ve su meydana gelmektedir. Klor gazı daha sonra su ile reaksiyona girerek hidroklorik asit, hipoklorid asit ve serbest oksijen radikallerini oluşturur. Toksisite hem aside bağlı koagülasyon etkilerinden hem de serbest oksijen radikallerinden kaynaklanır.

**OLGU:** 63 yaşında kadın hasta acil servise nefes darlığı ve kanlı balgam şikayeti ile başvurdu. Hastanın 2 gün önce çamaşır suyu ve tuz ruhunu karıştırarak temizlik yaptığı öğrenildi. Daha önceden bilinen akciğer hastalığı yoktu. Hipertansiyon nedeniyle valsartan+ hidroklorotiyazid kullanıyordu. Sigara öyküsü yoktu. Fizik muayenesinde yaygın ekspiratuar ronküsleri mevcuttu. SO2 %85 idi. Laboratuar tetkiklerinden beyaz küre, CRP, sedimentasyon hızı, böbrek ve karaciğer fonksiyon testleri normaldi. Şiddetli nefes darlığı nedeniyle başvuruda SFT yapılamadı.. Dış merkezde çekilen toraks BT'de her iki akciğerde buzlu cam dansiteleri mevcuttu. Kollagen doku markerları negatifti. EKO bulguları normaldi. Hastanın BT'de nonkardiyojenik pulmoner ödem bulguları olması ve anamnez bilgileri ile toksik gaz inhalasyonuna bağlı akciğer hasarı tanısı kondu. Sistemik steroid, bronkodilatör ve hidrasyon tedavisi başlandı. İki gün içinde bronkospazmı geriledi, oda havası SO2 >%90 olarak seyretti. Hemoptizisi olmadı.1 ay sonraki kontrol SFT de FEV1: %98 FVC: %95 FEV1/FVC:%86 idi. Toraks BT de buzlu cam alanlarında regresyon mevcuttu

**SONUÇ:** Toksik gaz inhalasyonu ev içinde de sık görülmektedir ve tanısı büyük oranda anamnez ile konur. İnhalasyon tarifleyen hastada klinik çok geniş spektrumda olabileceğinden akciğer ödemi, ARDS riski açısından hasta yakın takipte tutulmalı, daha sonrasında bronşiolitis obliterans, reaktif havayolu disfonksiyonu sendromu açısından izlenmelidir.

**Anahtar Kelimeler:** toksik gaz, inhalasyon, hemoptizi

Tedavi Öncesi

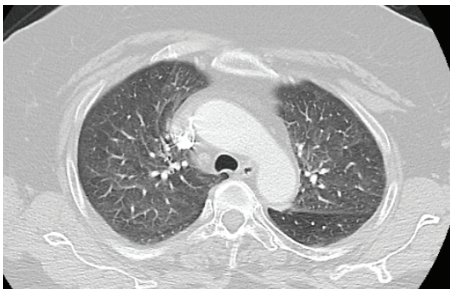

Tedavi Sonrası 1. ay

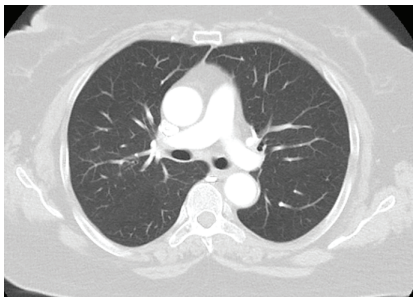

# EP-293
# YÜKSEK REZOLİSYONLU BİLGİSAYARLI TOMOGRAFİ İLE TANI KONULAN SİDEROZİSLİ BİR OLGU

Merve Pınar, Münire Çakır

Süleyman Demirel Üniversitesi, Göğüs Hastalıkları Ana Bilim Dalı, Isparta

**GİRİŞ:** Kaynakçı akciğeri, kaynak dumanı içerisindeki krom, manganez, nikel ve demir gibi çeşitli metaller ve kimyasal ajanların karmaşık etkileri sonucu ortaya çıkan; solunum yollarını her düzeyde etkileyerek hava yolları ve akciğer parenkimini tutan, mikst bir inhalan maruziyeti hastalığıdır. Kaynakçı akciğeri; siderozis, sidero-silikozis, pulmoner alveoler proteinozis, granülomatöz akciğer hastalıkları, sert metal akciğer hastalığı olarak karşımıza çıkabilmektedir. Siderozis tanısı konulan olgu, yüksek rezolüsyonlu bilgisayarlı tomografinin tanısal önemini vurgulamak amacıyla sunuldu.

**OLGU:** Bilinen kronik hastalığı olmayan 38 yaşında erkek hasta son 6 aydır olan efor dispnesi nedeniyle polikliniğimize başvurdu. Sol hemitoraksta plöretik göğüs ağrısı da tarifleyen hastanın ek solunumsal semptomu yoktu. Özgeçmiş sorgusunda hastanın 4 yıl önce sol akciğerinden hava kisti nedeniyle opere olduğu ve 20 yıldır kaynak işçisi olarak çalıştığı öğrenildi. Yirmi paket-yıl sigara öyküsü olan hasta 5 yıl önce sigarayı bırakmıştı. Solunum sistemi muayenesinde özellik saptanmayan hastanın sol el 2. ve 3. parmaklarında geçirilmiş iş kazasına sekonder kontraktür mevcuttu. Hastanın ölçülen oksijen satürasyonu %96, nabız: 75/dk olarak saptandı. Hastanın yapılan solunum fonksiyon testleri normal bulundu. Çekilen PA akciğer grafisinde(Resim1) bilateral parakardiyak alanlarda bronkovasküler dallanmada hafif artış dışında lezyon gözlenmeyen hastaya yüksek rezolisyonlu bilgisayarlı tomografi (YRBT) çekildi. YRBT'de sağ akciğer apikal segmentte en büyüğü 6.5 cm çapa ulaşan paraseptal kistik amfizematöz değişiklikler ve her iki akciğer üst zonlarda sentrilobüler amfizematöz değişiklikler izlendi. Ayrıca her iki akciğer parankiminde yaygın sentrilobüler buzlu cam görünümlü düzensiz sınırlı nodüler opasiteler mevcuttur(Resim2). Hasta tipik radyolojik görünümü ile siderozis olarak kabul edildi. Hastaya şikayetlerinin mesleksel maruziyete bağlı olduğu anlatılarak maruziyetten uzaklaşması önerildi. Sonuç olarak, siderozis gibi mesleğe bağlı interstisyel akciğer hastalıklarına tanı konulabilmesi ancak dikkatli bir meslek sorgulaması ile mümkündür. Kaynakçı akciğeri düşünülen semptomatik olgularda, akciğer grafisi normal olduğunda dahi YRBT çekilerek parankimal lezyon olup olmadığı araştırılmalıdır.

**Anahtar Kelimeler:** kaynakçı akciğeri, siderozis, yüksek rezolisyonlu bilgisayarlı tomografi

Resim1

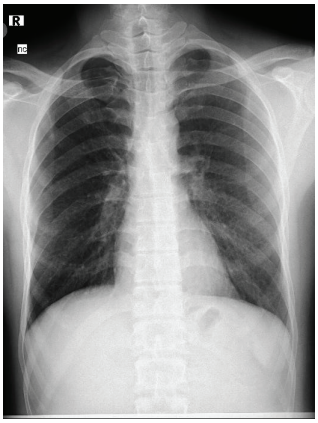

Resim2

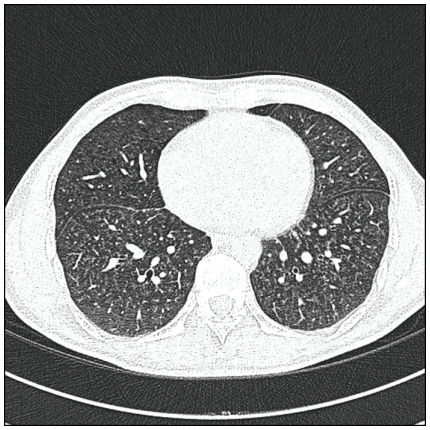

# EP-294
# AKCİĞER KANSERİNİ TAKLİT EDEN PROGRESİF MASİF FİBROZİS OLGUSU

Yunus Aksoy, Onur Volkan Yaran, Deniz Sansar, Levent Cansever, Mehmet Ali Bedirhan

SBÜ Yedikule Göğüs Hastalıkları ve Göğüs Cerrahisi E.A.H,Göğüs Cerrahi Ana Bilim Dalı,İstanbul

Pnömokonyozlar basit ve komplike(progresif masif fibrozis(PMF)) olmak üzere iki alt grubta incelenir.komplike pnömokonyozlar büyük opasiteler oluşturmaları ve pozitron emisyon tomografisndei(PET-CT) patolojik düzeyde 18F-FDG tutulumu göstermeleri nedeniyle akciğer karıştırılması mümkündür.Komplike pnömokonyoz ve akciğer maligniteleri arasındaki sebep sonuç ilişkisini göz önünde bulundurduğumuzda ayrıcı tanı oldukça güçleşmektedir.Elli yaşın altında pmf oldukça nadir rastlanan bir tablodur.Kliniğimize sol akciğerde yüksek düzeyde 18F-FDG tutulumu gösteren kitle ile başvuran olguya sol alt lobektomi yapıldı. Pnömokonyoz tanılı olgunun literatür eşliğinde sunulması amaçlandı Kırk bir yaşında erkek hasta kliniğimize öksürük şikayetiyle başvurdu.hastanın yapılan tetkiklerinde toraks CT'de alt lob yerleşimli 8x5 cm boyutlarında kitlesel lezyon izlendi(resim1,2).Vücüt taramasında PET-CT'de kitlede yüksek 18F-FDG tutulumu (SUVmax:10,7) mevcuttu(resim2), diğet alanlarda tutulum izlenmedi.Bronkoskopide endobronşial lezyon izlenmedi.Tanısal amaçlı 3 kez tru-cut biyopsi yapıldı.Tnı konulamayan hastaya malignite düşünülerek torakotomi yapıldı.Eksplorasyonda sol alt lob yerleşimli lobun 2/3 ünü kaplayan sert fibrotik lezyon izlendi.Hastaya alt lobektomi yapıldı.Nihai patoloji komplike pnömokonyoz olarak raporlandı. Akciğer grafisinde büyük opasitelerle kendini gösteren PMF'yi akciğer kanserinden ayırmak önemlidir.Bunun için noninvaziv testlerin yanıda(toraks bilgisayarlı tomografi, PET/CT) ve histopatolojik tanı için invaziv testler gerekli olabilir (1). Chung ve arkadaşları dokuz PMF'li hastaya PET/CT tetkiki uyguladıkları çalışmada;lezyonların büyüklüğü 1.2-6.4cm maksimal SUV(SUVmax) aralığı 3.1 ile 14.6 arasında bulunmuştur.PET/CT pnömokonyozlu olguların akciğer kanserinden ayrımında sınırlı role sahiptir (2).Nitekim bizim olgumuz da yüksek SUVmax(10,7) değerlerine sahipti. Katabami ve arkadaşları pnömokonyoz ile yassı hücreli akciğer kanseri arasında sebep-sonuç ilişkisini ortaya koymuşlardır(3). Söz konusu nedenlerle malignite olasılığını dışlamak için invaziv tetkiklerin yapılması elzemdir.Biz de olgumuza sırasıyla bronkoskopi,true-cut biyopsi ve torakotomi işlemlerini uyguladık. Sonuç olarak;Pnömokonyoz tanılı hastaların PET/CT incelemelerinde patolojik düzeyde artmış 18F-FDG tutulumu görülebilir.Akciğerde PET/CT de hipermetebolik kitle ile başvuran olgularda progresif pılmoner fibrozis ayırıcı tanıda düşünülmelidir.

**Anahtar Kelimeler:** progresif masif fibrozis,akciğer kanseri,lobektomi,pnömokomyoz

resim 1 lezyonun CT görüntüsü

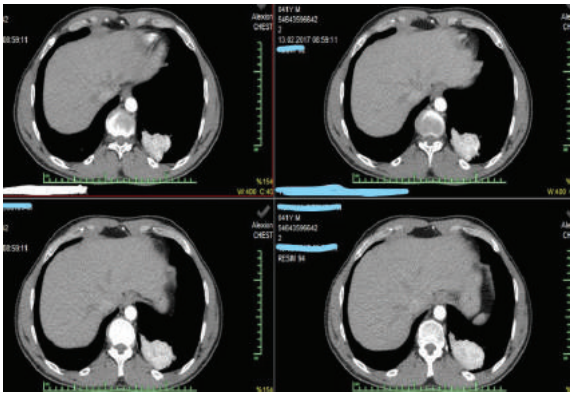

toraks ct 8x5 cm kitle

# EP-295
# PLASTİK ENJEKSİYON MAKİNESİ OPERATÖRÜNDE AKUT ALVEOLAR HASAR: OLGU SUNUMU

Esra Aydın Özgür[1], Arif Hikmet Çımrın[1], Yücel Demiral[1], Duygu Gürel[2]

[1]Dokuz Eylül Üniversitesi Tıp Fakültesi İş ve Meslek Hastalıkları Bilim Dalı,İZMİR
[2]Dokuz Eylül Üniversitesi Tıp Fakültesi Patoloji Ana Bilim Dalı,İZMİR

**GİRİŞ:** Mesleksel organik ve inorganik tozlar alveoler alana kadar ilerleyerek hasara yol açabilir. Plastik yapımında kullanılan stiren, fenol, akrolein ve plastik renklendirici (titanium oksit, aliminyum, demiroksit) gibi maddeler akciğerde inflamatuar değişikliklere ve hasara neden olabilir(1,2).

**OLGU SUNUMU:** F.S., 57 yaşında kadın hasta, evli, iki yıldır süren nefes darlığı ve hırıltılı solunum yakınmaları vardı. İşyerinde şikayetlerinin arttığı ve evde izinli olduğu zamanlarda azaldığını belirtti. Olguya interstisyel akciğer hastalığı tanısı konmuş ve bronkodilatatör tedavi verilmişti. Düzenli olarak ilaçlarını kullanmış ve şikayetleri azalmakla beraber tam olarak düzelmemişti.Olgunun özgeçmişinde osteoporoz dışında ek patoloji izlenmedi. Fizik muayesinde sistem bakıları olağan olarak değerlendirildi. İşyeri öyküsü değerlendirildiğinde 6 yıldır plastik fırça üretim yerinde plastik enjeksiyon makinesi operatörü olarak çalıştığı öğrenildi. Çekilen akciğer tomografisinde intertisyel akciğer hastalığı ile uyumlu görünüm izlendi. Diğer biyokimyasal tetkikleri normal olarak değerlendirildi. Akciğer kriyobiyopsi yapılan olgunun biyopsi sonucu akut alveoler zedelenme ile uyumlu olarak değerlendirildi. Ek tedaviye gerek duymaksızın, 3 aylık maruziyetten uzaklaştırma sonrası yapılan kontrolünde şikayetleri düzelmişti, kontrol akciğer tomografisinde patolojik alanlarda belirgin regresyon izlendi. Yapılan tüm değerlendirmeler sonucunda işyerinde maruziyetten uzaklaştırma sonrası radyolojik regresyon ve klinik iyileşme olması nedeni ile mevcut patoloji mesleki olarak değerlendirildi.

**TARTIŞMA:** İnterstisyel akciğer hastalıkları nadir olarak kabul edilmesine rağmen, epidemiyolojik araştırmalarda bu hastalıkların beklenenden daha yaygın olduğunu tespit etmiştir. 1988-1990 arasında New Mexico'da erkeklerde interstisyel akciğer hastalığı prevelansı yüzbinde 80,9 olarak bildirilmektedir. Mesleki-çevresel etkenlere bağlı interstisyel akciğer hastalıkları bu olguların dörtte birini oluşturmakta ve birinci sırada yer almaktadır (3). Plastik endüstrisi, makine, kalıp ve hammadde işlemcilerini ve imalatçılarını temsil eder ve büyük imalat sanayi endüstrisidir. Kullanılan kimyasal maddelere direkt temas, makinadan ısıl işlem esnasında ya da işlem sonrası ürünlerden çıkan gaz, duman ve tozlar nedeni ile sağlık problemleri oluşmaktadır. (2,4). En sık maruz kalınan maddeler vinil klorid, stiren, formaldehit, fenol, butadien, akrilonitril, bütan, aseton, metaller ve boyalar oluşturmaktadır. Akciğer yan etkileri açısından bakıldığında stiren, akrilonitril ve fenolün özellikle kronik akciğer hastalığı ve hasarı açısından risk içerdiği görülmektedir (8).

**SONUÇ:** İnterstisyel akciğer hastalığı nedeni ile değerlendirilen hastalarda etiyolojide mesleki ve çevresel maruz kalımın değerlendirilmesi önemlidir. Bizim olgumuzda olduğu gibi işyerindeki maruziyetten uzaklaştırma tedavinin ilk adımını oluşturmakta ve kür sağlanabilmektedir.

**Anahtar Kelimeler:** Akut akciğer hasarı, Meslek hastalığı, Plastik enjeksiyon makine operatörü

Resim 1.

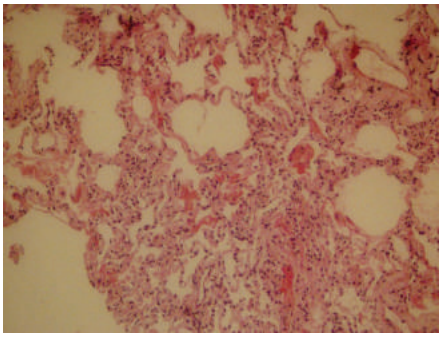

Akciğer kriyobiyopsi materyalinde akciğer parankiminde intraalveolar fibrinöz eksudasyon, alveolar septada hafif düzeyde kalınlaşma ve sellülerite artışı (HEX40)

Resim 2.

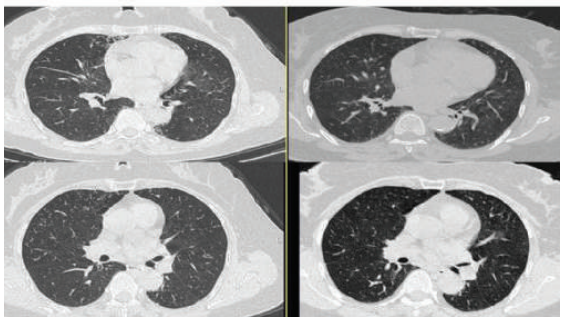

Olgunun ilk başvuruda ve üçüncü ay kontrolde çekilen toraks tomografisinde septal kalınlaşmalar ve buzlu cam alanlarında regresyon izlenmekte

# EP-296
# OLGU SUNUMU: RESPİRATUAR BRONŞİOLİT Mİ PNÖMOKONYOZ MU?

Ceyda Şahan, Esra Aydın Özgür, Arif Hikmet Çımrın

Dokuz Eylül Üniversitesi, İş ve Meslek Hastalıkları Bilim Dalı, İzmir

**GİRİŞ:** Sigara gibi bilinen solunumsal zararlı maddelerin yanı sıra mesleksel toz ve gazlara solunumsal maruziyetler havayolu ve akciğer interstiyumunda inflamasyona yol açabilir. Bronşioler inflamasyon radyolojik olarak pnömokonyozu taklit edebilir. Seramik sektöründe klasik olarak silika kullanımına bağlı silikozis geliştiği bilinse de, alveoler ve bronşioler inflamasyon bulguları saptanan bir olgu sunulmuştur.

**OLGU:** E.U., 36 yaşında erkek. Üç yıldır sabahları kuru öksürük yakınması var. İşyerinde periyodik muayene kapsamında elde edilen PA akciğer grafisinde saptanan değişiklikler üzerine kliniğimize sevk edilmişti. Özgeçmişte özellik saptanmadı. 16 yıldır günde 15 adet sigara içiyordu. Fizik muayenesi olağan değerlendirildi. İş öyküsünde, 10 yıldır seramik fabrikasında silisli kum ve cam suyunun karıştırma bölümüne çalışıyordu. Bu işlem sırasında toza maruz kaldığını ifade etti. Olgunun 2008 yılından 2016 yılına kadar PA akciğer grafileri olağan olarak değerlendirilmişti. Elde edilen Yüksek rezolüsyonlu akciğer tomografisinde interstisyel patern, her iki akciğer apeksinde sağda daha belirgin sekel değişiklikler ve paraskatrisyal fibrotik bantlar, üst loblarda belirgin yaygın sentriasiner buzlu cam dansiteleri saptandı. Hemogram ve biyokimyasal tetkikleri olağan olarak değerlendirildi. Spirometrik incelemesinde fonksiyonel kayıp saptanmadı ancak DLCO/VA %60 beklenen olarak saptandı. Akciğer kriyobiyopsi yapıldı. Dokunun histopatolojik incelenmesinde; akciğer parankim çatısı korunmuş olup, alveol lümenleri pigmentli makrofajlar ile doludur. Alveol septasında hafif düzeyde mononükleer enflamatuar hücre infiltrasyonu ve seyrek nötrofil lökosit vardır. Prusya mavisi ile makrofajların stoplazmasında ince granüler tarzda demir birikimi vardır. Bununla birlikte alveolleri dolduran, sitoplazmasında ince granüler tarzda, prusya mavisi ile pozitif kahve renkli pigment içeren makrofajların varlığı respiratuar bronşioliti düşündürdü. Olguda ilaç tedavisi düşünülmedi. Sigarayı bıraktıktan üç ay sonra yapılan kontrolde olgunun yakınması yoktu ancak radyolojik bulguların devam ettiği görüldü. Olgunun iş öyküsü, klinik ve radyolojik bulguları değerlendirildiğinde pnömokonyoz ile uyumlu olarak değerlendirilmedi. Respiratuar bronşiolit bulgularının sigara kullanımı yanında mesleksel solunumsal maruziyetle de ilişkili olabileceği düşünüldü.

**Anahtar Kelimeler:** pnömokonyoz, respiratuar bronşiolit, meslek hastalığı, seramik üretimi

# EP-297
# MESLEK HASTALIĞINA BAĞLI MESLEKTE KAZANMA GÜCÜ KAYBI ORANI DEĞERLENDİRİLMESİNDE ERASMUS SENDROMU: OLGU SUNUMU

Özlem Saniye İçmeli[1], Şahin Bora Tekin[1], Salih Serdar Erturan[2], Mustafa Erdoğan[1], Nurettin Nezih Anolay[1]

[1]Adalet Bakanlığı Adli Tıp Kurumu Başkanlığı
[2]İstanbul Üniversitesi Cerrahpaşa Tıp Fakültesi Göğüs Hastalıkları Anabilim Dalı Başkanlığı

Silikozis ve skleroderma birlikteliği Erasmus Sendromu olarak adlandırılmıştır. İlk kez 1914 yılında taş işçilerinde silikozis ve skleroderma birlikteliği bildirilmiş, 1957 yılında Erasmus ve 1966 yılında Rodman ve arkadaşları tarafından sistemik skleroderma ve silika maruziyeti arasındaki ilişki gösterilmiştir. Maden ve taş ocağı işçileri, seramik işçileri, kumlamacılar, dökümcüler, cam yapım işçileri silikozis için büyük risk içeren meslek gruplarıdır. Mesleki solunum sistemi hastalıkları gerek önleyici sağlık konularından birisi olan ve son yıllarda gelişme kazanan iş sağlığı ve güvenliği başlığı altında gerekse de maruziyet sonrası morbiditede işçilerin tazminat hakkının hesaplanması ile ilgili cetvellerde önemli bir yere sahiptir. Türkiye İstatistik Kurumunun 2013 iş kazaları ve işe bağlı sağlık problemleri araştırma sonuçlarında solunum ve akciğer sorunlarının, işe bağlı sağlık sorunları arasında %5,8'lik bir orana sahip olduğu belirtilmiştir. Meslekte kazanma gücü kaybı oranının hesaplanması için dosyaları Adli Tıp Kurumuna gönderilmiş ilk olgu 42 yaşındaki erkek hasta seramik fabrikasında zımparalama işinde çalışmış. İkinci olgu 46 yaşında erkek hasta tava-tencere kumlama fabrikasında çalışmıştır. Her iki olguda meslekte kazanma gücü kaybı oranı hesaplanırken işleyen yasal süreç ve hangi kriterlerin değerlendirildiğinin tartışılması bakımından sunulmaya değer görülmüştür.

**Anahtar Kelimeler:** Maluliyet, Silikozis, Skleroderma, Erasmus Sendromu

Olgu 1 PA akciğer grafisi

Olgu 1 HRCT

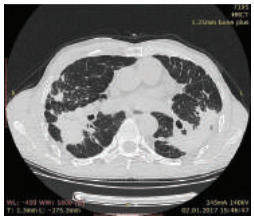

Olgu 1 HRCT

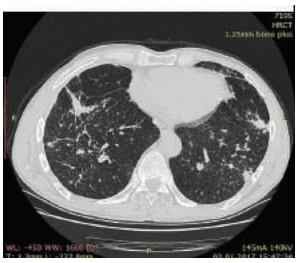

Olgu 2 PA akciğer grafisi

Olgu 2 HRCT

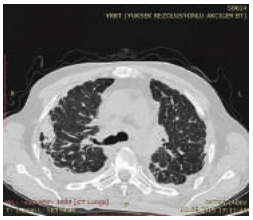

Olgu 2 HRCT

# EP-298
# NADİR BİR HİPOGLİSEMİ NEDENİ: PLEVRANIN DEV SOLİTER FİBRÖZ TÜMÖRÜ VE DOEGE-POTTER SENDROMU

Kübra Nur Seyis, Alaaddin Buran, Ömer Topaloğlu, Bekir Sami Karapolat, Atila Türkyılmaz, Celal Tekinbaş

Karadeniz Teknik Üniversitesi, Göğüs Cerrahisi A.B.D.

**GİRİŞ:** Plevranın soliter fibröz tümörü primer plevra tümörlerinin %5'inden azını oluşturan ve oldukça nadir gözlenen tümörlerdir. Plevranın submezotelyal dokusundan köken alan bu tümörler genellikle yavaş büyüme eğilimi gösterirler. Başlıca semptomlar öksürük, göğüs ağrısı ve nefes darlığıdır. Plevranın soliter fibröz tümörleri çok nadir de olsa IGF-2'nin uygunsuz salınımına bağlı tekrar eden hipoglisemi ataklarıyla karakterize Doege-Potter sendromuyla karşımıza çıkabilmektedir.

**OLGU SUNUMU:** 37 yaşındaki erkek olguda halsizlik, baş dönmesi ve aralıklı bayılma nöbetleri nedeniyle başvurduğu dış merkezde hipoglisemi tespit edilmiş. Hipoglisemi nedeni araştırılırken çekilen posteroanterior akciğer grafisinde sağ hemitoraksta opasite görülmesi üzerine kliniğimize yönlendirilmiş. Olgunun anamnezinde 6 yıl önce sağ hemitoraks yerleşimli soliter fibröz tümör nedeniyle opere olduğu ve sonrasında radyoterapi aldığı öğrenildi. Mitral kapak prolapsusu dışında ek hastalığı olmayan olgunun genel durumu iyi, bilinci açık, oryante-koopere, kan basıncı 125/80 mmHg, nabız 95/dk, solunum sayısı 19/dk, vücut sıcaklığı 36,7 °C ve periferik oksijen saturasyonu %94 idi. Fizik muayenesinde oskültasyonda sağ hemitoraksta solunum sesleri alınamadı. Kan biyokimyasında glukoz 50 mg/dl olarak ölçüldü, diğer biyokimyasal parametreler ise normaldi. Bilgisayarlı toraks tomografisinde sağ hemitoraksın tamamına yakınını dolduran, akciğerde yaygın atelektaziye neden olan ve santralinde nekroze sekonder hipodens alanların izlendiği dev heterojen kitle tespit edildi (Resim 1). PET-BT'de kitlede patolojik FDG tutulumu gözlenmedi. Transtorasik ince iğne aspirasyon biyopsi sonucu soliter fibröz tümör olarak raporlanan olguya sağ posterolateral torakotomi ile kitlenin total eksizyonu yapıldı ve çıkarılan kitle 3900 g olarak ölçüldü (Resim 2). Postoperatif dönemde hastanın kan glukoz düzeyi normal aralıklarda seyretti. Sağ hemitoraksta tam ekspansiyon sağlanınca ve günlük drenaj 100 ml' nin altına inince göğüs tüpü çekilen olgu postoperatif 8. günde asemptomatik olarak taburcu edildi. Çıkarılan spesmenin histopatolojik incelenmesi neticesinde pariyetal plevrayı tutan ve artmış sellülariteye sahip soliter fibröz tümör tanısı konulmuştur. Bu özelliklerine ilaveten lezyonun nüks etmiş ve boyutunun 10 cm.in üstünde olması nedeniyle malign olduğu kabul edilerek olgu kemoterapi amacıyla Onkoloji servisine yönlendirilmiştir. Olgu 6 aylık takibin sonunda klinik ve radyolojik olarak asemptomatiktir.

**SONUÇ:** Plevranın soliter fibröz tümörleri nadiren hipoglisemi atakları ile prezente olabilen paraneoplastik sendromlara neden olabilirler. Bu tip tümörlerin tedavilerinde altın standart olan komplet rezeksiyon hipoglisemi ataklarını da ortadan kaldırmaktadır.

**Anahtar Kelimeler:** Doege-Potter Sendromu, Hipoglisemi, Soliter Fibröz Tümör, Plevra

Resim 1

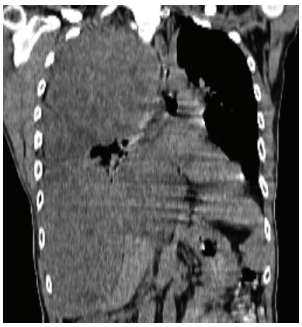

Bilgisayarlı Toraks Tomografisi

Resim 2

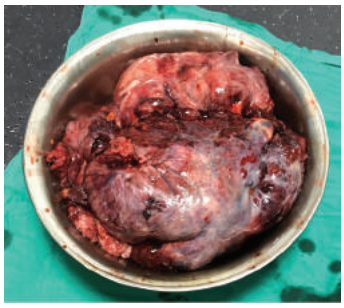

Çıkarılan Kitle

# EP-299
# NADİR BİR İDİYOPATİK ŞİLOTORAKS OLGUSU

Murat Acat[1], Fahri Çakan[2], Alpay Aktümen[3], Zübeyde İlke Narlı İnce[3], Harun Erol[3], Serkan Öner[4], Hakan Keleş[4]

[1]Karabük Üniversitesi Tıp Fakültesi Göğüs Hastalıkları Anabilim Dalı
[2]Karabük Üniversitesi Tıp Fakültesi Kardiyoloji Anabilim Dalı
[3]Karabük Üniversitesi Tıp Fakültesi Patoloji Anabilim Dalı
[4]Karabük Üniversitesi Tıp Fakültesi Radyoloji Anabilim Dalı

Şilotoraks bir plevral effüzyon türüdür. Ductus torasicustaki disrupsiyon veya obstruksiyona bağlı olarak, sindirim sisteminde şilus denilen lenf formunun plevral aralıkta birikmesi sonucu oluşur. Yüksek düzeylerde trigliserid içerdiğinden bulanık süt kıvamında olması ile görünüş olarak ayırt edilebilir. Tanı aşamasında, görünüm açısından şilotoraksa benzeyen plevral sıvılarda trigliserid seviyelerinin >110 mg/dl olması şilotoraks tanısı koydurur(3). 48 yaşındaki bayan olguda plevral effüzyon görüldü. Alınan torasentez materyalinin laboratuvar incelemeleri sonucunda transudatif şilotoraks vasfında görülmesi sonucunda tetkikleri derinleştirildi. Hastada travmatik ve obstruktif nedenler araştırıldı ancak herhangi bir patoloji saptanmadı. Özellikle lenfoma açısından değerlendirilen hastada laboratuar tetkikleri ve detaylı hematolojik ve onkolojik muayene sonrasında malignite ile uyumlu herhangi bir bulgu elde edilemedi. Romatolojik ve immunolojik tetkikleri de klinikle uyumsuz olan hasta idiyopatik şilotoraks olarak düşünüldü. Hastanın plevral effüzyonunun perkütan boşaltılması açısından ek girişim uygulanmadı. Ön planda altta yeten bir neden tespit edilememesi üzerine sadece oral tedavinin kesilip parenteral tedavi verilmesi ile hastanın kliniği geriledi. Atravmatik şilotoraks olgularında öncelikle malignite dışlanmalı, buna ek olarak immünolojik ve romatolojik durumlar da dışlandıktan sonra kliniği açıklayacak bulgular elde edilemezse idiyopatik olarak kategorize edilmelidir. Oral tedavinin kesilip parenteral tedaviye geçilmesi ductus thoracicus vasıtasıyla intestinal sistemden şilus akımını azaltıp şilotoraks olgularında tedavinin yapıtaşını oluşturmaktadır.

**Anahtar Kelimeler:** İdiyopatik, şilotoraks, transuda

Şekil 1

Sağda daha belirgin şekilde olmak üzere bilateral plevral efüzyon izlenmiş olup eşlik eden belirgin parankimal değişiklik saptanmadı.

Şekil 2

Torasentez materyalinin makroskobik görüntüsü.

Şekil 3

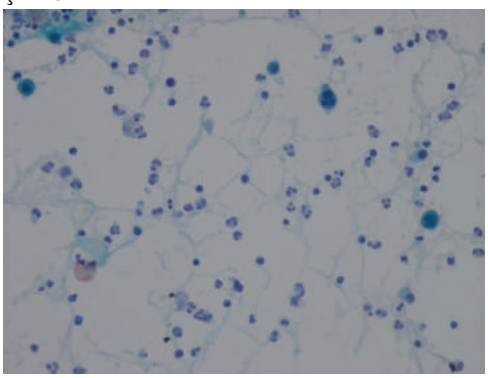

Torasentez materyali yayma görüntüsü: Proteinö zeminde polimorfonükleer lökositler ve köpüksü sitoplazmalı histiyositler ile tek tek düşmüş bazı reaktif mezotelyal hücreler.

Şekil 4

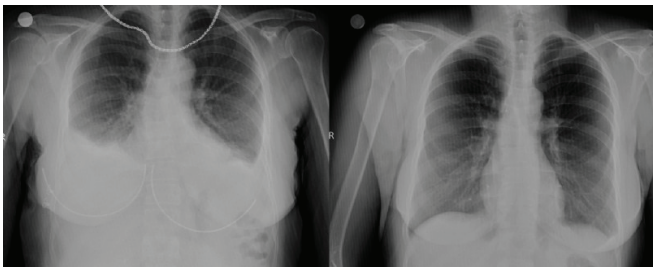

Solda hastanın göğüs ağrısı ve nefes darlığı tariflemesi üzerine çekilen paac grafisi, plevral effüzyon düşündüren belirgin bilateral kostodiafragmatik sinüslerde küntleşme ve alt zonlarda opasite artışı dikkat çekmektedir. Sağda 14 günlük parenteral tedavi sonrası herhangi bir drenaj uygulamadan plevral effüzyonun oldukça gerilediği sadece sol sinüste hafif küntleşme olduğu görülmektedir.

Şekil 5

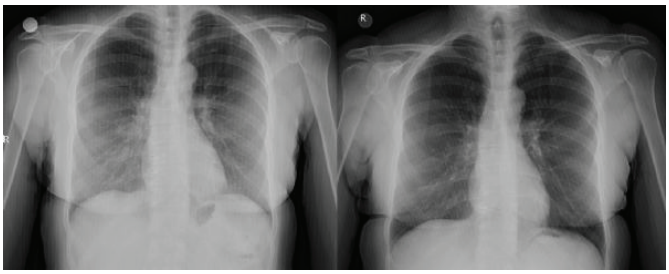

Hastanın taburculuk sonrası sırasıyla 1. ve 2. hafta poliklinik kontrollerinde çekilen PAAC grafiler.

# EP-300
# KÜÇÜK HÜCRELİ AKCİĞER KANSERİNİN KURU PLEVRA METASTAZI; OLGU SUNUMU

Nilgün Yılmaz Demirci, Can Öztürk

Gazi Üniversitesi, Göğüs Hastalıkları Ana Bilim Dalı, Ankara

Küçük hücreli akciğer kanseri(KHAK) tüm akciğer kanserlerinin %15-20'sini oluşturmaktadır. Küçük hücreli dışı akciğer kanserine göre yüksek büyüme fraksiyonuna sahiptir, daha agresif davranış gösterir ve erken dönemde uzak metastaz yapma özelliği vardır. %90-95 ana veya lober bronştan kaynaklanır ve santral yerleşimli büyük kitle olarak karşımıza çıkar. Lenfanjitik yayılım, effüzyonsuz plevral disseminasyon, lober yerleşim ve hava bronkogramı nadir görülen radyolojik formlarıdır. 54 yaşında, 50 pk/yıl sigara öyküsü olan kadın hasta 2 aydır olan göğüs ağrısı yakınması ile kliniğimize başvurmuştu. P-A akciğer grafisinde sağ akciğerde volüm kaybı izlendi. Toraks BT'de sağ alt paratrakeal alanda vena cava superior ile sınırları net ayırt edilemeyen kitle ve plevrada yer yer nodülasyonlar saptandı (Resim 1). PET-BT'de kitle ve plevral nodüllerde patolojik artmış FDG tutulumu dışında diğer alanda FDG tutulumu izlenmedi (Resim 2). CP-EBUS ile sağ alt paratrakeal alandaki kitle örneklendi ve sonucu KHAK ile uyumlu geldi. Mezotelyomaya benzer şekilde effüzyon olmadan metastatik plevral nodüllerin olması nadir izlenen bir tutulum olması nedeni ile olgumuz sunuldu.

**Anahtar Kelimeler:** akciğer kanseri, küçük hücreli akciğer kanseri, plevra metastazı

Resim 1

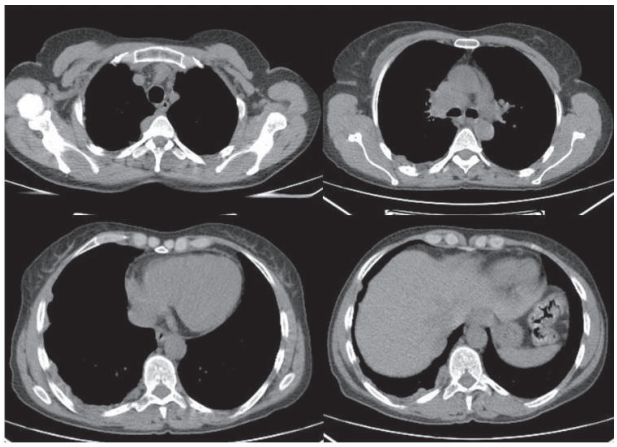

# EP-301
# TİMOMA TİP B3 NEDENİ İLE OPERE OLAN BİR OLGUDA ON YIL SONRA GÖRÜLEN PLEVRAL METASTAZ

Nevin Taci Hoca[1], Yasemin Söyler[1], Mine Önal[1], Hatice Esra Özaydın[2], Koray Aydoğdu[3], Feza Uğurman[1]

[1]Sağlık Bilimleri Üniversitesi, Atatürk Göğüs Hastalıkları ve Göğüs Cerrahi E.A.H., Göğüs Hastalıkları, Ankara
[2]Sağlık Bilimleri Üniversitesi, Atatürk Göğüs Hastalıkları ve Göğüs Cerrahi E.A.H., Patoloji, Ankara
[3]Sağlık Bilimleri Üniversitesi, Atatürk Göğüs Hastalıkları ve Göğüs Cerrahi E.A.H., Göğüs Cerrahisi, Ankara

Timusun epitelyal tümörleri ön mediastende görülen nadir tümörlerdendir. Timomalar, timik karsinomlar ve timusun nöroendokrin tümörleri olarak üç gruba ayrılırlar. En sık görüleni timomalardır. Timomalar tipik olarak timik doku ve çevredeki organlarda lokalizedir. Genellikle üç şekilde prezente olurlar. Asemptomatik olup insidental olarak saptanabilir, torasik semptomlar verebilir ya da paraneoplastik sendromlara bağlı semptomlarla karşımıza çıkabilir. Dissemine hastalıklarda en çok görülen perikardiyal/plevral effüzyonlardır. En sık paraneoplastik sendrom ise myastenia gravistir. 71 yaşında kadın hasta, sağ göğüs ağrısı şikayeti ile başvurdu. Nefes darlığı ve 3 haftada 3 kg kaybı vardı. Özgeçmişinde; 2007 yılında, ön mediastende 6.5x4.5 cm boyutlarında düzgün sınırlı hipodens yumuşak doku kitlesi nedeni ile opere olduğu ve timoma tip B3 tespit eldiği, tümörün çevre yumuşak dokuyu infiltre etmesi üzerine ardından kemoterapi ve radyoterapi uygulandığı öğrenildi. Fizik muayenesinde; sağ akciğerde skapula altından itibaren solunum sesleri alınmıyordu. Skapula altından itibaren perküsyonda matite vardı. Postero-anterior ( PA) akciğer grafisinde; sağ akciğerde orta ve alt zonda plevral effüzyonu düşündüren homojen dansite artışı izlendi (Resim 1). Rutin laboratuar incelemelerinde CRP artışı (8.64mg/dl (0-0.5)) dışında patoloji saptanmadı. Torasentez yapıldı. Plevra sıvısı serohemorajik görünümde, eksüda vasıflı ve sitoloji sonucu iltihabi proçes idi. Plevral sıvıda; LDH: 374 IU/ml, glukoz: 120mg/dl, total protein: 3.8 gr/dl ve ADA: 8.3 U/l idi. Toraks bilgisayarlı tomografide (BT) sağ hemitoraksta yaygın plevral sıvı, sağ akciğer segmentlerinde plevral patoloji komşuluklarında periferik kollaps-konsolidasyon alanları, atelektatik bant yapıları izlendi (Resim 2). Fiberoptik bronkoskopi (FOB) yapıldı, sağ alt lob girişinde hafif mukozal düzensizlik ve dıştan bası ile daralma izlendi. Mukozal düzensizlikten alınan biyopside inflamasyon bulguları saptandı. Torakoskopi ile plevradan biyopsi alınması planlandı, hasta torakoskopi yapılmasını kabul etmediği için kapalı plevra biyopsisi yapıldı, kronik fibrinöz plörit saptandı. Ancak hastanın masif sıvısının serohemorajik vasıfta olması ve daha öncesine ait malignite tanısının olması nedeniyle hastaya ısrarla VATS biyopsi önerildi. VATS biopsiyi kabul eden hastanın plevra biyopsi sonucu timoma Tip B3 metastazı ile uyumlu olarak raporlandı. Bundan sonraki tedavisini planlamak amacıyla daha önce takip edildiği medikal onkoloji bölümüne yönlendirildi. Etkin tedavi sonrası timoma rekürresi çok sık görülmemektedir. Komplet rezeksiyon yapılan hastaların alındığı bir çalışmada rekürrens süresi 4 ile 175 ay (ortalama 68 ay) bulunmuştur. Bu nedenle timomalı hastaların uzun dönem takibi gereklidir.

**Anahtar Kelimeler:** plevral effüzyon, plevral metastaz, timoma

Resim 1

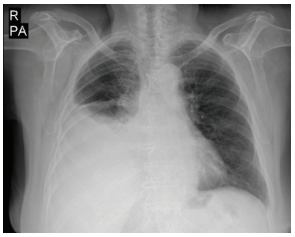


PA AC gr görüntüsü

Resim 2

Toraks BT kesiti

# EP-302
# TEKRARLAYAN PLEVRAL EFFÜZYONLAR MEZOTELYOMA HABERCİSİ OLABİLİR

Finn Rasmussen[1], Ekrem Şentürk[2]

[1]Yakın Doğu Üniversitesi, Tıp fakültesi, Göğüs Hastalıklari A.D. Lefkoşa, KKTC
[2]Yakın Doğu Üniversitesi, Tıp fakültesi, Göğüs Hastalıkları A.D. Lefkoşa, KKTC

**GİRİŞ:** Mezotelyoma da erken tanı oldukça güçtür. Erken tanı tedavi başarısını artırmaktadır. Genelde Asbest maruziyeti ile ilişkili olduğu düşünülmkle birlikte tam neden bilinmemektedir. Tekrarlayan efuzyonla gelen ve mezotelyoma tanısı alan olgumuzu paylaşmak istedik.

**OLGU SUNUMU:** 65 yaşında erkek hasta beş ay içinde 3 kez plevral efuzyonla kliniğimize başvurdu. İlk başvuruda ve 2. Başvuruda drenaj sonrası patoloji negatif eksudatif sıvı saptanan olgu parapnömonik ampiyem tanısı ile tedavi edildi. Sıvıda PCR ile Streptococcus pneumonia saptandı. (Resim 1,2). Üçüncü başvuruda toraks BT de plevral kalınlaşma görülmesi üzerine biopsi yapıldı ve mezotelyoma tanısı aldı.

**TARTIŞMA:** Mezotelyoma da plevral efuzyon her zaman olmamakla birlikte sıvı saptandığında plevral patoloji düşünülmelidir. Tekrarlayan sıvılarda mikroorganizma saptansa da mezotelyoma ve diğer plevral patolojiler düşünülerek biopsi yapılmalıdır.

**Anahtar Kelimeler:** Plevral efuzyon, mezotelyoma, biopsi

Resim 1

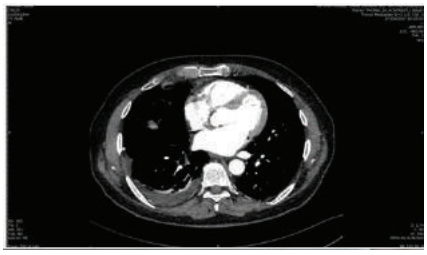

BT de plevral sıvı görünümü

Resim 2

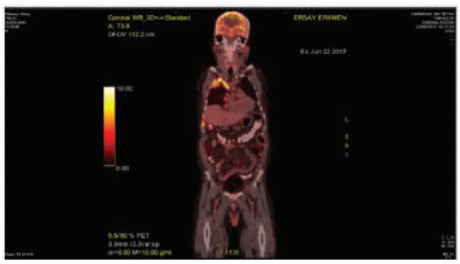

Pet Ct plevral tutulum

# EP-303
# PLEVRAL ARALIĞA AÇILAN KARACİĞER APSESİ OLGUSU

Türkan Dizdar, Mustafa Canbaz, Mehmet Gülpek, Serir Özkan

Dr. Suat Seren Göğüs Hastalıkları ve Cerrahisi Eğitim ve Araştırma Hastanesi, İzmir

Plevral efüzyonlar göğüs hastalıkları kliniklerinde oldukça sık görülmektedir. Tanıda ilk aşama plevral sıvının transüda eksüda ayrımı yapılarak etyolojik nedenin araştırılmasıdır. Plevral efüzyonların en sık sebebi kalp yetmezliği, pnömoniler, maligniteler, pulmoner embolizmdir. Batından toraks boşluğuna geçişler ise %3-5 oranında görülmektedir. Hepatik siroz plevral efüzyona en sık neden olan GİS patolojisi olmakla birlikte transüda özelliğinde sıvıya neden olmaktadır. Dahiliye kliniğinde kolesistit tedavisi görürken plevral efüzyon saptanan hasta tetkik amaçlı olarak servisimizde takip edildi. Hastanın yapılan torasentezinde plevral sıvı eksüdatif özellikte saptandı. Üst abdomenide içeren toraks BT kesitlerinde perihepatik dansite artışı saptandı. Hastanın yapılan batın USG'sinde karaciğerde apse? hematom? ile uyumlu ve transdiyafragmatik geçiş saptanan lezyon izlendi. Girişimsel radyoloji tarafından karaciğerdeki lezyon boşaltıdı. Materyalin sitolojik incelemesi apse ile uyumlu olarak geldi. Hastanın kontrol akciğer grafisinde regresyon saptandı. Plevral efüzyon saptanan hastalarda etyolojik neden olarak batın patolojileri de göz önünde bulundurularak tetkik edilmelidir.

**Anahtar Kelimeler:** plevral efüzyon, karaciğer apsesi, eksüda

şekil 1

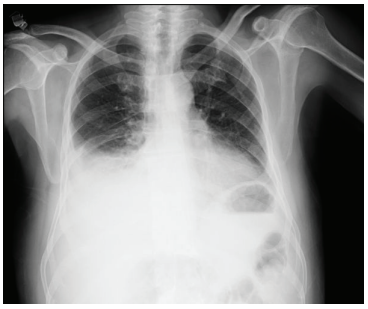

şekil 2

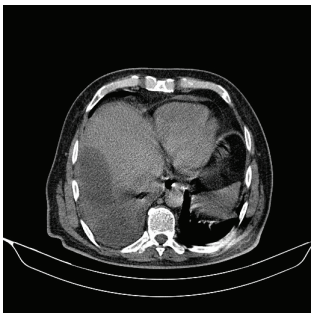

şekil 3

şekil 4

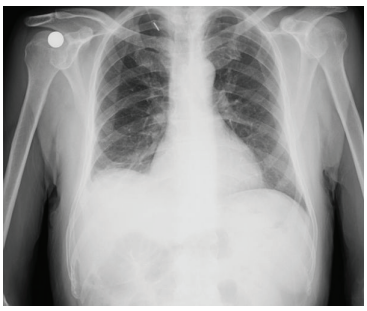

## EP-304
## ROMATOİD ARTRİT HASTASINDA PLÖREZİ

Özlem Kahya, Seda Tural Önür, Cengiz Özdemir, Sinem Nedime Sökücü

İstanbul Yedikule Göğüs Hastalıkları Ve Göğüs Cerrahisi Eğitim Ve Araştırma Hastanesi

62 yaşında bayan hasta 3 haftadır olan nefes darlığı sol yan ağrısı ateş üşüme titreme şikayetiyle başvurdu.10 gundur kullandığı nonspesifik antibiyotik tedavisine yanıt alınamamış. Pa ac de sol hemitoraksta plorezi bulguları olan hasta ileri tetkik tedavi amacıyla yatırıldı. Özgeçmişinde 36 paket/yıl sigara öyküsü 3aydır exsmooker olduğu, hastanın 1 yıl önce konan ve metotreksat ile prednol tedvaisi ile kontrol altına alınan romatoid artrit tanısı dışında ek hastalığı bulunmamakta.Tedavisi 1 ay önce romatoloji tarafından kesilmiş. Fizik muayenesinde sol hemıtoraksın solunuma katılması azalmıştı. Sol alt zonda perkusyonla matite alınıyordu Oskultasyonla solunum sesleri azalmıştı Ektsremite muayenesinde şişlik ve ağrı mevcut. Hastanın rutin labaratuar tetkikleri sedimantasyon hızı 85mm/saat crp:30 mg/l dışında özellik yoktu. Hastanın yatışı sırasında eklem şişliklerinin ve eklem ağrısının artması nedeniyle romatolojik panel gonderildi.Hastaya.serumda romatoid faktor 150 anti nukleer antıkor pozitif anticyclic sitrullin peptid sınır değerde saptandı. Torasentezdenı alınan sıvının arbsi negatifti %100lenfosit formasyonunda eksuda vasfındaydı seroz görünümdeydi. Nonspesfik kültürde üreme olmadı. Hastaya torasentez sırasında glukoz yukleme testi yapıldı, ilk torasentezin ardından %5 dextroz 500cc iv replasman yapılarak serum ve plevra mai glukoz seviyesine ölçülmesi amaçlandı.Hastanın glukoz yukleme testi sonrası serum glukozu 246(yukleme testi öncesi 146) plevra mai glukoz 138 (glukoz yukleme testi öncesi 98) glukoz yukleme testinde glukoz değerinin test sonunda yukselmesi nedeniyle romatoid plorezi ön planda ekarte edilerek hastaya plevra biopsisi yapıldı. Hastanin plevra mai plevra biopsi patoloji sonucu adenokarsinom metastazi lehine saptandi. Pet ct ve cranial mr istendi. Pet ct de sol akciger alt lob segmentleri kollabe gorunumde izlenmiş olup kollebe sol akciger parankiminde infra hiler alanda hiler alana uzanan desenden aorta ile yakin komşuluk gösteren malign kitlesel lezyon,bilateral akciger parankiminde multiple metastatik nodul,sol hemitoraksta plevral kalinlaşma alanindaki artmiş fdg tutulumu öncelikle metastaz lehinde değerlendirilmiştir,en buyugu aortopulmoner olmak üzere metastaik lap saptanmiştir. Romatoid artritin akciger tutulumu plevral effuzyon parankimal hastalık veya vasküler lezyonlar şeklinde olabilir.Romatoid artrite bağlı en sık gorule akciger tutulum şekli plevral effuzyondur. Tek taraflı gorulen eksuda vasfında glukoz düşük ldh yuksek ada yuksek polimorf nuveli lokosit hakımıyetinde saptanır.Plevral sıvı ayrıcı tanısında tuberkuloz plorezi,ampıyem malignite düşünülebilir.İmmunsupresif ve yoğun sigara kullanımı hikayesi olan bireyde ortaya çıkan plorezide malignite olasılığı göz onunde bulundurulmalıdır.

**Anahtar Kelimeler:** ROMATOİD ARTRİT Hastasında Plorezi,glukoz yükleme testi,plorezi

TANI KONMASI AŞAMALARI SIRASINDA PLEVRAL EFFUZYON PROGRESYONU

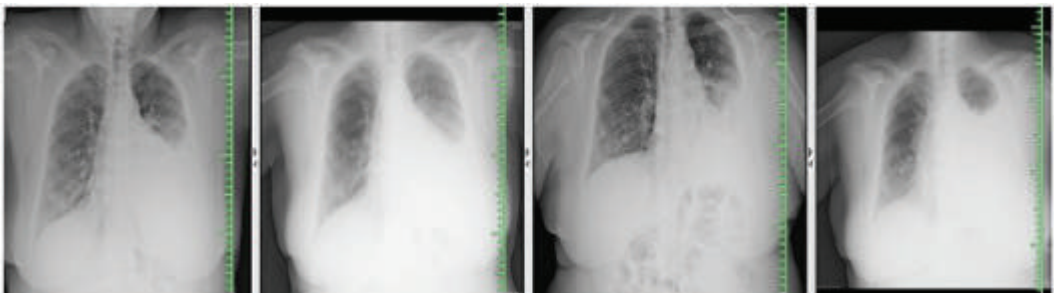

# EP-305
# ÖNEMLİ BİR KOMPLİKASYON: REEKSPANSİYON PULMONER ÖDEM

Saadet Akkuş, Elif Torun Parmaksız, Sevda Şener Cömert

Sağlık Bilimleri Üniversitesi Kartal Dr.Lütfi Kırdar Eğitim ve Araştırma Hastanesi, Göğüs Hastalıkları Kliniği, İstanbul

Reekspasiyon pulmoner ödemi uzun süre kollabe kalan akciğerin ekspansiyonu sonrasında görülen nadir ancak ölümcül bir komplikasyonudur. 72 saatten daha uzun süredir kollabe olan akciğer dokusu en önemli risk faktörüdür. Asemptomatik tablodan ölüme kadar giden geniş bir klinik yelpazede kendini gösterebilir. Nadir görülen bir tablo olup insidansı %0.2 ile %14 arasında olmakla beraber mortalitesi %20 ye kadar ulaşabilmektedir.En önemli tedavi yöntemi erken tanı ve yakın takiptir. 10 gün önce jinekolojik malignite operasyonu geçiren ve sonrasında sol total pnömotoraks tanısı ile kapalı su altı deranjı yapılan hasta, reekspansiyon sonrası gelişen nefes darlığında artış, takipne, hipoksemi nedeni ile çekilen kontrol akciğer grafisinde solda yaygın, heterojen opasite görülmesi üzerine reekspansiyon pulmoner ödemi tanısı ile tedavi edildi. Reekspasiyon pulmoner ödemi nadir görülen ancak erken tanı ve yakın takip hasta için hayat kurtarıcı olması ve uygulanabilen medikal tedavilerin de sınırlı olması nedeni ile risk grubunda olan hastalarda yapılan işlemlerden sonra gelişen semptomlarda aklımızda bulunmalıdır. Bizim olgumuz ise hızlı tanı konulup iyi yönetilmiş bir reekspansiyon pulmoner ödemi olgusu olarak sunulmuştur.

**Anahtar Kelimeler:** reekspansiyon pulmoner ödemi, tedavi, pnömotoraks

Resim 1

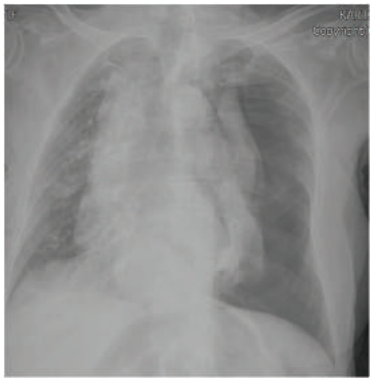

Solda pnömotoraks izleniyor

Resim 2-3

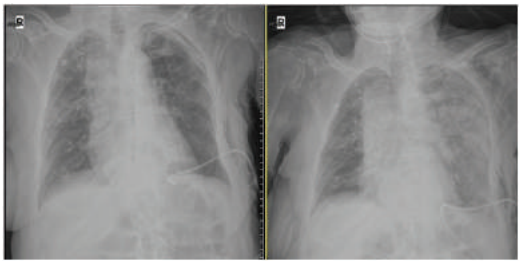

Su altı drenajı sonrası gelişen non-homojen opasite

Resim 4

Tedavisinin 4. gününde çekilen akciger grafisi, soldaki dansite tam regrese olmus, sag sinus kapali

# EP-306
# İLK BULGUSU PLEVRAL EFÜZYON OLAN MULTİPL MİYELOM OLGUSU

Serkan Bayram, Onur Derdiyok, Serda Metin Kanbur, Mustafa Akyıl, Çağatay Tezel, İrfan Yalçınkaya

Süreyyapaşa Göğüs Hastalıkları ve Göğüs Cerrahisi Eğitim ve Araştırma Hastanesi, Göğüs Cerrahisi Kliniği, İstanbul

**GİRİŞ:** Multipl miyelom anormal miktarda immunoglobülin sentezlemesine neden olan plazma hücrelerinden kaynaklanan, malign bir tümördür. Multipl miyelom plevral efüzyona neden olabilen nadir görülen retiküloendotelyal dışı dokuları tutan bir hastalıktır. Akciğere ve diğer dokulara invasyon geç evrede gerçekleşir Amacımız plevral efüzyon nedeniyle video yardımlı torakoskopik cerrahi ( VATS ) ile yapılan ve plevra örneklemesi sonucu Multipl miyelom tanısı alan olgumuzu sunmaktır.

**OLGU:** Altmış dört yaşındaki erkek hasta nefes darlığı şikayeti ile kliniğimize başvurdu. Posterior anterior ( PA ) akciğer grafisinde sağ hemitoraksta plevral efüzyon saplandı. (resim 1)Torasentez ile örneklenme yapıldı. Alınan sıvının ARB'si (-) idi ve %26 lenfosit, %74 lökosit görüldü. Hücre sayısı 500 mm 3 'tü. Nonspesifik kültürde üreme olmadı. Sıvının biyokimyasal incelemesinde; albümin 2,4 g/dL (kan: 3,6), total protein 3,02 g/dL (kan: 7,1), LDH 331 U/L (kan: 160), ADA 12,50 U/L (kan: 24,4) bulundu. Patolojisi atipik hücre olarak raporlanması üzerine ameliyat kararı alındı. VATS ile plevra biyopsisiA yapıldı. Patoloji raporu plazma hücreli neoplazi olarak geldi. Kemik iliği biyopsi sonucu ile Multipl miyelom olarak raporlandı.(resim 2)

**TARTIŞMA:** MM, esas olarak malign plazma hücreleri ile karakterizedir. MM, transformasyona uğramış B lenfoid progenitör hücrelerinin proliferasyonuna sebeb olan neoplastik bir hastalıkdır. [1]MM tüm malignitelerin% 1'ini oluşturur. MM hastaların yaklaşık % 6 plevral efüzyon görülür.[2] MM esas kemik iliği hücrelerini etkiler. Fakat nadir de olsa ilk bulgu olarak plevral efüzyon olarak karşımıza cıkar.[3] Plevranın tutulumu olan olgularda genellikle plevra sıvısını oluşma nedeni malign plazma hücrelerinden salgılanan immünglobulinlerin kolloid osmotik basıncını absorbsiyon yapılamayacak kadar arttırmasından kaynaklanmaktadır.[4] MM plevral efüzyon nedenleri arasında kalp yetmezliği,böbrek yetmezliği,amiloidoz gibi nedenler de yer almaktadır.[4] Plevral mayinin eksuda olması bu nedenleri dışlamıştır.

**SONUC:** Plevral efüzyonların ayırıcı tanısında nadirde olsa plazma hücreli neoplazm olabileceği akılda tutulmalıdır.

**Anahtar Kelimeler:** plörezi, multıple myelom,ilk bulgu

# EP-307
# BİR SARI TIRNAK SENDROMU OLGUSU

Şengül Aydın, Diğdem Özbakır, Semra Bilaçeroğlu

Dr. Suat Seren Göğüs Hast. ve Cerr. Eğitim ve Araşt. Hastanesi, Göğüs Hast. Servisi, İzmir

Yaklaşık 1 yıldır tekrarlayan nefes darlığı ve ayak ve bacaklarda ileri derecede şişme yakınmalarıyla pek çok kez farklı hastanelere başvurmuş olan hasta akciğer grafisinde plevral efüzyon saptanması üzerine yatırıldı. Fizik bakıda- sağda daha belirgin olmak üzere, her iki hemitoraks alt kısımlarında solunum sesleri azalmış, perküsyonda matite alındı. Her iki el ve ayak tırnaklarında distrofi ve kirli sarı renkte değişiklik (Figür 1), her iki alt extremite derisinde kabalaşma ve renk değişkliği, bilateral ayak ve bacaklarda gode bırakan 3 ödem. İki yıl önce her iki bacakta venöz yetmezlik nedeniyle operasyon ve 4 yıl önce koroner arter hastalığı ve stent uygulaması dışında öz geçmişi ve soy geçmişi özellik arzetmiyor. Akciğer grafisi ve toraks BT'de sağda masif, solda submasif düzeyde bilateral plevral efüzyon, minimal perikardiyal efüzyon ve orta lobta bronşiektazi (Figür 2) ve paranazal sinüs BT'de bilateral maksiller sinüzit saptandı. PET/BT'de malignite lehine tutulum saptanmadı. Hemogram ve rutin biokimyasal incelemeler normal sınırlarda bulundu. Kan gazı- PO2: 48, PCO2: 57 mmHg, pH: 7.39. ProBNP: 83 pg/mL. Plevral sıvı albümin ve protein gradientine göre eksudatif özellikte ve ADA değeri: 10 U/L idi; nonspesifik ve mikobakteriyel kültürlerinde üreme saptanmadı ve lenfositten zengin sitoloji izlendi. Terapötik torasentezle sağdan 2 lt sıvı boşaltıldı, diüretik ve oksijen tedavisi uygulandı. İki hafta sonra, klinik ve radyolojik olarak ve kan gazında belirgin iyileşme izlendi; plevral effüzyonlarda ve bacak ödemlerinde bariz azalma görüldü. Hasta poliklinik takibine alındı.

**Anahtar Kelimeler:** sarı tırnak sendromu, plevral effüzyon, perikardiyal effüzyon, lenfödem, bronşektazi, sinüzit

Figür 1

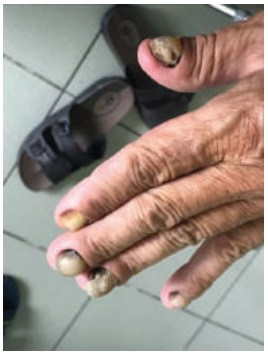

Her iki el tırnaklarında distrofik ve kirli sarı renkli değişiklikler

Figür 2

Her iki ayak tırnaklarında kirli sarı renk değişikliği, distrofi, ciltte distrofik değişikliker ve ödem

Figür 3

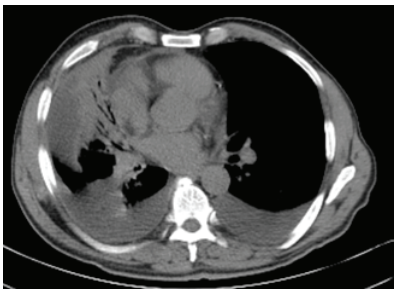

Toraks BT'de bilateral plevral effüzyonlar, minimal perikardiyal effüzyon ve orta lopta bronşektazi

# EP-308
# İMPLANTE EDİLEBİLİR KARDİYOVERTER DEFİBRİLATÖR YERLEŞTİRİLMESİ SONRASI ŞİLOTORAKS, NADİR BİR KOMPLİKASYON SUNUMU

H Volkan Kara[1], İsmail Sarbay[1], Kardelen Ohtaroğlu[2], Bilgehan Karadağ[2], Akif Turna[1]

[1]İstanbul Üniversitesi Cerrahpaşa Tıp Fakültesi Göğüs Cerrahisi Ana Bilim Dalı, İstanbul
[2]İstanbul Üniversitesi Cerrahpaşa Tıp Fakültesi Kardiyoloji Ana Bilim Dalı, İstanbul

**GİRİŞ:** İmplante edilebilir kardiyoverter defibrilatör (ICD) uygulamaları uygun endikasyonlu kardiyoloji hastalarında hayat kurtarıcıdır. İnvasif bir işlem olarak komplikasyon oranı %8-20 arasındadır. İşlem esnasında toraks boşluğu ilişkili komplikasyonlardan sıklıkla pnömotoraks, hemotoraks, pnömomediastinum görülebilir. Şilotoraks çok daha nadir bir komplikasyon olarak az sayıda vaka takdimi olarak bildirilmiştir.

**OLGU:** 84 yaşında erkek hasta ya 2. Derece AV blok Mobitz Tip I nedeniyle hastanemiz kardiyoloji kliniğinde Implante edilebilir kardiyoverter defibrilatör (ICD) uygulanmasına planlandı. Sol subklavian ven ponksiyonu ile komplikasyonsuz bir şekilde elektrot ve leedler uygun şekilde yerleştirildikten sonra jeneratör de sol klavikula altında hazırlanan cebe yeleştirildi. İşlem sonrası erken dönemde sorunsuz takip edilirken çekilen PA akciğer grafisinde solda minimal sıvı görünümü nedeniyle göğüs cerrahisi kliniğimize konsülte edildi. Sıvı miktarının azlığı ve hastanın stabil olması nedeniyle reaktif sıvı veya minimal hemotoraks olabileceği ön görülerek işlem düşünülmeyen hastaya kontrol grafi ve hemogram takibi önerildi. Takip grafisinde seviyelenmede artış olması ve hastanın hemoglobin düşüklüğü ortaya çıktığı için torasentez yapıldı. Sıvının beklenmedik şekilde şiloz icerikte (Total kolesterol:58 Trigliserit:1094) gelmesi üzerine sol tüp torakostomi ve kapalı sualtı drenajı uygulandı ve ağızdan alım durduruldu. Yapılan radyodiagnosik incelerdemede bu duruma sebep olabilecek venöz tromboza dair bulgu saptanmadı. Sebebin işlem sırasında travmatik olduğuna karar verildi. Konservatif tedavi ile hastanın drenajı kesildi ve tedavisi tamamlandı.

**SONUÇ:** Şilotoraks İmplante edilebilir kardiyoverter defibrilatör (ICD) uygulamalarını takiben toraksa dair komplikasyonlardan nadir olanlardandır radyolojik olarak hidrotoraks ve hemotoraks ile karışabilir.Şüpheli durumlarda torasentez ve sıvı incelemesi tanıyı netleştirir. Sebep, işlem esnasında duktus torasikus un yaralanması olabileceği gibi oluşan santral venöz trombuste olabilir. Şilotoraksın tedavisi öncelikli olarak drenaj ve konservatif takiptir. Düşük sayıdaki hastada cerrahi onarım gerekebilir. Sebebin venöz tromboz olduğu durumlarda antikoagulan tedavi sürece katkı sağlayacaktır

**TARTIŞMA:** Şilotoraks Implante edilebilir kardiyoverter defibrilatör (ICD) uygulamaları sonrası nadiren görülür etkili ve uygun hasta yönetimi için kardiyoloji ve göğüs cerrahisi kliniklerinin ile yakın ve etkili işbirliği önemli ve gerekidir.

**Anahtar Kelimeler:** İmplante edilebilir kardiyoverter defibrilatör,ICD, Şilotoraks, komplikasyon

Resim 1

Çekilen PA akciğer grafisinde solda minimal kostofrenik sinüs küntleşmesi

Resim2

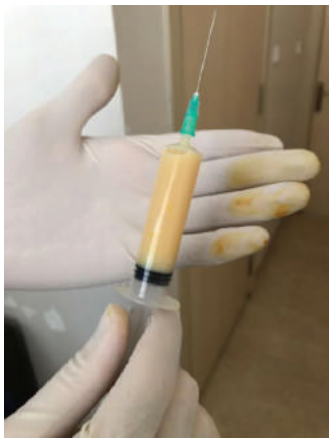

Takip PA akciğer grafisinde sol hemitoraksta seviyenmede artış izlenmektedir

Resim 3

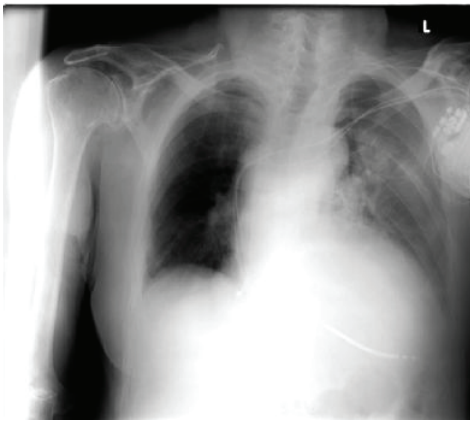

Torasentez neticesinde alınan plevral sıvını görünümü

Resim 4

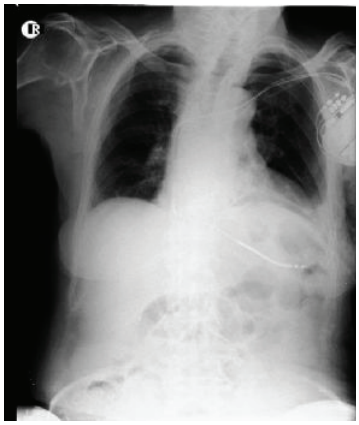

Tedavi sonunda çekilen PA akciğer grafisi

# EP-309
# KRİZOTİNİB KULLANIMINA SEKONDER PLEVRAL EFÜZYON GELİŞİMİ-LİTERATÜRDE İLK OLGU

Pınar Akın Kabalak, Derya Kızılgöz, Suna Kavurgacı, Tuba İnal Cengiz, Ülkü Yılmaz

Sağlık Bilimleri Üniversitesi Atatürk Göğüs Hastalıkları ve Göğüs Cerrahisi Eğitim ve Araştırma Hastanesi, Ankara

**GİRİŞ:** Plevral efüzyon etyolojisinde rutin biyokimyasal analizler sonucu eksuda/transuda ayırımı yapılmasının ardından sık görülen nedenlerin ekarte edildikten sonra ilaç kullanımı mutlaka sorgulanmalıdır. İlaca bağlı efüzyonlar sıklıkla eksuda vasfındadır ve eozinofili birlikteliği vardır. Kliniğimizde takip edilen akciğer adenokarsinom tanılı bir olguyu krizotinibe sekonder gelişen bilateral plevral efüzyon nedeni ile sunmayı amaçladık.

**OLGU:** 44 yaşındaki kadın hastanın direkt grafisinde sağ orta zonda kitle lezyon saptandı (Figür A) ve bilgisayarlı toraks tomografisinde (BTT) sağ orta lobta 5 cm 'lik lezyondan alınan transtorasik iğne aspirasyon biopsisi (TTİAB) adenokarsinom olarak raporlandı. Plevral metastaz nedeni ile evre 4 kabul edilen hastada FISH PROBE KİT ile ALK pozitifliği saptanması üzerine 1. aşama krizotinib başlandı. Tedavinin yaklaşık 3. ayında primer lezyonda regresyon (Figür D) olup sağda fazla olmak üzere bilateral plevral efüzyonda artış saptandı (Figür B ve C). Sol hemitorakstan USG eşliğinde alınan sıvı seröz görünümlü idi ve sitolojisi malignite yönünden negatifti. Sağ hemitorakstaki sıvı kalıcı kateter ile drene edildi ancak uzun süren drenaj ve talk ile plörodeze rağmen sıvı sebat etmekteydi. 3 kere sıvı sitoblok inceleme malignite yönünden negatif saptandı. Sıvıda Tb basili saptanmadı. Efüzyon etyolojisine yönelik yapılan ekokardiyografide (EKO) ventrikül fonksiyonları normaldi. Romatolojik açıdan oto-immün belirteçleri negatif saptandı. Sıvı ANA düzeyi normaldi. Trans-diyafragmatik geçiş açısından yapılan abdomen USG de patoloji saptanmadı. İlaca sekonder efüzyon ön tanısı ile öncelikle almakta olduğu diltizem'e ara verilerek bir süre izlendi ancak sıvı sebat etmekteydi. Ardından krizotinib kesilerek hastaya metilprednizolon (40mg/gün) başlandı. Krizotinib kesilmesinin ardından 15. günde sıvıda azalma izlendi ve rezolusyonu hızlandırmak için steroid tedavisi altında krizotinib tekrar başlandı. Steroid dozunun azaltılması ile sıvıda artış olmadı ve 16mg/gün alırken yapılan tomografik kontrolde soldaki sıvının tamamen gerilediği, sağ tarafın ise ankiste olduğu izlendi (Figür E ve F).

**SONUÇ:** Hedefe yönelik tedaviler ile non-squamous hücreli akciğer karsinomu olgularında yüz güldürücü sonuçlar elde edilmektedir. Plevra lezyon etyolojisinde hedefe yönelik tedavilere mevcut literatürde rastlanılmamıştır. Olgumuz bu anlamda bir ilk niteliğindedir. O nedenle bu tedaviler sırasında primer ve metastatik lezyonlarda anlamlı yanıt olurken sebat eden ya da artış gösteren plevral efüzyonlarda sık görülen nedenlerin ekartasyonu sonrası ayırıcı tanıda bu tedaviler göz ününde bulundurulmalıdır.

**Anahtar Kelimeler:** Hedefe yönelik tedavi, ilaca bağlı plörezi, akciğer karsinomu

Figure 1

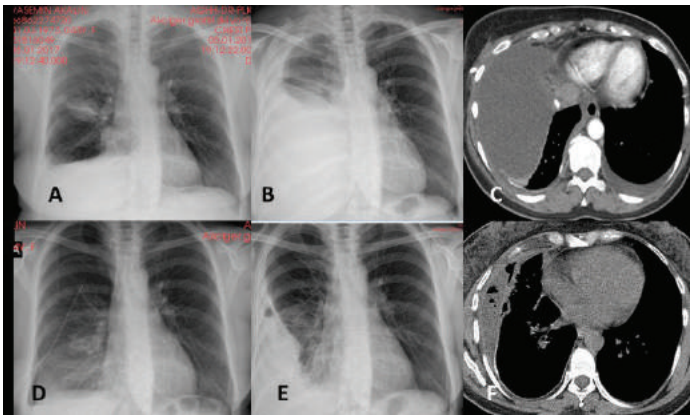


Figür A: Tanı grafisi, B: Direkt grafide bilateral plevral efüzyon, C: BTT de efüzyon görünümü, D: Sıvı drenajı sonrası primer lezyondaki regresyon görünümü, E: Solda tam regresyon, sağda ankiste plevral sıvı, F: Sıvı regresyonunun BTT görünümü

# EP-310
# ROMATOİD ARTRİT PLÖREZİLİ İKİ OLGU SUNUMU

Merve Pınar, Gönül Seven Ertürk, Hacı Ahmet Bircan

Süleyman Demirel Üniversitesi, Göğüs Hastalıkları Ana Bilim Dalı, Isparta

**GİRİŞ:** Pulmoner tutulum, Romatoid Artrit (RA) hastalığının en sık ekstraartiküler bulgusudur (%35-73). Plevra tutulumu plevral nodül, kalınlaşma veya effüzyon şeklinde olabilir ve RA'lı hastaların yaklaşık %5'inde ve daha çok erkek cinsiyette görülür. Burada RA plörezisi tanısı konan 2 olgu sunulacaktır.

**OLGU 1:** Üç yıldır RA tanısı olan fakat medikal tedavi kullanmayan 51 yaşında erkek hasta, 2 haftadır nefes darlığı ve sol göğüs ağrısı yakınmaları ile merkezimize başvurdu. Çekilen akciğer grafisinde solda orta dereceli plevral efüzyon ile uyumlu homojen opasite tespit edildi (Figür1a). Rutin biyokimya tetkikleri normal olan hastanın beyaz küre, CRP ve Sedimantasyon değerleri sırasıyla 21200/mm3 152mg/dl, 68mm/h bulundu. Çekilen Toraks BT'de sol hemitoraksda en kalın yerinde 12cm olan effüzyon mevcuttu (Figür1b). Yapılan torasentezde sıvının eksuda vasıflı, lökositten zengin olduğu, plevra glukoz:1mg/dL, LDH:2275 U/L, pH:6,95 ADA:74 olarak bulundu. Yapılan kapalı plevra biopsi sonucu fibrinöz iltihabi granülasyon dokusu olarak rapor edildi. Eklem ağrıları da olması nedenli romatoloji görüşü alınan hastada romatoid artite bağlı plevral efüzyon olduğu düşünüldü. İmmünsüpresif tedavi başlanılan hastanın takiplerinde klinik ve radyolojik iyileşmesi olduğu gözlendi.

**OLGU 2:** RA ön tanısı ile tetkik edilen 58 yaşında erkek hasta polikliniğimize akciğer tutulumu açısından yönlendirildi. Uzun zamandır mukoid balgam tarifleyen hastanın ek solunumsal yakınması yoktu. Özgeçmişinde 30 paket-yıl sigara öyküsü ve 5 ay önce dış merkezde plevral efüzyonl nedenli tüp torakostomiyle takip edildiği öğrenildi. Fizik muayenesinde sağ bazalde solunum sesleri azalmış, diğer sistem muayeneleri normaldi. Hemogram, biyokimya, sedimentasyon ve CRP değerleri normaldi. Akciğer grafisinde sağda az miktarda plevral efüzyonla uyumlu homojen dansite artışı, solda radyolüsensi artışı gözlendi (Figür2a). Çekilen YRBT' de sağ hemitoraksta 7 cm'ye ulaşan effüzyon ve sol akciğerde yaygın tübülokistik bronşiektazik değişiklikler izlendi (Figür2b). Yapılan torasentezde sıvı bulanık sarı görünümdeydi. Plevra sıvısının incelenmesinde WBC:10.100/mm3, Glukoz:7mg/dl, LDH:2770U/L, pH:6,9, ADA: 44 saptandı ve kültüründe spesifik/nonspesifik etken patojen üremedi. VATS ile yapılan plevra biyopsisi aktif kronik fibrinöz iltihap olarak rapor edildi. Bu sonuçlar ile RA plörezisi kabul edilen hastaya hidroksiklorokin ve ibubrofen tedavisi başlandı. Hasta halen poliklinik kontrolümüzde olup, radyolojik iyileşmesi olması nedeniyle tedavi devamı önerildi.

**SONUÇ:** Sonuç olarak eksudatif vasıflı efüzyon saptanan olgularda; düşük glukoz, yüksek LDH ve asidoz saptanması durumunda ayırıcı tanıda RA plörezi de akılda bulundurulmalıdır.

**Anahtar Kelimeler:** eksuda, romatoid artrit, plörezi

Figür1

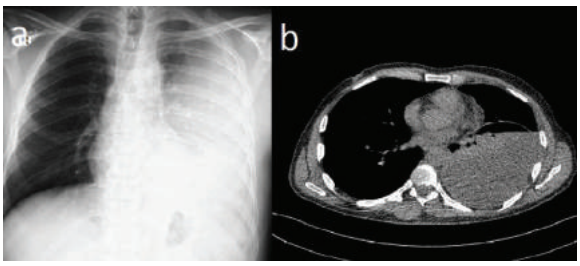


Figür1a: Olgu1 akciğer grafisi
Figür1b: Olgu1 toraks bt kesiti

Figür2

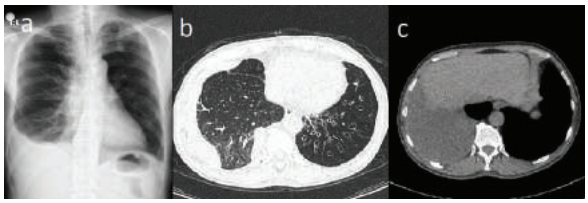


Figür2a: Olgu2 akciğer grafisi
Figür2b: Olgu2 toraks bt parankim kesiti
Figür2c: Olgu2 toraks bt mediasten kesiti

# EP-311
# PLEVRANIN ÇOK NADİR GÖRÜLEN PRİMER TÜMORÜ; SKUAMOZ HÜCRELİ KARSİNOMU

Kerem Ensarioğlu[1], Bahar Kurt[1], Derya Balcı Köroğlu[2], Kubilay İnan[2], Aysun Gökçe[3]

[1]Sağlık Bilimleri Üniversitesi Dışkapı Yıldırım Beyazıt Eğitim ve Araştırma Hastanesi Göğüs Hastalıkları Kliniği,Ankara
[2]Sağlık Bilimleri Üniversitesi Dışkapı Yıldırım Beyazıt Eğitim ve Araştırma Hastanesi Göğüs Cerrahisi Kliniği,Ankara
[3]Sağlık Bilimleri Üniversitesi Dışkapı Yıldırım Beyazıt Eğitim ve Araştırma Hastanesi Patoloji Kliniği,Ankara

Plevra, çoğunlukla akciğerin kendi malign tümörlerinden kaynaklanan metastazlarla tutulmakla beraber, nadiren de olsa kendine ait primer tümörleri mevcuttur. Bunlar arasında en nadir olanlardan birisi skuamoz hücreli tümörlerdir ki bu türün nadirliği 1976 tarihli Willen ve arkadaşlarının vaka serisinin sadece altı örnekten oluşmasından anlaşılabilir. Etyolojisi tam olarak aydınlatılmamakla beraber plevranın primer squamoz hücreli karsinomu için kronik ampiyem,inflamasyon vb üzerinde durulmaktadır. Burada yavaş ilerleyen ve uzun süre(4 yıl ) gizli kalabilen bir olgu sunulmaktadır. Altmış bir yaşında erkek,4 yıldır KOAH nedeniyle takipte olan hastaya dış merkezde çekilen bilgisayarlı akciğer tomografisinde (BT) plevrada kalınlaşma ve kalsifikasyon,plevral aralıkta kolleksiyon ile uyumlu görülmüş. 2013 yılında 2 kez çekilen toraks BT'lerinde progresyon olmamakla beraber, Eylül 2013 de 2.5 cm yoğun içerikli sıvı ( ampiyem) lehine değişiklikler görülmüş. PET-BT'de sol akciğer alt lobta yumuşak doku dansitesinde, plevral kalınlaşma alanında ve sol hiler lenf nodunda tutulum görülmüş. Yapılan bronkoskopik biyopside tümoral yapı görülmemiş ve kronik inflamatuar süreç olarak değerlendirilmiştir. Takipte olan hastanın yavaş lokal progresyonu, 2014 yılında 6 ay arayla çekilen toraks BT'lerinde de görülmüş. 2014 Temmuzda plevral biyopsi kararı verilmiş ve yapılan kapalı plevra biyopsisinde plevral fibrosis olarak değerlendirilmiş. Bu gelişmelerden sonra hiç yakınması olmayan hasta Mart 2017 tarihinde öksürük ve balgam şikayeti ile başvurmuş ve toraks BT'si ile değerlendirilmiştir. Sol akciğer alt lob superiorda hilus ile devam eden, sağ akciğer alt lob bronşunu oblitere eden lezyonla beraber sol akciğer alt lob da tama yakın atelektezi ve plevral mayi olduğu görülmüştür. Torasentez örneğinde ampiyem vasfı olması sebebiyle piperasilin-tazobaktam başlanılmış ve hasta fayda görmüştür. Tekrar örnek alınmak istenilmiş ancak girişimsel radyoloji tarafından biyopsi açısından uygun bulunmamıştır. Göğüs cerrahisine danışılan hastada malignite düşünülmemiş ve destroyed lung olarak kabul edilerek sol alt lobektomi ve dekortikasyon yapılmıştır. Materyal patoloji tarafından değerlendirilmiş fokal süpüratif abse odakları içeren son dönem bal peteği akciğer ve plevral skuamoz hücreli karsinoma (plevranın primer tümörü) olarak raporlanmıştır. Nadir olarak görülen bu vakada, skuamoz hücreli karsinom yavaş olarak ilerlemiş ve lobektomi ve dekortikasyon materyelinin patolojik incelemesi ile tanı konulabilmiştir. Lokal olarak destrüksiyona yol açmakla beraber agresif metastatik yayılım göstermemiştir. Hastanın bundan sonraki tedavi planının konseyde tartışılması planlanmaktadır.

**Anahtar Kelimeler:** Karsinom,Plevra,Primer,Skuamoz

2017 Mayis Basvuru Posteroanterior Akciger Grafisi

Resim 1: Hastanin basvuru ani akciger grafisinde, sol hemitoraksta duzensiz dansite artisi gorulmektedir. Sol sinus kapalidir ve hava sivi seviyesi gorulmektedir.

2013 Haziran Toraks Tomografisi

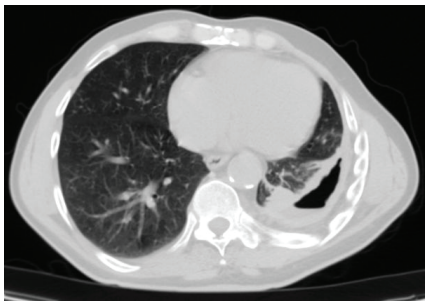

Resim 2: Toraks tomografi kesintinde, sol alt zonda icinde hava-sivi seviyesi olan lezyon ve plevral kalinlasma gorulmektedir.

2013 Eylul Toraks Tomografisi Birinci Kesit

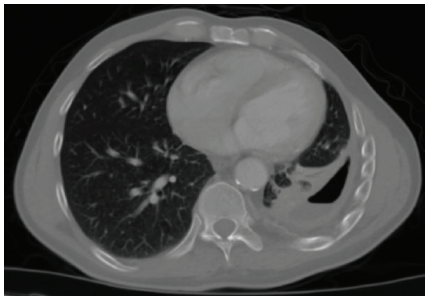

Resim 3: Onceki tomografi ile belirgin fark gostermeyen bu kesitte, plevral kalinlasma ve icinde mayi barindiran lezyon gorulmektedir.

2013 Eylul Toraks Tomografisi Ikinci Kesit

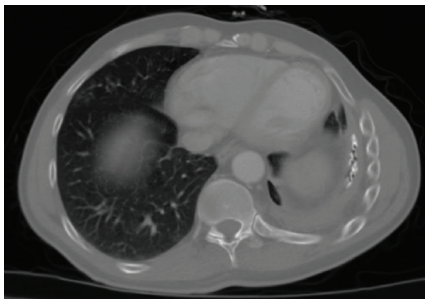

Resim 4: Bu kesitte, plevral kalsifikasyon daha net olarak gorulmektedir.

2014 Nisan Toraks Tomografisi

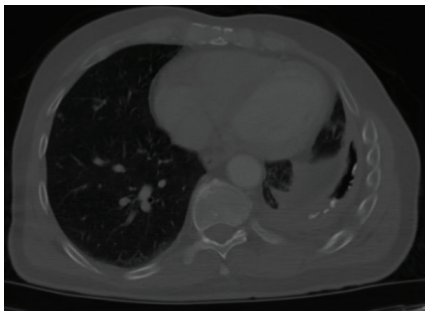

Resim 5: Devam eden kalsikasyon ve plevral kalinlasma, bu tomografide de gorulmustur ve bunun uzerine plevral biyopsi yapilmistir.

Mayis 2015 Toraks Tomografisi

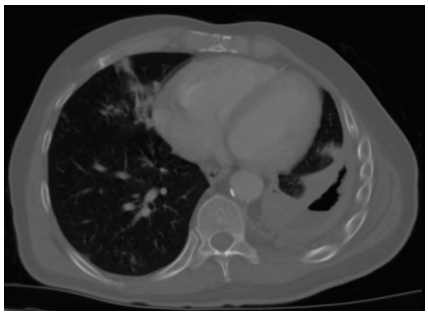

Resim 6: Onceki yillarla belirgin fark gorulmeyen tomografi kesiti verilmistir.

Mayis 2017 Toraks Tomografi Birinci Kesit

Resim 7: Onceki tomografilerle benzer bulgular iceren tomografi kesiti verilmistir.

Mayis 2017 Toraks Tomografi Ikinci Kesit

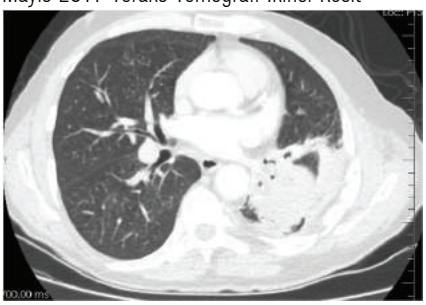

Resim 8: Hastanin Resim 7'de verilen tomografisinin baska bir kesiti verilmistir.

Post Lobektomi Posteroanterior Akciger Grafisi

Resim 9: Hastanin post reseksiyon kontrol posteroanterior grafisi.

# EP-312
# RETROMOLAR TRİGON SKUAMÖZ HÜCRELİ KANSERİ OLAN HASTADA BİLATERAL ŞİLOTORAKS

Susamber Dik Altintaş

Bülent Ecevit Üniversitesi, Göğüs Hastalıkları Ana Bilim Dalı, Zonguldak

Şilotoraks,duktus torasikusun bütünlüğünün travmatik veya nontravmatik olarak bozulması sonucu plevral boşlukta lenfatik sıvı birikmesiyle oluşur.Cerrahi prosedürler en sık travmatik nedeni oluştururken,nontravmatik nedenlerden en sık görüleni malignensilerdir. Hastalar genelde plevral sıvının mekanik etkilerine bağlı oluşan egzersiz intoleransı, dispne, yorgunluk gibi şikayetlerle başvururlar. Şilotoraksta efüzyon miktarı giderek arttığından solunum yetmezliği semptomları görülebilir.Uzun süreli lenf sıvısı kaybı olan şilotorakslı hastalarda çoğu zaman hipoproteinemi gelişir.Bu hastalarda lenf sıvısıyla birlikte T lenfosit kaybına bağlı olarak lenfopeni de vardır. Dolayısıyla bu hastaların immün sistemleri zayıflar.Sıvı görünümü genelde süt benzeridir,ancak seröz-seröanjinöz de olabilir.Genellikle eksudatiftir.Yüzde 78 kadarı unilateraldir.Bunların %67 si sağ taraflıdır.Plevral sıvıda trigliserid >110 mg/dl ve kolesterol/trigliserit <1 olması ile şilotoraks tanısı konulur.Ancak tüm şilotoraksların %15 inde plevral sıvı trigliseriti 50-110 mg/dl,%3'ünde <50 mg/dl olabilir. 28 yaşında kadın hasta,gittikçe artan nefes darlığı şikayetiyle başvurdu.Hasta dış merkezde metastatik tedaviye yanıtsız retromolar trigon orijinli karsinom ile takipliydi.Yüz,ağız içi,boyun,göğüs duvarı tümöral oluşumla infiltreydi.Üst solunum yolları tümör ile infiltre olduğundan hastanın trakeostomisi;beslenmesini sağlamak amacıyla gastrostomisi mevcuttu.Fizik muayenede bilateral alt zonlarda solunum sesleri azalmıştı ve matite mevcuttu.Akciğer grafide bilateral plevral efüzyon ve mediastende genişleme izlendi.Hasta hipoksik ve dispneik idi.Hastaya sağ hemitorakstan torasentez yapıldı.Hastanın yapılan ilk torasentezinde aspire edilen sıvı süt benzeri görünümdeydi.Plevral sıvı kolesterol:67mg/dl,trigliserit:68mg/dl,total protein:2,6g/dl,albümin:1,2g/dl,glukoz:132mg/dl,Laktatdehidrogenaz:1590U/L ölçüldü.Hastanın hipoproteinemisi ve lenfopenisi vardı. Hastaya öncelikle sağ tüp torakostomi uygulandı ve süt benzeri beyaz renkli drenajı oldu.Şilotoraksların %15 inde plevral sıvı trigliseriti 50-110 mg/dl olabileceğinden ve hastanın kliniği göz önünde bulunduruluğunda hastanın plevral sıvısının şilotoraks olması ile ilgili şüphemiz yüksek olduğundan hastanın enteral beslenmesi kesildi.Hastaya ikinci torasentez yapılması planlandı.Daha sonra yapılan ikinci torasentez plevral sıvı kolesterol:48mg/dl,trigliserit:120mg/dl,glukoz:75mg/dl,laktatdehidrogenaz:738U/L,albümin:0,9mg/dl,total protein:1,9mg/dl ölçüldü.Plevral sıvı kültüründe üreme olmadı,gram boyamada mikroorganizma saptanmadı ve wright boyamada %90 mononükleer hücre hakimiyeti izlendi.Çekilen toraks tomografisinde yaygın mediastinal lenfadenopati ve bilateral plevral sıvı izlendi.Hastaya sol hemitoraksa da tüp torakostomi uygulandı.Sol tüp torakostomiden plevral sıvı drenajının azalması üzerine sol plörödez uygulanıp göğüs tüpü çekildi.Hastanın tedavi ve takibi devam etmektedir. Bu vakada da olduğu gibi nadir de olsa şilöz sıvılar bilateral olmakta ve trigliserit düzeyi 110 mg/dl'in altında saptanabilmektedir. Şilotorakstan şüphelenilen olgularda yapılabiliyorsa şilomikron saptanması açısından lipoprotein elektroforezi yapılması önerilmektedir. Yapılamadığı durumlarda vakamızda da olduğu gibi ikinci torasentezin tanıya katkısı olabilir.

**Anahtar Kelimeler:** bilateral şilotoraks, plevral efüzyon, malignite

Akc grafi

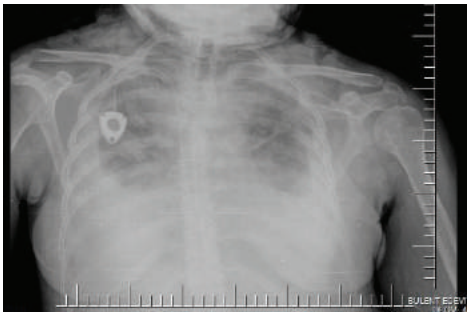

Hastanın geliş akciğer grafisi

Toraks bt

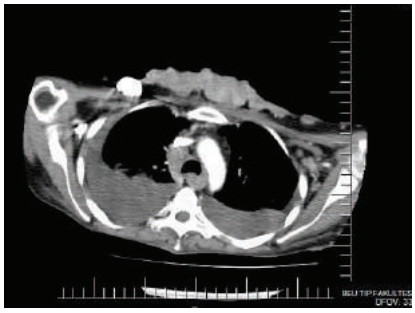

Hastanın toraks btsinden bir kesit

# EP-313
# MDR TÜBERKÜLOZ PLÖREZİ/AMPİYEM NEDENLİ BİLATERAL DEKORTİKASYON OLGUSU

Deniz Sansar, Yunus Seyrek, Levent Cansever, Mehmet Ali Bedirhan, Mediha Gönenç Ortaköylü

Sağlık Bilimleri Üniversitesi, Yedikule Göğüs Hastalıkları Ve Göğüs Cerrahisi SUAM, 3. Cerrahi Kliniği

**GİRİŞ-AMAÇ:** Geçikmiş ampiyem olgularında tüp torakostomiye rağmen hastaların bir kısmında akciğerler tam ekspanse olamaz.Burada visseral ve paryetal plevra üzerinde oluşan peel tabakalarının (korteks) akciğer ekspansiyonu engellediğini görürüz. Bu durum trapped lung,hapsolmuş akciğer olarak adlandırılmaktadır. Tüberküloz (Tbc) olgularında tedavi bittikten sonra görülen bu durum dekortikasyon ile tedavi edilebilmektedir. Bu operasyonla kalınlaşmış pariyetal plevra ve akciğer parenkimi üzerinde ve oluşan korteks çıkarılarak, akciğerin yeniden ekspanse olması ve solunum fonksiyonlarının düzelmesi sağlanır. Bu olgumuzda Tuberküloz ampiyem sonrası sol hemitoraksa dekortikasyon uygulamış olan hastada, yaklaşık 4 yıl sonra multi drug rezistans (MDR) tbc tanısı konulması sonrası medikal tedavi sonrasında gelişen fibrotoraks nedeniyle bu kez sağ hemitoraksa dekortikasyon uygulandı. Tüberküloza bağlı olarak bilateral metakron dekortikasyon ameliyatı yapılan hasta, ilginç olması yanında olası mekanizma ile birlikte sunuldu.

**OLGU SUNUMU:** İlk kez 07-2012 de Solda Tbc Plörezi tanısı alan 24 yaşında erkek hastaya, 4 lü tedavi başlandı. Inh (İzoniazid) ve Rif (Rifampisin) ile idame tedaviye geçildi. Yedi aylık tedavi sonrası 02-2013 de ilaçsız takibe alınan hastada sol fibrotoraks nedeniyle şubat 2013 de sol dekortikasyon uygulandı (Resim 1 ). Kontrolde 07-2013 de bu defa sağda plörezi saptanması üzerine tekrar 3 ay 4 lü tedavi alan hastada, inh ve rif ile idame teadvisine devam edildi. Dokuz aylık tedavi sonrası tedavi sonlandırıldı. Daha sonra takiplerinde sağda plevral effüzyonu olan hastaya torasentez yapıldı nonspesifik bulundu. Plevra biyopsisi planlandı ancak hasta kabul etmedi. Aralık 2016 da effüzyonda artış tespit edilen hasta sağ plevral effüzyon tanısı ile kliniğimize yatırılarak tüp torakostomi uygulandı ( Resim 2 ). Plevral mayı ARB (+) pozitif bulundu. Hastaya yapılan bronkoskopi de kültür ve lavaj ARB(--) negatif bulundu. Ocak 2017 de hastanemizde yapılan direnç testlerinde Inh, Rif, etambutol'a (emb) direnç tespit edildi. ARB (+) liği devam etti. Direnç testleri ile 02-2017 de TULSA (Tüberküloz Laboratuvar Sürveyans Ağı): Inh,rif,emb,etionamid dirençli tespit edildi. Kinolon ve Aminoglikozit duyarlılığı saptanan hasta MDR tbc tanısıyla tedavi rejimi olarak pirazinamid,etambutol, avelox, pas, siklocap, klofazimin, amikasin başlandı. Superenfeksiyonu da tespit edilen hastada uygun antibiyoterapi tedavisi de eklendi. Yaklaşık 2 ay sonra ARB negatifliği görüldü. Sağ hemitoraksta fibrotoraks, volümde azalma nedeniyle hastaya dekortikasyon planlandı. Temmuz 2017de tedavinin 7. ayında Sağ dekortikasyon operasyonu yapılan hasta komplikasyonsuz şifa ile taburcu edildi ( Resim 3 ).

**SONUÇLAR:** Tüberküloz plörezi ve ampiyem sonucu fibrotoraksa bağlı hemitoraksta küçülme, solunum fonksiyonlarında azalma görülebilmektedir. Sonradan MDR tbc tanısı alan bu hastamızda karşı tarafta yeni gelişen fibrotoraks tedavisinde de dekortikasyon uyguladık. Preop döndemde en az 6 haftalık ARB negatifliği sağlanan hastalarda güvenle dekortikasyon operasyonları yapılabilir. ARB negatifliliğinin yanında bir istenilen özellik te, parankimal konsolidasyonların iyileşmesidir. Plevra tüberkülozu, primer akciğer tüberkülozunun komplikasyonu olarak karşımıza çıkabildiği gibi, reaktivasyon tipi akciğer tüberkülozunun komplikasyonu olarak da akciğer dışı tüberkülozla birlikte görülen plöreziler ve pnömotoraks ile birlikte görülen kronik ampiyem olarak da karşımıza çıkabilir. Bir çok olguda primer enfeksiyona bağlı tüberküloz plörezilerde tedavisiz iyileşme görülür fakat bu olguların %65'inde 5 yıl içinde aktif tüberküloz gelişebilir. Olgumuzda ilk plevral efüzyonun primer akciğer tüberkülozunun komplikasyonu olduğu dirençli basil ile enfeksiyonu sonucu olduğu için daha sonra muhtemelen reaktivasyon pulmoner tüberküloz nedeni ile karşı akciğerde efüzyon geliştiği düşünülmüştür.

**Anahtar Kelimeler:** Dekortikasyon, tüberküloz, ampiyem, mdr, bilateral

resim 1

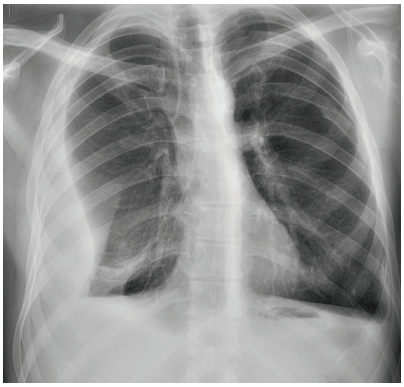

Sağ dekortikasyon preop akciğer grafisi

resim 2

Postoperatif pa akciger grafisi

# EP-314
# MULTİPL SKLEROZ HASTLARINDA SİGARA KULLANIMININ DİSPNE, YORGUNLUK, FONKSİYONEL DÜZEY VE SEDANTER DÜZEYE ETKİSİ

Rıdvan Aktan[1], Sevgi Özalevli[2]

[1]İzmir Ekonomi Üniversitesi, Sağlık Meslek Yüksek Okulu, İzmir
[2]Dokuz Eylül Üniversitesi, Fizik Tedavi ve Rehabilitasyon Yüksek Okulu, İzmir

**AMAÇ:** Multipl Skleroz (MS) hastalarında sigaranın algılanan dispne şiddeti, yorgunluk şiddeti, günlük yürüme mesafesi ve bireyin sedanter düzeyi üzerine etkisini incelemektir.

**METHOD:** İzmir MS derneğine üye olan 135 MS tanısı almış hastaya e-mail yoluyla anket gönderildi. Hastalar sigara içen (n=68) ve içmeyen (n=67) olmak üzere iki gruba ayrıldı. Hastaların demografik bilgileri kaydedildi. Solunum şikayetleri (dispne, öksürük, balgam ve diğer…) ve bunlarla ilgili hastaneye başvuru durumları soruldu. Algılanan dispne şiddetleri mMRC skalası ile değerlendirildi. İstirahat ve efor sırasında algılanan dispne ve yorgunluk şiddetleri ise mBORG skalası ile değerlendirildi. Hastaların fonksiyonel düzeyleri; günde ortalama yürüme mesafeleri, ortalama oturma süreleri (TV karşısında oturma, kitap okuma vb.), aktivite yapmadıkları toplam süre sorgulanarak değerlendirildi.

**BULGULAR:** Sigara içen grubun yaş ortalaması 39.18 ± 10.33, içmeyen grubun 36.75 ± 12.22 (p=0.21) idi. Sigara içen gurubun EDSS skoru ortalaması 2.85 ± 0.75, içmeyen grubun 2.96 ± 1.03 (p=0.48) idi. Gruplar arasında yaş, boy, kilo, BKİ, cinsiyet, EDSS skorları, teşhisi konulmuş solunum ve/veya kalp hastalığı açısından istatistiksel olarak anlamlı bir fark saptanmadı (p>0.05). Sigara içen grupta, öksürük (p=0.04), balgam (p=0.01), dispne (p=0.79) şikayet oranı içmeyenlere göre daha yüksek bulundu. Sigara içen grupta solunumsal şikayetler nedeniyle hastaneye başvuru oranı daha yüksekti (p=0.01). Algılanan efor dispne şiddetinin ve yorgunluk şiddetinin sigara içen grupta içmeyenlere göre daha fazla olduğu saptandı (p<0.001). mMRC'ye göre sorgulanan dispne şiddetinin iki grupta anlamlı derecede farklı olduğu bulundu (sigara içen grubun ortalaması 1.84 ± 0.97, içmeyen grubun 0.64 ± 0.51, p<0.001). Ortalama yürüme mesafesi 384.71 ± 235.57 olan sigara içen grubun yüksek düzeyde sedanter olduğu tespit edildi. Düşük düzeyde sedanter olduğu bulunan sigara içmeyen grup yürüme mesafesi ortalaması 993.28 ± 605.40 idi. Genel olarak fonksiyonel kapasite açısından iki grup arasında içmeyenler lehine istatistiksel olarak anlamlı fark bulundu (p<0.001).

**SONUÇ:** MS hastalarında sigara içiciliğinin yüksek oranda olması dikkat çekicidir. Bir çok yönden yetersizliği olan bu hastalarda sigaranın solunumsal problemler yaratarak hastaların zaten azalmış olan fonksiyonel düzeylerini daha fazla azalttığı kanıtlanmıştır. Araştırmamız konuyla ilgili farkındalık oluşturarak, ms hastaları, hasta yakınları ve ilgili tüm sağlık çalışanlarının bilgilendirilmesi gerektiğini düşünmekteyiz. Ms hastalarında sigarayla mücadelenin hastalığın kliniğini olumlu etkileyeceği aşikardır.

**Anahtar Kelimeler:** Multipl skleroz, MS, solunum, yorgunluk, sigara

Grupların demografik ve klinik özelliklerinin karşılaştırılması

| | Sigara içen (n=68) | Sigara içmeyen (n=67) | |
|---|---|---|---|
| | ortalama ± S | ortalama ± S | p |
| Yaş, yıl | 39.18 ± 10.33 | 36.75 ± 12.22 | 0.21 |
| Boy, metre | 1.68 ± 0.08 | 1.66 ± 0.08 | 0.23 |
| Kilo, kg | 68.62 ± 13.50 | 66.88 ± 13.96 | 0.46 |
| BKİ, kg/m2 | 24.28 ± 4.30 | 24.05 ± 4.07 | 0.75 |
| EDSS | 2.85 ± 0.75 | 2.96 ± 1.03 | 0.48 |

BKİ: Beden kitle indeksi, EDSS: Expanded Disability Status Score, anlamlılık: $p<0.05$

Grupların dispne, yorgunluk ve günlük yürüme mesafelerinin karşılaştırılması

| | Sigara içen (n=68) | Sigara içmeyen (n=67) | |
|---|---|---|---|
| | ortalama ± S | ortalama ± S | p |
| mMRC | 1.84 ± 0.97 | 0.64 ± 0.51 | <0.001 |
| İstirahat dispne, borg | 0.52 ± 0.50 | 0.54 ± 0.50 | 0.79 |
| Efor dispne, borg | 4.82 ± 1.34 | 3.52 ± 2.50 | <0.001 |
| İstirahat yorgunluk, borg | 1.57 ± 0.72 | 1.69 ± 1.13 | 0.49 |
| Efor yorgunluk, borg | 4.91 ± 1.29 | 3.82 ± 2.68 | <0.001 |
| Yürüme, metre | 384.71 ± 235.57 | 993.28 ± 605.40 | <0.001 |

mMRC: modified Medical Research Council scale, anlamlılık:$p<0.001$

# EP-315
# ASTIM, SJÖGREN SENDROMU VE AİLEVİ AKDENİZ ATEŞİ TANILI KOMPLEKS BİR OLGUDA GÖĞÜS FİZYOTERAPİ PROGRAMININ ETKİNLİĞİNİN DEĞERLENDİRİLMESİ

Büşra Alkan[1], Sevgi Özalevli[2]

[1]KTO Karatay Üniversitesi, Sağlık Bilimleri Yüksekokulu, Fizyoterapi ve Rehabilitasyon Bölümü, Konya
[2]Dokuz Eylül Üniversitesi, Fizyoterapi ve Rehabilitasyon Yüksekokulu, İzmir

**GİRİŞ:** Sjögren sendromu ekzokrin bezleri birincil olarak etkileyen kronik inflamatuar otoimmun bir hastalıktır. Ailevi Akdeniz Ateşi (AAA) ise ataklarla seyreden, kalıtımsal otozomal geçişli kronik bir rahatsızlıktır. Sjögren sendromu olan hastalarda fiziksel kapasite, sağlıkla ilişkili yaşam kalitesi (SİYK) azalmış ve depresyon görülme sıklığı artmıştır. Söjgren sendromlu hastalarda aerobik egzersizin yorgunluk ve depresyon düzeyini azalttığı bilinmektedir. Bu hastalıklara ek olarak astım görülen genç hastada göğüs fizyoterapi programının akciğer fonksiyonları ve fiziksel kapasite üzerine etkilerini inceledik.

**METOD:** 23 yaşında AAA, Sjögren Sendromu, Astım tanılı, nonprodüktif öksürük ve paroksismal noktürnal dispne semptomlarına sahip, vücut kütle indeksi 25,1 kg/m olan hastanın solunum fonksiyon testi; spirometre, SİYK; SF-36 Kısa Form, depresyon düzeyi; Hastane Anksiyete ve Depresyon Ölçeği- HADÖ, fonksiyonel kapasitesi; 6 dakika yürüme testi- 6DKYT, dispne durumu; Medical Research Council Scale-MMRC ile değerlendirildi. Hastalığın seyrini takip edebilmek amacıyla Astım Kontrol Anketi (AKA) kullanıldı. Hastaya 8 hafta boyunca haftada 2 kez, 20-30 dakikalık seanslar halinde solunum kontrolü, torakal ekspansiyon egzersizleri, diyafragmatik solunum egzersizleri, Aktif Solunum Teknikleri Döngüsü uygulandı. Ev programı kapsamında orta şiddette yürüyüş ve postür egzersizleri önerildi.

**BULGULAR:** Fizyoterapist eşliğinde egzersiz programına düzenli katılan hastanın ev programını uygulamadığı tespit edildi. 8 haftalık izlem sonrası hastanın solunum fonksiyon testi parametrelerinde değişiklik olmadığı, HADÖ sonucu depresyon ve anksiyete skorunda, SİYK ve alt parametrelerinde gelişme olduğu, 6 DKYT sonucu yürüme mesafesinde değişiklik olmadığı, ancak yürüme sırasında daha az nefes darlığı çektiği bulundu (Tablo 1). Fizyoterapi öncesi AKA skoru 12 puan iken tedavi sonrası 29 puan olarak saptandı. Öksürük şikayetlerinin azaldığı, son iki haftada paroksismal noktürnal dispnenin ise oluşmadığı belirlendi.

**SONUÇ:** Sistemik tutulumu bulunan AAA, sjögren sendromu gibi hastalıklarda pulmoner rehabilitasyon hastanın sağlıkla ilişkili yaşam kalitesini, depresyon düzeyini iyileştirmektedir. Astım tanılı hastada, ağırlıklı olarak solunum egzersizlerinden oluşan basit göğüs fizyoterapi programın bile hastalığın kontrolünde ve semptomların azaltılmasında etkili olduğu görülmektedir. Solunum egzersizleri ile hastalığın kontrolü artmış, buna bağlı olarak depresyon ve anksiyete düzeyinin azaldığı düşünülmektedir. Programımıza ek olarak kapsamlı bir egzersiz programıyla bu hastanın spirometrik değerlerinin ve fonksiyonel kapasite düzeyinin de geliştirilebileceğini düşünmekteyiz.

**Anahtar Kelimeler**: astım, göğüs fizyoterapisi, dispne, depresyon, yaşam kalitesi

Tablo 1: Göğüs fizyoterapisi öncesi ve sonrası Spirometre, SF-36, 6DKYT, HADÖ değerleri

| | Göğüs Fizyoterapisi Öncesi | Göğüs Fizyoterapisi Sonrası |
|---|---|---|
| SF-36 KISA FORM | | |
| Fiziksel Fonksiyon | 50 | 95 |
| Fiziksel Rol Güçlüğü | 12.5 | 5 |
| Emosyonel Rol Güçlüğü | 33.3 | 0 |
| Enerji / Canlılık / Vitalite | 30 | 50 |
| Ruhsal Sağlık | 36 | 36 |
| Sosyal İşlevsellik | 37.5 | 50 |
| Ağrı | 67.5 | 90 |
| Genel Sağlık Algısı | 35 | 60 |
| SPİROMETRE | | |
| FVC | 2.06 | 2.29 |
| FEV 0.5 | 1.84 | 2.21 |
| FEV 1.0 | 2.01 | 2.02 |
| FEV 0.5/FVC % | 88 | 97 |
| FEV 1.0/FVC % | 99 | 99 |
| 6 DAKİKA YÜRÜME TESTİ | | |
| Yürüme Mesafesi, metre | 540.6 | 541.8 |
| Modifiye Borg Skalası | 1 | 1 |
| Dispne (MMRC) | 2 | 0 |
| Hastane Anksiyete ve Depresyon Ölçeği (HADÖ) | | |
| Anksiyete | 8 | 7 |
| Depresyon | 8 | 6 |

# EP-316
# MULTİPL SKLEROZ HASTALARINDA GÖVDE STABİLİZATÖR KAS KUVVETİ VE ENDURANSININ SOLUNUM PARAMETRELERİYLE İLİŞKİSİ

Elif Tuğba Dönmez[1], Sevgi Özalevli[2], Aylin Özgen Alpaydın[3], Egemen İdiman[4]

[1]Dokuz Eylül Üniversitesi Sağlık Bilimleri Enstitüsü, İzmir
[2]Dokuz Eylül Üniversitesi Fizik Tedavi ve Rehabilitasyon Yüksekokulu, İzmir
[3]Dokuz Eylül Üniversitesi, Göğüs Hastalıkları Anabilim Dalı, İzmir
[4]Dokuz Eylül Üniversitesi, Nöroloji Anabilim Dalı, İzmir

**AMAÇ:** Multipl Skleroz (MS) hastalarında gövde stabilizatör kas kuvveti ve enduransının solunum parametreleriyle ilişkisini incelemek ve sağlıkla ilgili yaşam kalitesi, fonksiyonel düzey ve yorgunluk düzeyi ile ilişkisini karşılaştırarak yorumlamaktır.

**YÖNTEM:** 21 MS hastası; Expanded Disability Status Skala (EDSS) skorlarına göre Grup A (0<EDSS<5) ve Grup B (5≤EDSS≤6) olarak ayrıldı. Hastaların gövde stabilizatör kas kuvvetleri dinamometreyle, solunum fonksiyonları spirometre ile değerlendirildi. Hastalığa özgü yaşam kalitesi; Multiple Skleroz Quality of Life, yorgunluk; Fatigue Impact Skala ve Fatigue Severity Skala, fonksiyonel değerlendirme; 6 dakika yürüme testi ve tekrarlı sit to stand test, dispne şiddeti; Modifiye Medical Research Council Dispne Skalası ile değerlendirildi. İstirahat ve efor sırasındaki dispne Borg değerleri kaydedildi.

**BULGULAR:** Grup B'nin gövde stabilizatör kas kuvvetleri Grup A'ya göre daha zayıftı. Grup B' de, zorlu vital kapasite (FVC), FVC%, tepe akım hızı (PEF), PEF%, maksimum ekspiratuar basınç (MEP) değerleri Grup A ile karşılaştırıldığında anlamlı derecede azalmıştı (p≤0.05). MEP%; her iki grupta da azalmıştı (Grup A; 34.11±6.85, Grup B; 25.42±9.77). Her iki grupta da efor dispne şiddeti istirahat dispne şiddetine göre daha yüksekti (p≤0.05). Solunum fonksiyonları; iki grupta da abdominal oblikler, rektus abdominis ve erektor spina kas kuvvetleriyle, ayrıca Grup A'da sternokleidomastoideus, latissimus dorsi, pektoral kas kuvvetleriyle anlamlı derecede ilişkiliydi (p≤0.05). Yürüme mesafesi Grup A'da 313.33m±78.78 m, Grup B'de 196.36m±99.15 m'di. Yorgunluk skorları latissimus dorsi, abdominal oblikler, rektus abdominis ve erektör spina kas kuvvetiyle ilişkiliydi (p≤0.05).

**SONUÇ:** MS hastalarında gövde stabilizatör kas kuvvet ve enduransındaki azalma, erken dönemden itibaren görülen solunum fonksiyonlarındaki bozulmaya katkı sağlamakta, fonksiyonel düzeyi ve sağlıkla ilişkili yaşam kalitesini azaltmakta, algılanan yorgunluk şiddetini arttırmaktadır.

**Anahtar Kelimeler:** Multipl skleroz, gövde stabilizasyonu, solunum, stabilizatör kaslar, yardımcı solunum kasları

Grupların Klinik Özellikleri

| Grupların Klinik Özellikleri | | | |
|---|---|---|---|
| | Grup A X±SD | Grup B X±SD | p |
| Hastalık Süresi, (yıl) | 13.33±7.81 | 16.67±8.74 | 0.48 |
| EDSS Skoru | 2.11±0.42 | 5.59±0.47 | 0.00 |
| mMRC | 0.78±0.83 | 1.00±0.85 | 0.55 |
| İstirahat Dispne, Borg Değeri | 1.00±0.00 | 1.42±0.67 | 0.61 |
| Efor Dispne, Borg Değeri | 2.78±0.83 | 3.83±2.89 | 0.28 |
| Efor-İstirahat dispne şiddeti farkı | 1.78±1.99*p1 | 2.42±1.73*p2 | 0.46 |
| Sigara Tüketimi, (paket x yıl) | 14.33±7.87 | 20.83±9.39 | 0.20 |

X: Ortalama, SD: Standart Sapma, mMRC: Modifiye British Medical Research Council, EDSS: Expanded Disability Status Scale
*Gruplar arasındaki ortalamanın anlamlılık değeri (p1=0.03, p2=0.01)

Sigara İçme Oranı

Grafik 3. Grup A'da Sigara İçme Oranı

Grafik 4. Grup B'de Sigara İçme Oranı

EDSS'si Düşük Grubun (Grup A) Gövde Kas Kuvvet Değerlerinin Solunum Fonksiyon Test Sonuçlarıyla İlişkisi

| n=9<br>r/p | FVC % | FEV1 % | FEV1/ FVC | PEF % | FEF25-75 % | MIP | MEP |
|---|---|---|---|---|---|---|---|
| SCM, kg | 0.74<br>0.02* | 0.69<br>0.04* | -0.74<br>0.02* | 0.20<br>0.61 | 0.09<br>0.82 | 0.34<br>0.37 | 0.45<br>0.23 |
| Kavrama kuvveti, kg | 0.28<br>0.47 | 0.35<br>0.36 | -0.52<br>0.15 | 0.02<br>0.95 | 0.17<br>0.66 | 0.39<br>0.30 | 0.47<br>0.21 |
| Deltoid (orta), kg | 0.25<br>0.53 | 0.32<br>0.40 | -0.30<br>0.43 | 0.42<br>0.26 | 0.07<br>0.85 | 0.10<br>0.81 | 0.30<br>0.44 |
| Latissimus dorsi, kg | 0.56<br>0.12 | -0.71<br>0.03* | -0.36<br>0.35 | 0.66<br>0.05* | 0.26<br>0.50 | 0.33<br>0.39 | 0.75<br>0.02* |
| Serratus anterior,kg | 0.10<br>0.80 | 0.18<br>0.64 | -0.41<br>0.27 | 0.27<br>0.49 | -0.07<br>0.86 | -0.07<br>0.85 | 0.11<br>0.78 |
| Pektoral Kaslar, kg | 0.14<br>0.72 | 0.07<br>0.85 | -0.66<br>0.05* | 0.01<br>0.99 | -0.47<br>0.20 | -0.34<br>0.37 | -0.21<br>0.59 |
| Quadriceps femoris,kg | -0.03<br>0.93 | -0.13<br>0.75 | -0.45<br>0.23 | -0.26<br>0.50 | -0.44<br>0.24 | -0.28<br>0.47 | -0.20<br>0.60 |
| Quadraus lumb., kg | 0.54<br>0.13 | 0.55<br>0.12 | -0.24<br>0.53 | 0.52<br>0.15 | 0.04<br>0.93 | 0.17<br>0.66 | 0.54<br>0.14 |
| Oblik kaslar, kg | 0.33<br>0.39 | 0.21<br>0.60 | -0.70<br>0.04* | 0.04<br>0.92 | -0.44<br>0.23 | -0.19<br>0.62 | 0.05<br>0.91 |
| Rektus abd., kg | 0.18<br>0.64 | 0.00<br>0.99 | 0.73<br>0.03* | -0.17<br>0.66 | -0.60<br>0.09 | -0.57<br>0.11 | -0.23<br>0.55 |
| Erektor spina, kg | 0.12<br>0.76 | -0.17<br>0.66 | -0.69<br>0.04* | -0.39<br>0.29 | 0.84<br>0.01** | -0.75<br>0.02** | -0.55<br>0.13 |

EDSS'si Yüksek Grubun (Grup B) Gövde Kas Kuvvet Değerlerinin Solunum Fonksiyon Test Sonuçlarıyla İlişkisi

| n=12<br>r/p | FVC% | FEV1 % | FEV1/ FVC | PEF % | FEF25-75 % | MIP | MEP |
|---|---|---|---|---|---|---|---|
| SCM, kg | 0.53<br>0.10 | 0.25<br>0.47 | -0.05<br>0.89 | -0.23<br>0.50 | 0.15<br>0.67 | -0.37<br>0.27 | -0.03<br>0.93 |
| Kavrama kuvveti, kg | 0.02<br>0.94 | -0.02<br>0.94 | -0.07<br>0.83 | 0.03<br>0.94 | 0.10<br>0.75 | 0.11<br>0.73 | 0.01<br>0.99 |
| Deltoid (orta), kg | -0.10<br>0.77 | 0.56<br>0.07 | 0.11<br>0.75 | 0.48<br>0.13 | 0.23<br>0.50 | 0.32<br>0.33 | 0.52<br>0.10 |
| Latissimus dorsi, kg | 0.39<br>0.23 | 0.31<br>0.24 | 0.01<br>0.99 | 0.29<br>0.39 | 0.10<br>0.76 | 0.35<br>0.46 | 0.43<br>0.23 |
| Serratus ant., kg | 0.18<br>0.60 | 0.22<br>0.51 | -0.09<br>0.79 | -0.10<br>0.76 | 0.01<br>0.98 | -0.40<br>0.23 | 0.07<br>0.85 |
| Pektoral kaslar, kg | 0.45<br>0.17 | 0.65<br>0.03* | -0.05<br>0.88 | 0.04<br>0.90 | 0.28<br>0.40 | -0.02<br>0.95 | 0.23<br>0.50 |
| Quad. femoris,kg | -0.18<br>0.60 | -0.17<br>0.62 | 0.06<br>0.86 | 0.43<br>0.18 | 0.01<br>0.97 | 0.15<br>0.66 | 0.12<br>0.72 |
| Quadratus lumb., kg | -0.19<br>0.57 | -0.07<br>0.84 | 0.27<br>0.42 | -0.04<br>0.90 | 0.30<br>0.37 | -0.12<br>0.72 | -0.04<br>0.91 |
| Oblik kaslar, kg | 0.49<br>0.12 | 0.39<br>0.24 | -0.20<br>0.56 | 0.59<br>0.05* | 0.06<br>0.85 | 0.24<br>0.48 | 0.38<br>0.25 |
| Rektus abd., kg | 0.57<br>0.07 | 0.36<br>0.28 | -0.28<br>0.41 | 0.54<br>0.03* | 0.00<br>0.99 | -0.06<br>0.86 | 0.27<br>0.42 |
| Erektor spina, kg | 0.00<br>0.99 | 0.44<br>0.18 | 0.45<br>0.16 | 0.42<br>0.20 | 0.59<br>0.06 | 0.45<br>0.13 | 0.58<br>0.03* |

# EP-317
# SOLUNUM PAREMETELERİ VE SKAPULAR DİZKİNEZİ ARASINDAKİ İLİŞKİSİNİN İNCELENMESİ

Elif Develi, Ebru Kaplan, Rasmi Muammer

Yeditepe Üniversitesi, Fizyoterapi ve Rehabilitasyon Bölümü, İstanbul

**GİRİŞ:** Skapular diskinezi, skapulanın dinlenme ve senkronize hareketleri sırasında pozisyonundaki bozukluklar olarak tanımlanmaktadır. Skapular diskinezinin skapulatorasik kaslardaki zayıflık nedeniyle meydana geldiği bildirilmiştir. M.trapezius üst parçasının artmış kas aktivasyonu, inspirasyonda görev alan M. Serratus Anterior ve M.trapezius alt parçasının kas kontrolündeki azalmanın skapular hareketteki bozukluklara sebep olabileceği gösterilmiştir. Ayrıca özellikle üst gövde postüral değişiklikleri ve deformasyonlarının göğüs mobilitesi ve respiratuvar mekanizmayı etkilediği düşünülmektedir. Bu çalışmada ki amacımız skapular disfonksiyon ve solunum paremetreleri arasındaki ilişkiyi incelemektir.

**GEREÇ-YÖNTEM:** Bu çalışmaya gönüllü olarak katılmayı kabul eden 22(5 erkek 17 kadın; 22.95±0.57 yıl) sedanter birey dahil edilmiştir. Olguların sosyodemografik özellikleri(cinsiyet, yaş, boy, kilo, anne-baba eğitim durumu, gelir düzeyi) ve genel sağlık durumları anketle sorgulanmıştır. Olguların dispne seviyeleri Modified Medical Reserach Council Dispne Skalası (MMRC), pulmoner fonksiyonları spirometre ve göğüs kafesi hareketliliği ise mezura kullanılarak değerlendirilmiştir. Skapular diskinezi değerlendirmesinde ise skapular kayma testi kullanılmıştır.

**BULGULAR:** Çalışmamızda dinlenme pozisyonunda skapular diskinezisi olan bireylerin oranı %45,5 (n=10) ve skapular diskinezisi olmayan olguların oranı ise %54,5'tir (n=12). Skapular diskinezisi olan ve olmayan olguların MMRC skorları arasında fark yoktur. Pulmoner fonksiyonlarda ise Fonsiyonel Vital Kapasite(FVC) değeri istatistiksel olarak skapular diskinesizi olmayan bireylerde daha yüksektir ($p<0.05$) (Tablo 1). Göğüs kafesi hareketliliği ise skapualar diskinesizi olan bireylerde istatistiksel olarak anlamlı derecede azalmıştır($p<0.05$)(Tablo 2).

**TARTIŞMA:** Çalışmamızda skapular diskinezisi olan bireylerdeki FVC değeri ve göğüs kafesi hareketliliği azalmıştır. Skapular pozisyondaki bozuklukların kaslar ve skapulotorasik eklem bağlantıları ile torakal bölgede özellikle inspirasyon ve ekspirasyon mekanizmaları üzerinde olumsuz etkileri olacağını düşünmekteyiz.

**Anahtar Kelimeler:** dispne, skapular diskinezi, solunum parametreleri

Skapular Diskinezisi Olan ve Olmayan Bireylerin MMRC Seviyelerinin Karşılaştırılması

| | | Skapular Diskinezisi Olan (n=10) | | Skapular Diskinezisi Olmayan (n=12) | | p | x |
|---|---|---|---|---|---|---|---|
| | | n | % | n | % | | |
| MMRC | Evre 1 | 4 | 40.0 | 8 | 66.7 | 0.21 | 1.564 |
| | Evre 2 | 6 | 60.0 | 4 | 33.3 | | |
| | Evre 3 | 0 | 0 | 0 | 0 | | |
| | Evre 4 | 0 | 0 | 0 | 0 | | |

MMRC: Modified Medical Research Council Dispne Skalası

Skapular Diskinezisi Olan ve Olmayan Bireylerin Pulmoner Fonksiyon ve Göğüs Kafesi Hareketliliğinin Karşılaştırılması

| | Skaupular Diskinezi Olan (n=10) | Skapular Diskinezisi Olmayan (n=12) | p | t |
|---|---|---|---|---|
| | Ort±SD | Ort±SD | | |
| FEV1 (L) | 87.75±8.70 | 89.33±15.55 | 0.30 | -0.76 |
| FVC (L) | 88.30±6.36 | 96.02±12.44 | 0.04 | 2.14 |
| FEV1/FVC (L) | 94±8.96 | 97.50±8.54 | 0.41 | -0.82 |
| Aksillar Göğüs Kafesi Hareketliliği (cm) | 4.54±1.87 | 6.48±1.54 | 0.04 | 2.15 |
| Xiphoid Göğüs Kafesi Hareketliliği (cm) | 3.07±1.55 | 7.24±5.00 | 0.02 | 2.47 |
| Subcostal Göğüs Kafesi Hareketliliği (cm) | 5.52±2.55 | 5.28±3.33 | 0.68 | 1.93 |

FEV1: 1. Saniyedeki Zorlu Ekspirasyon FVC: Zorlu Vital Kapasite FEV1/FVC: Tiffeneau indeksi

# EP-318
# PEKTORALİS KAS GERME VE KAS ENERJİ TEKNİĞİNİN SOLUNUM PARAMETRELERİ ÜZERİNE ETKİSİ

Rasmi Muammer, Ebru Kaplan, Elif Develi

Yeditepe Üniversitesi, Fizyoterapi ve Rehabilitasyon Bölümü, İstanbul

**GİRİŞ:** Postür bozukluğu ve özellikle pectoralis kasının kısalığı göğüs mobilitesini ve respiratuar mekanizmayı etkilediği düşünülmektedir. Pektoralis major kasının fonksiyonel reaktivasyonu için farklı teknikler kullanılmaktadır ve germe tekniği kullanılan yöntemlerden biridir. Bu çalışmada farklı açılarda pekroralis majorun germesi ve solunum paremteleri üzerine etkisi incelenmiştir.

**GEREÇ-YÖNTEM:** Pektoralis major kas kısalığı olan 22 sağlıklı kişi çalışmaya dahil edilmiştir. Kası germek için iki farklı teknik kullanılmıştır. Birinci gruba (n=11) statik germe supin pozisyonda 45, 90, 135 derecelik açılarda 30 saniye süreyle uygulanmıştır. İkinci gruba (n=11) kas germe tekniğine ek olarak kas enerji tekniği supin pozisyonda 5 saniye boyunca kolu önce adduksiyon ve elevasyona getirerek kasta kuvvet sağladıktan hemen sonra 30 saniye süreyle horizontal olarak germe uygulandı. Solunum paremetleri uygulama öncesi ve sonrası Mirdoc, Spiro spirometre cihazıyla değerlendirildi.

**BULGULAR:** Her iki grupta % FEV1, % FVC, % FEV1 / FVC parametrelerinin istatistiksel olarak anlamlı bir artış sağlanmıştır ($p < 0.05$)(Tablo 1). Gruplar arasında karşılaştırma yapıldığında kas enerji tekniği uygulanan kişilerin respiratuar fonksiyonlarında daha anlamlı artış sağlanmıştır ($p<0.05$)(Tablo 2).

**TARTIŞMA:** Solunum paremetrelerini birçok faktör etkilemektedir. Kas iskelet sisteminin respiratuar mekanizmayı etkilediği bilinmektedir. Pekroralis major postürü etkileyen önemli kaslardan biridir ve bununla birlikte solunum mekanizmasını da etkilemektedir. Bu çalışmada farklı açılarda ve farklı tekniklerle kası gererek solunum fonksiyonları değerlendirildi ve anlamlı fark bulundu. Literatürde bu çalışmaya benzer çalışmalara rastlanılmamıştır. Hasta populasyonunda solunum paremetrelerini iyilestirmeye yönelik farklı teknikler önerilmektedir.

**Anahtar Kelimeler:** germe, kas enerji tekniği, solunum parametreleri

Tablo 1.Statik Germe ve Kas Enerji Tekniği Uygulanan Grupların Spirometri Değerlerinin Karşılaştırılması

| | | SG (n=11) Ort±SD | p | t | KE (n=11) Ort±SD | p | t |
|---|---|---|---|---|---|---|---|
| FEV1 (L) | pre | 87.54±8.04 | 0.00 | -7.45 | 92.8±9.98 | 0.00 | -8.66 |
| | post | 95.63±8.10 | | | 103.6±9.83 | | |
| FVC (L) | pre | 95.81±5.45 | 0.00 | -5.12 | 95.5±6.6.48 | 0.00 | -4.98 |
| | post | 98.18±6.83 | | | 10.5±9.13 | | |
| FEV1/FVC | pre | 94.09±10.7 | 0.00 | -5.25 | 98.1±5.75 | 0.00 | -8.7 |
| | post | 102.18±7.49 | | | 108.6±6.59 | | |

SG: Statik germe tekniği uygulanan grup KE: Kas enerji tekniği uygulanan grup

Tablo 2.Statik Germe ve Kas Enerji Tekniği Uygulanan Grupların Spirometri Değerleri ve Göğüs Mobilitelerinin Karşılaştırılması

| | | SG (n=11) ort±SD | KE (n=11) ort±SD | p | t |
|---|---|---|---|---|---|
| Spirometri | flFEV1 (L) | 4.63±2.06 | 10.8±4.14 | 0.00 | -4.43 |
| | flFVC(L) | 3.54±2.29 | 9.00±5.98 | 0.01 | -2.82 |
| | fl(FEV1/FVC) | 5.36±3.38 | 5.36±3.38 | 0.00 | -3.23 |
| Göğüs Mobilitesi | flAksilla (cm) | 0.13±2.88 | 0.15±2.74 | 0.24 | -1.19 |
| | flXiphoid (cm) | 3.81±5.61 | 3.81±5.61 | 0.46 | 0.73 |
| | flSubcostal (cm) | 5.81±7.38 | 5.81±7.38 | 0.55 | 2.03 |

SG: Statik germe tekniği uygulanan grup KE: Kas enerji tekniği uygulanan grup

# EP-319
# AKCİĞER NAKLİ OLAN BRONŞEKTAZİ OLGUSUNA POSTOPERATİF DÖNEMDE UYGULANAN PULMONER REHABİLİTASYON

Halime Sinem Barutçu[1], Saadet Ufuk Yurdalan[2], Merih Kalamanoğlu Balcı[3], Cemal Asım Kutlu[3]

[1]Kartal Koşuyolu Yüksek İhtisas Eğitim ve Araştırma Hastanesi,Kardiyovasküler Cerrahi Yoğun Bakım Ünitesi,İstanbul
[2]Marmara Üniversitesi,Sağlık Bilimleri Fakültesi,Fizyoterapi ve Rehabilitasyon Bölümü,Kardiyopulmoner Fizyoterapi AD,İstanbul
[3]Yeniyüzyıl Üniversitesi,Gaziosmanpaşa Hastanesi,İstanbul

**GİRİŞ:** Akciğer nakli sonrası azalmış fonksiyonel egzersiz kapasitesi, sekresyon varlığı ve dispne yakınması postoperatif dönemde mortaliteyi etkileyen önemli bir ölçüttür.Pulmoner rehabilitasyon, akciğer transplantasyonu olan hastalarda postoperatif dönemde kritik tedavilerdendir. Çalışmamızda akciğer transplantasyonu olmuş bronşektazi olgusuna postoperatif erken ve taburculuk döneminde uygulanan pulmoner rehabilitasyon programı irdelenecektir.

**OLGU:** 48 yaşındaki erkek hasta 7 yıldır bronşektazi tanısı ile takip edilmektedir. Sigara kullanımı olmayan hasta geceleri BİPAP kullanmaktadır. Uzun süreli oksijen desteği ise 5 L/dk'dır. Nakil öncesi solunum fonksiyon testinde FEV1:1.41 L (%38), FVC:2,00 L (%44),FEV1/FVC: %70, arter kan gazı verileri ise pH: 7.37, PaCO2:51 mmHg, PO2: 67 mmHg, satürasyon: %92 (5 lt/dk) idi. Nakil öncesi yapılan testte 6 dakika yürüme mesafesi ise 220 metredir.Merdiven çıkma ve dispne şikayeti olan hastanın günde 8-9 kere 1 çay kaşığı kadar sekresyon öyküsü vardır. Olgu; 19.09.2014 tarihinde donör çıkmasıyla Organ Nakli Servisinde interne edildi. Akciğer nakli yapılan hastada ertesi gün SIMV'den PSV moduna geçildi. Sabah 8:30'daki t tüp denemesinde yeterli arter kan gazı verileri ile ekstübe edildi.Postoperatif 1.günde nazal kanülle oksijen desteği alan hastaya solunum fizyoterapisi başlandı ve 3-4st'lik aralarla tekrarlandı.Yatak içinde 15 dakika olmak üzere 3 kere oturma pozisyonu verildi. Postoperatif 2.günde hasta 20 metre ambüle, 2 kere 30 dakika olmak üzere mobilize edildi. Postoperatif 3.günde 45 metre ambule idi. 22.09.2014'de servise drene edilen hasta günde 5 kere ambule edildi.25.09.2014'de 100 metre ambule edilen hastada 5 basamaklı merdiven denendi. 01.10.2014 tarihinde stabil olan hasta taburcu edildi. Taburculuk sırasında solunum egzersizleri, alt ve üst ekstremite kuvvetlendirme eğitiminden oluşan ev programı verildi.Postoperatif 1.aydaki solunum fonksiyon testinde FEV1:2.29 L (%62), FVC:3.00 L (%66), FEV1/FVC: %97 idi. Postoperatif 3.aydaki 6 dakika yürüme testi mesafesi 345 metre, 6.ayda 400 metreydi. Ev programı; rutin aylık kontrollerde değişen egzersiz kapasitesine uyarlanarak düzenlendi.

**SONUÇ:** Nakil sonrası kullanılan immunosupresif medikasyon solunum ve kas fonksiyonlarında morbid ve mortal sonuçlanabilmektedir. Pulmoner rehabilitasyon; AC nakil sonrası mortalite ve morbidite oranlarını dramatik azaltması ve rezidü kardiyopulmoner kapasiteyi hastane içi ve dışı arttırması nedeni ile önemli bir non-farmakolojik tedavidir.

**Anahtar Kelimeler:** akciğer nakli,solunum fizyoterapisi,6 dakika yürüme testi

# EP-320
# KRONİK OBSTRÜKTİF AKCİĞER HASTALĞI(KOAH)'NDA EVRELERE GÖRE FİZİKSEL AKTİVİTE, YORGUNLUK, YAŞAM KALİTESİ, ANKSİYETE VE DEPRESYONUN KARŞILAŞTIRILMASI

Elvan Keleş[1], Deniz Bayraktar[1], Sevgi Özalevli[2], Aylin Özgen Alpaydın[3]

[1]İzmir Katip Çelebi Üniversitesi, Fizyoterapi ve Rehabilitasyon Bölümü, İzmir
[2]Dokuz Eylül Üniversitesi, Fizik Tedavi ve Rehabilitasyon Yüksekokulu, İzmir
[3]Dokuz Eylül Üniversitesi, Tıp Fakültesi, Göğüs Hastalıkları Ana Bilim Dalı, İzmir

**GİRİŞ:** KOAH gibi komorbiditelerle birlikte seyreden kronik hastalıklarda ilerleyen evrelerde daha kötü bir klinik tablonun oluştuğu görülmektedir. Sistemik etkilerin olması nedeniyle farklı semptomlar görülmekte ve çok fazla şikayetle karşılaşılmaktadır. Yaptığımız çalışma ile evrelere göre bu semptom ve şikayetlerin farklılık gösterip göstermediğini incelemek için fiziksel aktivite, yorgunluk, yaşam kalitesi, anksiyete ve depresyon açısından karşılaştırmak amaçlanmıştır

**GEREÇLER ve YÖNTEM:** Evre 2 (n=26), evre 3 (n=26) ve evre 4 (n=12) olmak üzere 3 gruba ayrılan toplam 64 KOAH'lı erkek hasta çalışmaya dahil edildi. Hastaların solunum fonksiyon testleri spirometre ile ölçüldü. Hastalar, dispne seviyeleri (modified Medical Research Council Skalası), fiziksel aktivite skorları (Uluslararası Fiziksel Aktivite Anketi [IPAQ]), duygu durum (Hastane Anksiyete ve Depresyon Ölçeği [HAD]) ve hastalığa özgü yaşam kalitesi (St. George Solunum Anketi [SGRQ]), yorgunluk (Yorgunluk Şiddet Ölçeği [YŞÖ] ve Yorgunluk Etki Ölçeği [YEÖ]) açısından karşılaştırıldı. Verilerin yorumlanmasında Kruskal-Wallis testi kullanıldı. İstatistikel olarak anlamlılık $p<0.05$ olarak kabul edildi.

**BULGULAR:** Hastalar yaş, boy, vücut ağırlığı, vücut kütle indeksi, öksürük, balgam, göğüs ağrısı, alışkanlıklar (sigara, alkol ve egzersiz) ve depresyon varlığı açısından benzerdi ($p>0.05$). ilerleyen evrelerle birlikte dispne şiddeti ve yorgunluğun arttığı, fiziksel aktivite düzeyinin düştüğü,duygu durumun ve yaşam kalitesinin kötüleştiği görüldü. Evre 2 ile evre 4 arasında fiziksel aktivite ($p=0.04$), yorgunluk şiddet ($p<0.01$), yorgunluk etki ($p=0.01$), anksiyete ($p=0.04$), yaşam kalitesi-aktivite ($p=0.01$), yaşam kalitesi-etki ($p<0.01$) ve yaşam kalitesi-toplam değerleri ($p<0.01$) açısından anlamlı farklılıklar bulundu. Evre 2 ile evre 3 arasında yaşam kalitesi-aktivite ($p=0.04$) ve yaşam kalitesi-toplam ($p=0.04$) puanları açısından anlamlı farklılıklar bulundu. Dispne, evre 2 ile evre 3 ($p=0.03$) ve evre 2 ile evre 4 ($p=0.04$) arasında anlamlı iken evre 3 ile evre 4 arasında anlamlı bulunamadı ($p=0.66$).

**SONUÇ ve TARTIŞMA:** İncelenen sonuçlarla hastalıktan etkilenimin sadece obstrüksiyon şiddeti bazında olmadığı, dispne, fiziksel aktivite, yorgunluk, yaşam kalitesi, anksiyete ve depresyon açısından da evrelere göre farlılıklar gösterdiği görülmektedir. Grup egzersizleri sırasında aynı evreden olan hastaların bir arada olması hem anatomik hem de psikolojik bir homojenite sağlayacaktır. Özellikle fizyoterapiye alınan evre 2 ve evre 4 hastalarının aynı grupta rehabilitasyona alınmamasının tedavi etkinliğini artıracağı düşünülmektedir.

**Anahtar Kelimeler:** anksiyete, depresyon, fiziksel aktivite, KOAH, yaşam kalitesi, yorgunluk

Evrelere Göre Hastaların Özellikleri ve Karşılaştırılması

| | EVRE 2 (n=26) | EVRE 3 (n=26) | EVRE 4 (n=12) | p1 | p2 | p3 |
|---|---|---|---|---|---|---|
| Yaş (yıl) | 65.5 (48.8/82.6) | 71.5 (52.4/85.0) | 67.5 (34.0/81.5) | p >0.05 | p >0.05 | p >0.05 |
| Boy (m) | 1.72 (1.63/1.88) | 1.67 (1.60/1.89) | 1.73 (1.57/1.84) | p >0.05 | p >0.05 | p >0.05 |
| Vücut ağırlığı (kg) | 75 (48.5/105.6) | 78.5 (58.1/111.9) | 71.5 (59.0/103.8) | p >0.05 | p >0.05 | p >0.05 |
| VKİ (kg/m2) | 24.9 (17.6/35.1) | 27.87 (22.1/38.0) | 23.76 (17.5/36.7) | p >0.05 | p >0.05 | p >0.05 |
| Dispne varlığı (kişi) | 15 (%57.7) | 23 (%88.5) | 10 (%83.3) | p >0.05 | p >0.05 | p >0.05 |
| Öksürük varlığı (kişi) | 16 (%61.5) | 16 (%61.5) | 9 (%75) | p >0.05 | p >0.05 | p >0.05 |
| Balgam varlığı (kişi) | 17 (% 65.4) | 18 (%69.2) | 8 (%66.7) | p >0.05 | p >0.05 | p >0.05 |
| Göğüs ağrısı varlığı (kişi) | 6 (%23.1) | 4 (%15.4) | 4 (%33.3) | p >0.05 | p >0.05 | p >0.05 |
| Sigara kullanımı (kişi) | 23 (%88.5) | 22 (%84.6) | 8 (%66.7) | p >0.05 | p >0.05 | p >0.05 |
| Alkol kullanımı (kişi) | 12 (%46.2) | 12 (%46.2) | 6 (%50) | p >0.05 | p >0.05 | p >0.05 |
| Egzersiz alışkanlığı (kişi) | 8 (%30.8) | 8 (%30.8) | 2 (%16.7) | p >0.05 | p >0.05 | p >0.05 |

Ortanca (25/75 çeyrekler arası) şeklinde sunulmayan veriler sayı (n) ve % olarak sunulmuştur. VKI: Vücut Kütle İndeksi p1=Evre 2 ile evre 3'ün karşılaştırılması, p2=Evre 2 ile evre 4'ün karşılaştırılması, p3= Evre 3 ile evre 4'ün karşılaştırılması İstatistiksel olarak anlamlılık p<0.05

Evrelere Göre Hastaların Özellikleri ve Karşılaştırılması

| | EVRE 2 (n=26) | EVRE 3 (n=26) | EVRE 4 (n=12) | p1 | p2 | p3 |
|---|---|---|---|---|---|---|
| Yaş (yıl) | 65.5 (48.8/82.6) | 71.5 (52.4/85.0) | 67.5 (34.0/81.5) | 0.39 | 0.99 | 0.59 |
| Boy (m) | 1.72 (1.63/1.88) | 1.67 (1.60/1.89) | 1.73 (1.57/1.84) | 0.58 | 0.99 | 0.89 |
| Vücut ağırlığı (kg) | 75 (48.5/105.6) | 78.5 (58.1/111.9) | 71.5 (59.0/103.8) | 0.60 | 0.95 | 0.42 |
| VKİ (kg/m2) | 24.9 (17.6/35.1) | 27.87 (22.1/38.0) | 23.76 (17.5/36.7) | 0.15 | 0.99 | 0.41 |
| Dispne varlığı (kişi) | 15 (%57.7) | 23 (%88.5) | 10 (%83.3) | 0.03 | 0.27 | 0.97 |
| Öksürük varlığı (kişi) | 16 (%61.5) | 16 (%61.5) | 9 (%75) | 1.00 | 0.80 | 0.80 |
| Balgam varlığı (kişi) | 17 (% 65.4) | 18 (%69.2) | 8 (%66.7) | 0.99 | 1.00 | 1.00 |
| Göğüs ağrısı varlığı (kişi) | 6 (%23.1) | 4 (%15.4) | 4 (%33.3) | 0.87 | 0.90 | 0.62 |
| Sigara kullanımı (kişi) | 23 (%88.5) | 22 (%84.6) | 8 (%66.7) | 0.97 | 0.45 | 0.62 |
| Alkol kullanımı (kişi) | 12 (%46.2) | 16 (%61.5) | 6 (%50) | 0.62 | 0.99 | 0.89 |
| Egzersiz alışkanlığı (kişi) | 8 (%30.8) | 6 (%23.1) | 2 (%16.7) | 0.90 | 0.71 | 0.96 |

Ortanca (25/75 çeyrekler arası) şeklinde sunulmayan veriler sayı (n) ve % olarak sunulmuştur. VKI: Vücut Kütle İndeksi p1=Evre 2 ile evre 3'ün karşılaştırılması, p2=Evre 2 ile evre 4'ün karşılaştırılması, p3= Evre 3 ile evre 4'ün karşılaştırılması İstatistiksel olarak anlamlılık p<0.05

Evrelere Göre Hastaların Değerlendirme Parametreleri ve Karşılaştırılması

| | EVRE 2 (n=26) | EVRE 3 (n=26) | EVRE 4 (n=12) | p1 | p2 | p3 |
|---|---|---|---|---|---|---|
| IPAQ | 1610.60 (0/9276) | 958.56 (0/6930) | 370.63 (0/1626) | 0.55 | 0.04 * | 0.23 |
| YŞÖ | 36.81 (9/63) | 44.85 (20/63) | 53.42 (36/63) | 0.13 | 0.00 * | 0.07 |
| YEÖ | 32.85 (0/120) | 44.38 (5/123) | 67 (12/113) | 0.59 | 0.01 * | 0.12 |
| SGRQ-semptom | 40.78 (0/88.8) | 52.88 (13.37/85.98) | 59.29 (20.18/90.1) | 0.21 | 0.09 | 0.8 |
| SGRQ-aktivite | 47.24 (0/100) | 67.83 (11.23/100) | 83.44 (47.69/100) | 0.04 * | 0.01 * | 0.17 |
| SGRQ-etki | 26.97 (0/67.8) | 42.75 (5.52/90.98) | 60.03 (21.73/85.55) | 0.08 | 0.09 | 0.15 |
| SGRQ-toplam | 35.19 (0/76.88) | 52.43 (9.61/92.93) | 67.77 (35.75/87.37) | 0.04 * | 0.01 * | 0.14 |
| HAD-anksiyete | 5.23 (0/14) | 6.2 (0/14) | 8.5 (4/12) | 0.87 | 0.00 * | 0.25 |
| HAD-depresyon | 5.15 (0/16) | 6.12 (0/15) | 8.17 (1/12) | 0.87 | 0.11 | 0.38 |

Ortanca (25/75 çeyrekler arası) IPAQ: Uluslararası Fiziksel Aktivite Anketi, SGRQ: St. George Respiratory Questionaire, YŞÖ: Yorgunluk Şiddet Ölçeği, YEÖ: Yorgunluk Etki Ölçeği, HAD: Hastane Anksiyete ve Depresyon İstatistiksel olarak anlamlılık $p<0.05$. p1=Evre 2 ile evre 3'ün karşılaştırılması, p2=Evre 2 ile evre 4'ün karşılaştırılması, p3= Evre 3 ile evre 4'ün karşılaştırılması

# EP-322
# ANKİLOZAN SPONDİLİT'Lİ OLGUDA KISA DÖNEMLİ PULMONER REHABİLİTASYONUN AKUT ETKİLERİNİN DEĞERLENDİRİLMESİ

S. Ufuk Yurdalan[1], Dilara Çohadar[2]

[1]Marmara Üniversitesi, Sağlık Bilimleri Fakültesi, Fizyoterapi ve Rehabilitasyon Bölümü,Kardiyopulmoner Fizyoterapi AD, İstanbul
[2]Marmara Üniversitesi, Sağlık Bilimleri Enstitüsü,Kardiyopulmoner Fizyoterapi AD, İstanbul

**GİRİŞ:** Ankilozan spondilit (AS) nedeni bilinmeyen seronegatif bir spondiloartropatidir. AS'te akciğer tutulum oranı %1-30 arasında değişmekte, tutulum göğüs duvarında fiksasyon ve torakal ekspansiyonunda kısıtlanmaya yol açmaktadır. Literatürde AS tedavisine koruyucu, destekleyici pulmoner rehabilitasyon yaklaşımının eklenmesi kanıtlıdır. Çalışmamızda da hiç pulmoner rehabilitasyon (PR) uygulanmamış ve uzun dönemli ankilozan spondilit tanılı olup kronik semptomları bulunan hastada kısa dönemli pulmoner rehabilitasyonun etkinliği incelendi.

**MATERYAL-METHOD:** 12 yıl önce kesin AS ile tanılanmış ve pulmoner semptomlar nedeni ile kliniğimize başvuran 27 yaşındaki erkek hasta (165 cm boy, 73 kg, 26.81 kg/m2) PR programına alındı. Olguya 3 yıldır anti TNF tedavisi verilmektedir. 12 yaşında sabah tutukluğu ve kaslarda çekilme ile başlayan semptomlar nedeniyle doktora yılda 1-2 kere başvuran hasta sigara kullanmamaktadır. Sekiz yıldır sadece ilaç tedavisi alan hastada ağrı, dispne ve lateral fleksiyon kaybı belirlendi. Gün aşırı uygulanan PR kapsamında; solunum egzersizleri, solunum kontrollü egzersiz ve gevşeme teknikleri ile dispne oranını azaltmak ve solunumsal iyileşme hedeflendi. Hastanın inspiratuar kapasitesi insentif spirometre ile arttırıldı. Haftada 3 kere de yüzme önerilen hastanın egzersize uyumu video ve resimlerle desteklendi. PR uygulanmayan günlerde hastaya telefon görüşmeleri ile PR kontrolü ve motivasyon desteği sağlandı. Hastanın 1., 5. ve 10. seanslarında ağrı (VAS), dispne (Borg Skalası), göğüs ekspansiyon (göğüs çevre ölçümü) ve aktivite düzeyi (BASDAI Aktivite Ölçeği) değerlendirildi.

**BULGULAR:** Olgunun 1., 5. ve 10. seanslardaki değerlendirme sonuçları sırasıyla; VAS (9;7;7), göğüs ekspansiyon (5.6cm; 5.1cm; 4.8cm), BASDAI skoru (6.5; 5.5; 6.5), Borg dispne skalası (7; 5; 5) idi. BASDAI ölçeğinin 5'ten büyük olması ile hastalığın kontrol altında olmadığı, Borg dispne skalasında 7 çok şiddetliden, 5 şiddetli dispne varlığına azalma görüldü.

**SONUÇ ve TARTIŞMA:** Olgumuzda torakal ekspansiyonun kısıtlanması ile restriktif solunum bozukluğu bulguları, kısıtlanmış torakal ekspansiyon ve lumbal omurganın düzleşmesi sonucu inspirasyon sırasında ağrı ortaya çıkmaktaydı. Kısa dönemli PR ile dispne, ağrı ve göğüs ekspansiyon değerlerinde gelişme saptandı. Bu durum etkin diyafram kullanımı ve torakal hareketliliğinin sağlanmasıyla ilişkilendirildi. BASDAI aktivite ölçeğinde değişiklik olmamasının hastanın alışkanlıkları ve sosyal yaşamından kaynaklanabileceği düşünüldü. Çalışmamızda literatüre paralel olarak solunum etkilenimli ve semptomatik AS'li hastada kısa dönemli,çok açılı yapılandırılmış denetimli pulmoner rehabilitasyonun hızlı düzelme sağladığı sonucuna varıldı.

**Anahtar Kelimeler:** AĞRI, AKTİVİTE DÜZEYİ, ANKİLOZAN SPONDİLİT, DİSPNE, GÖĞÜS EKSPANSİYONU

## EP-323
# INTERSTİSYEL AKCİĞER HASTALIĞINDA, HASTALIĞIN AĞIRLIĞI, PULMONER REHABİLİTASYONDAN ELDE EDİLEN KAZANIMLARI ETKİLER Mİ?

Sami Deniz, Hülya Şahin, Enver Yalnız

SBÜ İzmir Dr Suat Seren Göğüs Hastalıkları ve Cerrahisi Eğitim ve Araştırma Hastanesi

**GİRİŞ:** Son yıllarda pulmoner rehabilitasyon (PR) interstisyel akciğer hastalığında (İAH) kabul edilen bir tedavi yaklaşımı haline gelmiştir.

**AMAÇ:** Ağır İAH olan hastaların PR'den yararlanımı; ağır olmayanlar kadar olup olmadığınının değerlendirilmesi amaçlanmıştır.

**GEREÇLER VE YÖNTEM:** Prospektif olarak tasarlanan çalışmaya; PR'i tamamlayan 57 hasta dahil edildi. Hastalar egzersiz kapasitesi, hayat kalitesi ve demografik özellikleri kaydedildi.

**BULGULAR:** Çoğu idiopatik pulmoner fibrozis olan hastaların yaş ortalaması 60±10(33-82) idi. Hastaların PR öncesi ve sonrası solunum fonksiyon testleri ve DLCO değerlerinde farklılık saptanmadı. Hayat kalitesi ve egzersiz kapasitesi açısından anlamlı fark saptandı (p<0,05). Hastalar DLCO değerlerine (Grup-1: ağır <40 ve Grup-2: diğer ≥40) göre iki gruba ayrıldığında, iki grup arasında PR öncesi değerlendirmede; FEV1, SpO2, pO2 ve hayat kalitesi ile ilgili iki değişken ve PR sonrası ise; SpO2 ve pO2 hariç anlamlılık saptanmadı. Gruplarda; tüm değişkenlerin, PR sonrası değerlerin PR öncesi değerleri arasındaki fark karşılaştırıldığında; SF-36'nın 3 parametresi ve pO2 hariç fark saptanmadı (p>0,05).

**SONUÇ:** İAH olan hastalar PR'den yarar görmektedir ve hastalığın ağırlığı PR'den kazanımları etkilememektedir.

**Anahtar Kelimeler:** İnterstisyel Akciğer Hastalığı, Pulmoner Rehabilitasyon, DLCO

Tablo-1

Solunum fonksiyon testleri, yaşam kalitesi ve egzersiz kapasitesinin PR öncesi ve sonrası karşılaştırma.

| Variables | Post Mean±SD | Post Med (Min-Max) | Pre Mean±SD | Pre Med (Min-Max) | p |
|---|---|---|---|---|---|
| FEV1 | 68.3±13.1 | 69 (32,91) | 68.7±13.7 | 71 (33,90) | 0.618 |
| FEV1/FVC | 82.3±8.3 | 88 (60,108) | 83.1±8 | 87 (59,101) | 0.888 |
| IC | 74.1±9.2 | 76 (59,96) | 74.3±6.7 | 78 (55,97) | 0.256 |
| VC | 68.4±11.8 | 72 (41,91) | 68.5±11.1 | 73 (40,80) | 0.512 |
| TLC | 75.5±11.6 | 77 (54,97) | 74.1±10.8 | 78 (53,93) | 0.111 |
| DLCO | 38.6±12.5 | 39 (22,68) | 38.5±11.9 | 38.5 (22,69) | 0.921 |
| pO2 | 66.9±11.5 | 64 (48,90) | 65.9±9.6 | 65 (47,87) | 0.680 |
| PCO2 | 38.3±4.3 | 39 (32,54) | 38.5±3.9 | 38 (30,47) | 0.128 |
| SpO2 | 93.2±5.7 | 95 (88,99.8) | 93.3±3.7 | 94.2 (83,98.7) | 0.758 |
| pH | 7.4±0.03 | 7.41 (7.34,48) | 7.41±0.05 | 7.42 (7.35,48) | 0.212 |
| 6MWD | 401.4±74.1 | 400 (200,540) | 351.4±97 | 360 (70,520) | 0.000 |
| Borg Difference | 1.3±1 | 1 (0,3) | 1.80±1.25 | 1 (0,5) | 0.001 |
| Pulse difference | 23.3±13.5 | 20 (0,56) | 22.9±11.1 | 23 (3,48) | 0.636 |
| SpO2 difference | 4.7±4.6 | 4 (-1,20) | 5.81±5.79 | 5 (-1,22) | 0.014 |
| SGRQ Symptom | 43.7±25.2 | 43.3 (0,96) | 52.9±20.5 | 55.8 (12.2,90.4) | 0.000 |
| Activity | 53.6±25.8 | 52, (0,93.2) | 61.9±20.2 | 59.9 (0,100) | 0.008 |
| Impact | 35.7±22 | 37 (0,84.6) | 41.8±22 | 42 (1.8,85.1) | 0.023 |
| Total | 42.5±21.2 | 40.8 (2,83.2) | 50.1±18.8 | 51 (12.2,83.2) | 0.001 |
| SF36 Physical functioning | 58.7±27.6 | 70 (0,95) | 52.9±28.6 | 55 (0,95) | 0.042 |
| Social functioning | 73.2±27.5 | 75 (0,100) | 68.2±25.5 | 62.5 (0,100) | 0.185 |
| Role physical | 54.5±41.5 | 50 (0,100) | 26.6±40.7 | 25 (0,100) | 0.026 |
| Role emotional | 56.6±38.8 | 66.6 (0,100) | 43.4±40.7 | 33.3 (0,100) | 0.043 |
| General health | 45.2±21.7 | 42 (0,92) | 40.6±21 | 40 (0,82) | 0.067 |
| Mental health | 67.3±22.3 | 72 (16,100) | 62.6±21.5 | 64 (25,100) | 0.039 |
| Bodily pain | 69.6±26.7 | 77 (22,100) | 59.4±25 | 62 (0,100) | 0.003 |
| Vitality | 57±24.5 | 60 (5,100) | 48.3±21.5 | 50 (15,100) | 0.006 |
| HADa | 5.7±4.8 | 5 (0,18) | 7.4±3.8 | 7.5 (0,17) | 0.004 |
| HADd | 5.0±4.3 | 4 (0,17) | 6.3±3.8 | 6 (0,15) | 0.013 |
| MRC | 2.2±1 | 2 (1,5) | 2.7±1.1 | 3 (1,5) | 0.000 |

Tablo-2

DLCO değerlerine (<40 ve ?40) göre iki gruba ayrıldığında demografik özellikler, SFT, ve arteriyel kan gazı analizlerinin gruplar arası karşılaştırma

| Variables | Grup-1 Mean±SD | Grup-1 Med (Min-Max) | Grup-2 Mean±SD | Grup-2 Med (Min-Max) | P value |
|---|---|---|---|---|---|
| Age | 51.4±10.6 | 61 (33,75) | 59.6±7.9 | 60 (44,73) | 0.582 |
| BMI (kg/m²) | 28.2±3.9 | 29 (22,35) | 30.5±3.4 | 30 (24,38) | 0.074 |
| Duration of disease | 5.5±7.1 | 2.5 (0.2,30) | 3.2±4 | 1 (0.1,15) | 0.118 |
| Smoking(P/year) | 34.6±27.2 | 30 (5,100) | 20±21.4 | 20 (5,70) | 0.558 |
| Number of ERV | 0.34±0.65 | 0 (0,2) | 0 | 0 (0,0) | 0.010 |
| Pre FEV1 | 65.8±16.4 | 70 (33,93) | 73.0±8.8 | 77 (58,80) | 0.080 |
| Post FEV1 | 64±16.1 | 66 (33,91) | 73.4±9 | 72 (56,88) | 0.038 |
| Pre FEV1/FVC | 85.1±9.8 | 88 (59,101) | 84±6.5 | 85 (65,96) | 0.305 |
| Post FEV1/FVC | 84.8±9.7 | 86 (60,108) | 84.8±8.7 | 83 (77,107) | 0.488 |
| Pre IC | 72.2±7.9 | 75 (61,80) | 81.8±7.9 | 78 (78,97) | 0.120 |
| Post IC | 71.4±8 | 75 (60,79) | 81.4±7.5 | 78 (75,96) | 0.090 |
| Pre VC | 67±16.5 | 73 (40,80) | 75.4±5 | 78 (65,80) | 0.306 |
| Post VC | 64.8±15.4 | 72 (42,78) | 77±6.1 | 77 (64,91) | 0.095 |
| Pre TLC | 73.2±9.4 | 76 (53,88) | 76.6±11.4 | 79.5 (55,92) | 0.216 |
| Post TLC | 73.3±10.2 | 76 (54,90) | 78.7±11.3 | 79.5 (56,97) | 0.083 |
| Pre PO2 | 62.9±4.4 | 62 (53,73) | 73.5±9.1 | 75 (51,87) | 0.000 |
| Post PO2 | 61.6±5.5 | 62 (51,75) | 76.8±10 | 74.5 (61,98) | 0.000 |
| Pre PCO2 | 38.3±4 | 36 (33,47) | 37.8±3.6 | 38.5 (30,44) | 0.568 |
| Post PCO2 | 38.6±4.6 | 38 (32,50) | 38±3.7 | 39 (33,40) | 0.635 |
| Pre SpO2 | 93.3±3.2 | 93 (86,98) | 95.5±2.4 | 96 (89.4,98.7) | 0.031 |
| Post SpO2 | 92.9±3.6 | 93 (85,99) | 95.5±2.1 | 96 (88,98.1) | 0.004 |
| Pre pH | 7.40±0.03 | 7.42(7.35,48) | 7.41±0.07 | 7.42 (7.36,49) | 0.421 |
| Post pH | 7.40±0.04 | 7.41(7.34,49) | 7.41±0.02 | 7.41 (7.36,46) | 0.674 |

Tablo-3

İki grup arasında yaşam kalitesi ve egzersiz kapasitesi karşılaştırması

| Variables | Group-1 Mean±SD | Group-1 Med (Min-Max) | Group-2 Mean±SD | Group-2 Med (Min-Max) | p |
|---|---|---|---|---|---|
| Post 6MWT | 388.1±77.9 | 400 (200,500) | 428±62.8 | 430 (260,540) | 0.085 |
| Pre Borg difference | 1.9±1.5 | 2 (0,5) | 1.5±1.2 | 1 (0,4) | 0.299 |
| Post Borg difference | 1.3±0.9 | 1 (0,3) | 0.78±1.06 | 0.5 (0,5) | 0.067 |
| Pre Pulse difference | 21.7±12.5 | 22.5 (3,46) | 25.8±11.1 | 26 (8,45) | 0.349 |
| Post Pulse difference | 21.8±13.5 | 14.5 (0,56) | 26.2±13 | 25 (10,53) | 0.231 |
| Pre SpO2 difference | 4.2±3 | 3 (0,11) | 2.1±2.3 | 2 (-1,7) | 0.007 |
| Post SpO2 difference | 5.3±5.2 | 4 (0,19) | 3.9±4.3 | 4 (0,20) | 0.246 |
| SGRQ Pre Symptom | 53.9±21.7 | 59 (16.6,90.5) | 52.9±19.2 | 51.7 (12.2,87.1) | 0.583 |
| Post Symptom | 45.8±25.3 | 50 (0,90) | 38.8±25.3 | 27.8 (11.6,96) | 0.519 |
| Pre Activity | 67.2±19.7 | 70.4 (25.5,100) | 55.6±19.9 | 59.4 (0,86.6) | 0.084 |
| Post Activity | 57.2±25.9 | 59.9 (0,93.3) | 44.7±25.5 | 47.6 (0,92.5) | 0.049 |
| Pre Impact | 44.3±23.2 | 44.1 (9,84.6) | 38.1±22.9 | 31.6 (1.6,85.1) | 0.282 |
| Post Impact | 36.1±22.1 | 38.1 (3.9,84.6) | 31±22.9 | 30.9 (0,72.9) | 0.469 |
| Pre Total | 54.1±19.7 | 57.1 (13.2,83.2) | 45.7±18.9 | 46.2 (12.3,80.7) | 0.132 |
| Post Total | 44.2±21.8 | 51.5 (2,83.2) | 38.4±21.4 | 34.5 (6,81.8) | 0.166 |
| SF36 Pre Physical functioning | 48.1±30.6 | 50 (0,95) | 59.9±28.8 | 65 (5,85) | 0.134 |
| Post Physical functioning | 63.1±27.7 | 75 (0,95) | 61.4±27.3 | 70 (5,85) | 0.779 |
| Pre Social functioning | 60.7±26.2 | 62.5 (0,100) | 73.2±25 | 75 (25,100) | 0.115 |
| Post Social functioning | 73.2±25.8 | 81.2 (25,100) | 74.4±26.6 | 87.5 (25,100) | 0.852 |
| Pre Role physical | 30.8±37.7 | 23.5 (0,100) | 34.7±44.5 | 50 (0,100) | 0.065 |
| Post Role physical | 68.1±35.5 | 75 (0,100) | 52.3±42.5 | 50 (0,100) | 0.212 |
| Pre Role emotional | 29.1±34.1 | 29.1 (0,100) | 38.7±44.6 | 66.6 (0,100) | 0.049 |
| Post Role emotional | 57.5±40 | 66.6 (0,100) | 61.8±39.8 | 66.6 (0,100) | 0.630 |
| Pre General health | 38.7±22.2 | 37.5 (0,77) | 44.2±20.9 | 45 (5,82) | 0.429 |
| Post General health | 46.2±23.2 | 42 (15,82) | 50±19.2 | 50 (15,92) | 0.435 |
| Pre Mental health | 64.1±20.8 | 64 (25,100) | 62.6±22.7 | 72 (28,100) | 0.855 |
| Post Mental health | 70.5±18.7 | 72 (32,100) | 67.2±25.9 | 78 (20,100) | 0.803 |
| Pre Bodily pain | 64.5±25.8 | 62 (0,100) | 58.8±24.9 | 54 (10,100) | 0.294 |
| Post Bodily pain | 73.4±26.2 | 82 (22,100) | 67.9±26.9 | 72 (22,100) | 0.439 |
| Pre Vitality | 51.9±19.7 | 50 (20,100) | 50.9±24.5 | 50 (15,90) | 0.981 |
| Post Vitality | 64.7±22.2 | 65 (20,100) | 54.5±25.5 | 60 (5,100) | 0.284 |
| Pre HaDa | 7.1±4.2 | 7.5 (0,17) | 7.3±3.6 | 8 (1,15) | 0.813 |
| Post HaDa | 5.3±3.8 | 5 (0,12) | 5.9±5.6 | 5 (0,17) | 0.801 |
| Pre HADd | 6.2±4.1 | 5 (0,15) | 6.2±5.8 | 7 (0,11) | 0.969 |
| Post HaDd | 5.1±5 | 4 (0,21) | 5.8±5.3 | 4 (0,17) | 0.826 |
| Pre MRC | 3±1.3 | 3 (1,5) | 2.8±0.9 | 2 (1,4) | 0.282 |

Tablo-4

PR öncesi ve sonrası değerler arasındaki farkın karşılaştırılması

| Variables (Post-pre) | Group-1 Mean±SD | Group-1 Med (Min-Max) | Group-2 Mean±SD | Group-2 Med (Min-Max) | P value |
|---|---|---|---|---|---|
| ΔFEV1 | -1,74±5,55 | -2 (-11,14) | -0,49±4,52 | 0 (-9,11) | 0.238 |
| ΔFEV1/FVC | -0,35±4,54 | 1 (-9,8) | 0,83±3,86 | 0 (-3,12) | 0.877 |
| ΔIC | -0.8±0,45 | -1 (-4,0) | -0,14±1,57 | -4 (-1,5) | 0.101 |
| ΔVC | -3,2±2,68 | -3 (-5,1) | 1,7±4,42 | 1 (-2,11) | 0.211 |
| ΔTLC | 0,11±2,88 | 1 (-6,4) | 3,07±6,53 | 1 (-3,22) | 0.295 |
| ΔDLCO | -0,3±1,64 | -1 (-3,4) | 0,30±3,12 | 0 (-5,7) | 0.441 |
| ΔpO2 | -1,3±3,37 | -1 (-8,62) | 3,3±7,06 | 2 (-6,22) | 0.037 |
| ΔpCO2 | 0,29±4,8 | 1 (-11,7,6) | 1,2±5,74 | 1.5 (-4.9,8) | 0.775 |
| ΔSpO2 | -0,27±1,5 | -0.1 (-3.1,3.4) | 0±1,58 | 0 (-3,2.9) | 0.500 |
| ΔpH | -0,01±0,05 | -0.01 (-0.1,0.08) | 0±0,07 | 0 (-0.08,0.25) | 0.877 |
| Δ6MWT | 62,4±65,9 | 40 (0,240) | 43,9±30,4 | 40 (0,140) | 0.374 |
| ΔBorg difference | -0,71±1,27 | -0.5 (-3,1.5) | -0,74±1,16 | -0.5 (-3,2) | 0.933 |
| ΔPulse difference | -4,25±16 | -1.5 (-10.21) | 0,4±8,29 | 0 (-13,21) | 0.452 |
| ΔSatO2 difference | 1,48±4,42 | 0 (-3,17) | 1,83±4,11 | 1 (-2,18) | 0.499 |
| SGRQ ΔSymptom | -8,3±30,7 | -3.7 (-28.9,1.7) | -13,±20,9 | -17.2 (-45.7,25) | 0.215 |
| ΔActivity | -10,3±16,9 | -6.5 (-53.5,19.5) | -10,9±20,4 | -5.9 (-34.9,26) | 0.99 |
| ΔImpact | -8,7±16,5 | -5 (-46.1,22.6) | -7,02±18 | -4.2 (-29.5,27) | 0.952 |
| ΔTotal | -9,8±11,5 | -4.5 (-29.2,3.2) | -9,3±15,79 | -6.8 (-35,22.7) | 0.923 |
| SF36 ΔPhysical functioning | 17,08±21,8 | 22.8 (-30,70) | 1,9±12,88 | 0 (-55,50) | 0.043 |
| ΔSocial functioning | 12,8±32,0 | 12.5 (-62.5,62) | 1,10±21,6 | 0 (-37.5,62.5) | 0.038 |
| ΔRole physical | 37,3±15,6 | 37.5 (-75,100) | -1,3±49,31 | 0 (-100,100) | 0.009 |
| ΔRole emotional | 28,4±52,4 | 33 (-66.6,100) | 3,17±45,8 | 0 (-100,100) | 0.089 |
| ΔGeneral health | 7,55±20,3 | 15 (-30,42) | 5,7±16,09 | 0 (-37,35) | 0.922 |
| ΔMental health | 6,4±15,9 | 8 (-20,39) | 4,5±13,87 | 4 (-32,28) | 0.942 |
| ΔBodily pain | 8,8±23,7 | 10.5 (-68,49) | 11,05±23,1 | 0 (-20,68) | 0.786 |
| ΔVitality | 12,8±21,9 | 12.5 (-29,70) | 3,5±16,14 | 0 (-40,30) | 0.152 |
| ΔHaDa | -2,4±3,4 | -2 (-12,4) | -1,43±4,2 | -2 (-9,7) | 0.793 |
| ΔHADd | -2,1±4,9 | -2 (-13,8) | -0,62±4,1 | -1 (-9,9) | 0.409 |
| ΔMRC | -0,67±0,8 | 0 (-2,0) | -0,57±0,68 | -1 (-2,1) | 0.923 |

# EP-324
# GENÇ BİREYLERDE FİZİKSEL AKTİVİTE VE UYKU ARASINDAKİ İLİŞKİ

Begüm Ünlü, İlkşan Demirbüken, Aysel Yıldız, Saadet Ufuk Yurdalan

Marmara Üniversitesi, Sağlık Bilimleri Fakültesi, Fizyoterapi ve Rehabilitasyon Bölümü, İstanbul

**GİRİŞ:** Fiziksel aktivite, sağlıklı olma halinin devamı ve kaliteli bir yaşam için gerekli ve çoğu kronik hastalıktan koruyucu bir faktördür. Diğer yandan, uyku bireyin yaşam kalitesini ve fiziksel iyiliğini etkileyen, sağlığın önemli bir değişkeni olarak görülmektedir. Türk toplumunda %21.8 oranında uyku kalitesinde bozulma, %34 oranında uykuya dalmada zorluk ve erken uyanma problemi olduğu bildirilmiştir. Uyku bozukluklarının oranı yaş gruplarına göre değişmekle birlikte %5 - %71 arasında rapor edilmiştir. Bununla birlikte, inaktif yaşam tarzlarıyla uyku bozukluklarının ilişkili olduğu gösterilmiştir. Çalışmamızın amacı ise genç bireylerde fiziksel aktivitenin uyku kalitesi ile ilişkisini incelemekti.

**GEREÇLER VE YÖNTEM:** Çalışmaya Marmara Üniversitesi Sağlık Bilimleri Fakültesi öğrencilerinden 24 erkek, 19 kadın olmak üzere 18-26 yaş arası (yaş ortalaması:22,70±1,34, vücut ağırlığı ortalaması: 69,63±18,98, boy ortalaması:171,73±18,98) toplam 43 gönüllü katılmıştır. Fiziksel aktivite düzeyi Uluslararası Fiziksel Aktivite Anketi Kısa form; uyku kalitesi ve gündüz uykululuk hali sırasıyla Pittburg Uyku Kalitesi İndeksi ve Ephworth Uyku Skalası ile değerlendirildi. Ağrı problemi olan kişilerin çalışmadan çıkarılması için ağrı şiddeti Vizüel analog skalası ile ölçüldü. Kişilerin fiziksel aktivite yapmasını engelleyecek ve uyku kalitesinin bozulmasına neden olacak herhangi bir ortopedik, nörolojik veya kardiyopulmoner sorunu olan, uyku bozukluk tanısı almış olan, antidepresan veya sedatif ilaç kullanan bireyler çalışmadan çıkarıldı. Çalışmaya dahil edilme kriterlerine uyan toplam 30 gönüllü ile analizler yapıldı. Veriler normal dağılıma uyduğu için ölçülen parametreler arasındaki ilişki Pearson Korelasyon analizi ile test edildi.

**BULGULAR:** Çalışmaya katılan gönüllülerin % 56'sı (17 kişi) yüksek fiziksel aktivite % 30'u (9 kişi) orta düzey fiziksel aktivite ve % 13'ü (4 kişi) düşük düzey fiziksel aktivite seviyesine sahipti. Uyku kalitesi açısından incelendiğinde % 30 olgu iyi uyku kalitesi skorları alırken olguların % 70'i kötü uyku kalitesi skoruna sahipti. İstatistiksel analiz sonucunda fiziksel aktivite düzeyi ile uyku kalitesi ve gündüz uykululuk skorları arasında anlamlı bir fark bulunamadı ($p>0,05$).

**SONUÇ VE TARTIŞMA:** Literatürde fiziksel aktivitenin uyku kalitesi ile ilişkisini inceleyen çalışma sayısı azdır. Ülkemizde uyku kalitesinin ve fiziksel aktivite düzeyinin belirlenmesi üzerine farklı çalışmalar yapılmış fakat sağlık açısından çok önemli olan bu iki parametre arasındaki ilişki çalışmalarda farklılık göstermektedir. Bizim çalışmamızda da hipotezimizi doğrulayan sonuçlar bulunmamıştır. Araştırmanın evreni genç bireylerde temsil gücü yüksek olan daha geniş örneklemlerle tekrarlanması önerilmektedir.

**Anahtar Kelimeler:** fiziksel aktivite, genç erişkin, uyku

Katılımcıların fiziksel aktivite düzeylerine göre uyku kalitesi durumu

| Fiziksel Aktivite Düzeyi | İyi uyku kalitesi | Kötü uyku kalitesi | Toplam |
|---|---|---|---|
| İnaktif | 1 | 3 | 4 |
| Minimal aktif | 2 | 7 | 9 |
| Yeterli aktif | 6 | 11 | 17 |
| Toplam | 9 | 21 | 30 |

Katılımcıların IPAQ skorları ile uyku kalitesi arasındaki ilişki

| | IPAQ Skoru | |
|---|---|---|
| | r | p |
| PUKİ Skoru | -0,112 | 0,766 |

Katılımcıların IPAQ skorları ile PUKİ skorları arasında istatistiksel olarak anlamlı ilişki bulunmadı ($p>0,05$).

## EP-325
# ASTIMLI VE KOAH'LI HASTALARIN PULMONER REHABİLİTASYONDAN ELDE EDİLEN KAZANIMLARININ KARŞILAŞTIRILMASI

Sami Deniz, Hülya Şahin, Ahmet Emin Erbaycu

Sağlık Bilimleri Üniversitesi, İzmir Dr Suat Seren Göğüs Hastalıkları ve Cerrahisi Eğitim ve Araştırma Hastanesi, İzmir

**GİRİŞ:** Pulmoner reahabilitasyon kronik solunum yolu hastalıklarında; hayat kalitesini ve egzersiz kapasitesini artırır ve dispne algısını azaltır. AMAÇ: Astımlı ve KOAH'lı hastaların PR'den elde edilen kazanımlarının karşılaştırılması amaçlanmıştır.

**Gereç ve YÖNTEMLER:** Hastalara PR öncesi ve sonrası yürüme testi, solunum fonksiyon testleri, arter kan gazı analizi ve hayat kalitesini değerlendiren SGRQ, SF-36 ve HAD anketleri dolduruldu.

**BULGULAR:** Pulmoner Rehabilitasyonu tamamlayan 42 astım, 25 KOAH'lı hasta çalışmaya dahil edildi. İki grup arasında yaş açısından fark yok iken ($p=0.1$), BMI açısından astımlı hasta grubunda daha yüksek saptandı ($p=0.007$) Hastaların PR öncesi ve sonrası solunum fonksiyon testleri açısından fark saptanmadı ($p<0.05$). Gruplar arası cinsiyet açısından fark yoktu ($p<0.05$). Komorbidite olarak en sık HT var idi. Hastaların PR öncesi ve sonrası karşılaştırıldığında iki grupta da; hayat kalitesi ve egzersiz kapasitesinde anlamlı artış belirlendi ($p<0,05$). PR öncesi değişkenler sonrasından çıkarılarak iki grup arasındaki farka göre karşılaştırıldığında; p02, s02 ve MRC hariç anlamlı farklılık saptanmadı ($p>0.05$).

**SONUÇ:** Astımlı hastalarla KOAH'lı hastaların PR'den elde ettikleri kazanımları benzerdir.

**Anahtar Kelimeler:** Pulmoner Rehablitasyon, Astım, KOAH

Tablo-1

Hastaların PR öncesi ve sonrası, demografik özelliklerinin, SFT ve AKG değerlerinin karşılaştırılması

| | Asthma (42) | | | COPD (25) | | |
|---|---|---|---|---|---|---|
| | Mean | Med (Min-Max) | p value | Mean | Med (Min-Max) | p value |
| *Age (years)* | 55.3±10.4 | 56 (33,75) | | 59.5±6.8 | 60 (47,72) | 0.100 |
| *BMI (kg/m²)* | 30.8±4.9 | 32 (20,40) | | 27.2±5.2 | 26 (18,39) | **0.007** |
| *Smoking (P/years)* | 28.3±22 | 23 (3,80) | | 43.3±27.6 | 38 (10,100) | 0.079 |
| *Pre FEV₁ (%predicted)* | 78.9±14.1 | 80 (41,102) | | 45.7±16.2 | 47 (20,68) | |
| *Post FEV₁ (%predicted)* | 78±14.1 | 79 (41,100) | 0.093 | 46.7±15.7 | 48,5 (21,73) | 0.074 |
| *Pre FEV₁/FVC* | 78.9±7.2 | 77,5 (67,100) | | 57.4±9.2 | 61,5 (40,67) | |
| *Post FEV₁/FVC* | 80.3±9.2 | 77,5 (66,104) | 0.400 | 59±9.8 | 62 (33,71) | 0.246 |
| *Pre IC (%predicted)* | 92.5±20.5 | 91 (65,142) | | 65.5±22.8 | 61 (39,107) | |
| *Post IC (%predicted)* | 89.1±23.7 | 86 (51,135) | 0.297 | 67.5±22.6 | 65 (40,114) | 0.492 |
| *Pre VC (%predicted)* | 90.4±14.4 | 89 (70,129) | | 70±20.4 | 71 (41,119) | |
| *Post VC (%predicted)* | 86.9±12.8 | 84 (65,108) | 0.162 | 71.7±19.9 | 69 (39,118) | 0.381 |
| *Pre PEF (%predicted)* | 60.6±21.6 | 64,5 (29,99) | | 38.8±12.1 | 40 (14,58) | |
| *Post PEF (%predicted)* | 61±20.1 | 60 (31,96) | 0.850 | 43.8±11.8 | 44 (24,65) | 0.013 |
| *Pre RV (%predicted)* | 129.7±46.3 | 124 (68,228) | | 158.8±53.2 | 146 (85,273) | |
| *Post RV (%predicted)* | 131.6±40.4 | 124 (49,209) | 0.545 | 151.8±53.8 | 147 (49,260) | 0.122 |
| *Pre DLCO* | 55.6±9.9 | 55 (40,74) | | 40.8±13.8 | 44 (17,66) | |
| *Post DLCO* | 56.3±10.1 | 60 (34,73) | 0.583 | 38.8±14 | 41 (17,64) | 0.069 |
| *Pre pO₂* | 83.3±8.2 | 84,5 (67,100) | | 73.6±12 | 74 (51,96) | |
| *Post pO₂* | 83.7±10.6 | 84,5 (60,109) | 0.769 | 78.7±11.7 | 78 (54,102) | **0.004** |
| *Pre pCO₂* | 38±4,4 | 38,4 (27,46) | | 42.2±7.2 | 39 (31,56) | |
| *Post pCO₂* | 38.5±4.2 | 39 (30,49) | 0.605 | 40.4±5 | 40 (32,50) | 0.179 |
| *Pre SpO₂* | 96.4±1.5 | 96,7 (93,100) | | 94.6±2 | 94,9 (91,98) | |
| *Post SpO₂* | 96.1±1.8 | 96 (91,99) | 0.519 | 95.8±2 | 96,2 (91,99) | **0.006** |
| *Pre pH* | 7.40±0.04 | 7,42 (7.35,56) | | 7.41±0.02 | 7.41 (7.38,46) | |
| *Post pH* | 7.41±0.04 | 7.41 (7.32,51) | 0.711 | 7.40±0.03 | 7.41 (7.34,45) | 0.326 |

Tablo-2

Komorbiditelerin, cihaz kullanımının ve cinsiyet dağılımının karşılaştırılması

| Variables | | Asthma (42) n | Asthma (42) % | COPD (25) n | COPD (25) % | p |
|---|---|---|---|---|---|---|
| | Male | 8 | 19 | 8 | 32 | |
| *Gender* | Female | 34 | 81 | 17 | 68 | 0,365 |
| | Yes | 17 | 40,5 | 5 | 20 | |
| *HT* | No | 25 | 59,5 | 20 | 80 | 0,145 |
| | Yes | 5 | 11,9 | 3 | 12 | |
| *DM* | No | 37 | 88,1 | 22 | 88 | 0,637 |
| | Yes | 5 | 11,9 | 1 | 4 | |
| *CAD* | No | 37 | 88,1 | 24 | 96 | 0,399 |
| | Yes | 16 | 38,1 | 20 | 80 | |
| *Smoking* | No | 26 | 61,9 | 5 | 20 | **0,002** |
| | Yes | 0 | 0 | 2 | 8 | |
| *BIPAP* | No | 42 | 100 | 23 | 92 | NA |
| | Yes | 0 | 0 | 7 | 28 | |
| *O2 concentrator* | No | 42 | 100 | 18 | 72 | **0,001** |
| | Yes | 0 | 0 | 3 | 12 | |
| *O2 cylinder* | No | 42 | 100 | 22 | 88 | **0,048** |
| | Yes | 5 | 11,9 | 2 | 8 | |
| *Nebulization* | No | 37 | 88,1 | 23 | 92 | 0,704 |
| | Yes | 9 | 21,4 | 7 | 28 | |
| *Emergency room visits* | No | 33 | 78,6 | 18 | 72 | 0,754 |
| *Hospitalization in last* | Yes | 0 | 0 | 3 | 12 | |
| *year* | No | 42 | 100 | 22 | 88 | **0,048** |

Tablo-3

PR öncesi ve sonrası hastaların yaşam kalitesinin, egzersiz kapasitesinin ve psikolojik durumunun karşılaştırılması

| | Asthma (42) | | | COPD (25) | | |
|---|---|---|---|---|---|---|
| Variables | Mean | Med (Min-Max) | p value | Mean | Med (Min-Max) | p value |
| *Pre 6MWD (meters)* | 374±83 | 375 (120,550) | | 325±93 | 320 (120,470) | |
| *Post 6MWD (meters)* | 415±96 | 415 (18,570) | **0.000** | 382±96 | 400 (100,535) | **0.000** |
| *Pre BORG difference* | 1.7±1.3 | 1 (0,4.5) | | 2.1±1.1 | 2 (0,4) | |
| *Post BORG difference* | 1.3±1.1 | 1 (0,4) | **0.000** | 1.8±1.1 | 1.5 (0,5) | **0.008** |
| *Pre Pulse difference* | 18.5±10.4 | 18 (3,40) | | 16.3±7.2 | 17.5 (3,32) | |
| *Post Pulse difference* | 23.2±10.9 | 23.5 (4,51) | 0.075 | 18.8±12.2 | 16 (2,52) | 0.187 |
| *Pre SpO₂ difference* | 0.6±1.5 | 1 (-3,4) | | 2.3±2.4 | 2 (-2,7) | |
| *Post SpO₂ difference* | 0.7±1.7 | 0.5 (-3,7) | 0.785 | 2.7±2.4 | 2 (-3,8) | 0.433 |
| *SGRQ* | | | | | | |
| *Pre Symptom* | 55.8±21.5 | 61.2 (13,93) | | 55.2±18.8 | 58.7 (21,82) | |
| *Post Symptom* | 43.8±17.7 | 31.4 (9,86) | **0.000** | 45.9±17.5 | 45.3 (5,84) | **0.003** |
| *Pre Activity* | 66.0±21.4 | 66.9 (7,100) | | 71.3±21.9 | 72.8 (12,100) | |
| *Post Activity* | 53.4±26.9 | 53.5 (0,100) | **0.000** | 52.7±26.4 | 46.4 (0,100) | **0.000** |
| *Pre Impact* | 50.3±21 | 50 (12,85) | | 48.2±18.7 | 45.9 (16,82) | |
| *Post Impact* | 37.8±24.1 | 35.8 (4,85) | **0.000** | 32.0±23.0 | 28.5 (4,77) | **0.000** |
| *Pre Total* | 56.7±20.8 | 58.1 (13,94) | | 56.3±17.1 | 56.6 (25,87) | |
| *Post Total* | 44±22.4 | 48 (7,90) | **0.000** | 41.3±20.4 | 41.3 (6,87) | **0.000** |
| *Short-Form 36* | | | | | | |
| *Pre Physical functioning* | 43.0±27.8 | 33 (0,95) | | 41.3±28.8 | 33 (0,85) | |
| *Post Physical functioning* | 63.4±29.1 | 70 (0,100) | **0.000** | 59.3±28.1 | 65 (0,100) | **0.000** |
| *Pre Social functioning* | 58.5±27.5 | 62.5 (0,100) | | 52.8±20.7 | 50 (0,100) | |
| *Post Social functioning* | 65.4±23.4 | 62.5 (13,100) | **0.000** | 76±21.9 | 75 (25,100) | **0.003** |
| *Pre Role physical* | 23.8±37 | 0 (0,100) | | 22.8±38.8 | 0 (0,100) | |
| *Post Role physical* | 55.2±44.3 | 75 (0,100) | **0.000** | 65.5±38.4 | 75 (0,100) | **0.001** |
| *Pre Role emotional* | 29.6±39.6 | 0 (0,100) | | 24.6±35.1 | 0 (0,100) | |
| *Post Role emotional* | 57.3±41.1 | 66.6 (0,100) | **0.000** | 65.2±38 | 66.6 (0,100) | **0.002** |
| *Pre General health* | 38.2±23.9 | 35.3 (-25,92) | | 42.3±24.6 | 40 (0,85) | |
| *Post General health* | 43.6±27 | 47.8 (-29,97) | 0.060 | 44.4±23.4 | 46 (1,89) | **0.002** |
| *Pre Mental health* | 53±22.8 | 52 (16,100) | | 54.9±23.6 | 52 (4,96) | |
| *Post Mental health* | 61.7±24.8 | 68 (12,100) | **0.005** | 70.2±23.7 | 76 (24,100) | **0.001** |
| *Pre Bodily pain* | 51.5±29.9 | 41 (0,100) | | 43.2±21.9 | 42 (0,100) | |
| *Post Bodily pain* | 66.8±25.7 | 67 (22,100) | **0.000** | 66.6±24.2 | 62 (22,100) | **0.001** |
| *Pre Vitality* | 43.2±23.4 | 37.5 (0,100) | | 46±25 | 50 (0,80) | |
| *Post Vitality* | 58.6±21 | 57.5 (15,100) | **0.000** | 61.7±22.0 | 65 (15,100) | **0.000** |
| *Pre HADa* | 9.3±5.5 | 8.5 (2,21) | | 8±4.5 | 8 (0,20) | |
| *Post HADa* | 7.1±4.6 | 6.5 (0,19) | **0.000** | 6.2±4.5 | 5 (1,18) | **0.011** |
| *Pre HADd* | 7.7±4 | 8 (0,20) | | 7±4.7 | 8 (1,15) | |
| *Post HADd* | 5.9±4.1 | 5.5 (0,18) | **0.000** | 5.7±4.6 | 6 (0,19) | 0.143 |
| *Pre MRC* | 2.0±1.1 | 3 (1,5) | **0.000** | 3.3±0.0 | 3 (1,5) | **0.000** |

Tablo-4

Değişkenlerin PR öncesi ve sonrası farklarının karşılaştırılması

| | | Asthma (42) | | COPD (25) | | |
|---|---|---|---|---|---|---|
| *Δ Variables* | | Mean±SD | Med (Min-Max) | Mean±SD | Med (Min-Max) | p value |
| *Δ FEV₁* | | -1.9±6.5 | -1.5 (-13,8) | 1.3±2.2 | 1.5 (-4,6) | 0.09 |
| *Δ FEV₁/FVC* | | 1.45±6.8 | 0 (-14,23) | 6.0±2.2 | 1 (-12,18) | 0.58 |
| *Δ IC* | | -3.4±0.45 | -5 (-28,22) | 1.0±11.6 | 2 (-23,25) | 0.16 |
| *Δ VC* | | -3.4±10.2 | -3 (-23,16) | 1.7±8.3 | 1 (-17,20) | 0.10 |
| *Δ PEF* | | 0.3±7.7 | -0.5 (-15,14) | 5±8.9 | 6 (-12,18) | 0.06 |
| *Δ RV* | | 1.9±30.9 | 4 (-39,60) | -7.2±20.7 | -7.5 (-49,39) | 0.15 |
| *Δ DLCO* | | 0.7±8.1 | 1 (-18,18) | -2±4.4 | -1 (-16,3) | 0.14 |
| *Δ PO₂* | | 0.3±8.9 | -0.7 (-20,19) | 5±8.1 | 5.3 (-21,25) | **0.04** |
| *Δ PCO₂* | | 0.4±4.4 | 0.2 (-8, 9.7) | -1.8±5.9 | -2.6 (-12.5, 9) | 0.16 |
| *Δ SpO₂* | | -0.2±1.8 | 0 (-3.5,2) | 1.3±2.2 | 1 (-4, 6.3) | **0.03** |
| *Δ pH* | | 0±0.04 | 0 (-0.1,0.09) | -0.01±0.04 | 0 (-0.09,0.06) | 0.74 |
| *Δ 6MWD* | | 41.1±28.6 | 40 (-31,300) | 57±59.5 | 50 (-20,150) | 0.08 |
| *Δ Borg difference* | | -0.6±1.2 | -0.2 (-3,3) | -0.3±1.4 | -1 (-3.5, 2) | 0.93 |
| *Δ Pulse difference* | | 8.1±12.5 | 2 (-11,26) | 2.6±12.9 | 2 (-18,28) | 0.59 |
| *Δ SpO2 difference* | | 0.1±1.8 | 0 (-5,4) | 0.04±2.4 | 0 (-5,5) | 0.82 |
| SGRQ | *Δ Symptom* | -0.7±17.2 | -8.5 (-47,45.1) | -9.2±16.2 | -10 (-55, 17.5) | 0.90 |
| | *Δ Activity* | -14.4±19.1 | -7.3 (-68.4-10) | -18.6±17.4 | -14 (-87.5,8) | 0.25 |
| | *Δ Impact* | -12.7±19.3 | -11 (-75,31.2) | -15.3±15.2 | -13 (-42,14.3) | 0.41 |
| | *Δ Total* | -12.7±18.4 | -8.6 (-68,21.8) | -15.4±12.2 | -15 (-39,8.4) | 0.34 |
| SF36 | *Δ Physical functioning* | 14.7±24 | 12.3 (-35,85) | 21.7±19.4 | 25 (-10,65) | 0.18 |
| | *Δ Social functioning* | 8.9±25.2 | 12.5 (-50,50) | 22.2±30 | 12.5 (-25,87) | 0.21 |
| | *Δ Role physical* | 31.3±45.1 | 12.5 (-50,100) | 48.7±41.5 | 50 (0,100) | 0.17 |
| | *Δ Role emotional* | 27.5±39.8 | 0 (-33.3,100) | 40.5±46 | 33.3 (-33,100) | 0.23 |
| | *Δ Genel Sağlık Algısı* | 5.1±17.2 | 7.5 (-31,37) | 14.3±17.6 | 11 (-20,52) | 0.10 |
| | *Δ Mental* | 8.6±20.5 | 6 (-36,52) | 15.3±19.5 | 16 (-16,76) | 0.22 |
| | *Δ Bodily pain* | 15.5±20.8 | 15.5 (-32,68) | 23.2±25.7 | 22 (-26,68) | 0.13 |
| | *Δ Vitality* | 15.4±20.4 | 14.5 (-20,65) | 21.7±20.8 | 15 (0-85) | 0.28 |
| *Δ HADa* | | -2.2±3.8 | -1.5 (-14,8) | -1.8±2.9 | -2 (-7,4) | 0.90 |
| *Δ HADd* | | -1.8±2.8 | -1.5 (-11,3) | -1.2±2.7 | -1 (-6,5) | 0.40 |
| *Δ MRC* | | -0.7±0.8 | -1 (-3,0) | -1±0.5 | -1 (-2,0) | 0.02 |

# EP-326
# SAĞLIKLI GENÇ BİREYLERDE SIRTÜSTÜ VE YÜZÜSTÜ POZİSYONUN DİYAFRAGMA KALINLIĞINA ETKİSİ: PİLOT ÇALIŞMA

Seher Özyürek[1], Umut Ziya Koçak[2], Nihal Gelecek[1], Murat Emre Tokur[3], Uğur Koca[4], Ali Necati Gökmen[4]

[1]Dokuz Eylül Üniversitesi, Fizik Tedavi ve Rehabilitasyon Yüksekokulu, İzmir
[2]Katip Çelebi Üniversitesi, Sağlık Bilimleri Fakültesi, Fizyoterapi ve Rehabilitasyon Bölümü, İzmir
[3]Dumlupınar Üniversitesi, Evliya Çelebi Eğitim ve Araştırma Hastanesi, Genel Yoğun Bakım Ünitesi, Kütahya
[4]Dokuz Eylül Üniversitesi, Tıp Fakültesi, Anesteziyoloji ve Reanimasyon Anabilim Dalı, Yoğun Bakım Bilim Dalı, İzmir

**GİRİŞ:** Diyafragma solunum en önemli kası olup gövde stabilizasyonunda da etkin rol oynamaktadır. Bu iki önemli fonksiyonu nedeniyle son dönem literatürde bu kasın özellikle ultrasonografi (USG) ile değerlendirilmesi gerekliliği vurgulanmaktadır. Literatürde, pozisyonun diyafragma kalınlığına etkisini inceleyen sınırlı sayıda çalışma bulunmaktadır. Bu pilot çalışma, genç bireylerde iki farklı pozisyonun (sırtüstü ve yüzüstü) USG yöntemi ile değerlendirilen diyafragma kas kalınlığına etkisini araştırmak amacıyla yapıldı.

**GEREÇLER VE YÖNTEM:** Yaş aralığı 20-25 yıl olan ve çalışmaya dahil edilen 23 sağlıklı genç olgunun diyafragma kalınlığı, randomizasyonla ilk ölçüm sırtüstü ikinci ölçüm yüzüstü veya tam tersi olacak şekilde USG cihazı (prob 5-13 MHz linear) ile değerlendirildi. Sağ diyafragmanın iki boyutlu görüntüsü solunumun ekspirasyon fazı sonunda, interkostal görüntüleme yaklaşımıyla "zone of apposition" bölgesinden B-mod ile elde edildi. Birden fazla ölçüm yapıldı ve en uygun görüntünün alındığı 2 ölçümün ortalaması cm olarak kaydedildi. Sırtüstü ve yüzüstü pozisyonda elde edilen veriler Wilcoxon işaretli sıralar testi kullanılarak karşılaştırıldı ve tanımlayıcı istatistikler ortanca (çeyreklerarası aralık) olarak verildi.

**BULGULAR:** Toplam 23 genç ve sağlıklı olgudan sırtüstü pozisyonda elde edilen diyafragma ortanca kalınlık değerinin 0.16 cm (0.13-0.17 cm), yüzüstü pozisyonda elde edilen ortanca değerin daha yüksek ve 0.19 cm (0.16-0.20 cm) olduğu belirlendi. Her iki pozisyondaki diyafragma kalınlık değerleri karşılaştırıldığında ise aradaki farkın istatistiksel olarak anlamlı olduğu görüldü ($p<0.001$).

**SONUÇ VE TARTIŞMA:** Farklı iki pozisyonda yaptığımız diyafragma kalınlık ölçümlerinden elde ettiğimiz sonuçlar yüzüstü pozisyonda diyafragma kalınlığının daha fazla ve buna bağlı olarak dinlenim uzunluğunun sırtüstü pozisyona göre daha kısa olduğunu göstermiştir. Bu sonuçların solunumsal ve gövde stabilizasyonuna ait disfonksiyonel durumlarda uygun tedavi postürlerinin seçiminde gözönüne alınabileceği ve tedavi sonuçlarını etkileyebileceği düşünülmektedir.

**Anahtar Kelimeler:** diyafragma, kas kalınlığı, ultrasonografi, pozisyon

Tablo 1. Katılımcıların Demografik Özellikleri (n= 23 kişi)

| | Ortanca | Çeyreklerarası Aralık |
|---|---|---|
| Yaş (yıl) | 22 | 21-23 |
| Beden ağırlığı (kg) | 78 | 72-84 |
| Boy (cm) | 180 | 177-185 |
| Beden kütle indeksi (kg/m) | 23.77 | 22.26-25.22 |

Tablo 2. Katılımcıların sırtüstü ve yüzüstü pozisyondaki diyafragma kalınlık değerlerinin karşılaştırılması

| | Sırtüstü pozisyon | Yüzüstü pozisyon | p değeri |
|---|---|---|---|
| Diyafragma kalınlığı (cm) | 0.16 (0.13-0.17) | 0.19 (0.16-0.20) | p<0.001 |

Wilcoxon işaretli sıralar testi, değerler ortanca (çeyreklerarası aralık) olarak verilmiştir.

# EP-327
# TRAKEAL DİVERTİKÜL TANILI PEDİATRİK BİR OLGUDA SOLUNUM FİZYOTERAPİ VE REHABİLİTASYONUNUN AKUT ETKİSİNİN İNCELENMESİ

Çiğdem Emirza[1], Gökşen Kuran Aslan[2], Ayşe Ayzıt Atabek[3], Haluk Çokuğraş[3]

[1]İstanbul Bilgi Üniversitesi, Sağlık Bilimleri Fakültesi, Fizyoterapi ve Rehabilitasyon Bölümü, İstanbul
[2]İstanbul Üniversitesi, Sağlık Bilimleri Fakültesi, Fizyoterapi ve Rehabilitasyon Bölümü, İstanbul
[3]İstanbul Üniversitesi, Cerrahpaşa Tıp Fakültesi, Çocuk Göğüs Hastalıkları Bilim Dalı, İstanbul

**GİRİŞ:** Trakeal divertikül konjenital veya edinsel trakea duvarından dışarıya uzanım gösteren paratrakeal hava kistiyle karakterize nadir görülen bir durumdur. Olguların çoğu asemptomatik olsa da semptomatik olgularda divertikül içinde sekresyon birikimi tekrarlayan enfeksiyonlara zemin oluşturması bakımından önemli bir problemdir. Bu çalışmanın amacı trakeal divertikül tanılı bir olguda solunum fizyoterapisinin ve hasta-aile eğitiminin akut etkisinin incelenmesidir.

**GEREÇLER VE YÖNTEM:** Olgumuz İstanbul Üniversitesi Cerrahpaşa Tıp Fakültesi Çocuk Sağlığı ve Hastalıkları Anabilim Dalı Göğüs Hastalıkları Polikliniği tarafından takip edilmekte olan, 8 yaşında, kız, 131 cm boyunda, 33 kg ağırlığında, trakeal divertikül tanılı bir olguydu. Prodüktif, ısrarlı, çok sık tekrarlı öksürük, nefes darlığı şikayetleri vardı. "Modified Medical Research Council Dispne Skalası"na göre dispne evresi 3'tü. Olgunun 28.03.2017 tarihli BT incelemesinde akciğer hacminde azalma, içi sekresyonla dolu bronşiektaziler ve bir çok sayıda trakeal divertikül mevcuttu.

İki yıl önce solunum fizyoterapi ve rehabilitasyon eğitimi verilmiş fakat düzenli uygulama yapılmamaktaydı. Göğüs çevre ölçümü aksillar, epigastrik, subkostal olmak üzere üç bölgeden yapılarak derin inspirasyon ve derin ekspirasyon arası farklar kaydedildi. Solunum fonksiyon testi ile tedavi öncesi ve tedavi sonrası zorlu vital kapasite (FVC), birinci saniyedeki zorlu ekspiratuar volüm (FEV1), FEV1/FVC oranı, zorlu ekspiratuar akımın %25-75'i (FEF25-75), tepe akım hızı (PEF) değerleri kaydedildi. Olgunun sekresyon miktarları tedavi öncesi ve sonrası kaydedildi. Hastaya ve ailesine eğitim verildi. Olgumuza 4 gün/hafta, bir hafta süre ile, diyafragmatik solunum, torakal ekspansiyon egzersizleri ve aktif solunum teknikleri döngüsünü (ASTD) içeren fizyoterapi programı uygulandı. Ev programı olarak insentif spirometre kullanımına başlatıldı, aileye uygulaması için perküsyon ile kombine ASTD öğretildi.

**BULGULAR:** Bir haftalık fizyoterapi ve rehabilitasyon programı sonrasında sekresyon atım miktarında ve göğüs hareketliliğinde artış elde edildi. Solunum fonksiyon testi sonuçlarında beklendiği üzere belirgin bir değişiklik gözlenmedi (Tablo 1).

**SONUÇ:** Fizyoterapi seanslarını takiben olgumuzda sekresyon atım miktarında artış sağlanmıştır. Derin inspirasyon ve derin ekspirasyon ölçüm farklarında hafif artış olduğu görülmüştür.

**TARTIŞMA:** Olgumuzda kısa süreli uygulanan fizyoterapi ve rehabilitasyon seanslarından sonra bile görülen olumlu sonuçlar fizyoterapinin bu hastalarda tedavide mutlaka yer alması gerektiğini doğrulamaktadır. Özellikle küçük yaştaki hastalarda aile eğitiminin üzerinde durulmalı, tedaviler düzenli olarak fizyoterapist gözetiminde devam etmelidir.

**Anahtar Kelimeler:** sekresyon birikimi, solunum fizyoterapisi, trakeal divertikül

Tablo 1

| | Tedavi Öncesi | Tedavi Sonrası |
|---|---|---|
| Sekresyon atım miktarı (ml/hafta) | 40 | 90 |
| Solunum fonksiyon testi | | |
| FVC (lt / Beklenen %) | 1.80 / 98 | 1.80 / 98 |
| FEV 1 (lt / Beklenen %) | 1.12 / 71 | 1.04 / 66 |
| FEV1/FVC (%) | 73 | 68 |
| FEF25-75 (lt/sn / Beklenen %) | 0.74 / 35 | 0.64 / 30 |
| PEF (lt/sn / Beklenen %) | 1.65 / 43 | 1.42 / 37 |
| Göğüs Çevre Ölçümü | | |
| Aksillar bölge (cm) | 5 | 7 |
| Epigastrik bölge (cm) | 5 | 6 |
| Subkostal bölge (cm) | 4 | 6 |

# EP-328
# SAĞLIKLI GENÇ KADINLARDA AŞIRI KİLONUN VE TANIMLANAN FİZİKSEL AKTİVİTE DÜZEYİNİN SOLUNUM FONKSİYONLARIYLA İLİŞKİSİ

Hazal Yakut, Sevgi Özalevli

Dokuz Eylül Üniversitesi, Fizik Tedavi ve Rehabilitasyon Yüksekokulu, Kardiyopulmoner Anabilim Dalı, İzmir

**AMAÇ:** Sağlıklı genç kadınlarda aşırı kilonun ve tanımlanan fiziksel aktivite düzeyinin solunum fonksiyonları ile ilişkisini incelemektedir.

**GEREÇ-YÖNTEM:** Ortalama yaş 22.38±2.45, ort. Vücut Kütle İndeksi (VKİ) 21.43±1.63kg/m2 olan normal kilolu grup (n=21), ort. yaş 23.00±2.91, ort. VKİ 30.66±4.66kg/m2 olan kilolu grup (n=18) çalışmaya dahil edildi. Spirometre ile solunum fonksiyon testleri-SFT ( FVC, FEV1, FEV1/FVC, PEF, FEF25-75) yapıldı ve Pimax, Pemax değerleri ölçüldü. Uluslar arası Fiziksel Aktivite Anketi-MET ile bireylerin fiziksel aktivite düzeyleri hesaplandı.

**BULGULAR:** İki grubun yaş, boy ortalamaları, egzersiz alışkanlıkları ve sigara tüketim miktarları benzerdi (p>0.05). VKİ değerleri ve bel çevre ölçümleri; kilolu grupta diğer gruba göre yüksekti (p<0.001). Kilolulara göre normal bireylerin tüm SFT değerlerinin (p>0.05) ve solunum kas kuvvetlerinin daha yüksek olduğu saptandı. Kilolu bireylerin fiziksel aktivite düzeyleri diğer gruba göre ciddi oranda düşüktü (p<0.001). Normal grupta fiziksel aktivite düzeyleri ort. 2920.85 ±2355.51, kilolu grupta 839.36±681.03 idi. FEF-75 değerinin normal grupta daha yüksek olduğu saptandı (p<0.05). Normal bireylerde fiziksel aktivite düzeyinin; FEF-75 ve FEV1/FVC ile ilişkili (p<0.05), FEV1 ve FEF 25-75 değerleri ile korele olduğu bulundu (p>0.05). Kilolu grupta ise fiziksel aktivite düzeyinin; Pımax volüm ve Pemax yüzde değeri ile ilişkili (p<0.05), Pemax volüm, PEF değeri ve FEF 25-75 ile korele olduğu bulundu (p>0.05).

**TARTIŞMA ve SONUÇ:** Her iki grupta spirometrik ölçümler benzer olsa da kilolu grupta fiziksel aktivite düzeyi ve solunum fonksiyon parametreleri normal gruba göre daha düşük bulundu. Kilolu grupta azalmış fiziksel aktivite düzeyinin özellikle erken dönem solunum problemlerini tanımlayan Pimax ve Pemax düzeyi ile ilişkili bulunması; sağlıklı genç kadınlarda özellikle abdominal bölge çevresindeki artmış kilonun ve azalmış fiziksel aktivite düzeyinin göğüs ekpansiyonu ve hareketliliğini engelleyerek solunum kas kuvvetini ve akciğer fonksiyonlarını etkileyebileceğini düşündürmektedir. Bu durum sağlıklı genç kadınlarda kilo artışı ve azalan fiziksel aktivite düzeyi ile birlikte erken dönem solunum sistemi etkilenimlerinin değerlendirilmesi gerektiğini vurgulamaktadır.

**Anahtar Kelimeler:** Solunum Fonksiyon Testi, Fiziksel Aktivite Düzeyi, Obezite

Normal Kilolu ve Kilolu Bireylerde Fiziksel Aktivite Düzeyinin ve Solunum Fonksiyonlarının Karşılaştırılması

| | Kilolu Grup | Normal Kilolu Grup | p |
|---|---|---|---|
| MET | 839.36±681.03 | 2920.85±2355.51 | 0.001* |
| Pimax % | 62.33±17.32 | 62.04±21.24 | 0.964 |
| Pemax % | 38.33±14.06 | 43.73±17.43 | 0.345 |
| FVC % | 97.27±7.75 | 96.76±8.50 | 0.845 |
| FEV1 % | 95.44±6.81 | 100.33±8.82 | 0.064 |
| FEV1/FVC | 87.77±4.89 | 94.38±8.44 | 0.006* |
| PEF % | 87.83±13.37 | 93.47±11.33 | 0.166 |
| FEF-25 % | 89.11±18.45 | 95.00±18.85 | 0.333 |
| FEF-50 % | 90.33±14.13 | 100.33±19.28 | 0.077 |
| FEF 25-75 % | 89.00±13.60 | 98.75±17.76 | 0.077 |

MET: Metabolik Eş Değer, *:p<0.05, %: Yüzde

Normal Kilolu Bireylerde Fiziksel Aktivite Düzeyi ile Solunum Fonksiyonları Arasındaki Korelasyon

| | | 1 | 2 | 3 | 4 | 5 | 6 | 7 |
|---|---|---|---|---|---|---|---|---|
| 1. MET | r | - | | | | | | |
| | p | - | | | | | | |
| 2. Pimax % | r | -0,244 | - | | | | | |
| | p | 0.286 | - | | | | | |
| 3.Pemax % | r | -0.282 | 0.291 | - | | | | |
| | p | 0.215 | 0.200 | - | | | | |
| 4. FVC % | r | -0.139 | 0.121 | 0.412 | - | | | |
| | p | 0.547 | 0.602 | 0.063 | - | | | |
| 5. FEV1 % | r | -0.303 | 0.278 | 0.406 | 0.403 | - | | |
| | p | 0.182 | 0.440 | 0.068 | 0.067 | - | | |
| 6. FEV1/FVC | r | -0.573 | -0.071 | 0.658 | 0.085 | 0.402 | - | |
| | p | 0.007* | 0.759 | 0.001 | 0.715 | 0.066 | - | |
| 7. FEF 25-75 % | r | -0.445 | -0.111 | 0.058 | -0.315 | -0.251 | 0.914 | |
| | p | 0.084 | 0.683 | 0.830 | 0.252 | -0.368 | 0.000* | |

MET: Metabolik Eş Değer, *: p<0.05, %: Yüzde

Kilolu Bireylerde Fiziksel Aktivite Düzeyi ile Solunum Fonksiyonları Arasındaki Korelasyon

| | | 1 | 2 | 3 | 4 | 5 | 6 | 7 |
|---|---|---|---|---|---|---|---|---|
| 1. MET | r | - | | | | | | |
| | p | - | | | | | | |
| 2. Pimax % | r | 0.152 | - | | | | | |
| | p | 0.548 | - | | | | | |
| 3. Pemax % | r | 0.605 | 0.229 | - | | | | |
| | p | 0.008* | 0.361 | - | | | | |
| 4. FVC % | r | 0.092 | 0.302 | 0.222 | - | | | |
| | p | 0.717 | 0.223 | 0.376 | - | | | |
| 5. FEV1 % | r | -0.243 | -0.413 | -0.405 | 0.704 | - | | |
| | p | 0.331 | 0.088 | 0.096 | 0.001* | - | | |
| 6. FEV1/FVC | r | 0.037 | -0.584 | 0.220 | -0.333 | -0.009 | - | |
| | p | 0.885 | 0.011* | 0.380 | 0.177 | 0.971 | - | |
| 7. FEF 25-75 % | r | 0.269 | -0.410 | -0.454 | -0.251 | 0.194 | 0.914 | - |
| | p | 0.332 | -.070 | 0.089 | 0.368 | 0.488 | 0.001* | - |

MET: Metabolik Eş Değer, *: p<0.05, %: Yüzde

# EP-329
# KRONİK KALP YETMEZLİĞİ HASTALARINDA EGZERSİZ KAPASİTESİ İLE HASTALIĞA ÖZGÜ YAŞAM KALİTESİ İLİŞKİSİNİN DEĞERLENDİRİLMESİ

Büşra Alkan[1], Sevgi Özalevli[2], Nezire Güllü[3]

[1]KTO Karatay Üniversitesi Sağlık Bilimleri Yüksekokulu, Fizyoterapi ve Rehabilitasyon Bölümü, Konya
[2]Dokuz Eylül Üniversitesi, Fizik Tedavi ve Rehabilitasyon Yüksekokulu, İzmir
[3]Kızılay Derneği Özel Ticaret Borsası Hastanesi, Kardiyoloji Ana Bilim Dalı, Konya

**GİRİŞ:** Kronik Kalp Yetmezliği (KKY) giderek artan sıklığı ve yaygınlığı nedeniyle tüm dünyada önde gelen sağlık sorunlarından biridir. KKY hastalarında görülen sol ventriküler bozukluk egzersiz sırasında iskelet kas perfüzyonunun zayıflamasına, yorgunluğa neden olmaktadır. Genel olarak egzersiz kapasitesindeki azalmanın hastaların yaşam kalitesini düşürdüğü bilinmektedir. Çalışmamız; KKY hastalarında egzersiz kapasitesi ve hastalığa özgü yaşam kalitesi arasındaki ilişkiyi yorumlamak amacıyla planlandı.

**METOD:** New York Heart Association(NYHA) evrelemesine göre evre 2(%80)-3(%20) olan 25 hasta (22 Erkek-3 Kadın, yaş ort; 67.12±9.54, vücut kütle indeksi(VKİ) ort: 29.57±5.58, Sol Ventrikül Ejeksiyon Fraksiyonu (SVEF) ort; 36.68±4.70) araştırmaya dahil edildi. Hastaların egzersiz kapasitesi; 6 Dakika Yürüme Testi (6 DKYT) ile, hastalığa özgü yaşam kalitesi; Kronik Kalp Yetmezliği Yaşam Kalitesi Anketi (KKYA) ile, istirahat ve eforda algılanan dispne şiddeti; Modifiye Borg Skalası (MBS) ile solunum fonksiyon testleri (SFT); spirometre ile değerlendirildi.

**BULGULAR:** Hastaların 6 DKYT mesafesi ortalama 374.81±66.56 metre; KKYA toplam skoru ortalama 19.16±3.14, ortalama FVC değeri; 3.19±0.78 L/sn, FEV1 değeri 2.55±0.63 L/sn, FEV1/FVC % oranı; 79.6±8.0 olarak bulundu. Yürüme testi sırasında hastaların dispne şiddetlerinin istatiksel olarak anlamlı derecede arttığı bulundu (ortalama MBS skorları: test öncesi; 0.66±1.10, test sonrası; 1.78±1.56, p=0.0001). Hastaların %24'ünün (n=6) halen sigara içtiği, %16'sının (n=4) hiç içmediği ve %60'ının (n=15) bırakmış olduğu saptandı. Hastaların KKYA sonuçları incelendiğinde; toplam yaşam kalitesi skorlarının iyi olduğu (19.16±3.14), dispne skorunun diğer alt grup skorlarına göre daha düşük olduğu saptandı (3.98±1.01). 6 dakika yürüme mesafesinin; yaş, istirahat ve efor dispne şiddeti ile ($p<0.01$) ve FVC, FEV1 değerleri ve yaşam kalitesi yorgunluk ve total-alt kategorileri ile ($p>0.05$) ilişkili olduğu bulundu. Yaşam kalitesi total kategorisinin ise; VKİ, istirahat ve efor dispne şiddeti, yaşam kalitesi anketinin alt kategorileri ile ($p<0.05$), yürüme mesafesi ve FEV1/FVC oranı ile ($p>0.05$) ilişkili olduğu saptandı.

**SONUÇ:** Evre2-3 KKY olan hastalarda egzersiz kapasitesinin özellikle hastaların yaş, algılanan dispne şiddeti ve solunum fonksiyonlarından dolayı azaldığı ve bu azalmanın hastaların VKİ ve algılanan dispne şiddetine ek olarak hastalığa özgü yaşam kalitesini düşürdüğü tespit edilmiştir.

**Anahtar Kelimeler:** kronik kalp yetmezliği, egzersiz kapasitesi, yaşam kalitesi, solunum fonksiyonları, dispne

Tablo 1:Hastaların Demografik Özellikleri ve Değerlendirme Sonuçları

| | X±SS |
|---|---|
| Yaş | 67.12±9.54 |
| VKİ | 29.57±5.58 |
| Boy(m) | 1.68±0.06 |
| Kilo(kg) | 84.32±16.91 |
| SVEF | 36.68±4.70 |
| Sigara Kullanımı (paket/yıl) | 47.52±24.83 |
| KKYA dispne skoru | 3.98±1.01 |
| KKYA yorgunluk skoru | 4.62±1.10 |
| KKYA hakimiyet skoru | 5.47±1.08 |
| KKYA toplam skoru | 19.16±3.14 |
| 6 DKYT mesafesi(m) | 374.81±66.56 |
| FVC | 3.19±0.78 |
| FEV1 | 2.55±0.63 |
| FEV1/FVC | 79.6±8.0 |

Tablo 2: 6 DKYT, KKYA, Dispne şiddeti, Solunum fonksiyon parametreleri ilişkisi.

| r/p | 6 dakika yürüme mesafesi(m) | KKYA Dispne | KKYA Yorgunluk | KKYA Duygudurum | KKYA Hakimiyet | KKYA Total |
|---|---|---|---|---|---|---|
| 6 dakika yürüme mesafesi(m) | --- | - | 0.36<br>0.08 | - | - | 0.32<br>0.12 |
| Yaş | -0.75<br>0.00 | - | - | - | - | - |
| VKİ | - | - | -0.57<br>0.003 | -0.32<br>0.12 | - | -0.41<br>0.04 |
| Test öncesi dispne | -0.49<br>0.01 | -0.37<br>0.07 | -0.33<br>0.11 | -0.52<br>0.01 | - | -0.47<br>0.02 |
| Test sonrası dispne | -0.56<br>0.004 | -0.45<br>0.03 | -0.65<br>0.00 | -0.68<br>0.000 | 0.32<br>0.12 | -0.68<br>0.000 |
| KKYA Dispne | - | ----- | 0.45<br>0.02 | 0.57<br>0.003 | - | 0.56<br>0.004 |
| KKYA Yorgunluk | 0.36<br>0.08 | 0.45<br>0.002 | ---- | 0.65<br>0.000 | 0.45<br>0.03 | 0.80<br>0.000 |
| KKYA Duygudurum | - | 0.57<br>0.003 | 0.65<br>0.000 | --- | 0.52<br>0.01 | 0.85<br>0.000 |
| KKYA Hakimiyet | - | - | 0.45<br>0.03 | 0.52<br>0.01 | ---- | 0.62<br>0.001 |
| KKYA Total | 0.32<br>0.12 | -056<br>0.004 | 0.80<br>0.00 | 0.85<br>0.000 | 0.62<br>0.0001 | --- |
| FVC, lt/sn | 0.37<br>0.07 | - | - | - | - | - |
| FEV1, lt/sn | 0.37<br>0.07 | - | - | - | - | - |
| FEV1/FVC % | - | -0.49<br>0.01 | - | - | - | -0.35<br>0.09 |

# EP-330
# ERİŞKİN KİSTİK FİBROZİS HASTASI İÇİN PULMONER REHABİLİTASYON PROGRAMI: OLGU SUNUMU

Gamze Yalçınkaya[1], Aylin Özgen Alpaydın[2], Sevgi Özalevli[1]

[1]Dokuz Eylül Üniversitesi, Fizik Tedavi ve Rehabilitasyon Yüksekokulu, İzmir, Türkiye.
[2]Dokuz Eylül Üniversitesi Tıp Fakültesi, Göğüs Hastalıkları Anabilim Dalı, İzmir, Türkiye.

**GİRİŞ:** Avrupa Solunum Topluluğu, erişkin Kistik Fibrozis (KF)'li hastaların multidisipliner bir yaklaşımla tedavi edilmesi gerektiği ve pulmoner rehabilitasyon (PR) programının bu hastalar için yararlı bir tedavi stratejisi olduğunu rapor etmiştir. Ancak literatürde erişkin KF hastaları ile yapılan PR çalışmaları yetersizdir. Bu nedenle, erişkin KF tanısı ile takip edilen hastamıza kapsamlı bir PR uygulayarak, etkilerini araştırmayı amaçladık.

**GEREÇLER ve YÖNTEM:** KF'li kadın hastamız (DBK); 29 yaşında, vücut kitle indeksi 19 olan, öğrenci bir bireydi. Hasta, PR ünitesinde, haftada 2 seans, 45-60 dakikalık, 8 hafta süren bir PR programı ile takip edildi. PR kapsamında; solunum egzersizleri, bronşiyal hijyen teknikleri, aerobik eğitim, kuvvetlendirme ve germe egzersizleri uygulandı. Aerobik eğitim 20 dakika koşu bandı, 10 dakika bisiklet ergometresini içerecek şekilde toplamda 30 dakika uygulandı. Alt-üst ekstremite ve gövde kaslarına germe egzersizleri uygulandı. PR günlerinin haricinde hastaya verilen eğitim ile egzersizlerin evde yapılması istendi. Hastanın; klinik değerlendirmenin yanı sıra, spirometre ile solunum fonksiyon testleri, bisiklet ergometresi ile kardiyopulmoner egzersiz testi (KPET), modifiye medical research council (MMRC) ile dispne sorgulaması, altı dakika yürüme testi (6DYT) ile egzersiz kapasitesi, St. George Solunum Hastalıkları anketi (SGRQ) ile sağlıkla ilişkili yaşam kalitesi, el dinamometresi ile quadriceps kas kuvveti ve kavrama kuvveti değerlendirildi. Tüm değerlendirmeler PR programı öncesi ve sonrası tekrar edildi.

**BULGULAR:** Tanı yılı 28 olan hastanın sigara öyküsü yoktu. PR programı öncesinde öksürük ve yarım çay fincanı balgam şikâyeti olan hasta, öksürük, çıkartılan balgam miktarı ve nefes darlığının PR öncesine göre azaldığını ifade etti. PR programı sonunda hastanın solunum fonksiyon testlerinin sonucuna göre FEV1'in 1.75'ten 1.97'e, FEV1/FVC%'nin ise 66.51'den 74.32'e arttığı, FVC değerinde değişim görülmediği bulundu. Hastanın KPET testindeki egzersiz iş yükü 116 W'tan 122 W'a, maksimal oksijen tüketimi ise 1141 ml/dk'dan 1334 ml/dk'a çıkarak PR öncesine göre artış belirlendi. MMRC'ye göre nefes darlığının ise evre birden evre sıfıra indiği kaydedildi. 6DYT'nde yürünen mesafede başlangıç değerlendirmesine göre artış görülürken, SGRQ ortalama yaşam kalitesi skorunda başlangıca göre bir miktar düşüş görüldü. Hastanın quadriceps kas kuvvetinde değişim görülmezken, kavrama kuvvetinin arttığı belirlendi.

**SONUÇ ve TARTIŞMA:** Erişkin KF'li bir hastada eğitim ve kapsamlı bir PR programının hastanın solunum fonksiyonlarını geliştirdiği, dispne algısını azalttığı, egzersiz kapasitesini artırdığı gösterilmiştir.

**Anahtar Kelimeler**: Erişkin kistik fibrozis, Pulmoner rehabilitasyon, Solunum fonksiyonları

Bisiklet Ergometresindeki Yukleme Protokolu

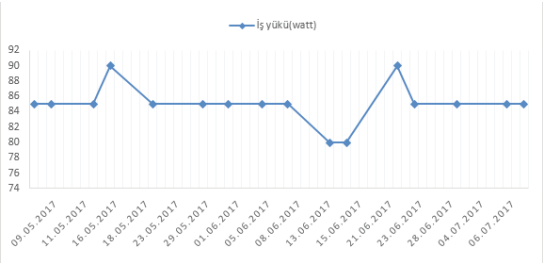


Kosu Bandindaki Yukleme Protokolu

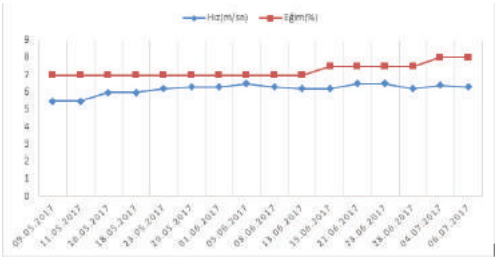

# EP-331
# AÇIK KALP AMELİYATI SONRASI UYGULANAN PULMONER REHABİLİTASYONUN SOLUNUM FONKSİYONLARI, FONKSİYONEL KAPASİTE, AĞRI VE YAŞAM KALİTESİ ÜZERİNE ETKİNLİĞİ

Tomris Duymaz[1], Liva Ertan Sağbaş[2]

[1]Bilgi Üniversitesi, Sağlık Bilimleri Fakültesi, Fizyoterapi ve Rehabilitasyon Bölümü, İstanbul
[2]İstanbul Bilim Üniversitesi, Tıp Fakültesi, Kalp Damar Cerrahisi Ana Bilim Dalı, İstanbul

**GİRİŞ:** Bu çalışmadaki amacımız açık kalp ameliyatı olan hastalarda postop uygulanan pulmoner rehabilitasyonun solunum fonksiyonları, fonksiyonel kapasite, ağrı, dispne, yaşam kalitesi, anksiyete ve depresyon düzeyleri üzerine etkinliğini araştırmaktır.

**GEREÇLER ve YÖNTEM:** Çalışmamız İstanbul Bilim Üniversitesi Kalp ve Damar Cerrahisi bölümünde açık kalp ameliyatı geçiren 39 (15 kadın,24 erkek) hasta ile yürütülmüştür. Etik kurul onayı ve hasta onamları alınmış prospektif randomize kontrollü bir çalışmadır. Hastalar 2 gruba ayrılarak taburcu olana kadar bir gruba pulmoner rehabilitasyon ve yürüyüş programı uygulanmış, diğer gruba ise sadece yürüyüş yaptırılmıştır. Tüm hastaların yaş, vücut kitle indeksi(VKİ), sigara kullanımları, Borg skalası ile dispne, vizüel analog skala(VAS) ile ağrı düzeyleri (aktivite, istirahat,gece), göğüs ekspansiyonları, pulmoner arter basınçları (PAB), 6 dakika yürüme testi(6DYT) ile fonksiyonel kapasiteleri, solunum fonksiyon testleri (SFT), SF-36 yaşam kalitesi ile hastane anksiyete ve depresyon ölçekleri cerrahi öncesi ve sonrasında karşılaştırmak üzere kaydedilmiştir. İstatistiksel analiz SPSS 22.0 programı ile yapılmış olup $p<0,05$ değeri anlamlı kabul edilmiştir.

**BULGULAR:** Hastaların yaş ortalaması tedavi grubunda(n=20) 66,30±9,00yıl; kontrol grubunda(n=19) 61,89±11,34yıl; VKİ'leri tedavi grubunda 27,97±5,35kg/m, kontrol grubunda 27,96±4,81kg/m olarak gruplar arasında fark bulunmamaktadır(p=0,260;0,911). Tüm hastaların %38,5'i sigara içmekte olup gruplar arası fark bulunmamaktadır ($p>0,05$). Tedavi öncesi ve sonrası karşılaştırıldığında rehabilitasyon alan grubun statik (VC,ERV,IRV,TV) ve dinamik (FEV1,FEV1/FVC,PEF,FEF25-75) SFT değerlerinde (p=0,003;0,015; 0,008; 0,008;0,004;0,036;0,005;0,001), VAS aktivite ile istirahat, göğüs ekspansiyonu, 6DYT, Borg, PAB, anksiyete, depresyon, SF-36'nın tüm alt parametrelerinde (p=0,002;0,041;0,000;0,000;0,001; 0,001;0,000;0,000;0,000;0,003;0,007;0,033;0,004;0,002; 0,011) ileri düzeyde iyileşme olduğu kontrol grubunda ise Borg skalası ile SF-36'nın fiziksel fonksiyon alt parametresi (p=0,011; 0,008) hariç hiçbir değerlendirmede anlamlı iyileşme olmadığı görülmüştür ($p>0,05$).

**SONUÇ:** Çalışmamız sonucunda pulmoner rehabilitasyon programı uygulanan hastaların cerrahi sonrasında solunum fonksiyonlarının, fonksiyonel kapasitelerinin belirgin olarak arttığı ağrı, dispne, anksiyete, depresyon düzeylerinin ise azaldığı tespit edilmiştir.

**TARTIŞMA:** Postoperatif erken dönemde uygulanan pulmoner rehabilitasyon programı hastaların solunum fonksiyonlarını arttırıp ağrılarını azaltması sayesinde yaşamlarını daha kaliteli hale getirdiği ve cerrahinin başarısını da olumlu yönde etkilediği gözlenmiştir.

**Anahtar Kelimeler:** Açık kalp ameliyatı, solunum, pulmoner rehabilitasyon, yaşam kalitesi, ağrı

Gruplar arası ve grup içi solunum fonksiyon testi, pulmoner arter basıncı, ağrı ve dispne değerlerinin karşılaştırması

| Değişkenler | | Tedavi grubu Ort±SS | Kontrol grubu Ort±SS | z | p |
|---|---|---|---|---|---|
| Statik Değerler | VC TÖ<br>VC TS | 2,76±0,77<br>3,70±1,19 | 2,85±1,13<br>3,07±1,56 | -0,036<br>-1,765 | 0,971<br>0,078 |
| | z<br>p | -2,982<br>0,003* | -1,214<br>0,225 | | |
| | ERV TÖ<br>ERV TS | 0,34±0,45<br>0,75±0,61 | 0,32±0,28<br>0,44±0,38 | -0,541<br>-1,297 | 0,589<br>0,195 |
| | z<br>p | -2,433<br>0,015* | -1,214<br>0,225 | | |
| | IRV TÖ<br>IRV TS | 1,82±0,95<br>2,53±1,00 | 2,24±1,15<br>2,23±1,14 | -1,081<br>-0,852 | 0,280<br>0,394 |
| | z<br>p | -2,666<br>0,008* | -1,826<br>0,068 | | |
| | TV TÖ<br>TV TS | 0,58±0,45<br>1,58±1,21 | 0,61±0,33<br>1,30±1,82 | -0,396<br>-1,615 | 0,692<br>0,106 |
| | z<br>p | -2,666<br>0,008* | -0,730<br>0,465 | | |
| Dinamik Değerler | FEV1 TÖ<br>FEV1 TS | 2,10±0,67<br>2,81±1,02 | 2,44±0,78<br>2,32±0,83 | -1,621<br>-1,261 | 0,105<br>0,207 |
| | z<br>p | -2,905<br>0,004* | -0,625<br>0,532 | | |
| | FEV1/FVC TÖ<br>FEV1/FVC TS | 82,47±6,68<br>86,94±9,03 | 87,12±7,31<br>84,75±13,34 | -1,805<br>-0,163 | 0,071<br>0,871 |
| | z<br>p | -2,096<br>0,036* | -0,534<br>0,593 | | |
| | PEF (L/sn) TÖ<br>PEF (L/sn)TS | 5,33±2,03<br>7,03±2,34 | 5,45±1,54<br>5,82±1,94 | -0,306<br>-1,567 | 0,759<br>0,117 |
| | z<br>p | -2,824<br>0,005* | -1,214<br>0,225 | | |
| | FEF25-75 (L/sn) TÖ<br>FEF25-75 (L/sn) TS | 2,25±0,91<br>3,48±1,00 | 2,94±1,29<br>3,31±1,37 | -2,035<br>-0,504 | 0,042*<br>0,614 |
| | z<br>p | -3,180<br>0,001** | -1,753<br>0,080 | | |
| VAS gece | TÖ<br>TS | 0,55±1,43<br>0,10±0,30 | 1,10±1,99<br>1,00±1,76 | -0,916<br>-1,833 | 0,360<br>0,067 |
| | z<br>p | -1,604<br>0,109 | -0,557<br>0,577 | | |
| VAS aktivite | TÖ<br>TS | 2,85±2,96<br>0,35±0,58 | 2,36±2,96<br>1,68±2,13 | -0,749<br>-1,881 | 0,454<br>0,604 |
| | z<br>p | -3,070<br>0,002* | -1,841<br>0,066 | | |
| VAS istirahat | TÖ<br>TS | 0,65±1,26<br>0,10±0,30 | 1,94±2,75<br>1,94±2,69 | -1,307<br>-2,527 | 0,191<br>0,012* |
| | z<br>p | -2,041<br>0,041* | 0,000<br>1,000 | | |
| Borg skalası | TÖ<br>TS | 1,97±1,88<br>1,50±1,32 | 1,92±1,71<br>1,50±1,32 | -0,072<br>-1,890 | 0,943<br>0,059 |
| | z<br>p | -3,195<br><0,001** | -2,536<br>0,011* | | |
| PAB | TÖ<br>TS | 38,90±15,21<br>25,05±9,70 | 35,61±12,07<br>35,11±11,59 | -0,791<br>-2,536 | 0,429<br>0,011* |
| | z<br>p | -3,419<br><0,001** | -0,852<br>0,394 | | |

*p<0,05; **p<0,001. Mann-Whitney U Test; Wilcoxon Test. VC: Vital kapasite, IRV: İnspiratuvar rezerv volüm, ERV: Ekspiratuvar rezerv volüm, TV: Tidal volüm, FEV1: 1.saniyedeki Zorlu ekspiratuvar volümü, FVC: Zorlu vital kapasite, PEF: Tepe akım hızı, FEF25-75: Zorlu ekspirasyon ortası akım, L/sn: litre/saniye. PAB: Pulmoner arter basıncı, VAS: Vizüel analog skala. TÖ: Tedavi öncesi; TS: Tedavi sonrası. SS:Standart sapma.

Hastaların demografik özellikleri

| | Tedavi grubu (n=20) Ort±SS | Kontrol grubu (n=19) Ort±SS | z | p |
|---|---|---|---|---|
| Yaş (yıl) | 66,30±9,00 | 61,89±11,34 | -1,127 | 0,260 |
| VKİ (kg/m2) | 27,97±5,35 | 27,96±4,81 | -0,112 | 0,911 |

Mann-Whitney U Test. VKİ: Vücut kitle indeksi. SS:Standart sapma.

Gruplar arası ve grup içi yaşam kalitesi, fonksiyonel kapasite, göğüs ekspansiyonu, anksiyete ve depresyon testlerinin karşılaştırması

| Değişkenler | | Tedavi grubu Ort±SS | Kontrol grubu Ort±SS | z | p |
|---|---|---|---|---|---|
| SF-36 | Fiziksel Fonksiyon TÖ<br>Fiziksel Fonksiyon TS | 67,75±26,18<br>38,25±12,38 | 77,36±14,94<br>58,94±17,76 | -0,835<br>-3,671 | 0,404<br><0,001** |
| | z<br>p | -3,714<br><0,001** | -2,641<br>0,008* | | |
| | Fiziksel Rol Güçlüğü TÖ<br>Fiziksel Rol Güçlüğü TS | 80,00±20,83<br>43,75±30,21 | 80,26±32,89<br>81,57±28,67 | -0,773<br>-3,437 | 0,440<br><0,001** |
| | z<br>p | -2,965<br>0,003* | -0,080<br>0,936 | | |
| | Ağrı TÖ<br>Ağrı TS | 84,75±15,17<br>75,00±55,11 | 74,47±21,20<br>71,05±14,17 | -1,647<br>-1,407 | 0,099<br>0,160 |
| | z<br>p | -2,719<br>0,007* | -0,543<br>0,587 | | |
| | Genel Sağlık Algısı TÖ<br>Genel Sağlık Algısı TS | 55,25±9,38<br>47,25±8,65 | 51,84±12,15<br>51,31±9,97 | -0,981<br>-1,444 | 0,327<br>0,149 |
| | z<br>p | -2,130<br>0,033* | -0,143<br>0,886 | | |
| | Enerji TÖ<br>Enerji TS | 52,50±18,10<br>36,31±10,23 | 52,63±13,88<br>47,23±8,37 | -0,695<br>-3,205 | 0,487<br><0,001** |
| | z<br>p | -2,899<br>0,004* | -1,015<br>0,310 | | |
| | Sosyal İşlevsellik TÖ<br>Sosyal İşlevsellik TS | 67,50±20,43<br>49,50±17,25 | 72,50±17,98<br>63,68±18,50 | -0,949<br>-2,681 | 0,343<br>0,007* |
| | z<br>p | -3,107<br>0,002* | -1,373<br>0,170 | | |
| | Emosyonel Rol Güçlüğü TÖ<br>Emosyonel Rol Güçlüğü TS | 77,08±18,90<br>59,58±15,82 | 70,35±33,12<br>67,71±19,51 | -0,224<br>-1,922 | 0,822<br>0,055 |
| | z<br>p | -2,546<br>0,011* | -0,368<br>0,713 | | |
| | Ruhsal Sağlık TÖ<br>Ruhsal Sağlık TS | 65,80±11,19<br>54,58±37,41 | 65,89±14,86<br>61,40±33,81 | -0,042<br>-0,596 | 0,966<br>0,551 |
| | z<br>p | -1,083<br>0,279 | -0,382<br>0,702 | | |
| 6DYT | TÖ<br>TS | 279,35±158,47<br>454,25±154,69 | 277,63±142,12<br>283,94±142,64 | -0,211<br>-3,177 | 0,833<br><0,001** |
| | z<br>p | -3,921<br><0,001** | -1,611<br>0,107 | | |
| Göğüs ekspansiyonu | TÖ<br>TS | 1,79±0,71<br>2,90±0,76 | 1,72±0,88<br>1,74±0,87 | -0,399<br>-3,604 | 0,690<br><0,001** |
| | z<br>p | -3,931<br><0,001** | -0,921<br>0,357 | | |
| HAD-Anksiyete | TÖ<br>TS | 7,15±4,70<br>0,36±0,68 | 8,57±4,68<br>8,47±4,56 | -1,013<br>-5,356 | 0,311<br><0,001** |
| | z<br>p | -3,728<br><0,001** | -1,414<br>0,157 | | |
| HAD-Depresyon | TÖ<br>TS | 7,26±4,50<br>0,31±0,58 | 7,94±3,55<br>7,63±3,68 | -0,484<br>-5,071 | 0,628<br><0,001** |
| | z<br>p | -3,731<br><0,001** | -1,890<br>0,059 | | |

*p<0,05; **p<0,001. Mann-Whitney U Test; Wilcoxon Test. SF: Kısa form, 6DYT: Altı dakika yürüme testi, HAD: Hastane anksiyete depresyon ölçeği. TÖ: Tedavi öncesi, TS: Tedavi sonrası. SS:Standart sapma.

# EP-332
# KAVRAMA KUVVETİ SAĞLIKLI GENÇ BİREYLERDE ÖKSÜRME KUVVETİ İLE İLİŞKİLİ MİDİR? :PİLOT ÇALIŞMA

Seher Özyürek, Burçin Aktar

Dokuz Eylül Üniversitesi, Fizik Tedavi ve Rehabilitasyon Yüksekokulu, İzmir

**GİRİŞ-AMAÇ:** Öksürme, hava yollarının önemli bir savunma mekanizması olup akciğer hastalığı olmayan bireylerde respiratuar kas kuvvetini belirlemede alternatif ölçüm olarak kullanılabilmektedir. Yapılan araştırmalarda respiratuar kas kuvvetinin kavrama kuvveti ile ilişkili olduğu farklı çalışmalarda gösterilmiştir. Ancak öksürme kuvvetinin kavrama kuvveti ile ilişkili olabileceğine dair çalışmalar kısıtlıdır. Çalışmamızın amacı; sağlıklı bireylerde kavrama kuvveti ile öksürme kuvveti arasındaki ilişkiyi incelemekti.

**GEREÇ-YÖNTEM:** 18-25 yaş arasındaki sağlıklı üniversite öğrencilerinin demografik ve özgeçmiş bilgileri kaydedildi. Dominant el kavrama kuvveti (kg) hidrolik el dinamometresi (JAMAR) ile ölçüldü. Öksürme kuvveti ise portatif Pefmetre cihazıyla (L/dk) bireyler oturma pozisyonunda iken derin inspirasyonu takiben öksürme manevrasıyla ulaştıkları pik ekspiratuar akış değeri (PEF) ile elde edildi. Her iki kuvvet değeri için 3 ölçüm tekrarlanarak en yüksek değer analiz için kaydedildi. Ölçüm sonuçları normal dağıldığından kavrama kuvveti ile öksürme kuvveti arasındaki ilişki Pearson korelasyon analizi ile test edilerek tanımlayıcı istatistikler ortalama±standart sapma olarak verildi.

**BULGULAR:** Çalışmaya 14'ü kadın, 19'u erkek olmak üzere toplam 33 kişi alınmış olup yaşları ile beden kütle indeksi ortalaması sırasıyla 20.39±0.66 ve 22.18±3.06 idi. Katılımcıların kavrama kuvveti ortalaması 39.36±11.219 kg, öksürme kuvveti ortalaması ise 521.06±74.601 L/dk olarak bulundu. Kavrama kuvveti ($r=0.662$, $p<0.001$) ile PEF arasında pozitif yönde, güçlü, anlamlı bir ilişki saptandı.

**SONUÇ VE TARTIŞMA:** Bu pilot çalışmanın sonuçlarına göre periferik kas kuvvetinin önemli göstergelerinden biri olan kavrama kuvveti sağlıklı bireylerde öksürme kuvveti ile ilişkili bulunmuştur. İleri çalışmalar, sağlıklı ve solunumsal hastalığa sahip kişilerde öksürme etkinliğinin belirlenmesinde kavrama kuvvetinin kullanımını inceleyebilir.

**Anahtar Kelimeler:** Sağlıklı, Kavrama Kuvveti, Öksürme Kuvveti

Katılımcıların Tanımlayıcı Özellikleri

| | Ortalama ± Standart Sapma | Minimum-Maximum |
|---|---|---|
| Yaş (yıl) | 20.39±0.66 | 19-22 |
| Beden Kütle İndeksi (kg/m) | 22.18±3.06 | 17.53-28.62 |
| Kavrama kuvveti (kg) | 39.36±11.219 | 18-62 |
| PEF (L/dk) | 521.06±74.601 | 410-670 |

PEF: pik ekspiratuar akış

Kavrama Kuvveti ile Öksürme Kuvveti Arasındaki İlişki

| | r değeri | p değeri |
|---|---|---|
| Kavrama Kuvveti (kg) – PEF (L/dk) | 0.662 | p<0.001 |

Pearson Korelasyon Analizi, PEF: pik ekspiratuar akış

# EP-333
# SAĞLIKLI BİREYLERDE SİGARA KULLANIMININ EGZERSİZ KAPASİTESİ, EFOR DİSPNESİ VE SOLUNUM FONKSİYONLARINA ETKİSİ

Saadet Ufuk Yurdalan[1], Begüm Ünlü[1], Cevahir Ulaş[1], Fatoş İmrak[1], Murat Öztürk[2]

[1]Marmara Üniversitesi, Sağlık Bilimleri Fakültesi, Fizyoterapi ve Rehabilitasyon Bölümü, İstanbul
[2]Sağlık Bilimleri Üniversitesi Süreyyapaşa Göğüs Hastalıkları ve Göğüs Cerrahisi Eğitim ve Araştırma Hastanesi, Pulmoner Rehabilitasyon Ünitesi, İstanbul

**GİRİŞ:** Aktif ya da pasif sigara içiciliği; egzersize azalmış kalp hızı yanıtı, kanın oksijen taşıma kapasitesinde azalma ve koagülasyona eğilim, alveoler ventilasyonda azalma, diffüzyon kapasitesinde bozulma ve solunum yolları direncinde artışa neden olmaktadır. Tüm bu değişiklikler egzersiz kapasitesini doğrudan etkileyerek kişinin yaşam kalitesini azaltmaktadır. Çalışmamızda kardiyopulmoner etkilenimin az olması beklenen sağlıklılarda sigara içiminin egzersiz kapasitesi, efor dispnesi ve solunum fonksiyon testi sonuçlarına etkilerinin araştırılması amaçlandı.

**GEREÇLER VE YÖNTEM:** Katılımcılar, demografik bilgileri alındıktan sonra sigara kullananlar ve kullanmayanlar olarak iki gruba ayrıldı ve değerlendirmeleri yapıldı. Egzersiz kapasitesini değerlendirmek için 'Shuttle Yürüme Testi' uygulandı; egzersizin sonunda efor dispnesi 'Modifiye Borg Skalası' ile belirlendi. Katılımcıların Solunum Fonksiyon Testi (SFT) sonuçları kaydedildi. Ayrıca sigara kullanan bireylere Fagerstrom Nikotin Bağımlılık Testi uygulandı.

**BULGULAR:** Araştırma kapsamında dahil edilme kriterlerine uygun 42 sağlıklı gönüllü (20 erkek, 22 kadın; yaş ortalaması 21,85 ± 1,37 yıl) değerlendirildi. Katılımcıların %45,2'si sigara kullanmaktaydı. İki grubun shuttle yürüme testi yürüme mesafeleri, egzersiz kapasiteleri ve algılanan dispne şiddeti değerleri arasında istatistiksel olarak anlamlı fark bulunmadı ($p>0,05$). Solunum fonksiyon testinde FVC yüzdeleri arasında istatistiki anlamlı fark saptanmazken ($p>0,05$), FEV1 ve PEF yüzdeleri arasındaki fark istatistiksel açıdan anlamlı idi ($p<0,05$).

**SONUÇ VE TARTIŞMA:** Çalışmamızda SFT değerlerinin sigara içen bireylerde daha kötü olduğu görüldü. Bu durum; sigaranın öncül etkilerinin solunum sisteminde daha erken ortaya çıkması ve sağlıklılardaki olumsuz fizyolojik etkilerinin sigara içilen zaman ve miktarla ilişkili olarak kardiyak sistem fonksiyonlarına genişleyeceğini düşündürdü. Koruyucu yaklaşımların bu belirteçlerin ortaya çıkmasını beklemeden uygulanmasının gerekli ve uygun protokol oluşturmanın araştırmaya açık bir alan olduğu görüşüne varıldı.

**Anahtar Kelimeler:** dispne, egzersiz kapasitesi, genç erişkin, SFT, sigara

# EP-334
# DİYAFRAM KASI MOBİLİZASYONUNUN SOLUNUM FONKSİYON TESTLERİ ÜZERİNE ANLIK ETKİSİ: PİLOT ÇALIŞMA

Ata Elvan, Seher Özyürek

Dokuz Eylül Üniversitesi, Fizik Tedavi ve Rehabilitasyon Yüksekokulu

**GİRİŞ:** Torasik kafesi oluşturan yapılar üzerinde elle yapılan uygulamalar ile torasik kafes hareketliliğinin artırılması amacıyla diyafram mobilizasyon tekniği pek çok manuel terapist tarafından uygulanan bir tekniktir. Diyafram mobilizasyon tekniği, diyafram kas lifleri üzerinde elle germe ve hareketlendirme amacıyla yapılan bir tekniktir. Çalışmamızın amacı diyafram mobilizasyon tekniğinin solunum fonksiyon testleri üzerine olan olası etkilerini incelemekti.

**GEREÇLER ve YÖNTEM:** Çalışmaya yaşları 20-22 aralığında olan 7 sağlıklı birey dahil edilmiştir. Katılımcılar 48 ara ile randomize olarak kontrol grubuna ve çalışma grubuna dahil edildi. Diyafram mobilizasyon tekniği hasta sırtüstü yatarken, terapistin ellerinin hipotenar bölgeleri ve parmak uçları 7-10 kosta kartilajlarında pozisyonlandı. Hasta inspirasyon yaparken inspirasyona kostadaki eller kostaların lateral hareketlerine destek verilerek, ekspirasyonda ise kosta dış kenarlarına uygulanan kuvvet ile ekspirasyona direnç gösterilerek yapıldı. Teknik 10 derin nefes boyunca tekrarlandı (1). Kontrol grubunda ise 5 dakika süresince yatakta yatmaları istendi. Çalışmada bireylere uygulama öncesi ve sonrası olmak üzere 2 kez solunum fonksiyon testi yapıldı. Solunum fonksiyon testleri ''ndd Medical Technologies, Easy One Connect (Zurich, Switzerland)'' taşınabilir spiometre kullanılarak yapıldı. Akciğer hacimleri ERS/ECCS referans değerlerine göre sistem tarafından yorumlandı. Grup içi ölçüm değerlerini karşılaştırmada Wilcoxon işaretli sıralar testi, gruplar arası ölçüm değerlerinin karşılaştırılmasında ise Mann-Whitney U testi kullanıldı. Tanımlayıcı istatistikler ortanca olarak verildi.

**BULGULAR:** Diyafram kas mobilizasyonu sonrası çalışma grubu vakalarında vital kapasitenin (%3.85 beklenen) anlamlı olarak arttığı bulundu ($p=0.018$). Kontrol grubunda ise anlamlı herhangi bir değişim olmadığı görüldü ($p>0.05$). Çalışma grubunda uygulama sonrası Vital Kapasitede meydana gelen değişim kontrol grubuna göre anlamlı olarak yüksek bulundu ($p=0.038$).

**SONUÇ ve TARTIŞMA:** Diyafram kası mobilizasyon uygulaması ile vital kapasitenin anlamlı olarak arttığı bulunmuştur. Diyafram mobilizasyon tekniği uygulanarak yapılan bir başka çalışmada da benzer sonuçlar elde edilmiştir (2). Çalışmanın daha fazla katılımcı ile hasta gruplarını da içerecek şekilde yapılması gerekmektedir.

**Anahtar Kelimeler:** Diyafram, Mobilizasyon, Solunum Fonksiyon Testi

Tablo 1. Katılımcıların demografik özellikleri

| | Ortanca | Çeyreklerarası aralık |
|---|---|---|
| Yaş, yıl | 21 | 20-22 |
| Beden Ağırlığı, kg | 52.00 | 49.00-69.00 |
| Boy, cm | 168.00 | 166.00-171.00 |
| Beden Kütle İndeksi, kg/cm2 | 19.87 | 17.92-22.69 |

Tablo 2. Çalışma grubunun diyafram kası mobilizasyonu öncesi ve sonrası solunum fonksiyon testi sonuçlarının karşılaştırılması.

| | Uygulama öncesi | Uygulama sonrası | p değeri |
|---|---|---|---|
| Vital Kapasite (Litre) | 3.24 (2.55-4.11) | 3.48 (2.67-4.23) | 0.018 |

Wilcoxon işaretli sıralar testi, değerler ortanca olarak verilmiştir

Tablo 3. Kontrol grubunun diyafram kası mobilizasyonu öncesi ve sonrası solunum fonksiyon testi sonuçlarının karşılaştırılması.

| | Uygulama öncesi | Uygulama sonrası | p değeri |
|---|---|---|---|
| Vital Kapasite (Litre) | 3.61 (2.58-4.15) | 3.65 (2.71-4.08) | 0.916 |

WİLCOXON İŞARETLİ SIRALAR TESTİ, DEĞERLER ORTANCA OLARAK VERİLMİŞTİR

# EP-335
# KRONİK OBSTRUKTİF AKCİĞER HASTALIĞI (KOAH) OLAN KİŞİLERDE, PULMONER REHABİLİTASYON UYGULAMALARININ DENGE DURUMUNA ETKİSİ

Murat Öztürk[1], İpek Özmen[2], Mine Gülden Polat[3]

[1]Marmara Üniversitesi Sağlık Bilimleri Enstitüsü Kardiyopulmoner Rehabilitasyon Ana Bilim Dalı Kardiyopulmoner Rehabilitasyon Programı, İstanbul
[2]Sağlık Bilimleri Üniversitesi Süreyyapaşa Göğüs Hastalıkları ve Göğüs Cerrahisi Eğitim ve Araştırma Hastanesi Pulmoner Rehabilitasyon Ünitesi, İstanbul
[3]Marmara Üniversitesi, Sağlık Bilimleri Enstitüsü, Fizyoterapi ve Rehabilitasyon Ana Bilim Dalı, İstanbul

**AMAÇ:** Literatür incelendiğinde; pulmoner problemleri olan hastalar için denge sorunlarına yönelik sınırlı sayıda yayın olduğu görülmektedir. Bu nedenle amacımız; pulmoner rehabilitasyon uygulamalarının kronik obstruktif akciğer hastalığı (KOAH) olan hastalarda denge durumunu nasıl etkilediği ve denge eğitiminin etkilerini belirlemektir.

**GEREÇ-YÖNTEM:** Ocak 2017-Temmuz 2017 tarihleri arasında ünitemize başvuran 37 KOAH'lı hasta (24 erkek, 13 kadın; yaş ort 57,54 ± 6 yıl] çalışmaya alındı. Tüm olguların klinik dosyaları değerlendirildi, demografik verileri kaydedildi. Antropometrik değerlendirmeleri yapıldı, solunum fonksiyonları, egzersiz kapasiteleri değerlendirildi, günlük yaşam aktiviteleri ölçekleri uygulandı. Statik dengelerini değerlendirmede; "Tandem Romberg (TR)" ve "Tek Bacak Üstünde Durma Testi (TBÜD)" kullanıldı, dinamik denge değerlendirmede ise "Berg Denge Ölçeği (BDÖ)" ve "Zamanlı Kalk Yürü (ZKY) Testi" uygulandı. Elde edilen verilerin değerlendirilmesinde "SPSS 22.0 for Windows" paket programı kullanıldı. İstatistiksel anlamlılık $p<0.05$ düzeyinde değerlendirildi.

**BULGULAR:** Yapılan istatistiksel analiz sonucunda hem dinamik hem de statik denge verilerinde gelişme yönünde anlamlı fark bulunmuştur (BDÖ $p<0.001$,RT $P<0.001$,TBÜD-SAĞ $P<0.001$, TBÜD-SOL $p<0.001$). Pulmoner rehabilitasyon (PR) uygulamaları sonrası hastaların egzersiz kapasitelerinde (VO2 max) ($p< 0.03$), hastane içi anksiyete depresyon ölçeklerinde ($P<0.001$) de anlamlı bir fark bulunmuş olup ( $p<0.05$), zorlu ekspiratuvar volümün 1. saniyesi (FEV 1) açısından anlamlı bir fark bulunmamıştır ($p>0.22$).

**SONUÇLAR:** Pulmoner rehabilitasyon uygulamaları ilişkili literatürde denge eğitimi yönünden standart bir egzersiz eğitim programının olmadığı görülmektedir. Bu çalışmanın sonucunda pulmoner rehabilitasyon uygulamalarının denge durumunu pozitif yönde etkilediği gösterilmiştir. Dolayısı ile denge eğitiminin pulmoner rehabilitasyon uygulamalarında yer alması gerektiği sonucuna varılmıştır.

**Anahtar Kelimeler:** KOAH, Pulmoner Rehabilitasyon, Fonksiyonel Kapasite, Stabilite, Statik ve Dinamik Denge

BULGULAR

| | BAŞLANGIÇ | BİTİRİŞ | P |
|---|---|---|---|
| BERG DENGE TESTİ | 47,57±3,3 | 54,57±1,3 | 0,001* |
| ROMBERG TESTİ | 23,03±6,5 | 31.20±4,2 | 0,001* |
| ZAMANLI KALK YÜRÜ TESTİ | 15.97±3,3 | 13,24±3,14 | 0.001* |
| TEK BACAK ÜSTÜNDE SOL | 28.51±6,2 | 30,46±6,2 | 0,001* |
| TEK BACAK ÜSTÜNDE SAĞ | 31,43±6,2 | 34,84±6,4 | 0,001* |
| VO2 max( ml/kg/dk) | 12,78±4 | 20,5±3,4 | 0,03* |
| FEV1[%] | 44,3±17,2 | 49,8±18,4 | 0,22 |
| ANKSİYETE | 9,9±4,4 | 6,8±4,1 | 0,001* |
| DEPRESYON | 8,41±4 | 6±3,9 | 0,001* |

VO2MAX:Birim zamanda maksimum oksijen tüketimi, FEV1: Zorlu expiratuvar volüm 1.saniye.

Berg Denge Testi

Zamanlı Kalk Yürü Testi



# EP-336
# KİNEZYO BANTLAMANIN OBSTRÜKTİF VE RESTRİKTİF HASTALARDA PULMONER FONKSİYONLAR ÜZERİNE ETKİLERİNİN KARŞILAŞTIRILMASI

Murat Tomruk[1], Elvan Keleş[2], Sevgi Özalevli[1], Aylin Özgen Alpaydın[3]

[1]Dokuz Eylül Üniversitesi, Fizik Tedavi ve Rehabilitasyon Yüksekokulu, İzmir
[2]İzmir Katip Çelebi Üniversitesi, Sağlık Bilimleri Fakültesi, Fizyoterapi ve Rehabilitasyon Bölümü, İzmir
[3]Dokuz Eylül Üniversitesi, Tıp Fakültesi, Göğüs Hastalıkları Anabilim Dalı, İzmir

**GİRİŞ:** Kinezyo bantlama (KB), özel elastik bir bandın deri üzerine uygulanması ile o bölgedeki kasların aktivasyonunu değiştirmeyi amaçlayan özel bir rehabilitasyon yöntemidir. Çalışmanın amacı obstrüktif (KOAH) ve restriktif (İdiyopatik Pulmoner Fibrozis-İPF) hastalarda kinezyo bantlamanın pulmoner fonksiyonlar üzerine etkilerini araştırmaktı.

**Gereçler ve YÖNTEM:** Çalışmaya 15 KOAH ve 7 İPF hastası alındı. Her iki grupta da solunum kaslarını fasilite etmek amacıyla subkostal bölge üzerine KB yapıldı. Uygulamalar haftada 2 seans olmak üzere 6 hafta boyunca yapıldı. Solunum fonksiyonları sabit bir spirometre ile ölçüldü. Dispne, öksürük, balgam ve yorgunluk gibi solunum semptomlarının varlığı sorgulandı ve kaydedildi. Dispne evresi MMRC (Modified Medical Research Council) skalasına göre değerlendirildi. Dispne ve yorgunluk şiddeti Modifiye Borg Skalası ile ölçüldü. Tüm değerlendirmeler hem tedavi öncesi hem de 6 haftalık tedavi sonunda yapıldı.

**BULGULAR:** KOAH ve İPF grupları demografik özellikler bakımından benzerdi ($p>0.05$). Tedavi öncesinde KOAH grubunun FEV1/FVC, %PEF, %FEF25-75 değerleri İPF grubununkinden anlamlı olarak düşüktü ($p<0.05$). Grup içi analizlerde; KOAH grubunda dispne ve öksürük varlığının anlamlı olarak azaldığı ($p<0.05$), İPF grubunda ise dispne ve yorgunluk varlığının anlamlı olarak azaldığı ($p<0.05$) bulundu. Ayrıca %FEV1 ve %PEF değerleri KOAH grubunda anlamlı olarak azaldı (sırasıyla, $p=0.046$, $p=0.02$). Dispne ve yorgunluk şiddeti ise her iki grupta da anlamlı olarak azaldı ($p<0.05$). Gruplar arası analizlerde ise herhangi bir istatistiksel anlamlılık bulunmadı ($p>0.05$).

**Sonuç ve TARTIŞMA:** Kinezyo bantlama hem KOAH hem de İPF hastalarında solunum semptomlarını iyileştirmede faydalı olabilir. Kinezyo bantlama ayrıca KOAH hastalarında FEV1 ve PEF gibi solunum fonksiyonlarını arttırmada etkili olabilir.

**Anahtar Kelimeler:** kinezyo bantlama, obstrüktif, restriktif, pulmoner fonksiyon, pulmoner rehabilitasyon, KOAH

Tablo 1. Grupların tedavi öncesi değerlerinin karşılaştırılması

| | KOAH (n=15) Ort±SS | İPF (n=7) Ort±SS | p değeri |
|---|---|---|---|
| Yaş (yıl) | 65.20±7.28 | 57.14±16.26 | 0.216 |
| BKİ (kg/m2) | 28.97±7.56 | 28.89±9.54 | 0.549 |
| Sigara (paket.yıl) | 2.33±0.82 | 2.71±0.49 | 0.237 |
| Medikasyon (adet) | 3.33±2.26 | 4.43±2.99 | 0.433 |
| FEV1 (lt) | 1.57±0.61 | 10.75±10.24 | 0.597 |
| %FEV1 (%) | 54.73±16.99 | 1.75±0.69 | 0.129 |
| FEV1/FVC (%) | 60.40±10.81 | 87.00±5.71 | 0.001 |
| PEF (lt) | 4.33±1.59 | 6.12±3.10 | 0.217 |
| %PEF (%) | 56.88±17.39 | 84.86±27.79 | 0.015 |
| FEF25-75 (lt) | 1.01±0.53 | 2.29±0.90 | 0.002 |
| %FEF25-75 (%) | 30.57±14.18 | 70.57±22.53 | 0.001 |

Mann-Whitney U Testi, Anlamlılık düzeyi p<0.005 Ort: ortalama, SS: standart sapma

Tablo 2.

**Tablo 2.** Altı haftalık tedavi sonucu grupların solunum fonksiyonlarındaki değişimlerinin karşılaştırılması

| | FEV1 Ort±SS | %FEV1 Ort±SS | FEV1/FVC Ort±SS | PEF Ort±SS | PEF % Ort±SS | FEF 25-75 Ort±SS | %FEF 25-75 Ort±SS |
|---|---|---|---|---|---|---|---|
| **KOAH** | | | | | | | |
| T.Ö. | 1.57±0.61 | 54.73±16.99 | 60.40±10.81 | 4.33±1.59 | 56.88±17.39 | 1.01±0.53 | 30.57±14.18 |
| T.S. | 1.67±0.68 | 58.93±20.56 | 62.00±13.82 | 5.06±1.88 | 66.20±19.56 | 1.35±1.12 | 43.50±41.03 |
| *p değeri* | 0.083 | 0.046 | 0.189 | 0.020 | 0.017 | 0.198 | 0.187 |
| **İPF** | | | | | | | |
| T.Ö. | 10.75±10.24 | 1.75±0.69 | 87.00±5.71 | 6.12±3.10 | 84.86±27.79 | 2.29±0.90 | 70.57±22.53 |
| T.S. | 1.82±0.71 | 67.86±13.70 | 87.29±3.49 | 5.51±3.29 | 75.14±31.62 | 2.36±0.97 | 72.43±26.74 |
| *p değeri* | 0.237 | 0.236 | 0.609 | 0.128 | 0.090 | 0.866 | 0.866 |
| $p_{KOAH-İPF}$ | 0.525 | 0.646 | 0.859 | 0.002 | 0.001 | 0.502 | 0.455 |

*Wilcoxon İşaretli Sıralar Testi: Anlamlılık düzeyi p < 0.05 (Grup içi analizler)*
*Mann-Whitney U Testi: Anlamlılık düzeyi $p_{KOAH-İPF}$ < 0.05 (Gruplar arası analizler)*

Şekil1

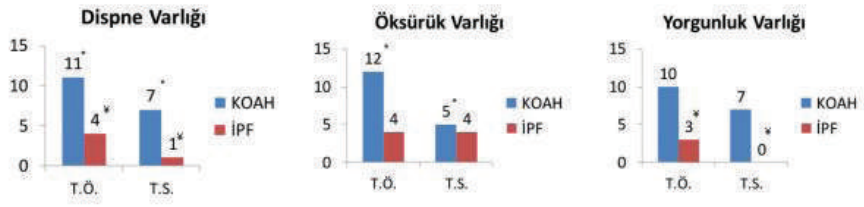


**Şekil 1.** Altı haftalık tedavi sonrası dispne, öksürük ve yorgunluk varlığındaki değişimler
*Wilcoxon Sıralı İşaretler Testi: Anlamlılık düzeyi *Ip < 0.05*

# EP-337
# KRONİK OBSTRÜKTİF AKCİĞER HASTALIĞI OLAN BİREYLERDE FİZİKSEL AKTİVİTE İLE ANKSİYETE VE DEPRESYON ARASINDAKİ İLİŞKİ

Begüm Ünlü[1], Semra Oğuz[1], Murat Öztürk[2], Erhan Oğur[3], Saadet Ufuk Yurdalan[1]

[1]Marmara Üniversitesi, Sağlık Bilimleri Fakültesi, Fizyoterapi ve Rehabilitasyon Bölümü, İstanbul
[2]Sağlık Bilimleri Üniversitesi Süreyyapaşa Göğüs Hastalıkları ve Göğüs Cerrahisi Eğitim ve Araştırma Hastanesi, Pulmoner Rehabilitasyon Ünitesi, İstanbul
[3]Sağlık Bilimleri Üniversitesi Süreyyapaşa Göğüs Hastalıkları ve Göğüs Cerrahisi Eğitim ve Araştırma Hastanesi, Göğüs Hastalıkları Kliniği, İstanbul

**GİRİŞ:** Kronik, irreversibl ve progresif hava yolu obstrüksiyonu ile karakterize olan KOAH'ta hastalık ilerledikçe, dispne ve yorgunluk gibi semptomlar nedeniyle fiziksel aktivite düzeyinde de azalma meydana gelir. Kronik hastalıklar, yol açtıkları organ fonksiyon kaybı yanında sürekli ilaç kullanımı, hastaneye bağımlılık gibi faktörler sebebiyle geleceğe dair endişeleri arttırır, ümitsizlik ve kaygıya yol açarlar. Kronik hastalığın yarattığı fiziksel semptomlar ve sosyal izolasyon depresif duygu durumuna yol açarken, depresyon da hastalıkla mücadele etme gücünü azaltır ve hastalığa toleransı zorlaştırır. Çalışmamızın amacı KOAH hastalarında fiziksel aktivite düzeyinin depresyon ve anksiyete üzerindeki etkisini araştırmaktı.

**GEREÇLER VE YÖNTEM**: Çalışmaya, Süreyyapaşa Göğüs Hastalıkları ve Göğüs Cerrahisi Eğitim Araştırma Hastanesi'ne başvuran KOAH tanılı, stabil dönemde, dahil edilme kriterlerine uyan ve katılıma gönüllü hastalar dahil edildi. Katılımcıların demografik bilgileri alındıktan sonra fiziksel aktivite düzeyleri Uluslararası Fiziksel Aktivite Anketi Kısa Form (UFAA-Kısa Form), anksiyete ve depresyon durumu ise Hastane Anksiyete ve Depresyon Skalası (HAD-A ve HAD-D) ile değerlendirildi. Çalışmada elde edilen verilerin sınıflandırılmasında, niteliksel ve niceliksel istatistiksel yöntemler SPSS 11.5 istatistik programı ile % 95'lik güven aralığında, anlamlılık $p<0,05$ düzeyinde analiz edildi.

**BULGULAR:** Araştırmada yaş ortalaması 62,73±11,64 olan 30 gönüllü KOAH hastası (% 70'i erkek, %30'u kadın) değerlendirildi GOLD evrelemesine göre katılımcıların %64'ü evre 1; %25'i evre 2 ve %11'i evre 3 KOAH hastasıydı. UFAA-Kısa Form skor ortalaması 4271,45± 5252,68 MET- dk/hf olarak bulundu. Hastaların 9'u minimal (600< - <3000 MET-dk/hf), 13'ü ise yeterli düzeyde aktif (>3000 MET-dk/hf) iken 8'i inaktif (<600 MET-dk/hf) idi. Anksiyete skoru (HAD-A) ortalaması 7,46±5,17 (0-21 puan), depresyon skoru (HAD-D) ortalaması ise 6,36±3,35 (0-21 puan) olarak bulundu. UFAA-Kısa Form ile HAD-A ve HAD-D skorları arasında istatistiksel olarak anlamlı ilişki saptanmadı ($p>0,05$).

**SONUÇ VE TARTIŞMA:** Çalışmamızda KOAH hastalarında fiziksel aktivite ile anksiyete-depresyon arasında bir ilişki bulunmadı. Bu sonuçlar değerlendirilen hastaların çoğunluğunun yeterli fiziksel aktivite düzeyine sahip olmasına bağlı olabilir. Özellikle farklı fiziksel aktivite düzeyine sahip hastaların dahil edildiği çalışmalar planlanabilir.

**Anahtar Kelimeler:** anksiyete, depresyon, fiziksel aktivite, KOAH

# EP-338
# KISMEN VEYA TAMAMEN KONTROL ALTINDA OLMAYAN ASTIMLI HASTALARDA EGZERSİZİN FONKSİYONEL KAPASİTEYE VE YAŞAM KALİTESİNE ETKİSİ - OLGU SERİSİ

Sevgi Özalevli[1], Aylin Özgen Alpaydın[2], İsmail Özsoy[1], Evrim Göz[1]

[1]Dokuz Eylül Üniversitesi, Fizik Tedavi ve Rehabilitasyon Yüksekokulu, İzmir.
[2]Dokuz Eylül Üniversitesi, Tıp Fakültesi, Göğüs Hastalıkları Ana Bilim Dalı, İzmir.

**GİRİŞ-AMAÇ:** Astımlı hastalarda havayolu inflamasyonunu baskılamak ve bronkospazmı gidermek amacıyla yüksek oranda ilaç kullanılmasına rağmen sıklıkla hastalar semptomatiktir. Solunumsal semptomların astımlı hastalarda egzersizden kaçınmaya yol açması hastaların egzersiz kapasitesinin azalmasına sebep olmaktadır. Astımlı hastalarda egzersiz toleransı, artmış dispne hissinden dolayı azalırken, ventilasyon kısıtlılığı, gaz değişim anormallikleri, periferik ve solunum kas disfonksiyonu, kardiyak disfonksiyon veya bunların kombinasyonu sonucu oluşan nefes darlığı ve/veya yorgunluk da egzersiz toleransını azaltmaktdır. Araştırmamız, solunum egzersizleri ve kuvvetlendirme egzersizlerinden oluşan bir egzersiz programının, kısmen veya tamamen kontrol altında olmayan astımlı hastaların egzersiz kapasitesi, yaşam kalitesi, solunum fonksiyonları ve kliniği üzerine etkisi araştırmak amacıyla planlandı.

**GEREÇ-YÖNTEM:** Ortanca yaşları 56 yıl, ortanca vücut kitle indeksleri (VKİ) 26.30kg/m2 olan, toplam 7 kısmen veya tamamen kontrol altında olmayan kadın astım hastası (egzersiz grubu n=4, kontrol grubu, n=3) çalışmaya dahil edildi. Hastaların solunum fonksiyon testi; spirometre ile, egzersiz kapasiteleri; 6 dakika yürüme testi, dispne düzeyleri; Medical Research Council dispne skalası ve yaşam kalitesi; Astım Yaşam Kalitesi anketleri ile değerlendirildi. Egzersiz grubuna; solunum, theraband ile kuvvetlendirme, germe, gevşeme egzersizlerinin olduğu, koşu bandı ve bisiklet ergometresi de kulalnılarak, maksimal kalp hzının %60 şiddetinde, 12 hafta boyunca, 2 seans /hafta, 30-45 dakika egzersiz uygulandı. İzlem boyunca kontrol ve egzersiz grubu hastaları standart medikal tedavilerine devam etti.

**BULGULAR:** Kontrol ve egzersiz grubu yaş, VKİ ortancaları birbirine benzerdi (p>0.05). Tüm solunum parametreleri olmak üzere özellikle FEV1 %, FVC % ortanca değerleri egzersiz grubunda kontrol grubuna göre düşüktü (p=0.04). 12 haftalık izlem boyunca kontrol grubuna göre egzersiz grubunda dispne düzeyinin azaldığı ve yürüme mesafesinin daha fazla arttığı bulundu (p>0.05). Her iki grupta yaşam kalitesi düzeylerinde azalma saptandı (p>0.05). SONUÇ: Olgu sayısının yetersiz olması sonuçları yorumlamamızı kısıtlasa da medikal tedavi ile kısmen veya tamamen kontrol altında olmayan astımlı hastalarda solunum egzersizleri ve kuvvetlendirme egzersizlerinin yer aldığı kapsamlı bir egzersiz programının emniyetle uygulanabildiği ve hastaların dispne algısını azaltarak ve efor toleranslarını arttırdığı görülmektedir. Çalışmamız halen devam etmektedir.

**Anahtar Kelimeler:** Astım, Dispne, Egzersiz, Pulmoner Rehabilitasyon, Yaşam Kalitesi

Tablo 2

Tablo 2. Grupların Egzersiz öncesi ve sonrası dispne, egzersiz kapasitesi ve yaşam kalitesi verilerininkarşılaştırılması*

| | Kontrol Grubu (n=3) | p2*** | Deney Grubu (n=4) | p2*** | p1** |
|---|---|---|---|---|---|
| MMRC skoru | | | | | |
| Egzersiz Öncesi | 0 | --- | 1 | 0.14 | --- |
| Egzersiz Sonrası | 0 | | 0 | | |
| Yürüme mesafesi, m | | | | | |
| Egzersiz Öncesi | 420 | 0.23 | 435 | 0.18 | 0.72 |
| Egzersiz Sonrası | 440 | | 470 | | 0.56 |
| Astım Yaşam kalitesi Anketi | | | | | |
| Belirtiler | | | | | |
| Egzersiz Öncesi | 4.25 | 0.89 | 5.03 | 0.29 | 0.83 |
| Egzersiz Sonrası | 6 | | 5.80 | | 0.83 |
| Faaliyet Kısıtlaması | | | | | |
| Egzersiz Öncesi | 4.91 | 0.97 | 3.63 | 0.11 | 0.05 |
| Egzersiz Sonrası | 5.30 | | 5.81 | | 0.28 |
| Duygusal İşlev | | | | | |
| Egzersiz Öncesi | 4.80 | 0.79 | 4.60 | 0.11 | 0.83 |
| Egzersiz Sonrası | 5.60 | | 7.00 | | 0.27 |
| Çevresel Uyaranlar | | | | | |
| Egzersiz Öncesi | 4.75 | 0.98 | 2.75 | 0.11 | 0.05 |
| Egzersiz Sonrası | 5.25 | | 5.25 | | 0.82 |

* Veriler ortanca olarak sunulmuştur. **p1: Bağımsız gruplarda iki ortanca arasındaki farkın anlamlılığı, ***p2: Bağımlı gruplarda (egzersiz öncesi ve sonrası) iki ortanca arasındaki farkın anlamlılığı.

Tablo1

Tablo 1. Egzersiz ve Kontrol Grubunun Klinik Özelliklerinin Birbirleriyle Karşılaştırılması*

| | Kontrol Grubu (n=3) | Deney Grubu (n=4) | P1** |
|---|---|---|---|
| Yaş, yıl | 45 | 61.5 | 0.29 |
| VKİ, kg/m2 | 25 | 27.5 | 0.29 |
| FEV1 % | 106 | 85.5 | 0.04 |
| FVC % | 120 | 94.35 | 0.04 |
| FEV1 /FVC oranı, % | 81.26 | 71.45 | 0.16 |
| PEF % | 84 | 64.40 | 0.16 |

* Veriler ortanca olarak sunulmuştur. **p1: Bağımsız gruplarda iki ortanca arasındaki farkın anlamlılığı.

# EP-339
# BY-PASS CERRAHİSİ GEÇİREN HASTALARA UYGULANAN SOLUNUM FİZYOTERAPİSİNİN ETKİLERİ

Büşra Akgönül[1], Ertan Sağbaş[2], Zeynep Şit[1]

[1]Şişli Florence Nightingale Hastanesi, Fizyoterapi ve Rehabilitasyon Birimi,İstanbul
[2]Şişli Florence Nightingale Hastanesi, Kalp ve Damar Cerrahisi Birimi, İstanbul

**GİRİŞ:** Bu çalışmadaki amacımız, bypass cerrahisi geçiren hastalara uygulanan solunum fizyoterapisiyle fonksiyonel kapasite ve solunum fonksiyonlarındaki iyileşmeyi incelemektir.

**GEREÇLER VE YÖNTEM:** Çalışmamız Şişli Florence Nightingale hastanesi kalp damar cerrahisi bölümünde by-pass ameliyatı geçiren 40 (16 kadın,24 erkek) hasta ile yürütülmüştür. Hastalar 2 gruba ayrılmıştır. Tedavi grubuna solunum fizyoterapisi ve yürüyüş programı uygulanmış, kontrol grubuna ise sadece yürüyüş yaptırılmıştır. Tüm hastaların yaş, vücut kitle indeksi(VKİ), sigara kullanımları, pulmoner arter basınçları (PAB), 6 dakika yürüme testi(6DYT) ile fonksiyonel kapasiteleri, solunum fonksiyon testleri (SFT) cerrahi öncesi ve sonrasında karşılaştırmak üzere kaydedilmiştir. İstatistiksel analiz SPSS 22.0 programı ile yapılmış olup $p<0,05$ değeri anlamlı kabul edilmiştir.

**BULGULAR:** Hastalar yaş ortalaması ve VKİ'leri açısından gruplar arasında homojen bir dağılım göstermektedirler ($p>0,05$). Hastaların, %46,2'si sigara içmektedir.Tedavi sonrası SFT sonuçlarına bakıldığında tedavi grubunun VC,ERV,IRV,TV, PEF,FEF25-75 değerlerinde, 6DYT ve PAB ölçümlerinde iyileşme olduğu (p=0,005;0,021;0,010;0,009;0,016;0,001;0,001;0,001) kontrol grubunda ise anlamlı bir iyileşme gözlenmediği belirlenmiştir ($p>0,05$).

**SONUÇ:** Bu çalışma sonucunda, solunum fizyoterapisinin bypass ameliyatı sonrasında uygulanmasıyla solunum fonksiyon değerlerinin, fonksiyonel kapasitenin yükseldiği, pulmoner arter basıncının düştüğü bulunmuştur.

**TARTIŞMA:** Bypass cerrahisi sonrası uygulanan solunum fizyoterapi programının hastaların toparlanmasını hızlandırdığı düşüncesindeyiz.

**Anahtar Kelimeler:** Bypass, solunum, fizyoterapi

Hastaların demografik özellikleri

| | Tedavi grubu (n=20) Ort±SS | Kontrol grubu (n=20) Ort±SS | z | p |
|---|---|---|---|---|
| Yaş (yıl) | 65,20±8,45 | 60,71±9,87 | -1,136 | 0,342 |
| VKİ (kg/m2) | 26,86±4,89 | 26,75±5,62 | -0,232 | 0,821 |

Mann-Whitney U Test. VKİ: Vücut kitle indeksi. SS:Standart sapma.

Hastaların solunum fonksiyon, fonksiyonel kapasite ve pulmoner arter basıncı karşılaştırmaları

| | | Tedavi grubu<br>Ort±SS | Kontrol grubu<br>Ort±SS | z | p |
|---|---|---|---|---|---|
| SFT<br>Statik Değerler | VC TÖ<br>VC TS | 2,91±0,66<br>3,65±1,21 | 2,78±1,09<br>3,11±1,62 | -0,036<br>-1,765 | 0,971<br>0,078 |
| | z<br>p | -2,898<br>0,005* | -1,301<br>0,219 | | |
| | ERV TÖ<br>ERV TS | 0,41±0,51<br>0,69±0,59 | 0,40±0,31<br>0,51±0,40 | -0,639<br>-1,302 | 0,601<br>0,189 |
| | z<br>p | -2,399<br>0,021* | -1,223<br>0,230 | | |
| | IRV TÖ<br>IRV TS | 1,79±0,89<br>2,61±1,01 | 2,19±1,09<br>2,30±1,08 | -1,105<br>-0,911 | 0,301<br>0,402 |
| | z<br>p | -2,599<br>0,010* | -1,798<br>0,070 | | |
| | TV TÖ<br>TV TS | 0,61±0,50<br>1,60±1,32 | 0,59±0,29<br>1,29±1,79 | -0,412<br>-1,711 | 0,713<br>0,121 |
| | z<br>p | -2,701<br>0,009* | -0,699<br>0,501 | | |
| SFT<br>Dinamik Değerler | FEV1 TÖ<br>FEV1 TS | 2,81±0,95<br>2,90±1,10 | 2,53±0,82<br>2,46±0,91 | -1,709<br>-1,369 | 0,217<br>0,341 |
| | z<br>p | -3,102<br>0,072 | -0,701<br>0,611 | | |
| | FEV1/FVC TÖ<br>FEV1/FVC TS | 83,56±7,71<br>84,75±8,77 | 85,23±6,98<br>84,89±12,65 | -1,901<br>-0,187 | 0,132<br>0,911 |
| | z<br>p | -2,456<br>0,061 | -0,612<br>0,618 | | |
| | PEF (L/sn) TÖ<br>PEF (L/sn)TS | 5,19±2,12<br>6,01±2,45 | 5,78±1,61<br>5,91±2,01 | -0,357<br>-1,601 | 0,801<br>0,142 |
| | z<br>p | -2,824<br>0,016* | -1,228<br>0,301 | | |
| | FEF25-75 (L/sn) TÖ<br>FEF25-75 (L/sn) TS | 2,19±0,87<br>3,91±2,01 | 2,89±1,18<br>3,40±1,41 | -2,111<br>-0,541 | 0,051<br>0,711 |
| | z<br>p | -3,201<br><0,001** | -1,805<br>0,075 | | |
| 6DYT | TÖ<br>TS | 388,46±267,35<br>567,35±255,17 | 367,89±251,21<br>378,83±263,657 | -0,321<br>-4,181 | 0,764<br>0,002* |
| | z<br>p | -4,832<br><0,001** | -2,143<br>0,201 | | |
| PAB | TÖ<br>TS | 35,87±14,32<br>24,08±8,69 | 34,91±11,80<br>34,81±10,99 | -0,811<br>-2,641 | 0,511<br>0,022* |
| | z<br>p | -3,521<br><0,001** | -0,799<br>0,412 | | |

*p<0,05; **p<0,001. Mann-Whitney U Test; Wilcoxon Test. VC: Vital kapasite, IRV: İnspiratuvar rezerv volüm, ERV: Ekspiratuvar rezerv volüm, TV: Tidal volüm, FEV1: 1.saniyedeki Zorlu ekspiratuvar volümü, FVC: Zorlu vital kapasite, PEF: Tepe akım hızı, FEF25-75: Zorlu ekspirasyon ortası akım, L/sn: litre/saniye. PAB: Pulmoner arter basıncı, 6DYT: Altı dakika yürüme testi. TÖ: Tedavi öncesi; TS: Tedavi sonrası. SS:Standart sapma.

# EP-340
# ADOLESAN İDİYOPATİK SKOLYOZU OLAN HASTALARDA EGZERSİZ VE GÖVDE KORSESİNİN SOLUNUM SİSTEMİ ÜZERİNE ETKİSİ

Burçin Akçay Bayraktar, Ata Elvan, Metin Selmani, İbrahim Engin Şimşek, Sevgi Özalevli

Dokuz Eylül Üniversitesi Fizik Tedavi ve Rehabilitasyon Yüksekokulu

**GİRİŞ:** Skolyoz, torasik kafesin şeklini ve mekaniklerini direk etkileyen ve restriktif tip solunum hastalıklarına neden olan bir spinal deformitedir. Bu çalışmanın amacı adolesan idiyopatik skolyozu (AİS) olan hastalarda uygulanan korse tedavisi ve egzersiz programının solunum fonksiyonları ve egzersiz kapasitesine etkisini değerlendirmek ve yorumlamaktır.

**GEREÇLER VE YÖNTEM:** Çalışmaya Dokuz Eylül Üniversitesi'nde AİS tanısı almış, yaş ortalaması 14±1.22 yıl olan 11 katılımcı dahil edildi. Katılımcılara skolyoz tedavisinde rutin olarak kullanılan korse ve egzersiz tedavileri kullanıldı. Egzersiz tedavisi katılımcıların skolyoz eğriliklerine uygun, rotasyonel solunum parametrelerini de içeren Schroth egzersizleridir ve 90dk/3gün/6 hafta boyunda fizyoterapist eşliğinde uygulandı. Korse tedavisi kişiye özel tasarlanmış, Modifiye-Cheneau tip korseyi içermektedir ve katılımcılar tarafından 23 saat kullanıldı. Hastaların uygulama öncesi ve sonrası spirometre ile solunum fonksiyon testleri, bisiklet ergometresi ile kardiyopulmoner egzersiz testleri yapıldı. İstatistiksel analizde Wilcoxon işaretli sıralar testi kullanıldı.

**BULGULAR:** Tedavi sonrası Zorlu vital kapasite (FVC) ve 1.sn zorlu ekspirasyon volüm (FEV1) değerlerinde %8 ve %1 oranında artış gelişti ($p>0.05$). FEV1/FVC oranında tedavi sonrasında istatistiksel olarak anlamlı bir azalma bulundu ($p=0.02$). Zorlu ekspirasyonun ortasındaki akım hızı (MMEF 25-75) ve zirve ekspiratuar akım hızı (PEF) değerleri ise değişmedi ($p>0.05$). İzlem öncesi ve sonrası kardiyopulmoner egzersiz testleri (KEPT) maksimal şiddette yapıldı (ortalama RER tedavi öncesi 1.15±0.10 ve sonrası 1.16±0.28, $p=0.48$). KEPT sırasında izlem sonunda tolere edilen yük miktarının arttığı bulundu ($p=0.26$). Mak O2 tüketim değerlerinin istatistiksel olarak değişmediği saptandı ($p=0.86$).

**SONUÇ VE TARTIŞMA:** Literatürde AİS'li hastalarda korse kullanımının solunum fonksiyonlarını olumsuz etkilediği kanıtlanmasına rağmen, korse tedavisinin yanı sıra uyguladığımız Schroth egzersizlerinin özellikle FVC değerini artırarak akciğer kapasitesini ve dolayısıyla hastaların egzersiz kapasitesini artırdığı ortaya çıkmıştır. AİS hastalarının tedavi ve izleminde rutin tedavilere ek olarak kapsamlı bir pulmoner rehabilitasyon programının da uygulanması gerektiği düşünülmüştür.

**Anahtar Kelimeler:** Adolesan idiyopatik skolyoz, solunum fonksiyonu, Schroth egzersizleri, skolyoz korsesi, egzersiz kapasitesi

AİS'li Hastaların Kardiyopulmoner Egzersiz Testi (KEPT) Sonuçları

| | Tedavi Öncesi ortalama ± standart sapma | Tedavi Sonrası ortalama ± standart sapma | z değeri | p değeri |
|---|---|---|---|---|
| RER | 1,15 ± 0,10 | 1,16 ± 0,28 | -0,711990655 | 0,476470563 |
| VO2 max | 24,28 ± 2,50 | 23,41 ± 4,42 | -0,177704663 | 0,858954923 |
| İş Yükü (max) | 108,36 ± 16,06 | 114,09 ± 28,05 | -1,125756072 | 0,260268783 |

$p<0,05$: İstatistiksel anlamlılık değeri

AİS'li Hastaların Solunum Fonksiyon Testi Sonuçları

| | Tedavi Öncesi ortalama ± standart sapma | Tedavi Sonrası ortalama ± standart sapma | z değeri | p değeri |
|---|---|---|---|---|
| Zorlu vital kapasite (FVC) | 2,79 ± 0,90 | 3,01 ± 0,59 | -0,93 | 0,350 |
| 1.sn zorlu ekspirasyon volüm (FEV1) | 2,50 ± 0,73 | 2,48 ± 0,38 | -0,35 | 0,722 |
| FEV1/FVC oranı % | 90,59 ± 4,91 | 83,3 ± 6,70 | -0,51 | 0,026 |
| Zorlu ekspirasyonun ortasındaki akım hızı (MMEF 25-75) | 2,94 ± 0,85 | 2,50 ± 0,56 | -1,77 | 0,075 |
| zirve ekspiratuar akım hızı (PEF) | 4,72 ± 1,69 | 3,92 ± 1,06 | -1,33 | 0,182 |

p<0,05 istatistiksel anlamlılık

AİS'li hastalara ait demografik özellikler

| Özellikler | Ortalama ve standart sapma |
|---|---|
| Yaş | 162,72 ± 9,54 |
| Boy | 14,09 ± 1,22 |
| Kilo | 50 ± 9,89 |
| Vücut Kitle İndeksi | 18,80 ± 2,91 |

AİS'li Hastaların Kardiyopulmoner Egzersiz Testi (KEPT) Sonuçları

| | Tedavi Öncesi ortalama ± standart sapma | Tedavi sonrası ortalama ± standart sapma | z değeri | p değeri |
|---|---|---|---|---|
| RER | 1,15 ± 0,10 | 1,16 ± 0,28 | -0,71 | 0,476 |
| VO2 max | 24,28 ± 2,50 | 23,41 ± 4,42 | -0,17 | 0,858 |
| İş Yükü (max) | 108,36 ± 16,06 | 114,09 ± 28,05 | -1,12 | 0,260 |

p<0.05: İstatistiksel anlamlılık değeri

# EP-341
# MADDE KULLANIM BOZUKLUĞU TANILI YETİŞKİNLERDE MADDE KULLANIMININ SOLUNUM FONKSİYONU, SOLUNUM KAS KUVVETİ VE ÖKSÜRÜK KAPASİTESİNE ETKİSİNİN ARAŞTIRILMASI

Ebru Kaya Mutlu[1], Rüstem Mustafaoğlu[2], İzgi Alnıak[3], Özlem Helin Çarkcı[3], Tansu Birinci[1], Arzu Razak Özdinçler[1], Ekrem Cüneyt Evren[3]

[1]İstanbul Üniversitesi, Sağlık Bilimleri Fakültesi, Fizyoterapi ve Rehabilitasyon Bölümü, Fizyoterapi ve Rehabilitasyon Anabilim Dalı
[2]İstanbul Üniversitesi, Sağlık Bilimleri Fakültesi, Fizyoterapi ve Rehabilitasyon Bölümü, Nörolojik Fizyoterapi ve Rehabilitasyon Anabilim Dalı
[3]İstanbul Bakırköy Prof. Dr. Mazhar Osman Ruh Sağlığı ve Sinir Hastalıkları E.A.H, AMATEM

**GİRİŞ:** Madde kullanımı ve bağımlılığının tüm dünyada olduğu gibi ülkemizde de giderek artan bir sorun olduğu bilinmektedir. Bağımlık yapan, tedavi dışı amaçlarla kullanılan, kullanımı ve satışı yasal olmayan maddelerin gerçek kullanım sıklığını, bunların toplum ve bireyler üzerindeki etkilerini saptamak güçtür. Klinik araştırmalarda maddenin, akciğer fonksiyonlarında azalmaya ve solunumla ilişkili semptomların ortaya çıkmasına zemin hazırladığı bildirilmiştir. Bununla birlikte, madde bağımlılığın solunum kas kuvvetine ve öksürük kapasitesine etkisini araştıran klinik çalışmaların yetersiz sayıda olduğu görülmektedir. Bu nedenle çalışmamızın amacı, madde kullanım bozukluğu olan bireylerde kullanılan maddelerin solunum fonksiyonlarına, solunum kas kuvvetine ve öksürük kapasitesine etkisini incelemekti.

**YÖNTEM-GEREÇLER:** Bakırköy Prof. Dr. Mazhar Osman Ruh Sağlığı ve Sinir Hastalıkları E.A.H Alkol ve Madde Bağımlılığı Tedavi ve Araştırma Merkezinde (AMATEM) yatılı olarak tedavi gören 40 (3 Kadın) yetişkin gönüllü değerlendirildi. Katılımcılardan yazılı bilgilendirilmiş onam alındıktan sonra, solunum fonksiyon testi MIR Spirobank II cihazıyla ve solunum kas kuvveti Carefusion Micro RPM cihazı ile dik oturur pozisyonda ve burun kıskacı ile kapalı iken yapıldı. Ayrıca, olguların öksürük kapasiteleri Ferraris "pocket peak" flowmeter ile ölçüldü. Her olgu için test 3 kez tekrarlandı ve en iyi sonuç değerlendirilmeye alındı.

**BULGULAR:** Katılımcıların yaş ve beden kütle indeksi ortalamaları sırasıyla 29,25±9,30 yıl ve 22,73±2,88 kg/m2 idi. Katılımcıların madde kullanma süresi ortalaması 11,60±8,77 yıl idi. Olguların tercih ettikleri madeler ise bonzai (n=14), esrar (n=14) ve eroin (n=13) idi. Spirometre parametrelerinden FVC, FEV1, PEF ve FEF%25-75 değerlerinin beklenen değerlere göre farklarının ortalama değerleri sırasıyla; 0,81±0,64 (L), 0,44±0,67 (L), 3,08±2,10 (L/s) ve 0,31±1,35 (L/s) daha az olarak bulundu. MİP ve MEP ağız içi basınç değerlerinin beklenen değerlere göre farklarının ortalama değerleri sırasıyla; 24,97±34,15 cmH2O ve 57,67±39,87 cmH2O daha az idi. Katılımcıların öksürük kapasite değerlerinin ortalaması ise 355,75±108,69 (L/dk) olarak bulundu.

**SONUÇ ve TARTIŞMA:** Çalışmamızda madde kullanım bozukluğu olan bireylerde solunum fonksiyonu testi sonuçlarında literatürdeki çalışmalara benzer olarak azalma olduğu saptandı. Ayrıca, literatür tarama sonucunda elde ettiğimiz bilgilere göre bu populasyonda ilk defa değerlendirilen inspiratuar ve ekspiratuar kas kuvvetlerinde ve öksürük kapasitelerinde de benzer olarak referans değerlere göre azalma olduğu görüldü.

Anahtar Kelimeler: madde bağımlılığı, spirometre, bonzai, ağız içi basınç, eroin, yetişkin

Sekıl 1

Sekıl 2

Sekıl 3

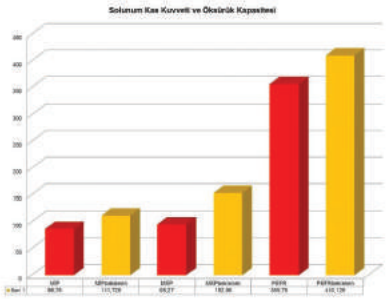

# EP-342
# AMYOTROFİK LATERAL SKLEROZ HASTASINDA 3 AYLIK FİZYOTERAPİ REHABİLİTASYON SONUÇLARI: BİR OLGU SUNUMU

Kamer Ünal Eren[1], Hikmet Uçgun[1], Hülya Nilgün Gürses[1], Melih Zeren[1], Azize Esra Başar Gürsoy[2]

[1]Bezmialem Vakıf Üniversitesi, Sağlık Bilimleri Fakültesi, Fizyoterapi ve Rehabilitasyon Bölümü, İstanbul
[2]Bezmialem Vakıf Üniversitesi, Tıp Fakültesi, Nöroloji Anabilim Dalı, İstanbul

**GİRİŞ:** Motor Nöron Hastalığı (MNH), alt ve üst motor nöron tutulumu ile seyreden dejeneratif ilerleyici bir hastalık olup fonksiyonel kapasite ve bağımsızlık düzeyinde azalmaya neden olur. Solunum kaslarının etkilenmesiyle solunum yetmezliği ve sekresyon birikimi gibi solunum problemleri sıklıkla ortaya çıkmaktadır. Amyotrofik Lateral Skleroz (ALS), en sık görülen MNH olup, bulber veya spinal tutulumlu olarak klinik seyir göstermektedir. Bu hastaların tedavisinin tüm evrelerinde nörolojik rehabilitasyonun yanında, solunum rehabilitasyonuna da mutlaka yer verilmelidir. Amacımız, fizyoterapi rehabilitasyon programı ile bu olgunun fonksiyonel açıdan değişimini izleyerek bu değişimlerin progresyona etkisini belirlemektir.

**OLGU:** ALS tanısı 4,5 yıl önce bir üniversite hastanesinde konan, Fizyoterapi ve Rehabilitasyon Bölümü Nörolojik Fizyoterapi Rehabilitasyon Eğitim ve Araştırma Laboratuvarına başvuran spinal tutulumlu 72 yaşındaki erkek hastanın fonksiyonel durumuna ALS Fonksiyonel Derecelendirme Skalası (ALSFDS-R) ile bakıldı. Bu ölçeğin değerlendirme alt parametreleri ince motor, kaba motor, bulbar ve solunum fonksiyonlarından oluşmaktadır. Hastanın solunum fonksiyonlarına spirometre ile ve seanslar sırasındaki satürasyonuna pulse oksimetre ile bakıldı. Daha önce sadece klasik nörolojik fizyoterapi rehabilitasyon ile takip edilen hasta öksürük, balgam ve ortopne şikayeti ile bölümümüze başvurdu. Mobilite becerilerinde tam bağımlı olan hastaya 3 ay boyunca haftada 2 gün bölümümüzde fizyoterapist eşliğinde germe, pasif ve aktif yardımlı normal eklem hareketlerinden oluşan klasik fizyoterapiye ek olarak; diyafragmatik, göğüs ve segmental solunum egzersizleri, öksürük ve triflo eğitimi ve postüral drenajdan oluşan solunum rehabilitasyonu uygulandı. Ayrıca rehabilitasyon süreci, hasta ve yakınlarına anlatılan ev programı ile desteklendi. Değerlendirmeler tedavi öncesi yapıldı ve aylık takipler ile devam etti. Hastanın tedavi öncesi ALSFDS-R puanı 23/48 olup, dispne ve solunum yetmezliği yoktu. Tedavi süresince ve sonunda ALSFDS-R skorlarında değişiklik gözlenmedi. Tedavi öncesi, 1., 2. ve 3. ay FEV1/FVC% değerleri sırayla %84,3; %79,8; %83,7; %86,9 olarak; istirahat satürasyonu ortalaması sırasıyla 91 mmHg; 92 mmHg; 94 mmHg; 96 mmHg olarak ölçüldü. Ayrıca her seans sonunda hastanın satürasyonunda artış gözlendi.

**SONUÇ:** 3 aylık nörolojik fizyoterapi rehabilitasyona ek olarak solunum rehabilitasyonu alan hastamızın ALSFDS-R ve FEV1/FVC% değerlerinin birbiriyle paralel olarak 3 ay içerisinde olumsuz yönde değişiklik göstermeyişi ve hastanın solunum ile ilgili semptomlarının azalması, O2 satürasyonu değerlerinin artması, bu kapsamlı fizyoterapi programından hastanın klinik olarak yararlandığını göstermektedir. Hastayı izlemeye devam ederek bu bulguların uzun vadede değişimini görmeyi planlamaktayız.

**Anahtar Kelimeler:** Amyotrofik Lateral Skleroz, Solunum Rehabilitasyonu, Nörolojik Rehabilitasyon, Solunum Fonksiyon Testi

# EP-343
# KRONİK İNMELİ BİR OLGUDA TÜM VÜCUT VİBRASYONU UYGULAMASININ SOLUNUM FONKSİYONLARI, SOLUNUM KAS KUVVETİ VE FONKSİYONEL KAPASİTE ÜZERİNE ETKİSİ

Elif Durgut, Hilal Denizoğlu Külli, Kübra Alpay, Hülya Nilgün Gürses

Bezmialem Vakıf Üniversitesi, Fizyoterapi ve Rehabilitasyon Bölümü, İstanbul

**GİRİŞ:** Vasküler yetmezliğe bağlı olarak gelişen ve bazı serebral işlevlerde bozukluk yaratabilen inme, erişkin yaşamın nörolojik hastalıkları arasında sıklık ve önem açısından ilk sırada yer alır. İnme sonrası motor, duysal ve kognitif fonksiyonlar değişik derecelerde etkilenmektedir. Tüm vücut vibrasyonu (TVV), mekanik salınımların bir titreşim platformu aracılığıyla vücuda uygulanması olarak tanımlanmaktadır. TVV'nin etkileri aktif egzersizin etkilerine benzemektedir, farklı populasyonlarda; denge, postural kontrol ve kas kuvveti üzerine olumlu etkileri olduğu bilinmektedir. Bu olgu sunumunun amacı; kronik inme öyküsü olan bir vakada TVV uygulamasının fonksiyonel kapasite, solunum fonksiyonları ve solunum kas kuvveti üzerine etkisi olup olmadığını araştırmaktır.

**GEREÇ-YÖNTEM:** 7 yıl önce hemorajik inme geçiren 37 yaşında bağımsız yürüyebilen sol hemiplejik erkek olguya 3 seans/hafta şeklinde 4 hafta süresince 12 dakika süreyle TVV uygulandı. 50 Hertz frekanstaki TVV protokolü; ayakta durma pozisyonunda 1 dakika TVV, 15 saniye dinlenme şeklinde 6 tekrar/seans, eller vibrasyon platformu üzerinde emekleme pozisyonunda iken 30 saniye TVV, 15 saniye dinlenme şeklinde 6 tekrar/seans yapılarak uygulandı. Olgunun TVV uygulama öncesi ve sonrasında, solunum kas gücünü değerlendirmek için maksimum inspiratuar (MİP) ve ekspiratuar basınç (MEP) ölçümleri, solunum fonksiyonunu değerlendirmek için solunum fonksiyon testi (SFT) ölçümleri ve fonksiyonel kapasitesini belirlemek için 6 dakika yürüme testi (6DYT) yapıldı. Solunum fonksiyon testinde birinci saniyedeki zorlu ekspirasyon volümü (FEV1), zorlu vital kapasite (FVC), FEV1/FVC ve tepe akım hızı (PEF) ölçüldü ve parametrelerin beklenene göre yüzde değerleri kullanıldı.

**BULGULAR:** Olgunun sırasıyla TVV uygulama öncesi ve 4 haftalık eğitim sonrası; MIP değeri 56-67, MEP değeri 68-75, FVC değeri %74-%78, FEV1 değeri %75- %77, FEV1/FVC değeri 101-99, PEF değeri %72-%83 ve 6DYT sonuçları 301 metre- 330 metre olarak ölçüldü.

SONUÇ VE TARTIŞMA: Literatürde kronik inmeli olgularda farklı TVV uygulamalarının denge, propriosepsion, spastisite, kemik yoğunluğu ve fiziksel kapasite üzerine olumlu etkileri olduğunu gösteren çalışmalar mevcuttur fakat solunum fonksiyonları ve solunum kas kuvveti üzerine etkisini araştıran çalışmalar yer almamaktadır. Hastamızda elde ettiğimiz olumlu gelişmelerin ışığında TVV'nin oluşturduğu refleks kas kontraksiyonlarının solunum kaslarına da olumlu yönde etki ederek, solunum fonksiyonlarını ve fonksiyonel kapasiteyi geliştirmede yararlı bir yaklaşım olabileceğini düşünmekteyiz.

**Anahtar Kelimeler:** fonksiyonel kapasite, inme, solunum fonksiyonları, solunum kas kuvveti, tüm vücut vibrasyonu

TVV uygulama öncesi ve 4 haftalık eğitim sonrası değerler

| | TVV uygulama öncesi | 4 haftalık eğitim sonrası |
|---|---|---|
| MIP(cmH2O) | 56 | 67 |
| MEP(cmH2O) | 68 | 75 |
| FVC (%pred) | 74 | 78 |
| FEV1 (%pred) | 75 | 77 |
| FEV1/FVC(%) | 101 | 99 |
| PEF (%pred) | 72 | 83 |
| 6DYT(m) | 301 | 330 |

Ayakta durma pozisyonunda TVV uygulaması



# EP-344
# MENOPOZUN SOLUNUM FONKSİYON TESTİ VE FONKSİYONEL KAPASİTE ÜZERİNE ETKİSİ

Kübra Alpay, Hilal Denizoğlu Külli, Elif Durgut, Hülya Nilgün Gürses

Bezmialem Vakıf Üniversitesi, Sağlık Bilimleri Fakültesi, Fizyoterapi ve Rehabilitasyon Bölümü

**GİRİŞ:** Menopozla birlikte meydana gelen hormonal değişiklikler postmenopozal dönemde kardiyovasküler sistem ve kas iskelet sistemi başta olmak üzere sistemik sorunlara yol açmaktadır. Yaşlanmanın getirdiği fizyolojik değişikliklerin de eklenmesi ile postmenopozal dönemdeki kadınlarda fonksiyonel kapasitede azalma gerçekleşmekte, yaşam kalitesi ve bağımsızlık düzeyi olumsuz yönde etkilenmektedir. Ayrıca hormonal değişikliklerin immünite ve inflamasyon üzerindeki etkileri nedeniyle solunum sistemine ait değişiklikler de görülebilmektedir. Bu çalışmadaki amacımız premenopozal ve postmenopozal dönemdeki kadınların solunum fonksiyonlarını ve fonksiyonel egzersiz kapasitelerini değerlendirmektir.

**GEREÇLER VE YÖNTEM:** Çalışmaya Fizyoterapi ve Rehabilitasyon Bölümü Kadın Sağlığı Eğitim ve Araştırma Laboratuvarı'na başvuran 35 - 60 yaş aralığında 20 sağlıklı sedanter kadın dahil edildi. Fonksiyonel egzersiz kapasitesini değerlendirmek amacıyla 6 dakika yürüme testi (6DYT) ve 30 saniye otur kalk testleri uygulandı. Solunum fonksiyon testinde birinci saniyedeki zorlu ekspirasyon volümü (FEV), zorlu vital kapasite (FVC), FEV/FVC ve zirve akım hızı (PEF) ölçüldü ve parametrelerin yüzde beklenen değerleri kullanıldı. Olguların solunum kas kuvvetini değerlendirmek amacıyla maksimum inspiratuar basınç (MIP) ve maksimum ekspiratuar basınç (MEP) ölçümleri uygulandı. Olgular menopoz dönemine geçme durumlarına göre Postmenopozal ve Premenopozal Gruplara ayrıldılar ve istatistiksel değerlendirmede gruplar arası karşılaştırma kullanıldı.

**BULGULAR:** Çalışmaya dahil edilen olguların yaş ortalaması Premenopozal Grup için (n= 10) 41,0±5,3 yıl ve Postmenopozal Grup için (n= 10) 55,7±4,2 yıl olarak saptandı. Premenopozal Grup'ta 3, Postmenopozal Grup'ta ise 2 olguda sigara kullanımı mevcuttu. Premenopozal ve Postmenopozal Grupların fonksiyonel kapasite değerlendirmeleri sırasıyla 6DYT için 575,7 ± 66,0 m ve 488,6 ± 96,7 m (p=0,006), 30 saniye otur kalk testi için 16,6 ± 3,4 tekrar ve 12,4 ± 2,9 tekrar (p=0,019) olarak ölçüldü ve aradaki fark istatistiksel açıdan anlamlı bulundu. Her iki grubun 6DYT sonuçları normatif değerlere göre düşük olmakla birlikte Postmenopozal Grup'ta daha belirgin farklılık saptandı. Solunum fonksiyon testi parametrelerinde iki grup arasında anlamlı farklılık saptanmadı. Grupların solunum kas kuvveti değerlendirmelerinde MIP ve MEP değerleri Postmenopozal Grup'ta daha düşük bulundu fakat aradaki fark istatistiksel açıdan anlamlı değildi. (Premenopozal ve Postmenopozal Gruplar için sırasıyla MIP; 85,8±23,1 ve 79,6±15,1 cmHO p=0,341, MEP; 104,3±24,5 ve 92,3±23,0 HO p=0,302)

**SONUÇ VE TARTIŞMA:** Çalışmamızın sonuçları postmenopozal kadınlarda premenopozal kadınlara göre fonksiyonel kapasitenin daha düşük olduğunu ancak solunum fonksiyonlarının bu durumdan fazla etkilenmediğini göstermiştir.

Anahtar Kelimeler: fonksiyonel kapasite, menopoz, solunum fonksiyon testi

Grupların solunum fonksiyon testi ve fonksiyonel egzersiz kapasitesi ölçümlerinin karşılaştırılması

| | Premenopozal Grup (ort ± ss) (n=10) | Postmenopozal Grup (ort ± ss) (n=10) | P değeri |
|---|---|---|---|
| 6DYT (m) | 575,7 ± 66,0 | 488,6 ± 96,7 | 0,006* |
| 30 sn otur-kalk testi (tekrar) | 16,6 ± 3,4 | 12,4 ± 2,9 | 0,019* |
| FEV (% pred) | 98,1 ± 12,8 | 98,0 ± 18,1 | 1,000 |
| FVC (% pred) | 103,4 ± 11,5 | 103,8 ± 17,4 | 0,732 |
| FEV /FVC (% pred) | 98,6 ± 5,9 | 101,4 ± 5,7 | 0,444 |
| PEF (% pred) | 77,4 ± 16,7 | 66,6 ± 24,4 | 0,068 |
| MIP (cmHO) | 85,8 ± 23,1 | 79,6 ± 15,1 | 0,341 |
| MEP (cmHO) | 104,3 ± 24,5 | 92,3 ± 23,0 | 0,302 |

*(P<0,05 İSTATİSTİKSEL AÇIDAN ANLAMLI)

# EP-345
# DOWN SENDROMLU HASTALARDA EKLEM HİPERMOBİLİTESİ İLE SOLUNUM FONKSİYONLARI ARASINDAKİ İLİŞKİNİN İNCELENMESİ

Hikmet Uçgun, Meltem Ramoğlu, Ertuğrul Safran, Hülya Nilgün Gürses

Bezmialem Vakıf Üniversitesi, Sağlık Bilimleri Fakültesi, Fizyoterapi ve Rehabilitasyon Bölümü, İstanbul

**GİRİŞ:** Down Sendromu (DS) en çok rastlanan konjenital ve otozomal kromozom anomalisi olup, 21. kromozomun trizomisidir. Eklem hipermobilitesi ise kollajen sentez bozukluğuna bağlı gelişen konnektif doku hasarı ile karakterize, eklemlerin normal sınırlarının ötesinde artmış mobilitesidir. DS'li olgularda ortaya çıkan ortopedik problemlerin çoğu eklem hipermobilitesi ve ligament laksitesi ile ilişkili olup, aynı zamanda konnektif doku bozukluğuna bağlı gelişen akciğer parankim hasarının solunum fonksiyonlarını da etkileyebileceği düşünülmektedir. Çalışmamızın amacı, DS'li hastalarda eklem hipermobilitesi ve solunum fonksiyonları arasındaki ilişkiyi araştırmaktır.

**MATERYAL VE YÖNTEM:** Çalışmaya DS tanılı, yaş ortalamaları 31,5±3,39 olan 15 hasta alındı. Spirometre ile zorlu vital kapasite (FVC), birinci saniyedeki zorlu ekspiratuar volüm (FEV1), FEV1/FVC oranı ve tepe akım hızı (PEF) değerleri kaydedildi. Öğrenme etkisi ve kognitif bozukluk nedeniyle testler en az 3 kere tekrar edilerek en iyi ölçüm değerleri kaydedildi. Eklem hipermobilitesini değerlendirmek için Beighton Hipermobilite Skoru (BHS) kullanıldı ve değerlendirmede 9 üzerinden 6 ve üzeri puan alan bireyler hipermobil olarak kabul edildi. Spirometre değerleri ile Beighton Hipermobilite Skoru arasındaki ilişkiyi belirlemek üzere Pearson korelasyon testi kullanıldı. Tüm analizler için istatistiksel anlamlılık düzeyi $p<0.05$ olarak kabul edildi.

**BULGULAR:** Hastalarımızın beden kitle indeksleri 32,66 ±4,77 kg/m2, BHS ortalamaları 7,66±1,21 olarak kaydedilmiştir. Tüm hastalar BHS değerlendirmesinden 6 ve üzeri puan alarak hipermobil olarak bulunmuştur. Hastalarımızın solunum fonksiyon testi değerleri ortalama±standart sapma şeklinde sırasıyla; FVC (2,24±0,52 L, %69,33±16,93 ), FEV1 (1,85±0,54 L, %64,83±20,11), FEV1/FVC (%80,83±10,57), PEF (2,93±1,41 L, %42,66±24,67) olarak ölçülmüştür. BHS ile hem FEV1% arasında (rs: -.88, p: 0.00) hem de PEF arasında (rs: -0.675, p: 0.06) negatif yönlü kuvvetli korelasyon bulunmuştur. BHS ve FVC% arasında ise (rs: -0.585, p: 0.22) negatif yönlü orta derece korelasyon bulunmuştur. BHS ve FEV1/FVC% değeri arasında ise istatistiksel olarak anlamlı korelasyon bulunmamıştır ($p>0.05$).

**SONUÇ:** Çalışmamızda değerlendirilen DS'li olguların spirometre değerleri açısından beklenenden daha düşük değerlere sahip olması ve bu değerlerin eklem hipermobilitesi ile korele bulunması, bu hastalarda solunum fonksiyonlarının da izlenmesinin önemli olduğunu düşündürmektedir.

**Anahtar Kelimeler:** Down Sendromu, Eklem Hipermobilitesi, Solunum Fonksiyon Testi

# EP-346
# ADÖLESAN İDİOPATİK SKOLYOZU OLAN ÇOCUKLARDA EV TEMELLİ EGZERSİZ PROGRAMININ SOLUNUM PARAMETRELERİ VE SOLUNUM KAS GÜCÜNE ETKİSİ: PİLOT ÇALIŞMA

Gözde Başbuğ Mbata[1], Hülya Nilgün Gürses[1], Melih Zeren[1], Nuh Mehmet Elmadağ[2]

[1]Bezmialem Vakıf Üniversitesi, Sağlık Bilimleri Fakültesi, Fizyoterapi ve Rehabilitasyon Bölümü, İstanbul
[2]Bezmialem Vakıf Üniversitesi, Tıp Fakültesi, Ortopedi ve Travmatoloji Anabilim Dalı, İstanbul

**GİRİŞ:** Adölesan İdiopatik Skolyoz (AIS), daha çok kız çocuklarında rastlanan, vertebral kolonda lateral fleksiyon ve rotasyonla karakterize, kompleks 3 boyutlu bir deformitedir. AIS aynı zamanda kardiyovasküler ve solunum sistemi fonksiyonlarında değişikliklere neden olmaktadır. Bu nedenle araştırmamızda hafif ve orta dereceli skolyozu olan çocuklarda solunum egzersizlerini de içeren bir egzersiz programı uygulayarak solunum kas gücünü ve solunum fonksiyonlarını geliştirmeyi hedefledik.

**GEREÇ-YÖNTEM:** Üniversitemiz Fizyoterapi ve Rehabilitasyon Bölümü, Pulmoner ve Ortopedik Eğitim ve Araştırma Laboratuvarları'na AIS tanısı ile yönlendirilen, yaş ortalamaları 14,27±1,77 yıl olan 15 kız çocuğu çalışmaya dahil edildi. Hastaların torakal ve lomber eğriliklerine ait COBB açıları ortopedik cerrah tarafından direkt grafi ile belirlendi. Tüm hastalara ilk ziyaretlerinde solunum fonksiyon testi ile zorlu vital kapasite (FVC), zorlu ekpiratuar volüm 1. saniye (FEV1), Tiffeneau oranı (FEV1/FVC), tepe ekspiratuar akım (PEF) ve zorlu ekspiratuar akım %25-75 (FEF%25-75) ve beklenen değerleri ölçüldü. Solunum kas kuvveti; maksimum inspiratuar basınç (MIP) ve maksimum ekspiratuar basınç (MEP) ölçümü uygulandı. Hastalara fizyoterapist tarafından derin diyafragmatik solunum egzersizleri ve skolyozun konkav bölgelerinde bulunan kollabe alanlara dirence karşı lokal ekspansiyon egzersizleri ve bunun yanı sıra dinamik lomber stabilizasyon, interskapular kasları kuvvetlendirme, postür ve germe egzersizlerinden oluşan ev temelli egzersiz eğitim programı verildi. Egzersiz programı 4 hafta süresince hergün bir defa olmak üzere uygulandı. 4 hafta sonunda değerlendirmeler tekrar edildi. Verilerin analizinde SPSS21.0 programı kullanıldı. Verilerin normal dağılım göstermesi nedeniyle Paired Samples T-Test kullanıldı.

**BULGULAR:** Çalışmaya alınan hastaların demografik özellikleri Tablo 1.'de verilmiştir. Hastalarda egzersiz eğitiminin sonucunda, PEF beklenen değerleri, MIP ve MEP değerlerinde (p0.001) ve FEV1, FEV1/FVC, FEF%25-75 beklenen değerlerinde ($p<0,05$) istatistiksel olarak anlamlı artış saptandı (Tablo 2).

**SONUÇ VE TARTIŞMA:** Literatürde skolyozu olan hastalarda solunum rehabilitasyonunun kapsamı, süresi ve şiddeti konusunda net bir fikir birliğine rastlanmamakla birlikte, skolyozun konservatif tedavi parametrelerinin önemli bir parçasını solunum kapasitesinin arttırılmasına yönelik uygulamalar ve solunum egzersiz eğitimi oluşturmaktadır. Çalışmamızda elde ettiğimiz bulgular ışığında, skolyozun solunum fonksiyonlarını olumsuz yönde etkilemesi nedeni ile skolyozu olan hastaların tedavi programına doğru planlanmış solunum egzersizlerinin de eklenmesinin büyük önem taşığını söyleyebiliriz.

**Anahtar Kelimeler:** diyafragmatik solunum egzersizleri, skolyoz, solunum kas kuvveti

Tablo1: Demografik özellikler

| n=15 | Yaş (yıl) | Boy (cm) | Kilo (kg) | BKİ# (kg/m2) | Torakal COBB açısı (0) | Lomber COBB açısı (0) |
|---|---|---|---|---|---|---|
| | 14,27±1,77 | 160,07±6,54 | 50,53±9,75 | 19,66±3,48 | 21,37±15,33 | 27,47±10,33 |

#Beden Kitle İndeksi

Tablo 2: Egzersiz Eğitimi Öncesi ve Sonrası Değerlendirme Sonuçları

| n=15 | Egzersiz eğitimi öncesi | Egzersiz eğitimi sonrası | p değeri |
|---|---|---|---|
| %FEV1 | 93,40±11,53 | 97,13±11,27 | 0,001* |
| %FVC | 101,73±13,63 | 102,33±11,96 | 0,638 |
| %FEV1/FVC | 99,53±6,08 | 102,93±5,27 | 0,001* |
| %FEF%25-75 | 81,20±19,21 | 88,71±20,33 | 0,041* |
| %PEF | 82,93±19,77 | 97,60±18,25 | 0,000** |
| MIP (cmH2O) | 69,73±16,45 | 82,93±15,93 | 0,000** |
| MEP (cmH2O) | 73,53±17,22 | 86,33±17,90 | 0,000** |

*$p<0,05$; **$p<0.001$

# EP-347
# EKLEM HİPERMOBİLİTE SENDROMU OLAN BİR OLGUDA "KİNESİO TAPE" BANTLAMA UYGULAMASININ SOLUNUM FONKSİYONU, SOLUNUM KAS KUVVETİ VE FONKSİYONEL KAPASİTE ÜZERİNE ETKİSİ

Deniz Tuncer, Hülya Nilgün Gürses, Meltem Ramoğlu

Bezmialem Vakıf Üniversitesi, Sağlık Bilimleri Fakültesi, Fizyoterapi ve Rehabilitasyon Bölümü, İstanbul

**GİRİŞ:** Bu olgu sunumunun amacı Eklem Hipermobilite Sendromu (EHS) olan bir çocukta "Kinesio Tape" bantlama uygulamasının solunum fonksiyonu, solunum kas kuvveti ve fonksiyonel kapasite üzerine akut etkilerini incelemektir.

**GEREÇLER ve YÖNTEM:** Fizyoterapi ve Rehabilitasyon Bölümü Pediatrik Fizyoterapi Rehabilitasyon Eğitim ve Araştırma Laboratuarı'na yönlendirilen Beighton skoru 8 olan 7 yaşında EHS'li olgu değerlendirmeye alındı. Solunum fonksiyon testi ile zorlu vital kapasite (FVC), birinci saniyedeki zorlu ekspiratuar volüm (FEV1), FEV1/FVC oranı, zorlu ekspiratuar akımın %25-75'i (FEF25-75), tepe akım hızı (PEF) ve inspiratuar kapasite (IC) değerleri kaydedildi. Taşınabilir ağız basınç ölçüm cihazı ile maksimal inspiratuar ve ekspiratuar basınçlar (MIP ve MEP) ölçülerek solunum kas kuvveti değerlendirildi. Öğrenme etkisini azaltmak için testler 5'er kere tekrar edilerek en iyi ölçüm değerleri kaydedildi. Kas fasilitasyon tekniğiyle M.Diaphragmaticus, M.Sternocleidomastoideus, M. Scalenus, M.Rectus Abdominus, M.Obliquus İnternus/Externus ve M.Transversus Abdominis'e "Kinesio Tape" bantlama uygulandı. Uygulamalardan 45 dk sonra tüm testler bantlı olarak tekrarlandı. Hastanın fonksiyonel kapasitesi bantlama öncesi ve sonrası 6 dk yürüme testi (6DYT) ile değerlendirildi.

**BULGULAR:** Hastanın uygulama öncesi ve sonrası değerleri sırasıyla FVC (0.70 l; 1.00 l), %FVC (%53; %75), FEV1 (0.62 l; 0,76 l), %FEV1 (%51; %62), FEV1/FVC (%105; %90), FEF25-75 (0.69 l/sn; 0.65 l/sn), %FEF25-75 (%51.1; %48.1), PEF (1.11 l/sn; 0.96 l/sn), %PEF (%48; %42), IC (0.55l; 0,63 l), MIP (36 cmH2O; 52 cmH2O), MEP (20 cmH2O; 42 cmH2O) olarak kaydedildi. 6DYT mesafesi (6 DYM) (420;460) m idi. Beklenen 6DYM (% 70;76) olarak hesaplandı.

**SONUÇ:** Solunum kas kuvveti zayıf olan, solunum fonksiyonlarında orta-şiddetli restriksiyon saptanan, fonksiyonel kapasitesi yaşıtlarına göre az olan olgumuzda "Kinesio Tape" bantlama uygulamasını takiben solunum parametrelerinde gelişme görüldü. MIP ve MEP değerlerindeki artışlar ise özellikle dikkat çekiciydi. Fonksiyonel kapasitesi yaşıtlarına göre azalmıştı.

**TARTIŞMA:** Olgudan elde edilen bulgular sonucunda; EHS'li olgumuzun solunum fonksiyonları ile solunum kas kuvvetinin zayıf olduğunu ve uygulanan "Kinesio Tape" bantlamanın akut etkisinin solunum parametrelerini geliştirdiğini görmememiz, bu çocuklarda fizyoterapi ile birlikte uygulanacak "Kinesio Tape" bantlama uygulamalarının yararlı olabileceğini düşündürmektedir.

**Anahtar Kelimeler:** Eklem hipermobilite sendromu, kinesio bantlama, fonksiyonel kapasite, solunum fonksiyonları, solunum kas kuvveti

# EP-348
# YOĞUN BAKIMDA PNÖMONİ TEDAVİSİ ALAN HASTALARDA PULMONER REHABİLİTASYONUN AKUT ETKİSİ

Gülay Karacaoğlu[1], Özhan Kula[2], Zeynep Akoğul[3], Fatma Mutluay[4], Hilmi Selçuk Küçükoğlu[1]

[1]Özel Bursa Medicabil Hastanesi, Fizik Tedavi Ve Rehabilitasyon Bölümü, Bursa
[2]Özel Bursa Medicabil Hastanesi, Göğüs Hastalıkları Bölümü, Bursa
[3]Özel Bursa Medicabil Hastanesi, Anesteziyoloji ve Reanimasyon Bölümü, Bursa
[4]Özel Medipol Üniversitesi Sağlık Bilimleri Fakültesi, Fizyoterapi ve Rehabilitasyon Bölümü, İstanbul

**GİRİŞ-AMAÇ:** Yoğun bakım üniteleri (YBÜ) kritik durumdaki hastalara sürekli bakım verilen özelleşmiş birimlerdir. Pulmoner Rehabilitasyon (PR), aşırı bronşiyal sekresyonun ortadan kaldırılması, akciğerlerde yeterli ventilasyonun sağlanması, doku oksijenlenmesinin arttırılması için yoğun bakıma alınan hastalara uygulanabilen bir tedavi yöntemidir. Bu çalışmadaki amacımız da pnömoni tedavisi için yoğun bakımda bulunan hastalarda PR'nin etkisini akut olarak incelemektir.

**MATERYAL-METOD:** Haziran- Temmuz 2017 tarihleri arasında Özel Bursa Medicabil Hastanesi Yoğun Bakım Ünitesinde, Kronik Obstrüktif Akciğer Hastalığı geçmişi olup pnömoni tedavisi için yatmakta olan 11 hasta çalışmaya dahil edilmiştir. Hastalara uygulanan göğüs fizyoterapisi programı yaklaşık 30 dakika sürmüş olup; drenaj teknikleri (perküsyon, vibrasyon, shaking), aktif öksürme veya huffing ve solunum egzersizlerinden oluşturmuştur. Uygulamanın hemen öncesinde ve uygulamadan bir saat sonrasında vakaların arteryal kan gazı analizleri PO (kandaki O basıncı), PCO (kandaki CO basıncı), Ph (kanın asitlik derecesi) ve SaO (Osaturasyonu) parametreleri üzerinden değerlendirilip kaydedilmiştir. Hastaların veri analizinde SPSS 23.0 programı kullanılmıştır.

**BULGULAR:** Pnömoni tedavisi alan olguların 5'i erkek, 6'sı kadındır. Vakaların yaş aralığı 55-75 yıldır. Glaskow koma skoru 15 olan hastalar çalışmaya dahil edilmiş olup 6'sı entübe 5'i ise ekstübe durumdadır. Pulmoner rehabilitasyon öncesi ve sonrası kan gazı analizi ABL 700 Series cihazı kullanılarak yapılmış olup bu süreçte hastanın oksijen, ventilasyon desteği değiştirilmemiş, pozisyonu sabit tutulmuştur. PO ve SaO değerlerinde yükselme görülmüştür ancak sadece PO değerindeki artış istatiksel olarak anlamlı bulunmuştur (p=0,021). PCO değerinde azalma olup anlamlı bir fark bulunamamıştır (p=0.09). Ph değerinde ise normal değerine yaklaştığı ancak anlamlı bir değişme olmadığı saptanmıştır( p>0.05).

**SONUÇ:** Çalışmamızda pulmoner rehabilitasyon etkinliği akut ve objektif olarak incelenmiştir. Kanın oksijen basıncındaki artış anlamlı bulunmuş olup bunun dışında oksijen satürasyonunu arttırdığı, karbondioksit basıncını düşürdüğü, Ph değerinde ise bir değişime sebep olmadığı bulunmuştur. Çalışmanın anlamlılığının arttırılması için daha geniş örneklem oluşturularak çalışma yürütülmeye devam etmektedir.

**TARTIŞMA:** Yapılan çalışmada sonuçların istatiksel olarak anlamlılığının az olması çalışmaya alınan vaka sayısın yetersiz oluşundan kaynaklanmaktadır. Ayrıca vaka sayısı arttırılarak sonuçların, entübasyon veya ekstübasyon durumunda birbirine üstünlüğü olup olmadığı da araştırılmalıdır.

**Anahtar Kelimeler:** pulmoner rehabilitasyon, yoğun bakım, pnömoni, kan gazı analizi

Kan Gazı Analiz Sonuçları

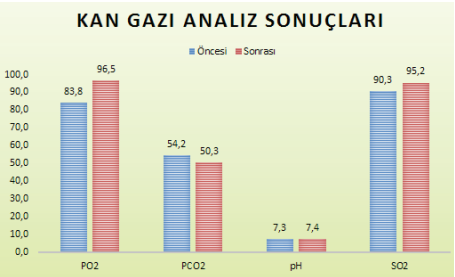


Pulmoner Rehabilitasyon Öncesi ve Sonrası Kan Gazı Değişimleri

# EP-349
# İLERİ EVRE KOAH HASTALARINDA KIRILGANLIĞIN FONKSİYONEL BAĞIMSIZLIK VE YAŞAM KALİTESİ İLE İLİŞKİSİ-PİLOT ÇALIŞMA

Biron Onur Üğüt[1], İlknur Naz Gürşan[1], Devrim Can Saraç[1], Serir Özkan[2]

[1]İzmir Kâtip Çelebi Üniversitesi Sağlık Bilimleri Fakültesi Fizyoterapi ve Rehabilitasyon Bölümü
[2]İzmir Dr. Suat Seren Göğüs Hastalıkları ve Cerrahisi Eğitim ve Araştırma Hastanesi

**GİRİŞ:** Kırılganlık (Frailty) sendromu; birçok organ ve sistem fonksiyonlarının biyolojik yaşlanmaya bağlı olarak gerilemesi sonucunda günlük aktivitelerde ve strese yanıtta etkili olan fizyolojik rezervdeki azalmayı ifade etmektedir. Altmış beş yaş üstü her on kişinin birinde ortaya çıkan bu durum; dizabilite, hastane yatışı ve morbidite ilişkilidir. Özellikle geriatri alanında çalışılan bu konu son yıllarda Kronik Obstruktif Akciğer Hastalığı (KOAH) hastalarında da araştırılmakta ve önemi giderek artmaktadır. Çalışmamızın amacı KOAH atağı sebebiyle tedavi gören, klinik durumu stabil hastalarda kırılganlığın fonksiyonel bağımsızlık ve yaşam kalitesi ile ilişkisinin incelenmesidir.

**GEREÇLER ve YÖNTEM:** Bu kesitsel çalışmaya İzmir Dr. Suat Seren Göğüs Hastalıkları ve Cerrahisi Eğitim Araştırma Hastanesi Göğüs Hastalıkları Servisi'nde KOAH atak sebebiyle tedavi gören 13 erkek hasta dâhil edildi. Hastaların kırılganlık düzeyleri; Klinik Frailite Ölçeği (1-9), fonksiyonel bağımsızlık düzeyleri; Barthel Temel Günlük Yaşam Aktiviteleri Skalası (0-100) ve Katz Günlük Yaşam Aktivitelerinde Bağımsızlık İndeksi (0-6), yaşam kaliteleri; EQ-5D-5L Yaşam Kalitesi Anketi (0-25) ile değerlendirildi.

**BULGULAR:** Çalışmaya katılan olguların yaşları; 70(63, 77) yıl, beden kitle indeksleri; 25(22, 28) kg/m2, FEV1 yüzdeleri; %26(19,31) idi. Hastaların kırılganlık düzeyleri ortancası 5(4,6) olup; hafif düzeyde kırılgan oldukları görüldü. Barthel İndeksi ile değerlendirilen fonksiyonel bağımsızlık skorlarına göre hastaların orta derecede bağımlı oldukları [90(78,100)] saptandı ve yaşam kalitesi skorları 12(9,18) olarak bulundu. Kırılganlığın; fonksiyonel bağımsızlık skoru ile negatif yönlü (r=-0.865, -0.866, p<0.001) ve yaşam kalitesi skoru ile pozitif yönlü (r=0.959, p<0.001) güçlü korelasyon gösterdiği, EQ-5D-5L anketinin VAS parametresiyle korelasyon göstermediği (p=0.250) sonucuna varıldı.

**SONUÇ:** Atak tedavisi alan KOAH hastalarında kırılganlık düzeyi artarken, fonksiyonel bağımsızlık ve yaşam kalitesi azalmaktadır.

**TARTIŞMA:** KOAH hastalarına rehabilitatif yaklaşımda kırılganlığın göz önünde bulundurulması ve uygun terapötik yaklaşımların planlanması gerektiğini düşünmekteyiz. Çalışmanın daha fazla olgu analizi ile devam edilmesi planlanmaktadır.

**Anahtar Kelimeler:** fonksiyonel bağımsızlık, kırılganlık, KOAH, yaşam kalitesi

Tablo 1: Hastaların demografik ve klinik özellikleri

| Değişkenler | Ortanca (ÇAA) |
|---|---|
| Yaş (yıl) | 70 (63, 77) |
| VKİ (kg/m²) | 25 (22, 29) |
| Kırılganlık Skoru | 5 (4, 6) |
| EQ5D-5L Skoru | 12 (9, 18) |
| EQ5D-5L VAS | 0(0,6) |
| Barthel Skoru | 90 (78, 100) |
| Katz Skoru | 6 (4, 6) |

ÇAA: Çeyrekler arası aralık, VKİ: Vücut kitle indeksi, EQ5D-5L: European Quality of Life 5 Dimension 5 Level skoru, VAS: Vizüel Analog Skalası skoru, Barthel: Barthel Günlük Yaşam Aktiviteleri İndeksi skoru

Tablo 2: Kırılganlığın fonksiyonel bağımsızlık ve yaşam kalitesi ile ilişkisi

| Değişkenler | r | p* |
|---|---|---|
| EQ5D-5L | 0.959 | < 0.01 |
| Barthel | -0.866 | < 0.01 |
| EQ5D-5L VAS | -0.053 | 0.885 |
| Katz Skoru | -0.865 | <0.01 |

*Spearman korelasyon analizi, r: Korelasyon katsayısı, EQ5D-5L: European Quality of Life 5 Dimension 5 Level skoru, VAS: Vizüel Analog Skalası skoru, Barthel: Barthel Günlük Yaşam Aktiviteleri İndeksi skoru

# EP-350
# DÜZENLİ AEROBİK EGZERSİZ YAPAN VEYA YOGA EĞİTİMİ ALAN BİREYLERİN DİNAMİK DENGE VE SOLUNUM PARAMETRELERİNİN KARŞILAŞTIRILMASI

Ayça Yağcıoğlu, Elif Develi, Güzin Kaya Aytutuldu, Feryal Subaşı

Yeditepe Üniversitesi, Fizyoterapi ve Rehabilitasyon Bölümü, İstanbul

**GİRİŞ:** Amerikan Spor Hekimleri Birliği (ACSM) tarafından düzenli aerobik egzersizlerin respiratuvar sistem parametreleri üzerine olumlu etkileri olduğu vurgulanmaktadır. Ayrıca aerobik egzersizlerin denge, propriosepsiyon ve genel kinestezi üzerine olan olumlu etkilerini gösteren çalışmaların sayısı da oldukça fazladır. Çok eski bir egzersiz geleneği olan Yoganın da günümüzde batı dünyasında popülaritesi hızla artmaktadır ve literatürde yoganın da içerdiği derin, yavaş solunum eğitiminin inspiratuar, ekspiratuar kas gücü, denge üzerine etkilerini araştıran birçok çalışma vardır. Bu nedenle araştırmamızda amacımız, düzenli olarak aerobik egzersiz veya yoga eğitimi alan bireylerin dinamik denge ve solunum parametrelerinin karşılaştırılmasıdır.

**GEREÇ-YÖNTEM:** Araştırmamıza düzenli aerobik egzersiz yapan (n=9 3K; 6E 26.56±6.06yaş), yoga yapan (n=11, 8K;3E 32.64±5,69yaş) ve sedanter (n= 9, 6K;3E 27,11±3,91yaş) olmak üzere toplam 29 gönüllü birey dahil edildi. Solunum fonksiyonları; solunum fonksiyon testi, maksimal inspiratuvar basınç(MIP) ve maksimal ekspiratuvar basınç(MEP) ölçümleri ile değerlendirildi. Yaşam Kalitesi, "Short Form 12(SF12)" ile belirlendi. Bireylerin dinamik dengelerini değerlendirmek için Y Denge Testi kullanıldı.

**BULGULAR:** FVC, FEV1, MIP ve MEP ortalama değerleri arasında gruplar arasında istatistiksel olarak anlamlı fark saptanmıştır ($p<0.01$, Tablo1). Post-Hoc analizlerde sedanter grubun solunum parametrelerinin ortalama değerleri diğer gruplara göre daha düşüktür ($p<0.01$). SF12 yaşam kalitesi skorları ise gruplar arasında istatistiksel olarak farklı değildir. Denge test sonuçlarında da üç grup arasında istatistiksel olarak anlamlı bir fark vardır ($p<0.05$). Aerobik egzersiz grubunun denge testi ortalama değerleri diğer gruplara göre daha yüksektir ($p<0.05$). Korelasyon analizinde ise aerobik egzersiz yapan ve sedanter grupta denge ile MIP ve MEP değerleri arasında; yoga grubunda ise denge ve MEP değeri arasında pozitif yönde korrelasyon ilişkisi bulunmuştur ($p<0.05$, Tablo 2).

**SONUÇ:** Çalışmamızda aerobik egzersiz grubunda olan bireylerin diğer gruplardaki kişilere göre MEP, MIP ve FVC değerlerinin ve dinamik denge sonuçlarının daha yüksek olduğu görülmüştür.

**TARTIŞMA:** Çalışma grubumuzun düzenli aerobik egzersiz yapmakta olan olguların solunum kas fonksiyonlarının başka bir deyişle solunum kaslarının yorgunluk düzeylerinin diğer gruplara göre daha iyi durumda olması ve solunum parametrelerinin dinamik denge sonuçları ile ilişkili bulunması yönündeki sonuçları; bize artmış solunum kapasitesinin dinamik dengeyi geliştirebileceğini düşündürmüştür.

**Anahtar Kelimeler:** aerobik egzersiz, denge, solunum parametreleri, yoga

Tablo 1. Gruplar Arası Solunum Parametrelerinin ve Dengenin Karşılaştırılması

| | | Sedanter | Yoga | Aerobik Egzersiz | p |
|---|---|---|---|---|---|
| | | x±SD | | | |
| | MEP | 82,33±23,95 | 112,09±33,16 | 139,78±25,51 | 0,001 |
| | MIP | 60±26,66 | 91,64±29,18 | 118,22±35,68 | 0,002 |
| | FVC | 87,22±8,13 | 103,64±8,82 | 103,67±8,68 | 0,003 |
| | FEV1 | 89,67±9,32 | 105,18±14,37 | 104,33±9,98 | 0,003 |
| Sağ | anterior | 62,44±7,0 | 66,36±5,93 | 74,11±9,5 | 0,01 |
| | posteromedial | 66,33±7,95 | 76,09±14,09 | 83,33±14,90 | 0,03 |
| | posterolateral | 77,7±8,40 | 84,0±16,13 | 88,78±12,71 | 0,22 |
| Sol | anterior | 62,11±6,09 | 64,45±6,0 | 72,67±10,7 | 0,02 |
| | posteromedial | 62,56±8,84 | 74,64±13,85 | 83,67±14,67 | 0,03 |
| | posterolateral | 73,44±7,5 | 84,36±14,09 | 93,0±15,02 | 0,01 |

Tablo 2.Korrelasyon Analizi

| | r/p | Sağ Anterior | Sol Anterior | Sağ Posteromedial | Sol Posteromedial | Sağ Posterolateral | Sol Posterolateral |
|---|---|---|---|---|---|---|---|
| Aerobik Egzersiz | MEP | 0,674 / 0,04* | 0,660 / 0,05 | 0,70 / 0,03* | 0,68 / 0,40 | 0,650 / 0,05* | 0,830 / 0,04* |
| | MIP | 0,54 / 0,13 | 0,33 / 0,37 | 0,71 / 0,3 | 0,74 / 0,02* | 0,57 / 0,10 | 0,67 / 0,45 |
| Yoga | MEP | 0,65 / 0,05 | 0,18 / 0,64 | 0,07 / 0,85 | 0,59 / 0,09 | 0,56 / 0,11 | 0,79 / 0,01 |
| | MIP | 0,69 / 0,03* | 0,65 / 0,88 | 0,12 / 0,74 | 0,61 / 0,07 | 0,66 / 0,50 | 0,83 / 0,006 |
| Sedanter | MEP | 0,57 / 0,06 | 0,61 / 0,04* | 0,73 / 0,01* | 0,63 / 0,03 | 0,74 / 0,00* | 0,75 / 0,00* |
| | MIP | 0,53 / 0,09 | 0,43 / 0,17 | 0,51 / 0,10 | 0,43 / 0,18 | 0,49 / 0,11 | 0,46 / 0,15 |

# EP-351
# DÖRT FARKLI DENGE VE PERFORMANS TESTİNİN KOAH'LILARDA DÜŞME RİSKİNİ BELİRLEMEDE TAHMİN GEÇERLİLİĞİNİN İNCELENMESİ: PİLOT ÇALIŞMA

Devrim Can Saraç[1], İlknur Naz Gürşan[1], Birön Onur Üğüt[1], Serir Aktoğu Özkan[2]

[1]İzmir Katip Çelebi Üniversitesi Sağlık Bilimleri Fakültesi, Fizyoterapi ve Rehabilitasyon Anabilim Dalı, İzmir
[2]Dr. Suat Seren Göğüs Hastalıkları ve Cerrahisi Eğitim ve Araştırma Hastanesi, İzmir

**GİRİŞ-AMAÇ:** Kronik Obstrüktif Akciğer Hastalığı (KOAH) primer olarak hava yolu obstrüksiyonu ve solunum sıkıntısı ile karakterize olsa da solunum sistemi dışındaki vücut sistemleri üzerinde de ciddi etkilenim yaratmakta ve fonksiyonel kayıplara yol açmaktadır. KOAH'ın neden olduğu fonksiyonel kaybın en önemli sonuçlarından biri periferik kas disfonksiyonuna bağlı denge kaybı ve düşme riskindeki artıştır. Bu pilot çalışmanın amacı Berg Denge Ölçeği, Süreli Kalk ve Yürü Testi, Fonksiyonel Uzanma Testi ve 5 Tekrarlı Otur Kalk Testi'nin KOAH'lı hastalarda düşme riskini belirlemede tahmin geçerliliğini ve kesme (cut-off) skorlarını belirlemektir.

**GEREÇLER ve YÖNTEM:** Çalışmaya; ortalama yaşı 69,53±9,50 olan, sandalyeden bağımsız olarak kalkabilen ve en az 6 metre yürüyebilen 13 hasta dahil edildi. Demografik bilgiler ve son 6 ay içindeki düşme sayısı hasta bildirimine dayalı olarak sorgulandı. Düşme riskini belirlemede tahmin geçerliliğini incelemek için hastaların Berg Denge Ölçeği, Süreli Kalk ve Yürü Testi, Fonksiyonel Uzanma Testi ve 5 Tekrarlı Otur Kalk Testi skorları kaydedildi. Tahmin geçerliliğini belirlemek için, test skorları ve düşme sayısı arasındaki ilişki Spearman Korelasyon Katsayısı (rho) kullanılarak incelendi. Testlerin düşme riskini doğru tahmin etme konusunda duyarlılık ve özgüllük oranları ile kesme skorları ROC eğrisi analizi kullanılarak hesaplandı.

**BULGULAR:** Yapılan analiz sonucunda, hastaların Süreli Kalk ve Yürü Testi ve 5 Tekrarlı Otur Kalk Testi skorları ile düşme sayıları arasında iyi düzeyde (rho>0,720), Berg Denge Ölçeği ve Fonksiyonel Uzanma Testi skorları ile düşme sayıları arasında orta düzeyde (rho>0,633) anlamlı ilişki saptandı (p<0,05). ROC analizi, kullanılan testlerin yüksek duyarlılık (>%75) ve özgüllüğe (>%78) sahip olduğunu gösterdi (p<0,05). Kesme skorları Berg Denge Ölçeği için 39,5 puan, Süreli Kalk Yürü Testi için 16,04 sn, Fonksiyonel Uzanma Testi için 19,5 sn ve 5 Tekrarlı Otur Kalk Testi için 16,71 sn olarak hesaplandı.

**SONUÇ:** Yaptığımız pilot çalışma Berg Denge Ölçeği, Süreli Kalk Yürü, Fonksiyonel Uzanma ve 5 Tekrarlı Otur Kalk Testlerinin KOAH'lı hastalar da düşme riskini tahmin etme potansiyeli olduğunu göstermiştir.

**TARTIŞMA:** Araştırmanın sonucu testlerin kullanılabilir olduğunu gösterse de, elde edilen verilerin doğrulanması için daha çok sayıda hasta ile yapılan ve düşme sayısının prospektif olarak kaydedildiği çalışmalara ihtiyaç vardır.

**Anahtar Kelimeler:** KOAH, Düşme Riski, Denge, Performans, Geçerlilik

Tablo 1

**Tablo 1.** Olguların Denge Testi Skorları ile Düşme Sayıları Arasındaki İlişki

| | Ortanca (IQR) | Rho | p* |
|---|---|---|---|
| **Berg Denge Ölçeği (Düşme Sayısı)** | 46,0 (30,0/52,75) | -,651 | <0,05 |
| **5 Tekrarlı Otur Kalk Testi (Düşme Sayısı)** | 15,71 (11,81/18,85) | ,720 | <0,05 |
| **Fonksiyonel Uzanma Testi (Düşme Sayısı)** | 22,0 (12,75/31,0) | -,633 | <0,05 |
| **Süreli Kalk ve Yürü Testi (Düşme Sayısı)** | 11,58 (8,29/19,72) | ,758 | <0,05 |

**Spearman Korelasyon Katsayısı (rho); p<0,05, ; IQR: Çeyreklerarası Aralık*

# EP-353
# KRONİK OBSTRÜKTİF AKCİĞER HASTALARINDA DİNAMİK DENGENİN DEĞERLENDİRİLMESİNDE DÖRT ADIM KARE TESTİ'NİN KULLANIMI

Ali Yalman[1], Uğur Yanbal[2], Süleyman Gürsoy[1], Orçin Telli Atalay[1], Harun Taşkın[1], Ayşenur Yılmaz[1], Berna Öztürk[3]

[1]Pamukkale Üniversitesi Fizik Tedavi ve Rehabilitasyon Yüksekokulu
[2]Antalya Devlet Hastahanesi
[3]Denizli Devlet Hastahanesi

Bu çalışma, Kronik Obstrüktif Akciğer Hastalığı (KOAH) olan bireylerde, Dört Adım Kare Testi'nin, dinamik dengeyi değerlendirmek amacıyla kullanılıp kullanılmayacağını ortaya çıkarmak amacıyla yapıldı. Araştırmaya Denizli ilindeki bir kamu hastanesinde, göğüs hastalıkları servisinde KOAH tanısıyla yatarak tedavi verilen, yaş ortalaması 67.1 yıl olan 30 hasta ile kontrol grubu olarak aynı özelliklere sahip 30 sağlıklı birey katıldı. Kognitif bozukluğun var olup olmadığını belirlemek için katılımcılara Hodkinson Mental Testi uygulandı, en az 6 doğru cevap veremeyenler araştırmaya dâhil edilmedi. Olguların dinamik denge düzeyleri Dört Adım Kare Testi (DAKT), Süreli Kalk ve Yürü Testi (SKYT) ve Beş Kez Otur Kalk Testi (BKOT) kullanılarak değerlendirildi. Çalışma ve kontrol grubu arasında, DAKT, SKYT ve BKOT skoru açısından istatistiksel olarak anlamlı bir farklılık saptandı ($p<0.05$). Dinamik dengeyi test eden üç testin skor ortalamasının, çalışma grubunda, kontrol grubuna göre yüksek olduğu belirlendi ($p<0.05$). Çalışma grubunda, DAKT ile SKYT ve BKOT arasında güçlü pozitif yönde bir ilişki olduğu saptandı (SKYT: $p<0.05$; $r = 0.831$ ve BKOT: $p<0.05$; $r = 0.794$). Kontrol grubunda ise sadece DAKT ile SKYT arasında orta düzeyde pozitif ilişki olduğu saptandı ($p<0.05$; $r = 0.477$). Çalışmamızın sonuçları, DAKT'ın, KOAH'lı bireylerde dinamik dengeyi değerlendirmek amacıyla kullanılabileceğini göstermiştir.

Anahtar Kelimeler: Dinamik Denge,Dört Adım Kare Testi, Kronik Obstrüktif Akciğer Hastalığı

Grupların dinamik denge skorları karşılaştırması

| Testler | Çalışma Grubu (n=30) | Kontrol Grubu (n=30) | p |
|---|---|---|---|
| | X±Ss | X±Ss | |
| DAKT (sn) | 20.3 ± 4.3 | 12.4 ± 0.9 | 0.000* |
| SKYT (sn) | 14.4 ± 2.9 | 8.8 ± 1.1 | 0.000* |
| BKOT (sn) | 16.8 ± 3.1 | 12.8 ± 0.8 | 0.000* |

Katılımcıların demografik verileri

| Değişkenler | Çalışma Gurubu (n=30) | Kontrol Grubu (n=30) | p |
|---|---|---|---|
| | X±Ss | X±Ss | |
| Yaş (yıl) | 67.1 ± 7 | 64.8 ± 8.5 | 0.316* |
| Boy (cm) | 167.2± 5.3 | 168.5 ± 6.3 | 0.647** |
| Kilo (kg) | 68.1 ± 12.5 | 79.5 ± 13.1 | 0.001*** |
| VKİ (kg/m²) | 24.3 ± 4.1 | 28.6 ± 4.6 | 0.006*** |
| Cinsiyet | n(%) | n(%) | 0.519** |
| Kadın | 5 (16.7) | 7 (23.3) | |
| Erkek | 25 (83.3) | 23 (76.7) | |
| Smoking | | | 0.001*** |
| Evet | 0 | 4 | |
| Hayır | 14 | 14 | |
| Bırakma | 16 | 12 | |

Dinamik denge testi skorları arasındaki ilişki

| | Çalışma Grubu (n=30) | | Kontrol Grubu (n=30) | |
|---|---|---|---|---|
| Test | SKYT (sn) | BKOT (sn) | SKYT (sn) | BKOT (sn) |
| DAKT (sn) | r = 0.831* | r = 0.794* | r = 0.477* | r = 0.423* |

# EP-354
# PULMONER HİPERTANSİYON HASTALARINDA KİNEZYOFOBİNİN ETKİSİ

Özge Ertan[1], Gökşen Kuran Aslan[2], Buket Akıncı[3], Melike Sarıtaş[4], Gülfer Okumuş[4]

[1]Kırklareli Üniversitesi Sağlık Yüksekokulu Fizyoterapi ve Rehabilitasyon Bölümü
[2]İstanbul Üniversitesi Sağlık Bilimleri Fakültesi Fizyoterapi ve Rehabilitasyon Bölümü
[3]Biruni Üniversitesi Sağlık Bilimleri Fakültesi Fizyoterapi ve Rehabilitasyon Bölümü
[4]İstanbul Üniversitesi İstanbul Tıp Fakültesi Göğüs Hastalıkları Anabilim Dalı

**GİRİŞ:** Pulmoner hipertansiyonlu (PH) olgularda semptomların ilerlemesiyle, fiziksel aktivite düzeyi ve egzersiz kapasitesi azalır. Bu durum psikososyal etkilenime de yol açarak, yaşam kalitesinde azalma meydana getirmektedir. Kinezyofobi "Ağrılı yaralanma sonrası kazanılabilen, fiziksel hareket ve aktiviteyi azaltan, aşırı, irrasyonel tekrar yaralanma korkusudur". Kinezyofobinin kas iskelet sistemi hastalıkları, koroner arter hastalıkları ve kalp yetmezliği hastalarında egzersiz kapasitesini olumsuz yönde etkilediği bilinmektedir. Literatürde PH hastalarında kinezyofobinin etkilerini inceleyen çalışmalar sınırlıdır. Ancak kinezyofobinin bu hastalarda günlük yaşam aktivitelerini (GYA) ve egzersiz kapasitesini etkilemesi olasıdır. Çalışmamızın amacı kinezyofobinin egzersiz kapasitesi, günlük yaşam aktiviteleri ve yaşam kalitesine olan etkisini belirlemekti.

**GEREÇ-YÖNTEM:** Çalışmaya İstanbul Üniversitesi İstanbul Tıp Fakültesi Göğüs Hastalıkları ABD tarafından PH tanısıyla takip edilen 16 gönüllü hasta (6 hasta 4. Grup, 10 hasta 1. Grup) dahil edildi. 2. Grup ve 3. Grup PH tanısı almış, başarılı pulmoner endarterektomi operasyonu geçirmiş olan, sigara içen, bilişsel fonksiyon bozukluğu, egzersiz testine engel olabilecek ortopedik/nörolojik problemi olan, kooperasyon kurulamayan ve kontrolsüz kardiyovasküler hastalığı bulunan olgular çalışma dışı bırakıldı. Katılımcıların klinik ve demografik verileri sorgulandı. Egzersiz kapasitesini değerlendirmek için 6 DYT kullanıldı. Kinezyofobi "Kalp İçin Tampa Kinezyofobi Derecelendirmesi" (KTKD), günlük yaşam aktiviteleri "London Chest Günlük Yaşam Aktiviteleri Ölçeği" (LCGYA) ve yaşam kalitesi "Nottingham Sağlık Profili" (NSP) ile belirlendi.

**SONUÇ:** Hastaların yaş ortalaması 51.8±17.1 yıldı. Kinezyofobi ile NSP' nin alt grup ölçeklerinden duygusal reaksiyon arasında güçlü korelasyon bulundu. (rs=0.71, p=0.02) LCGYA' nın kişisel bakım aktiviteleri ve ev işleri alt grup ölçekleri ile 6 dakika yürüme mesafesi ( 6 DYM) arasında negatif yönde orta güçte korelasyon bulundu. (sırasıyla r=0.56 p=0.02, r=0.58 p=0.02) Kinezyofobi ile LCGYA, 6 DYM ve NSP' nin diğer skorları arasında anlamlı farklılık bulunamadı.

**TARTIŞMA:** Çalışmamızda, PH hastalarında kinezyofobinin duygusal reaksiyonlar ile ilişkili olduğu gösterilmiştir. Kinezyofobinin GYA ve egzersiz kapasitesine olan etkisini örneklem sayısını artırarak analiz etmeyi planlıyoruz.

**Anahtar Kelimeler:** Pulmoner Hipertansiyon, Kinezyofobi, Egzersiz Kapasitesi, Günlük Yaşam Aktiviteleri, Yaşam Kalitesi

Demografik ve Klinik Veriler

| | Ortalama ± Standart Sapma |
|---|---|
| Yaş (yıl) | 51.81 ±17.10 |
| Vücut Kitle İndeksi (kg/m2) | 26.94 ±5.97 |
| Altı Dakika Yürüme Mesafesi (metre) | 384.53 ±89.01 |
| Kalp için Tampa Kinezyofobi Derecelendirmesi | 43.50 ±3.61 |
| London Chest Günlük Yaşam Aktiviteleri Ölçeği | |
| Kişisel Bakım | 4.94 ±1.12 |
| Ev İşleri | 5.19 ±3.78 |
| Fiziksel | 4.06 ±1.06 |
| Boş Vakit | 3.50 ±1.21 |
| Total Skor | 17.69 ±4.36 |
| Nottingham Sağlık Profili | |
| Ağrı | 25.09 ±26.40 |
| Duygusal Reaksiyonlar | 32.86 ±23.76 |
| Enerji | 55.50 ±30.77 |
| Uyku | 33.60 ±28.73 |
| Fiziksel Hareketlilik | 27.91 ±19.37 |
| Sosyal İzolasyon | 10.64 ±17.57 |
| Total Skor | 185.60 ±116.88 |

# EP-355
# MADDE KULLANIM BOZUKLUĞU OLAN ERGENLERDE SOLUNUM KAS KUVVETİ VE ÖKSÜRÜK KAPASİTESİNİN DEĞERLENDİRİLMESİ

Rüstem Mustafaoğlu[1], Rengin Demir[2], Arzu Çiftçi Demirci[3], Zerrin Yiğit[2]

[1]İstanbul Üniversitesi, Sağlık Bilimleri Fakültesi, Fizyoterapi ve Rehabilitasyon Bölümü, Nörolojik Fizyoterapi ve Rehabilitasyon Anabilim Dalı
[2]İstanbul Üniversitesi, Kardiyoloji Enstitüsü, Kardiyoloji Anabilim Dalı
[3]İstanbul Bakırköy Prof. Dr. Mazhar Osman Ruh Sağlığı ve Sinir Hastalıkları E.A.H, Çocuk ve Ergen Madde Bağımlılığı Tedavi Merkezinde (ÇEMATEM)

**GİRİŞ:** Etkili bir öksürük ortaya çıkarmak için inspiratuar ve ekspiratuar kasların fonksiyonu önemlidir. Literatürde madde kullanım bozukluğu olan hastalarda öksürük kapasitesi ile inspiratuvar ve ekspiratuvar kas kuvveti arasındaki ilişkiyi araştıran bir çalışmaya rastlanmamıştır. Bu nedenle çalışmamızın amacı, madde kullanım bozukluğu olan ergenlerde öksürük kapasitesi ile inspiratuvar ve ekspiratuar kas kuvveti arasındaki ilişkiyi incelemekti.

**YÖNTEM-GEREÇLER:** Bakırköy Prof. Dr. Mazhar Osman Ruh Sağlığı ve Sinir Hastalıkları E.A.H, Çocuk ve Ergen Madde Bağımlılığı Tedavi Merkezinde (ÇEMATEM) yatılı olarak tedavi gören 45 gönüllü ergen erkek değerlendirildi. Olguların öksürük ve balgam semptomları sorgulandı. Katılımcıların solunum kas kuvveti MIP (maksimum inspiratuar basınç) veya MEP (maksimum ekspiratuar basınç) değerleri Carefusion Micro RPM cihazı ile dik oturur pozisyonda iken yapıldı. Ayrıca, olguların pik öksürük akımı hızı Ferraris "pocket peak" flowmeter ile ölçüldü. Her olgu için test 3 kez tekrarlandı ve en iyi sonuç değerlendirilmeye alındı.

**BULGULAR:** Katılımcıların yaş ortalamaları 16,6±0,6 yıl idi. Katılımcıların maddeye başlama yaşı ve kullanma süresi ortalaması sırasıyla, 12,5±0,3 ve 44,2±18,1 ay idi. Olguların %82,2'de balgam üretimi ve %57,1'de ise kronik öksürük semptomları olduğu saptandı. Katılımcıların MİP, MEP ve öksürük kapasitesi ortalaması değerleri sırasıyla, 98,6±26,1 cmH2O, 115,2±25,8 cmH2O ve 489,5±89,1 litre/dakika olduğu bulundu. Pik öksürük akımı hızı ile MİP değerleri arasında (r=0,38, p=0,02), istatistiksel olarak anlamlı bir ilişki olduğu, MEP değerleri ile ise istatistiksel olarak anlmlı bir ilişki olmadı bulundu (r=0,24, p=0,14).

**SONUÇ ve TARTIŞMA:** Çalışmamızda madde kullanım bozukluğu olan ergenlerde pik öksürük akım hızını oluşturmak için inspiratuar kas kuvvetinin önemli role sahip olduğu görüldü. Bu bulgular ışığında fizyoterapistlerin öksürük kapasitesi ve etkinliği ile ilgili yapacakları araştırmalarda inspiratuar kas kuvvetini göz önünde bulundurmalarının önemli olacağı düşüncesindeyiz.

**Anahtar Kelimeler:** madde bağımlılığı, öksürük, bonzai, ağız içi basınç, eroin, ergen

SekII 1

Sekıl 2

Sekıl 3

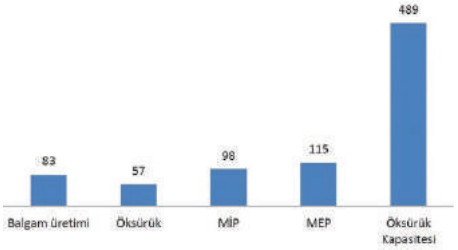

# EP-356
# SKLERODERMA İLE İLİŞKİLİ PULMONER HİPERTANSİYON'LU HASTALARDA İNSPİRATUAR KAS EĞİTİMİNİN, SOLUNUM KAS KUVVETİ, FONKSİYONEL KAPASİTE, FİZİKSEL AKTİVİTE VE YAŞAM KALİTESİNE ETKİSİ: PİLOT VAKA-KONTROL ÇALIŞMASI

Gökşen Kuran Aslan[1], Buket Akinci[2], İpek Yeldan[1], Nigar Gülfer Okumuş[3]

[1]İstanbul Üniversitesi, Sağlık Bilimleri Fakültesi Fizyoterapi ve Rehabilitasyon Anabilim Dalı
[2]Biruni Üniversitesi, Sağlık Bilimleri Fakültesi Fizyoterapi ve Rehabilitasyon Bölümü
[3]İstanbul Üniversitesi, İstanbul Tıp Fakültesi Göğüs Hastalıkları Anabilim Dalı

**GİRİŞ:** Skleroderma, deri ve organları etkileyen sistemik otoimmün bir hastalıktır. Skleroderma'lı hastalarda pulmoner hipertansiyon (PH) görülme oranı yüksektir. PH'lı hastalarda dispne, fiziksel inaktivite, kondüsyon düşüklüğü ve solunum kas disfonksiyonu görülmektedir. PH'lı hastalarda inspiratuar kas eğitimin solunum kas kuvvetini, fonksiyonel kapasiteyi ve fiziksel aktivite seviyesini arttırabileceğine dair kanıtlar mevcuttur. Literatürde skleroderma ile ilişkili PH'lı hastalarda solunum kas eğitiminin etkinliğine dair bir çalışmaya rastlanmamıştır. Çalışmamızın amacı, skleroderma ile ilişkili PH'lı hastalarda inspiratuar kas eğitiminin, solunum kas kuvveti, fonksiyonel kapasite, yaşam kalitesi ve fiziksel aktivite düzeyi üzerine etkisini incelemektir.

**GEREÇLER VE YÖNTEM:** Çalışmaya İstanbul Tıp Fakültesi Göğüs Hastalıkları Anabilim Dalı'nda takip edilen skleroderma ile ilişkili PH'lı 5 gönüllü kadın olgu dahil edildi. Olgular Grup A (n=3) ve Grup B (n=2) olmak üzere iki gruba ayrıldı ve demografik verileri kaydedildi. Olguların ağız içi basınç ölçümü yapıldı ve maksimal inspiratuar ve ekspiratuar basınçları kaydedildi. Fonksiyonel kapasite 6 dakika yürüme testi ile, fiziksel aktivite seviyesi, aktivite monitörü (Sense wear® Armband) ve "Uluslararası Fiziksel Aktivite Anketi (Kısa Form)" ile değerlendirildi. Yaşam kalitesi ölçümü için "Minnesota Kalp Yetmezliği ile Yaşam Anketi" kullanıldı. Grup A'daki olgular Threshold İnspiratuar Kas Eğitim (İKE) cihazı ile maksimal inspiratuar basıncın %30'u şiddetinde (eşik yükleme) inspiratuar kas eğitiminini sürdürdüler. Grup B'deki olgular ise Threshold İKE cihazı ile 9 cm H2O sabit basınçta sham eğitimini sürdürdüler. Her iki gruptaki olgular kendi programlarını haftada 7 gün, günde 2 kez 20 dk, 8 hafta süre ile evde sürdürdüler ve fizyoterapist tarafından haftada 1 kez kontrole çağırıldılar.

**BULGULAR:** Olguların tedavi öncesi ve sonrası sonuç ölçümleri Tablo 1'de verildi. Olguların başlangıç solunum kas kuvvetleri, fonksiyonel kapasiteleri, fiziksel aktivite düzeyleri ve yaşam kalitelerinin düşük olduğu gözlendi. Eğitim sonrası Grup A'daki olgularda maksimal ve inspiratuar ekspiratuar basınç, 6 dakika yürüme mesafesi ve adım sayısında artış gözlenirken, Grup B'deki olguların yaşam kalitesinde iyileşme olduğu not edildi.

**SONUÇ VE TARTIŞMA:** Çalışmamızın sonuçlarına göre eşik yükleme eğitimi şeklinde verilen inspiratuar kas eğitimi, skleroderma ile ilişkili PH'lı hastalarda solunum kas kuvvetini, fonksiyonel kapasiteyi ve fiziksel aktivite seviyesini arttırabilir. Elde edilen sonuçları genelleştirebilmek için istatistiksel analize dayalı yorum yapılacak büyüklükte bir örnekleme ulaşıncaya kadar çalışmamıza devam etmeyi düşünmekteyiz.

**Anahtar Kelimeler:** Skleroderma, Pulmoner Hipertansiyon, İnspiratuar Kas Eğitimi, Fiziksel Aktivite, Solunum Fonksiyonları

Olguların tedavi öncesi ve sonrası değerleri

| | | İnspiratuar Kas Eğitimi | | | Sham Eğitimi | |
|---|---|---|---|---|---|---|
| | | TB (53,K) | HB (75, K) | GY (55, K) | FE (35, K) | HA (49, K) |
| MİB (cm H2O) | TÖ | 37 | 34 | 75 | 42 | 54 |
| | TS | 46 | 45 | 83 | 42 | 77 |
| MEB (cm H2O) | TÖ | 37 | 69 | 74 | 29 | 70 |
| | TS | 57 | 69 | 76 | 35 | 64 |
| 6 DYM (m) | TÖ | 175 | 289 | 280 | 385 | 375 |
| | TS | 280 | 320 | 352 | 385 | 385 |
| MKYYA | TÖ | 45 | 11 | 14 | 15 | 32 |
| | TS | 46 | 19 | 7 | 9 | 27 |
| UFAA (MET/hf) | TÖ | 0 | 198 | 1812 | 636 | 165 |
| | TS | 99 | 0 | 1668 | 837 | 165 |
| Adım Sayısı | TÖ | 1012 | 702 | 3336 | 4197 | 2449 |
| | TS | 2728 | 2309 | 4382 | 6553 | 2095 |

K: Kadın, TÖ: Tedavi Öncesi, TS: Tedavi sonrası, MİB: Maksimal İnspiratuar Basınç, MEB: Maksimal Ekspiratuar Basınç, 6 DYM: 6 Dakika Yürüme Mesafesi, MKYYA: Minessota Kalp Yetmeliği ile Yaşam Anketi, UFAA: Uluslararası Fiziksel Aktivite Anketi

# EP-357
# İNTERSİTİSYEL AKCİĞER HASTALARINDA 6 DAKİKA YÜRÜME İŞİNİN SOLUNUM PARAMETRELERİ VE GÜNLÜK YAŞAM AKTİVİTELERİ İLE İLİŞKİSİ

Gökşen Kuran Aslan[1], Özge Ertan[2], Buket Akıncı[3], Pinar Ödevoğlu[4], Melike Sarıtaş[5], Nigar Gülfer Okumuş[5]

[1]İstanbul Üniversitesi Sağlık Bilimleri Fakültesi Fizyoterapi ve Rehabilitasyon Bölümü
[2]Kırklareli Üniversitesi, Sağlık Yüksekokulu, Fizyoterapi ve Rehabilitasyon Bölümü
[3]Biruni Üniversitesi Sağlık Bilimleri Fakültesi Fizyoterapi ve Rehabilitasyon Bölümü
[4]Haliç Üniversitesi Sağlık Bilimler Fakültesi Fizyoterapi ve Rehabilitasyon Bölümü
[5]İstanbul Üniversitesi İstanbul Tıp Fakültesi Göğüs Hastalıkları Anabilim Dalı

**GİRİŞ:** İntersitisyel akciğer hastalığı (İAH) olan kişilerde fonksiyonel kapasite sıklıkla olumsuz etkilenmektedir. Fonksiyonel kapasitenin kısıtlanması kişilerin günlük yaşamlarını ve aktiviteye katılımlarını etkileyebilir. 6 dakika yürüme işi (6 DYİ), vücut ağırlığını göz önünde bulundurarak fonksiyonel kapasitenin hesaplanmasını ifade eden ve son zamanlarda klinik değerlendirmelerde önem kazanan bir parametredir. Çalışmamızın amacı İAH'lı hastalarda 6 dakika yürüme işinin solunum fonksiyon testi, akciğer difüzyon kapasitesi, solunum kas kuvveti ve günlük yaşam aktiviteleri ile ilişkisini incelemekti.

**GEREÇ-YÖNTEM:** Çalışmaya İstanbul Üniversitesi İstanbul Tıp Fakültesi Göğüs Hastalıkları ABD tarafından İAH tanısıyla takip edilen gönüllü 33 hasta (14 Sarkoidoz, 8 İdiyopatik Pulmoner Fibrozis, 4 Skleroderma, 3 İnterstisyel Akciğer Hastalığı, 1 Langerhans Hücreli Histiyositoz, 1 Bronşiolitis Obliterans Organize Pnömoni, 1 Romatoid Artrit, 1 Lupus; 22 Kadın, 11 Erkek) dahil edildi. Sigara içen, bilişsel fonksiyon bozukluğu, egzersiz testine engel olabilecek ortopedik/nörolojik problemi olan ve kooperasyon kurulamayan olgular çalışma dışı bırakıldı. Katılımcıların klinik ve demografik verileri sorgulandı. Spirometri ve DLCO değerleri kaydedildi. Maksimal inspiratuar (MİP) ve ekspiratuar kas kuvvetleri (MEP) ölçüldü. Fonksiyonel kapasite tayininde 6 Dakika Yürüme Testi (6 DYT) kullanıldı. 6 DYİ, yürüme mesafesi ve vücut ağırlığı (kg) çarpılarak hesaplandı. Günlük yaşam aktiviteleri "London Chest Günlük Yaşam Aktiviteleri Ölçeği" (LCGYA) ile belirlendi.

**SONUÇ:** Hastaların yaş ortalaması 56.33±9.92 yıldı. Ortalama FEV1 beklenen değere göre % 98.55±21.71, FVC beklenen değere göre % 97.29±21.34, FEV1/FVC: % 93.39±18.28, DLCO: % 77.40±24.31'di, ortalama 6 DYM 417.42±88.68 metre idi. Olguların ortalama vücut kütle indeksleri (VKİ) 29.4±0.77 kg/m2 olarak hesapladı ve buna göre % 87.8'i kilolu (VKİ>25) %42'si obez (VKİ>30) idi. 6 DKİ'nin SFT, DLCO, MİP, MEP ve günlük yaşam aktiviteleri ile ilişkisi incelendiğinde; FEV1/FVC (p=0.03, r=0.38), DLCO (p=0.04, r=0.36), MİP (p=0.02, r=0.40) ve MEP (p=0.02, r=0.39) ile pozitif yönlü, ev işleri (p=0.03, r=-0.37) ve boş vakit aktiviteleri (p=0.03, r=-0.37) ile negatif yönlü korelasyon bulundu.

**TARTIŞMA:** Çalışmamızda, İAH'lı hastalarda 6 DKİ'nin, solunum fonksiyonları, difüzyon kapasitesi, solunum kas kuvveti, ev işleri ve boş zaman aktiviteleri ile ilişkili olduğu gösterilmiştir. Sonuçlarımıza göre İAH'lı hastalarda azalmış solunum fonksiyonları ve difüzyon kapasitesi fonksiyonel kapasitenin azalmasına sebep olabilir. Fonksiyonel kapasitenin olumsuz etkilenimini azaltmak için İAH'lı hastalar günlük yaşamda daha aktif olmaya cesaretlendirilmelidir.

**Anahtar Kelimeler:** Fonksiyonel Kapasite, Solunum Kas Kuvveti, Günlük Yaşam Aktiviteleri, İntersitisyel Akciğer Hastalıkları

# EP-358
# PRETERM DOĞMUŞ OLAN GENÇ ERİŞKİNLERDE SOLUNUM FONKSİYONLARI VE SOLUNUM KAS KUVVETİ: VAKA SERİSİ

Büşra Kepenek Varol, Melih Zeren, Semiramis Özyılmaz, Hülya Nilgün Gürses

Bezmialem Vakıf Üniversitesi, Sağlık Bilimleri Fakültesi, Fizyoterapi ve Rehabilitasyon Bölümü, İstanbul

**GİRİŞ:** Gestasyon süresi 37 haftadan erken doğanlar preterm yenidoğan olarak adlandırılırlar. Preterm bebeklerde immatürasyon oranına bağlı olarak sürfaktan sentezinde bozulma veya gecikme, akciğerler ve göğüs duvarında gelişim bozuklukları, respiratuar distres sendromu ve bronkopulmoner displazi başta olmak üzere diğer birçok solunum problemi gelişebilir. Çalışmamızın amacı preterm doğmuş olan genç erişkin kadın olgularda solunum fonksiyonlarını ve solunum kas kuvvetini incelemektir.

**GEREÇLER VE YÖNTEM:** Çalışmaya preterm doğmuş, ortalama yaşı 21±0,63 (20 - 23 yıl) olan 5 kadın olgu dahil edildi. Olguların ortalama gestasyon süresi 29,6±2,33 (28 - 34 hafta) idi. Solunum fonksiyonları spirometre ile, solunum kas gücü elektronik ağız içi basınç ölçüm cihazı ile ölçüldü. Olguların solunum ile alakalı yaşadıkları semptomları kayıt edildi.

**BULGULAR:** Tüm olgularda (n=5) FVC, FEV1, PEF ve FEV1/FVC prediktif değerlere göre normal sınırlar içerisinde ölçülürken, olguların %80'inde (n=4) FEF25-75 prediktif değerin altındaydı. Tüm olgularda (n=5) maksimum inspiratuar basınç (MIP) ve maksimum ekspiratuar basınç (MEP) referans değerlere kıyasla (sırasıyla, Pessoa, 2014 ve Szeinberg, 1987) daha düşük ölçüldü. Olguların tümü (n=5) erken çocukluk ve çocukluk dönemlerinde wheezing ve kronik öksürük şikayetlerine sahip olduklarını bildirirken, yetişkinlikte ise en az 1 kere solunum semptomları ile hastane başvurusu yaptıklarını bildirdi. Hiçbir olguda tanılanmış astım ya da diğer bir kronik solunum hastalığı mevcut değildi.

**SONUÇ VE TARTIŞMA:** Literatürde preterm yenidoğanların solunum problemlerine dair birçok çalışma olmasına rağmen bu olguların solunum açısından uzun dönem takibinin yapıldığı çalışmalar oldukça sınırlıdır. Bizim çalışmamızdaki olgularda spirometrede sadece küçük havayollarını gösteren FEF25-75 değeri literatür ile uyumlu şekilde (Vrijlandt, 2006) prediktif değerin altında bulundu. Olgularımızın solunum kas kuvveti referans değerlere göre düşük bulunmasına rağmen literatürde preterm bebeklerde uzun dönemde solunum kas kuvvetini değerlendiren bir yayına rastlanmamıştır. Preterm doğum sonrası gelişen akciğer anormalliklerinin etkisi genç erişkin döneme kadar devam edebilmektedir. Genç erişkin dönemdeki olgularda solunumla ilgili semptomların varlığı ve solunum testlerindeki olası bozulmalar, preterm doğanlarda solunum fonksiyonları ve solunum kas kuvvetinin düzenli aralıklarla takip edilmesinin faydalı olabileceğini düşündürmektedir.

**Anahtar Kelimeler:** Preterm, Genç Erişkin, Solunum Fonksiyon Testi, Solunum Kas Kuvveti

Olguların demografik ve klinik özellikleri

| | Gestasyon Haftası | Yaş (yıl) | BKI (kg/m2) | FVC (%pred) | FEV1 (%pred) | FEV1/FVC (%) | FEF25-75 (%pred) | PEF (%pred) | MIP (cmH2O)* | MEP (cmH2O)** |
|---|---|---|---|---|---|---|---|---|---|---|
| Olgu 1 | 28 | 20 | 18,0 | 95 | 93 | 101 | 67 | 83 | 60 | 61 |
| Olgu 2 | 28 | 23 | 23,4 | 91 | 91 | 87 | 62 | 85 | 52 | 64 |
| Olgu 3 | 34 | 22 | 20,3 | 81 | 80 | 86 | 61 | 84 | 72 | 74 |
| Olgu 4 | 30 | 21 | 22,6 | 98 | 98 | 87 | 68 | 84 | 63 | 62 |
| Olgu 5 | 28 | 21 | 20,2 | 88 | 86 | 82 | 54 | 85 | 71 | 74 |

* 18-29 yaş arası kadınlar için MIP referans değeri: 97 cmH2O (Pessoa, 2014) ** 21-40 yaş arası kadınlar için MEP referans değeri: 143 cmH2O (Szeinberg, 1987)

# EP-359
# KRONİK OBSTRÜKTİF AKCİĞER HASTALIĞI OLAN BİREYLERDE FİZİKSEL AKTİVİTENİN YAŞAM KALİTESİNE ETKİSİ

Begüm Ünlü[1], Rafet Umut Erdoğan[1], Semra Oğuz[1], Erhan Oğur[2], Saadet Ufuk Yurdalan[1]

[1]Marmara Üniversitesi, Sağlık Bilimleri Fakültesi, Fizyoterapi ve Rehabilitasyon Bölümü, İstanbul
[2]Sağlık Bilimleri Üniversitesi Süreyyapaşa Göğüs Hastalıkları ve Göğüs Cerrahisi Eğitim ve Araştırma Hastanesi, Göğüs Hastalıkları Kliniği, İstanbul

**GİRİŞ:** KOAH tanısı almış kişilerde, düşük seviyedeki fiziksel aktivitenin hastane yatış sıklığının artması ve daha kısa yaşam süresi ile ilgili olduğu bilinmektedir. Genellikle dispne nedeniyle ortaya çıkan fiziksel aktivite düzeyindeki bu azalma hastanın yaşam kalitesini bozarak hastalığın ilerlemesine neden olur. Bu çalışmanın amacı stabil kronik obstrüktif akciğer hastalığı olan bireylerde fiziksel aktivite düzeyinin yaşam kalitesi üzerindeki etkisini araştırmaktı.

**GEREÇLER VE YÖNTEM:** Araştırmaya, Süreyyapaşa Göğüs Hastalıkları ve Göğüs Cerrahisi Eğitim Araştırma Hastanesi'ne başvuran KOAH tanılı, dahil edilme kriterlerine uyan ve katılıma gönüllü hastalar dahil edildi. Tüm hastaların demografik bilgileri alındıktan sonra fiziksel aktivite düzeylerini belirlemek için Uluslararası Fiziksel Aktivite Anketi-Kısa Form (UFAA-Kısa Form), yaşam kalitelerini değerlendirmek için St. George Solunum Anketi (SGRQ) kullanıldı. Çalışmada elde edilen verilerin sınıflandırılmasında, niteliksel ve niceliksel istatistiksel yöntemler SPSS 11.5 istatistik programı ile % 95'lik güven aralığında, anlamlılık $p<0,05$ düzeyinde analiz edildi.

**BULGULAR:** Araştırmada 21'i erkek 9'u kadın toplam 30 gönüllü KOAH hastası (yaş ortalaması: 62,73±11,64 yıl) değerlendirildi. UFAA-Kısa Form skor ortalaması 4271,45± 5252,68 MET- dk/hf olarak bulundu. Hastaların 8'i inaktif (<600 MET-dk/hf), 9'u minimal (600< - <3000 MET-dk/hf), 13'ü ise yeterli düzeyde aktif (>3000 MET-dk/hf) idi. SGRQ toplam skorunun ortalaması 57,42±15,82 olarak bulundu. UFAA-Kısa Form ile SGRQ toplam skorları arasında istatistiksel olarak anlamlı ilişki bulunmadı ($p>0,05$).

**SONUÇ VE TARTIŞMA:** Çalışmamızın sonucunda fiziksel kalite ile SGRQ skorları arasında ilişki saptanmadı. Yapılan birçok araştırmada hastalığın evresi ilerledikçe SGRQ toplam skorunda anlamlı derecede artış bulunmuş, hastalığın evresinin ilerlemesinin yaşam kalitesinin bozulmasında etkili olduğu üzerinde durulmuştur. Fiziksel aktivite düzeyi ile yaşam kalitesi arasındaki ilişkinin daha iyi anlaşılabilmesi için farklı fiziksel aktivite düzeyine sahip daha çok katılımcının dahil edildiği çalışmalar planlanmalıdır.

**Anahtar Kelimeler:** fiziksel aktivite, KOAH, St. George Solunum Anketi, yaşam kalitesi

# EP-360
# ANKİLOZAN SPONDİLİT HASTALARINDA İNSPİRATUVAR KAS EĞİTİMİNİN AEROBİK KAPASİTE, PULMONER FONKSİYONLAR VE FONKSİYONEL DURUM ÜZERİNE ETKİLERİ

Harun Taşkın[1], Orçin Telli Atalay[1], Elif Gür Kabul[1], Bilge Başakcı Çalık[1], Ali İhsan Yıldız[2], Ümmühan Baş Aslan[1], Murat Taşçı[3], Fahrettin Bıçakcı[3]

[1]Pamukkale Üniversitesi, Fizik Tedavi ve Rehabilitasyon Yüksekokulu, Denizli
[2]Servergazi Devlet Hastanesi, Göğüs Hastalıkları, Denizli
[3]Pamukkale Üniversitesi, Dahili Tıp Bilimleri-İç Hastalıkları, Denizli

Ankilozan spondilit (AS) hastalarının çoğu egzersiz kapasitelerinin azaldığından şikayet eder. Pulmoner fonksiyon bozukluğu, göğüs duvarı restriksiyonu, zayıf solunum kası performansı ve dekondisyon egzersiz kapasitesi düşüren nedenler olarak bildirilmiştir. Çalışmamızın amacı AS'li hastalarda inspiratuvar kas eğitiminin aerobik kapasite, pulmoner fonksiyon ve fonksiyonel durum üzerine olan etkilerini değerlendirmektir. 32 hasta (ortalama yaş: 37.3±10.4yıl) çalışmaya dahil edilmiştir. Hastalar randomize olarak iki gruba ayrılmıştır. Çalışma grubuna konvansiyonel egzersizlere ek olarak inspiratuvar kas eğitimi uygulanırken, kontrol grubuna sadece konvansiyonel egzersizler uygulanmıştır. Bütün değerlendirmeler 8 haftalık eğitim öncesi ve sonrası olarak yapılmıştır. Solunum fonksiyon testi (SFT), maksimal inspiratuvar basınç (MIP) ve maksimal ekspiratuvar basınç (MEP) pulmoner fonksiyonu ölçmek için kullanılmıştır. Aerobik kapasite 6 dakika yürüme testi (6DYT) ile değerlendirilmiştir. Fonksiyonel durum için, Bath Ankilozan Spondilit Fonksiyonel Indeksi (BASFI), Bath Ankilozan Spondilit Hastalık Aktivite Indeksi (BASDAI) ve Bath Ankilozan Spondilit Metroloji Indeksi (BASMI) kullanılmıştır. İnspiratuvar kas eğitimi haftada 5 gün günde 4 defa uygulanmıştır. Hastaların ölçülen ilk MIP değerinin %30'unda basınç değeri ayarlanmıştır ve her hafta 2 cmHO basınç artışıyla devam edilmiştir. Çalışma grubunda MIP, MEP ve 6DYT sonuçlarında anlamlı artışlar saptandı (Sırasıyla p=0,0001, p=0,005 ve p=0,041). Kontrol grubu hastaları sadece MEP değerinde anlamlı artış gösterdi (p=0,02). SFT sonuçlarında eğitim sonrası iki grupta da anlamlı artış olmadı. BASDAI ve MIP sonuçlarının gruplar arası karşılaştırılmasında çalışma grubu lehine anlamlı sonuçlar elde edildi. (Sırasıyla p=0,049 ve p=0,003). Ankilozan spondilit hastalarında konvansiyonel egzersizlere ek uygulanan inspiratuvar kas eğitimi solunum kas gücünü ve aerobik kapasiteyi arttırır ve hastalık aktivite düzeyini geliştirir.

**Anahtar Kelimeler:** İnspiratuvar kas eğitimi, pulmoner rehabilitasyon, ankilozan spondilit

Tablo 1

**Tablo 1. Grupların Sosyo-Demografik Verileri**

| DEĞİŞKENLER | Çalışma Grubu (n=16) | Kontrol Grubu (n=16) | p |
|---|---|---|---|
| | Ortalama±SS | Ortalama±SS | |
| Yaş (yıl) | 35,62±8,18 | 39,12±12,26 | 0,508* |
| Boy (cm) | 165,33±9,95 | 164,81±9,81 | 0,921* |
| Kilo (kg) | 77,81±18,54 | 69,25±15,11 | 0,228* |
| VKI (kg/m²) | 28,52±8,23 | 25,65±6,07 | 0,406* |
| Cinsiyet | n(%) | n(%) | |
| Kadın | 9(56,3) | 9(56,3) | |
| Erkek | 7(43,8) | 7(43,8) | |
| Sigara | | | |
| Var | 5(31,3) | 4(25) | |
| Yok | 11(68,8) | 12(75) | |

*Mann-Whitney U Testi

Tablo 2

**Tablo 2: Grupların Pulmoner Fonksiyon, Aerobik Kapasite ve Fonsiyonel Durum Sonuçları**

| DEĞİŞKENLER | Çalışma Grubu (n=16) | | | Kontrol Grubu (n=16) | | |
|---|---|---|---|---|---|---|
| | Eğitim Öncesi | Eğitim Sonrası | p | Eğitim Öncesi | Eğitim Sonrası | p |
| | Ortalama±SS | Ortalama±SS | | Ortalama±SS | Ortalama±SS | |
| MIP($cmH_2O$) | 64,52±18,68 | 87,33±16,52 | **0,0001*** | 63,72±11,07 | 69,58±14,54 | 0,134* |
| MEP($cmH_2O$) | 76,62±29,73 | 92,47±32,07 | **0,005*** | 66,58±20,25 | 72,87±18,61 | **0,020*** |
| 6DYT(m) | 513,41±52,67 | 532,27±63,61 | **0,041*** | 496,46±66,17 | 486,02±92,53 | 0,281* |
| BASMI | 3,37±1,40 | 2,81±1,64 | 0,084* | 2,93±1,48 | 2,43±0,96 | 0,103* |
| BASDAI | 4,52±2,75 | 3,57±2,77 | **0,049*** | 4,48±3,17 | 3,25±2,34 | 0,083* |
| BASFI | 3,17±2,13 | 2,88±2,28 | 0,501* | 3,13±2,98 | 2,61±2,25 | 0,201* |

MIP: Maksimal İnspiratuvar Basınç, MEP: Maksimal Ekspiratuvar Basınç, 6MWT: Altı Dakika Yürüme Testi, BASMI: Bath Ankylosing Spondylitis Metrology Index, BASDAI: Bath Ankylosing Spondylitis Disease Activity Index, BASFI: Bath Ankylosing Spondylitis Functional Index

# EP-361
# SEMPATEKTOMİ SONRASINDA GELİŞEN TÜBERKÜLOZ PLÖREZİ

Buğra Kerget[1], Dursun Erol Afşin[2], Fikriye Kalkan[1], Nazli Erol[1], Leyla Sağlam[2]

[1]Sağlık Bilimleri Üniversitesi, Bölge Eğitim Araştırma Hastanesi, Göğüs Hastalıkları Anabilim Dalı, Erzurum
[2]Atatürk Üniversitesi, Göğüs Hastalıkları Anabilim Dalı, Erzurum

**GİRİŞ:** Ekstrapulmoner tüberküloz (tbc)'un görülme sıklığı toplumlara ve bölgelere göre değişiklik gösterebilmektedir ve buna göre tüm tüberküloz hastalarının %9.7 ile %46'sında ortaya çıkabilmektedir. Tbc plörezi lenf bezinden sonra, ikinci sıklıkta karşılaşılan ekstrapulmoner tbc formudur ve insidansın yüksek olduğu bölgelerde plevral effüzyonun en önemli etkenlerindendir. Bilateral aksillar bölgede hiperhidroz nedeniyle sempatektomi geçiren ve akabinde gelişen plevral efüzyon etyolojisinde tüberküloz plörezi tespit edilen olgumuzu sunmak istedik.

**OLGU:** Kırk bir yaşında erkek hasta polikliniğimize sağ tarafta şiddetli batıcı tarzda yan ağrısı nedeniyle başvurdu. Hastanin 2 hafta öncesinde bilateral aksillar hiperhidroz nedeniyle sempatektomi olduğu öğrenildi. Sempatektomi sonrasında gelişen plevral efüzyon nedeniyle tüp torakostomi uygulanan olgumuzun başvurudan 5 gün önce tüp torakostomisinin çıkarıldığı öğrenildi. Yapılan fizik muayenesinde dinlemekle sol akciğer alt lobta solunum seslerinde azalma gözlendi. Ateş: 37.8 C, nabız 105/ritmik, solunum sayısı 18, tansiyon 100/60 mm_Hg idi. Laboratuvarında beyaz küre: 16.000, lenfosit: %40, CRP: 10, sedimantasyon: 105 idi. Hastanın operasyon sonrasında başlayan hikayesi olması üzerine olası pulmoner emboli açısından toraks bilgisayarlı tomografisi çekildi. Bilateral pulmoner arterler patent olarak gözlendi. Sol akciğer üst lobta plevra komşuluğunda kalsifik noduler dansite artışı ve sol akciğer alt lobta plevral efüzyon gözlendi. (Resim1-2) Toarasik ultrasonografi eşliğinde torasentez yapıldı. Sitolojik incelemede lenfosit hakimiyeti gözlendi. Biyokimyasal analizinde sıvı eksuda niteliğinde olup LDH: 1030, ph:7.32 idi. Mikrobiyolojik analizinde direk bakıda ARB gözlenmedi. Adenozin deaminaz düzeyi 70 olrak tespit edildi. PPD 16 mm olarak gözlendi. Operasyondan sonra başvuru anına kadar sefalosporin, amoksisilin/klavulonik asit ve diritromisin tedavisini değişimli olarak almış olan hastanın geniş spektrumlu antibioterapiye rağmen şikayetlerinde düzelme olmaması ve ADA, PPD sonuçları doğrultusunda tüberküloz plörezi tanısı konuldu. Olası odak olarak sol akciğer üst lobta geçirlmiş şüpheli tüberküloz enfeksiyonuna sekonder sekel kalsifik noduler dansite düşünüldü. Hastanın tüberküloz tedavisinin 2. Gününden itibaren ateşleri geriledi, 1. Haftasında sedimantasyon: 10, beyaz küre: 8700, CRP: 3 olan hasta anti tüberküloz ilaç tedavisi ile birlikte eksterne edildi.

**SONUÇ:** Hiperhidroz nedeniyle endoskopik sempatektomi günümüzde sıklığı artan operasyonlar arasında olup operasyon sırasında plevral yaprakların travmatize olmasına bağlı olarak pnömotoraks, geçici plevral efüzyon gibi sıkça rastlanan komplikasyonlar gözlenebilmektedir. Ancak olası sekel tüberküloz odağının reaktivasyonu nadir bir komplikasyon olup literatüre katkı olması amacıyla sunmak istedik.

**Anahtar Kelimeler:** plevral efüzyon, sempatektomi, tüberküloz

Resim 1

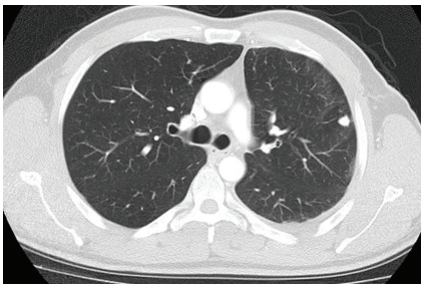

Sol üst lobta sınırları düzensiz plevra komşuluğunda kalsifik nodul

Resim 2

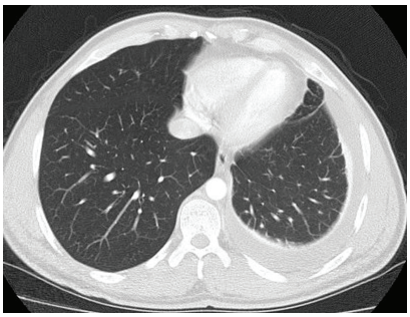

Sol akciğer alt lobta plevral efüzyon

# EP-362
# TÜBERKÜLOZ FARKLI ŞEKİLLERDE KARŞIMIZA ÇIKABİLİR

Burak Gül, Fatih Meteroğlu, Serdar Onat

Dicle Üniversitesi, Tıp Fakültesi, Göğüs Cerrahisi Anabilim Dalı\Diyarbakır

**GİRİŞ:** Tüberküloz, gelişmekte olan ülkelerin önemli bir sağlık sorunudur. Göğüs duvarında görülen kronik enfeksiyonlar piyojenik mikroorganizmalar tarafından kan yolu ile ya da komşuluk yolu ile direkt olarak bulaşırlar (1,2). Kliniğimizde plevral enfeksiyon ön tanısıyla operasyon planlanan hastanın yaklaşık 9 ay sonraki genel durumunun bozulması ve göğüs duvarında şişkinliklerinin artması üzerine tüberküloz gelen olgumuzu sunmayı amaçladık.

**OLGU:** Sağ scapula inferiorda yaklaşık 2 cm ebatında ele gelen sertlik şikayetiyle kliniğimize başvuran 20 yaşındaki bayan hasta yatırıldı. Genel durumu iyi, fizik muayenesinde sağ skapula altı şişlikten başka ve laboratuarında da bir özelliği yoktu. Hastanın çekilen bilgisayarlı toraks tomografisinde "Sağda toraks duvarında subkostal-interkostal ağırlıklı benzer natürde büyüğü 2 X 3 cm boyutunda çok sayıda lezyon" görüldü ( Resim 1). Bunun üzerin toraks ultrasonografi eşliğinde biyopsi yapıldı "Vakada öncelikle desmoid tümör yada fibromatozis gibi bir lezyon akla gelmiş olup kesin yorum için klinik ve radyolojik korelasyon gerekir"denildi. Hastaya operasyon önerildi ancak kabul etmeyince 9 ay sonra şikâyetlerinin artması üzerine tekrar yatırıldı ve sağ skapula altındaki şişlik yaklaşık 10x12 cm ebadında ve solda yaklaşık en geniş yerinde 3 cm' e ulaşan sıvı mevcuttu (Resim 2). Sıvıdan alınan örnekte eksuda vasfında idi. Hastaya sol taraftaki lezyonlar için operasyon planlandı ve sağ 12. kot düzeyinde yaklaşık 10x10 cm ve 5x5 cm ebadında içi püy vasfında sıvı ile dolu iki poşa ulaşıldı. Her iki poştan öncelikle kültür alındı ve sonra poşlar temizlenip yıkandıktan sonra poşlara birer adet haemovac dren konularak işlem sonlandırıldı. Poşlarda gönderilen kültürde "MYCOBACTERIUM TUBERCULOSIS COMPLEX". üredi. Ayrıca poşların kendisinde gönderilen plevral biyopsilerinde ise multipl mikroabse odaklar içeren kazeifiye nekrotizan granülamatöz plevrit şeklinde raporlandı.

**TARTIŞMA:** Toraks duvarı tüberkülozu oluşumunda genel olarak üç yol tanımlanmıştır: (i) Plevral ya da parankimal akciğer hastalığının direkt yayılımı, (ii) Uyuyan tüberküloz odaklarının aktivasyonu ile hematojen yayılımı, (iii) Lenf adenitlerden göğüs duvarına direkt yayılım. Toraks duvarı tüberkülozunun tanısında bakteriyolojik ya da histolojik olarak kazeöz nekroz, dev hücreler ve ARB varlığının gösterilmesi gerekir(2,3). Bizim olgularımızda ameliyat öncesi ön tanılar içinde tüberküloz düşünmediğimiz için dokudan bakteriyolojik inceleme yapılmadı ve ARB'lerine bakılmadı. Operasyon sonrası alınan kültürlerde MYCOBACTERIUM TUBERCULOSIS COMPLEX' i üremisi ve histopatolojik olarak kazeöz nekroz saptandı.Bunun üzerine medikal tedavi verilen hastanın genel durumu düzeldi, halen kontrolümüzdedir.

**Anahtar Kelimeler:** Torakotomi, tüberküloz, plevral efüzyon,

Resim 1

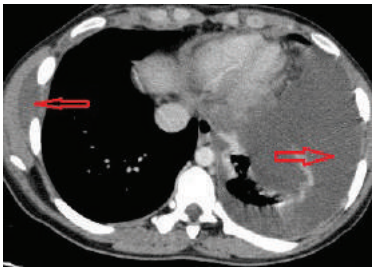

Çekilen ilk toraks bilgisayarlı tomografisi

Resim 2

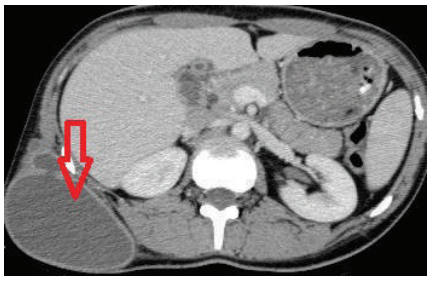

Yaklaşık 9 ay sonra çeklen toraks bilgisayarlı tomografisi

# EP-363
# MEDİASTİNOSKOPİ VE VİDEO YARDIMLI TORAKOSKOPİK CERRAHİ İLE TÜBERKÜLOZ TANISI KONULAN MEDİASTİNAL LENF ADENOMEGALİ OLGULARI; KIRK BEŞ OLGU

Fatih Meteroğlu, Burak Gül

Dicle Üniversitesi, Tıp Fakültesi, Göğüs Cerrahisi Anabilim Dalı\Diyarbakır

**AMAÇ:** Tüberküloz radyolojik olarak bazı tümöral, inflamatuvar ve sistemik hastalıklara benzer bulgular vererek tanı güçlüklerine yol açabilir. Kliniğimize halsizlik ve yorgunluk şikâyetiyle başvuran, tüm tetkiklere rağmen tanısı konulamayan, Pozitron emisyon tomografi/bilgisayarlı tomografi (PET/BT)' de patolojik düzeyde tutulumu olan 45 hastanın dosyası geriye dönük olarak incelendi. Cerrahi prosedürlerle tanısı konulan ilginç tüberküloz olgularımızı sunmayı amaçladık. Çalışma Planı: Nisan 2012 – Aralık 2016 tarihler arasında göğüs hastalıkları kliniğine başvuran ve tüm tetkiklere rağmen tanısı konulamayan 120 olgunun dosyaları incelendi, olguların 45' i tüberküloz olarak değerlendirildi.

**BULGULAR:** Vakaların 11'i erkek ve 34'ü kadın, ortalama yaş 46,33 yıl (23-82) idi. Öksürük, halsizlik ve kilo kaybı şikâyetleri mevcuttu. Tüm olgularda sedimantasyon normal sınırlarda idi ( 4-29 mm\h). Toraks Bilgisayarlı tomografi (BT) sonrası tüm olgulara fiberoptik bronkoskopi, ince iğne aspirasyon biyopsisi yapıldı. Ayrıca balgamda aside rezistans basil taraması, bronş lavajında bakteriyolojik ve sitolojik çalışmalar yapıldı. Tümör tarama amaçlı pozitron emisyon tomografi (PET) çekildi ve F18-FDG tutulumları malignite düzeydeydi(SUV max: 6,5-14). Otuz dokuz olguya mediyastinoskopi, 6 olguya da tanı amaçlı VATS (Video yardımlı torakoskopik cerrahi) yapıldı. Kırk beş olgunun biyopsi sonuçları histopatolojik olarak tüberküloz ile uyumlu kazeifiye nekrotizan granulamatöz inflamasyon olarak raporlandı. Tüm olguların patoloji sonuçları (n: 45 tüberküloz,; n: 10 malign, n: 13 lenfoma, n: 18 reaktif lenf nodu, n: 15 granulamatöz lenf adenit, n: 19 sarkoidoz) idi.

**SONUÇ:** Mediyastinal ve hiler bölgede yüksek düzeyde F18-FDG tutulumlu lezyonu olan olgularda tüberkülozu mutlaka düşünmek gerekir.

**TARTIŞMA:** Lenf bezi tüberkülozunun görülme sıklığı toplumlara göre değişiklik göstermektedir. Ülkemizde 1991-2003 yılları arasında tanı almış 252 akciğer dışı tüberkülozlu olgunun değerlendirildiği bir çalışmada tüberküloz lenf adenit oranı %36,5 olarak bulunmuştur [1, 2, 3]. Orta düzeyde tüberküloz insidansına sahip ülkemizde ileri yaş grubunda tüberküloz görülme sıklığında artış olmakla beraber tüberküloz yine de genç ve orta yaşlı kesimde daha fazla izlenmektedir[4, 5]. İntratorasik tüberküloz lenf adenit çocuk yaş grubunda, primer pulmoner tüberkülozun bir parçası olarak sıktır, ancak erişkin yaş grubunda daha seyrek görülür.

**Anahtar Kelimeler:** Mediyastinal, hiler, tüberküloz.

Resim 1

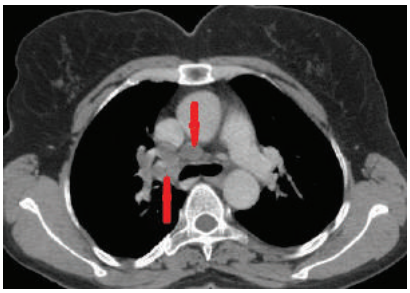

Bilgisayarlı Toraks Tomografide Mediastinal LAM

Resim 2

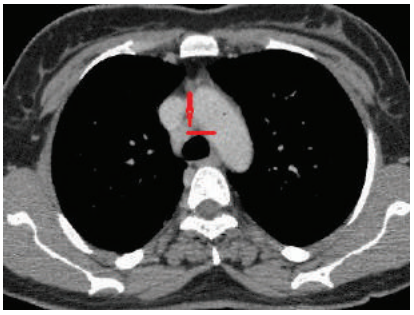

Bilgisayarlı Toraks Tomografide Mediastinal LAM

# EP-364
# KİŞİLİK BOZUKLUKLARININ SIK GÖRÜLMEYEN BİR NEDENİ: MİLİYER TÜBERKÜLOZ

Davut Aydin, Mehtap Pehlivanlar Küçük, Çağatay Erman Öztürk, Fatma Ülger

Ondokuz Mayıs Üniversitesi Tıp Fakültesi, Yoğun Bakım Bilim Dalı, Samsun

**GİRİŞ:** Miliyer tüberküloz; bol miktarda tüberküloz basilinin hematojen yolla yayılması sonucu oluşan, ilerleyici ve yaygın hastalığın bütün formlarını tanımlamak için kullanılmaktadır. Mevcut sunumda santral sinir sistemi bulguları ile başvuran tipik radyolojik görünüm sayesinde şüphelenilen olgu ele alınmıştır.

**OLGU:** Elli iki yaşında erkek, yaklaşık 15 gün önce kişilik değişikliği nedeniyle gittiği psikiyatri kliniğinde ilaç başlanma öyküsünü takiben, giderek artan şuur bulanıklığı nedeniyle acil servise başvurdu. Beyin MR görüntülemesinde ponsta, her iki serebral ve serbellar hemisferlerde multipl kontrastlanan etrafında ödem alanları bulunan lezyonlar izlendi (Fidür.1). Beyin cerrahi tarafından antiödem tedavi ve tıbbi onkoloji, enfeksiyon hastalıkları konsültasyonu önerildi. Lomber ponksiyona izin verilmedi. Öyküsü derinleştirildiğinde iştahsızlık, gece terlemesi ve son iki ayda 16 kg kaybı olduğu tespit edildi. Acilde çekilen toraks CT'de her iki üst loplarda belirgin bilateral yaygın miliyer nodüller ve mediastinal lenf nodları izlendi (Figür.2). Hastaya bronkoskopi ile sağ üst lop içerisinden bronş lavajı ve transbronşiyal biyopsi alındı. Hızlı progresyon gösteren klinik nedeniyle ampirik dörtlü antitüberküloz tedavi hemen başlandı. PPD 7 mm olarak değerlendirildi. Yoğun bakımi takiplerinde şuur bozukluğu ve genel durumu düzelen hasta servise transferin ardından eve taburcu edildi. Kontrol değerlendirmede konstitüsyonel semptomların azaldığı, kilo almaya başladığı öğrenildi. Transbronşiyal biyopsi sonucu ''non nekrotizan granülomatöz iltihap'' olarak sonuçlandı. Bronş lavajında primer ilaçlara duyarlı Mycobacterium Tuberculosis üremesi saptandı. Tedavinin ikinci ayında çekilen Beyin MR'da parsiyel gerileme bulguları izlendi.

**SONUÇ:** Heterojen bir grup manifestasyonla karşımıza çıkması nedeniyle miliyer tüberküloz tanısı zorlu olabilmektedir. Mortalitenin yüksek olması nedeniyle, kuşkulanıldığı durumlarda tanı yöntemleri hızla tamamlanarak tedaviye en kısa sürede başlanmalıdır

**Anahtar Kelimeler:** Granülomatöz hastalık, Miliyer tüberküloz, Organik kişilik bozukluğu, Tüberküloz

Beyin MR görüntülemesinde serebral hemisferlerde multipl kontrastlanan etrafında ödem alanları bulunan lezyonlar.

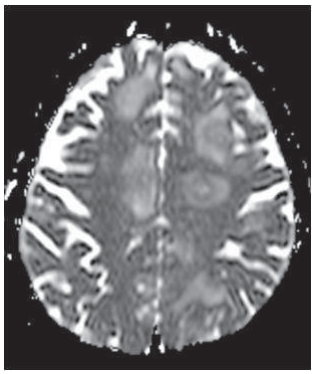

Toraks CT'de her iki üst loplarda belirgin bilateral yaygın miliyer nodüller

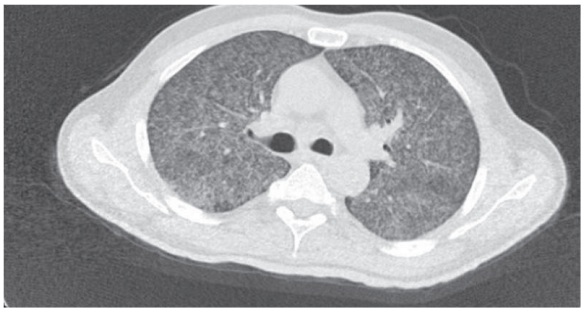

# EP-365
# CİLT LEZYONU OLMAYAN ANTİ-TNF ALAN HASTADA İZOLE PULMONER ENFEKSİYON

Sinan Köse[1], İnci Gülmez[2], Altay Atalay[3], Nuri Tutar[2], Sema Oymak[2], Remziye Yilmaztürk[4]

[1]Erciyes Üniversitesi,Enfeksiyon Hastaliklari Ana Bilim Dalı,Kayseri
[2]Erciyes Üniversitesi,Göğüs Hastalıklari Ana Bilim Dalı,Kayseri
[3]Erciyes Üniversitesi,Mikrobiyoloji Ana Bilim Dalı,Kayseri
[4]Çayyolu 1 nolu Asm,Ankara

Bilinen Romatoid Artrit tanılı hasta 6 yıldır anti-TNF ajan kullanıyormuş,rutin kontrollerinde Akciğer BT çekilmiş, sağ akciğer üst lobda 7x7 mm lik nodül,etrafında tree in bud infiltrasyonu(resim1),sağ orta lob medial segmentte 11x7 mm lik nodül olması üzerine yapılan BAL'da ARB(++++) tespit edildi. Alınan TBBx'de(Transbronşiyal biyopsi) dokuda ARB(++) gelmesi nedeni ile TNF blokeri alan hastada pulmoner tüberküloz ön tanısıyla kliniğimize yatırıldı. 4'lü anti tbc tedavi başlandı.Ancak hastada bactec kültür sonucu MOTT basili üremesi(Resim2) nedeni ile atipik mikobakteri enfeksiyonu düşünülerek tedavi rifampisin,etambutol,klaritromisin şeklinde değiştirildi. Eklem bulguları dışında cilt lezyonu olmayan hastanin kültür vasatı tiplendirildi. M. abscessus olarak raporlandı. Cilt lezyonu olmayan hastada izole pulmoner M.abscessus enfeksiyonu litaratür bilgileri esliğinde tartışıldı.

**Anahtar Kelimeler:** Anti-TNF,MOTT Enfeksiyonu, Micobacterium Abscessus

Resim 1

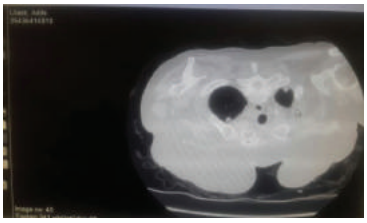

Resim 2

ÖNEMLİ TDM TÜRLERİ VE HASTALIK ŞEKİLLERİ

| KRONİK PULMONER ENFEKSİYON | LENFADENİT | KEMİK,EKLEM VE TENDON ENFEKSİYONU | DERİ VE YUMUŞAK DOKU ENFEKSİYONU | KATATER ENFEKSİYONU | YAYGIN ENFEKSİYON |
|---|---|---|---|---|---|
| M.avium<br>M.intracellulare<br>M.kansasii<br>M.abscessus | M.avium<br>M.intracellulare<br>M.scrofulaceum | M.fortuitum<br>M.chelonae<br>M.abscessus<br>M.marinum | M.fortuitum<br>M.chelonae<br>M.abscessus<br>M.marinum | M.fortuitum<br>M.chelonae<br>M.abscessus | M.avium<br>M. kansasii<br>M.genavense<br>M.haemophilum<br>M.xenopi<br>M.abscessus<br>M.chelonae |

# EP-366
# YILDIZLI GÖKYÜZÜ MANZARASI GÖRÜNÜMLÜ AKCİĞER TÜBERKÜLOZU OLGUSU

İlknur Koç, Müge Erbay, Mustafa Buğra Coşkuner, Yılmaz Bülbül, Tevfik Özlü

Karadeniz Teknik Üniversitesi Tıp Fakültesi göğüs Hastalıkları Ana Bilim Dalı, Trabzon

Yıldızlı gökyüzü manzarası multiple küçük nodüllerin birleşerek, düzensiz sınırlı nodüller oluşturduğu bir görünüm olup, sıklıkla pulmoner sarkoidoz için tanımlanmıştır. Akciğer tüberkülozunda benzer görünüm nadir olarak tanımlanmıştır. Çalışmamızda yıldızlı gökyüzü manzarası görünümü olan tüberküloz olgusu sunulmuştur. Otuz beş yaşında erkek hasta, bir aydan uzun süredir olan sırt ağrısı şikayeti ile başvurmuş. Ek solunumsal şikayeti olmayan hastanın 20 paket yıl sigara öyküsü mevcuttu. Solunum sistemi muayenesinde bazallerde solunum sesleri azalmış bulundu. Yaklaşık 10 gün süreli antibiyoterapi ile şikayetleri gerilemeyince çekilen akciğer tomografisinde bilateral dağınık yerleşimli, topluluklar oluşturan nodüler görünüm saptandı. Intersisyel akciğer hastalığı ön tanı ile (sarkoidoz, tüberküloz, vb?) etyolojik araştırma için bronkoskopi, bronkoalveoler lavaj (BAL) ve transbronşiyal biyopsi (TBB) yapıldı. Hastanın transbronşiyal biyopsi sonucu nondiyagnostik olarak raporlandı ancak BAL örneği direkt bakısı ve kültüründe tüberküloz basili saptandı. Rutin laboratuvar tetkiklerinde hemogram, sedimentasyon ve CRP değeri normaldi. Angiotensin converting enzim düzeyi normal sınırlarda saptandı. Yeni olgu olması nedeniyle dörtlü antitüberküloz tedavi başlanan olgu tedavisinin üçüncü ayında asemptomatik olarak takip edilmektedir. Olgumuz, sarkoidoz için tipik bir görünüm olan yıldızlı gökyüzü manzarasının, sarkoidoz dışında diğer hastalıklarda görülebileceğini ve bu olgularda özellikle tüberkülozun da araştırılması gerektiğini ortaya koymaktadır.

**Anahtar Kelimeler:** Sarkoidoz, Tüberküloz, Yıldızlı Gökyüzü Manzarası

Antitüberküloz Tedavi Öncesi Akciğer Tomografisi

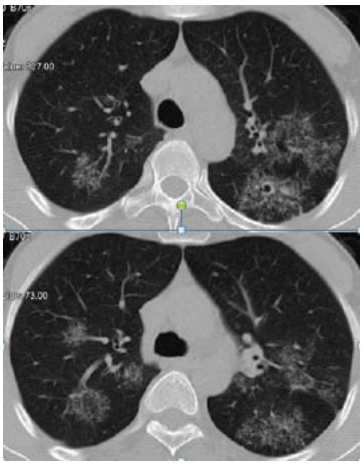

# EP-367
# PNÖMOTORAKS İLE BAŞVURAN AKCİĞER TÜBERKÜLOZ OLGUSUNDA GELİŞEN TÜBERKÜLOZ AMPİYEM

Elif Dursun

Dicle Üniversitesi

26 yaşında erkek hasta nefes darlığı ve göğüs ağrısı şikayeti ile başvurdu. Şikayetleri son 1 haftadır mevcuttu. Daha önceden bilinen bir hastalığı, sigara ve alkol alışkanlığı yoktu. Hasta muayene sırasında takipneikti (SS:28) SO2:89-92 civarında ve oskültasyonda solda solunum sesleri azalmıştı. Hasta ileri tetkik amacı ile klniğimize yatırıldı. O2 desteği başlandı ve rutin tetkikler yapıldı. WBC:25bin CRP:18 Sedimentasyon:35 Alümin:2.64 saptandı. Non spesifik antibiyoterapi başlandı. PA akiğer grafide solda pnömotoraks ve sol akciğer parankiminde opasite artışı izlendi. Hastaya pnömotoraksa yönelik tüp torakostomi uygulandı. Balgam incelemesinde ARB ++++ saptandı. 4'lü tam doz tüberküloz tedavisi başlandı.Takiplerde ateşi olan ve enfeksiyon parametrelerinde artış saptanan hastanın antibiyoterapisi genişletildi. Çift kol kan, idrar, balgam kültürleri alındı. Tedavinin 12. gününde sol akciğer expanse izlendi ve tüp torakostomi sonlandırıldı. Hasta kendi isteği ile taburcu oldu. 2 hafta sonra kontrole geldiğinde, tedavinin 24. gününde çekilen toraks bilgisayarlı tomografide; Sol plevral aralıkta 5 cm kalınlığa ulaşan sıvı, plevral yapraklarda kalınlaşma, (ampiyem ?) sol akciğerde alt lobda daha belirgin olan atelektaziler ve konsolidasyon alanları sol akciğer üst lob posterior segmentte konsolidasyon alanı içerisinde yaklaşık 2.8 cm çapa ulaşan kaviter kompanent izlendi. Ayrıca sağ akciğer üst lob anterolateral kesimlerinde tomurcuklu ağaç görünümleri ve küçük kaviter kompanentler içeren periferik konsolidasyon alanları vardı. VATS ile drenaj ve plevral biyopsi yapıldı. Patoloji sonucu multiple mikroabse odakları ile karakterli akut-subakut plevrit olarak raporlandı. Bu hasta; kaviter akciğer tüberkülozu ile birlikte pnömotoraks ve tbc plörezi tablosu izlenmesi nedeni ile sunulmaktadır.

**Anahtar Kelimeler:** tüberküloz, tbc plörezi, pnömotoraks, ampiyem,

Resim-1

Resim-2

Resim-3

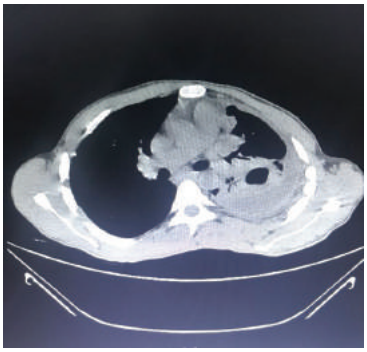

# EP-368
# SİLİKOTÜBERKÜLOZ: BİR OLGU SUNUMU

Hacı Ahmet Bircan[1], Hatice Çelik[1], Şehnaz Evrimler[2]

[1]Süleyman Demirel Üniversitesi, Göğüs Hastalıkları Anabilim Dalı, Isparta
[2]Süleyman Demirel Üniversitesi, Radyoloji Anabilim Dalı, Isparta

**GİRİŞ:** Silikozıs ile tüberküloz ilişkisi uzun yıllardır bilinmekte olup, silika maruziyetinin hem tüberküloz hem de tüberküloz dışı mıkobakterıyel enfeksiyonların sıklığını artırdığı bilinmektedir. Burada ateş etiyolojisi araştırılan ve tüberküloz ile komplike olmuş silikozıs olgusu sunulmaktadır.

**OLGU:** Üç aydır devam eden ateş şikayeti nedeniyle bölümümüze yönlendirilen hastanın az miktarda mukoid balgam dışında aktif solunumsal şikayeti yoktu. Hemoptizi, nefes darlığı, gece terlemesi ve kilo kaybı tanımlamıyordu. Özgeçmisinde 6 ay önce gastrik ülser nedenli parsiyel gastrektomi yapılmıştı. Beş yıl boyunca kanalizasyon işiyle uğraşmış ve 20 yıl üzerinde çevresel asbest maruziyeti vardı. Hasta anlamlı bir sigara kullanım öyküsü, geçirilmiş akciğer tüberkülozu öyküsü ve tüberküloz temas tanımlamıyordu. Yapılan fizik muayenesinde genel durumu iyi, vital bulguları stabildi. Solunum sistemi muayenesinde patolojik bulgu tespit edilmedi. Yapılan rutin biyokimyasal tetkikleri normal, hemogramda lökosit: 12.400/mm3 ( %77,6 PNL), Hb: 13,8 gr/dL, trombosit: 449.000/µL, ve ESH: 69 mm/s, CRP: 10,2 mg/L bulundu. Çekilen akciğer grafisinde bilateral hiler bölgede kalsifik lenf nodları ile sağ akciger üst zonda kaviter lezyon ve bilateral üst ve orta zonda dağınık nodüler opasite artışları tespit edildi (Resim 1).Çekilen toraks BT'de mediastende sağ alt paratrakeal, prekarinal, subkarinal, aortikopulmoner ve bilateral hiler bölgelerde periferik kalsifikasyon gösteren multipl lenfadenopatiler izlendi (Resim 2). Parankim penceresinde her iki akciğer apikoposterior segmentlerde sağda 20 x 49 mm, solda 14 x 42 mm boyutlarında, konglomere görünümde ve düzensiz spiküler konturlu kitle lezyonları, her iki akciğerde dağınık sentrilobüler nodüller, fibronodüler dansiteler ve sağ akciğer üst lob posterior segmentte 20 x 12 mm boyutlarında kalın duvarlı kaviter lezyon izlendi. Hastadan alınan balgam örneklerinde ARB kültürlerinde mycobacterium tuberculosis üredi. Hastanin klinik, radyolojik özellikleri ve çevresel toz maruziyeti öyküsü ile silikotüberküloz tanısı kondu. Hastaya izoniazid, rifampisin, etambutol ve pirazinamidden olusan antitüberküloz tedavi başlandı.Hastada 1.aydan itibaren balgam ARB menfiliği sağlandı. 2. aydan sonra idame tedaviye geçildi. Hastanın 5. ayda çekilen kontrol akciğer tomografisinde nodüler ve kaviter lezyonların devam ettiği, klinik ve laboratuvar bulgularının normal olduğu görüldü ve mevcut tedaviye devam edildi. Sonuç olarak, silikozis ve tüberküloz birlikteliğinde radyolojik iyileşmenin gecikebileceği, nükslerden korunmak için tedavi süresinin minimum 9 aya uzatılması gerektiği bu olgu özelinde tekrar vurgulanmak istenmiştir.

**Anahtar Kelimeler:** silika, silikozis, tüberküloz, kavite

PA akciğer grafisi

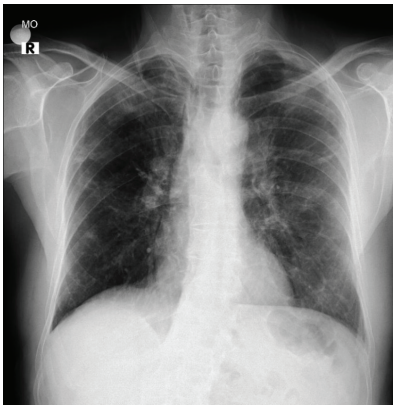


Hastanın akciğer grafisinde bilateral hiler bölgede kalsifik lenf nodları ile sağ akciğer üst zonda kaviter lezyon ve bilateral üst ve orta zonlarda dağınık nodüler opasiteler görülmekte

tomografi kesitleri

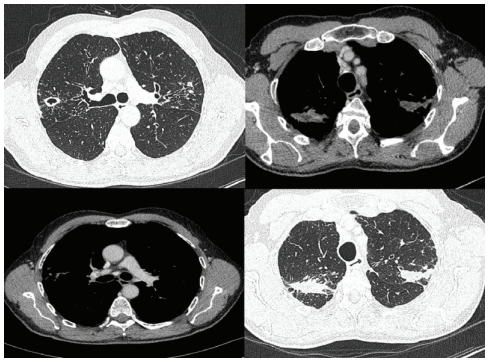

Hastanın toraks tomografisinin parankim penceresinde bilateral üst lob apikoposterior segmentlerinde konglomere, spiküler konturlu kitle lezyonları ve her iki akciğerde dağınık sentrilobüler nodüller, fibronodüler dansiteler ve kalın duvarlı kavite izleniyor

# EP-369
# ATİPİK GÖRÜNÜMLÜ TÜBERKÜLOZ OLGUSU

Selime Kahraman[1], Murat Kavas[2], Ozan Kaya[1], Cansel Atinkaya[1], Fatma Kutluhan[2], Sibel Boğa[2], Canan Akman[3], İrfan Yalçınkaya[1]

[1]Süreyyapaşa Göğüs Hastalıkları ve Göğüs Cerrahisi EAH,Göğüs Cerrahisi, İstanbul
[2]Süreyyapaşa Göğüs Hastalıkları ve Göğüs Cerrahisi EAH, Göğüs Hastalıkları, İstanbul
[3]İstanbul Florence Nightingale Hastanesi Radyoloji Anabilim Dalı

50 yaşında kadın hasta aktif şikayet yok ancak kontrollerinde çekilen röntgeninde şüpheli lezyon üzerine tetkik ediliyor. 20 paket yıl sigara öyküsü mevcut, rutin laboratuvar değerleri normal, fizik muayenede bilateral solunum sesleri doğal. 2012 yılı başvurusunda çekilen toraks BT' de sol akciğer üst lob segmentleri düzeyinde 13mm, 9.5 mm, 14 mm ve 9.5 mm boyutlarında kitle lezyonları izlenmiş olup etrafa spiküler uzanımlar göstermekte olarak bildirildi. Yapılan bronkoskopide sağ sistem doğal, sol üst lob divizyon kapalı, lingula normal izlendi. Balgam sitolojisi negatif, ARB negatif geldi. Radyolojiden alınan görüşle benign lezyonlar olabileceği düşünüldü, hastaya operasyon teklif edildi ancak o tarihte kabul etmedi ve takibe alındı. Takiplerinde nodül progresyonu gözlenmedi ancak göğüs ağrısı şikayetinin başlaması üzerine PET-CT si istendi. 2015 tarihli PET-CT de F18-FDG tutulumu izlenmedi.

Hastanın takip edildiği sürede mevcut göğüs ağrısı şikayeti gerilemedi ve halsizlik şikayeti de buna eklendi. 2016 Mart tarihli toraks de sol akciğer üst lob santralde yoğunlaşan, dallanma gösteren, yer yer kalsifiye, vasküler yapılarla ilişkisi net olarak ortaya konulamamış, pulmoner variköz damarlar? bronkosel? Yorumlandı (Şekil1). Bronkoskopi tekrarlandı. Bronş lavaj kültürü negatif, ARB negatif geldi. Takip eden izlemler boyunca hastanın BT'sinde tanımlanan lezyonlarında gerileme olmaması, hastanın şikayetlerinin devam etmesi üzerine operasyon önerildi. Ayrıca radyolog görüşleri alınarak lezyonların yavaş ilerleyen bir tümör olabileceği belirtildi. Hasta operasyonu kabul etti ve ocak 2017 tarihinde lingula koruyucu sol üst lobektomi yapıldı. Postoperatif dönem takiplerinde sorun olmadı (Şekil 2). Hastanın sol üst lob patoloji materyel sonucu nekrotizan granülomlar olarak bildirildi. Hastaya tüberküloz tedavisi başlandı. Hastanın altı ay sonraki takiplerinde herhangi bir şikayeti mevcut değildir.

**Anahtar Kelimeler:** Tüberküloz, Atipik radyolojik görünüm, mutipl nodül

Şekil 1

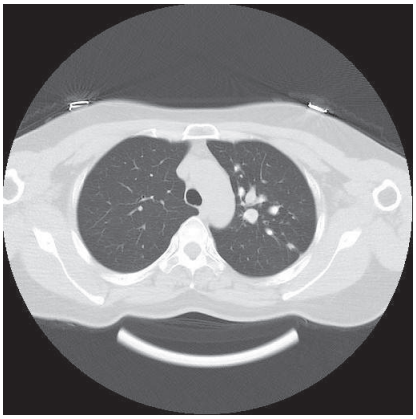

Mart 2016 tarihli toraks BT de sol akciğer üst lob santralde yoğunlaşan, dallanma gösteren, yer yer kalsifiye, vasküler yapılarla ilişkisi net olarak ortaya konulamamış, pulmoner variköz damarlar? Bronkosel?

Şekil 1b

Mart 2016 tarihli toraks BT de sol akciğer üst lob santralde yoğunlaşan, dallanma gösteren, yer yer kalsifiye, vasküler yapılarla ilişkisi net olarak ortaya konulamamış, pulmoner variköz damarlar? Bronkosel?

# EP-370
# 2011 VE 2016 YILLARINDA TAKİP EDİLEN YABANCI UYRUKLU TÜBERKÜLOZ HASTALARIN DEĞERLENDİRİLMESİ

Beyhan Çakar

7 nolu Verem Savaş Dispanseri Mamak/ Ankara

**AMAÇ:** Beş yıllık sürede takip edilen yabancı uyruklu hastaların milliyetleri, yaş ortalaması, cinsiyet, tüberküloz tipleri, tedavi sonuçlarını değerlendirmek

**YÖNTEM:** Hastaların özellikleri hasta kayıt defteri ve dosyaları retrospektif olarak araştırıldı.

**BULGULAR:** Beş yıllık sürede dispanserimize 512 tüberküloz(TB) hasta kayıt yapıldı. Bunların 17 si yabancı uyruklu %3 (17/512) idi. 2011 yılında yabancı uyruklu hastamız yok, 2012, 2013, 2014 yıllarında ikişer, 2015 yılında 1, 2016 yılında 10 yabancı uyruklu hastamız vardı. Bunların 8'i erkek, 9'u kadın hasta (%47/53) idi. Yaş ortalaması+Standart sapması (28,94+13,08) idi. Milliyetler 3 Suriyeli, 3 Somali, 3 Afganistan, 2 Iraklı diğer 6 hasta Nijerya, Almanya, Kenya, Endonesya, Filipinler, Azerbaycan uyruklu idi. Bir olgu hariç hepsi yeni olgu idi. Tüberküloz tipleri incelendiginde 3 akciğer TB, 4 akciğer TB + akciğer dışı TB, 10 olgu tüberküloz dışı TB (3 vertebra TB, 2 servikal Lenfadenopati TB, 1 Mediastinal lenfadenopati TB, 1 perikard TB, 1 periton TB, 1 epididimit TB, 1 milier ve over TB). Olguların tanıları; 4 olgunun tanısı klinik ve radyolojik olarak, diğer olguların tanıları biopsi ve bakteriyolojik olarak kondu. 3 akciğer TB olgusunda 2 olgu yayma/kültür +/+, bir olgu -/+. Rezistan testlerinde 1 olgunun rezistan testi hepsine hassas, 1 olguda hepsine dirençli, 1 olguda rifampicin,etambutol direnci vardı. İki olgunun psoas apse materyelinin yayması -/+,+/+ ve rezistan testleri hepsine hassas, 1 idrar tetkikinde yayma +/+ rezistan testi hepsine dirençli. Bir olgu (daha sonra memleketine gittiğinde terke ayrıldı) hariç diğerleri mülteci, öğrenci veya oturma izini alan kişilerdi. Tedavi sonuçları incelendiğinde 1 olgu terk, 2 olgu başka VSD ye nakil, 2 olgunun tedavisi sürüyor (ÇİD olgusu), diğer olgularımız tedavisini tamamladılar.

**SONUÇ:** Son yıllarda yabancı uyruklu hastalarımız artmıştı. Olgularımız üretken yaşta ve akciğer dışı TB olgularımız daha fazla idi.. Üç olguda çok ilaca direnç saptandı.

**Anahtar Kelimeler:** Tüberküloz, Tedavi sonuçları, yabancı uyruklu olgular

Tablo 1: 2012-2017 yabancÄ± uyruklu hastalarÄ±n Ã¶zellikleri

**Tablo1.** 2012-2017 yabancı uyruklu hastaların özellikleri

| Yılar/ hasta sayısı | Kadın /Erkek | Sıy. | Uyruk | Tüberküloz tipi | Yeni /Nüks | Balgam ve diğer mayı AARB yayma /kültür/rezistan testi) | Histopatoloji | Diğer Tanı şekli | Aldığı ilaçlar | Sonuç |
|---|---|---|---|---|---|---|---|---|---|---|
| 2011/ 80 | - | 0 | - | - | - | - | - | - | - | - |
| 2012/ 78 | 33/K | 1 | Afganistan | Perikardit TB | Yeni | Perikart sıvısı-/- | yok | Tanı klinik radyolojik | 2 HRZE/5HR | Başka VSD ye nakil |
| | 14/K | 2 | Afganistan | Akciğer TB | Yeni | Balgam -/+ Hepsine hassas (Mycobacterium Tuberculosis complex | | | 2HRZE/5HR | Başka VSD ye nakil |
| 2013/ 98 | 19/E | 1 | Filipinler | Akciğer TB | Yeni | | yok | Tanı klinik radyolojik | 2HRZE/ 4HR | Tamamlama |
| | 28/E | 2 | Nijerya | Epididimit TB | Yeni | Idrar -/- | yok | Tanı klinik | 2HRZE/ 4HR | Tamamlama |
| 2014/ 85 | 25/E | 1 | Afganistan | Akciğer Tb Vertebra TB | Yeni | Balgam -/+ Hepsine hassas (Mycobacterium Tuberculosis complex) | | | 2HRZE/ 10HR | Tamamlama |
| | 39/K | 2 | Somali | Vertebra TB | Yeni | Balgam -/- | | Tanı klinik | 2HRZE/ 10HR | Tamamlama |
| 2015/ 80 | 21/E | 1 | Somali | Milier TB+ Over TB | Yeni | Balgam -/- | Var | | 2HRZE/ 10HR | Tamamlama |
| 2016/ 131 | 35/E | 1 | Almanya | Akciğer Tb | Yeni | Balgam +/+ H:H ,R:R, E:R S:H, PAS:R (Mycobacterium Tuberculosis complex) | | | ÇİD TB tedavisi | terk |
| | 14/K | 2 | Suriye | AkciğerTB+ Periton TB | Yeni | Balgam -/- | var | | 2HRZE/ 4HR | Tamamlama |
| | 22/K | 3 | Irak | Servikal Lenfadenopati | Yeni | | var | | 2HRZE/ 4HR | Tamamlama |
| | 50/K | 4 | Irak | Mediastinal Lenfadenopati | Yeni | | var | | 2HRZE/ 4HR | Tamamlama |
| | 48/K | 5 | Somali | Vertebra TB | Yeni | Apse -/+ Hepsine hassas Mycobacterium Tuberculosis complex) | | | 2HRZE/ 10HR | Tamamlama |
| | 30/E | 6 | Suriye | AkciğerTB+ üriner TB | Yeni | Idrar +/+ Hepsine rezistan (Mycobacterium Tuberculosis complex) | | | ÇİD TB tedavisi | Başka VSD ye nakil |
| | 5/E | 7 | Suriye | AkciğerTb +Servikal Lenfadenopati | Yeni | Balgam -/- | var | | 2HRZE/ 4HR | Tamamlama |
| | 49/K | 8 | Azerbaycan | Akciğer Tb | Nüks | +/+ Hepsine rezistan (Mycobacterium tuberculosis complex) | | | 3HRZE/2HRE ÇİD TB tedavisine başlanamadı | Terk |
| | 22/E | 9 | Kenya | Akciğer +Plevra TB | Yeni | Balgam -/- | yok | Tanı klinik radyolojik | 2HRZE/ 4HR | Tamamlama |
| | 38/K | 10 | Endonezya | Servikal Lenfadenopati | Yeni | | var | | 2HRZE/ 4HR | Tamamlama |

Kısaltmalar: TB :Tüberküloz, K:Kadın ,E:Erkek, H:Isoniyazid, R:Rifampisin, Z: Pirazinamid, E: Etambutol , ÇİD: Çok ilaca dirençli 2:2 ay,4: 4 ay Balgam -/- Balgam AARB yayma/kültür

# EP-371
# BEYİN ÖLÜMÜ NEDENİ OLARAK TÜBERKÜLOZ MENENJİT

Ayşe Nur Soytürk[1], Ferda Şöhret Kahveci[1], Emin Halis Akalın[2]

[1]Uludağ Üniversitesi Tıp Fakültesi, Anesteziyoloji ve Reanimasyon Anabilim Dalı, Yoğun Bakım Bilimi, Bursa
[2]Uludağ Üniversitesi Tıp Fakültesi, Enfeksiyon Hastalıkları Anabilim Dalı, Bursa

**GİRİŞ:** Beyin ölümü klinik bir tanıdır ve tüm beyin fonksiyonlarının tam ve geri dönüşümü olmayan kaybıdır. İntrakranial hemoraji, hipertansiyon, intrakranial kitle ve enfeksiyonlar beyin ölümü ile sonuçlanabilir. Beyin ölümü tanısı için beyin hasarı yaygın ve geri dönüşümsüz olmalı, ilaç etkileri ve intoksikasyonlar dışlanmış olmalı ve altta yatan neden belirlenmiş olmalıdır. Fizik muayenede beyin sapı reflekslerinin alınamaması, hastanın spontan solunumunun bulunmaması ve apne testinin pozitif olması gereklidir. Tanısal kesinliği artırmak amacıyla kranial bt anjiografi, DSA, transkranial doppler ultrasonografi, serebral sintigrafi gibi tetkikler kullanılabilir. Burada beyin ölümünün nadir bir nedeni olarak tüberküloz menenjit ve akciğer tüberkülozu olan bir olgu sunulmaktadır.

**OLGU:** 29 yaşında bilinen sistemik hastalık öyküsü bulunmayan biyolog kadın hasta yaklaşık 1 ay önce başlayan baş ağrısı ve kusma şikayetlerine 1 hafta sonra eklenen konuşma bozukluğu ve bilinç değişikliği şikayetleri ile dış merkeze başvurmuş. Dış merkezde çekilen kranial bt'sinde serebellar ödematöz görünüm ve giruslarda silinme mevcutken kranial mrg'de yaygın meningeal kontrastlanma ve temporal hipointensite izlenmiş. Yine dış merkezli toraks bt'sinde üst zonlarda yaygın retikulonoduler görünüm görülmüş. Hastanemiz nöroloji kliniğine sevkedilmiş. Şuuru kapalı olan ve koopere olmayan hastanın gelişinde GKS'si sekizmiş, ışık refleksi alınmaktaymış. Pupiller dilate, bilateral fleksör yanıt mevcutmuş. Göz dibi silik izlenen hastaya kontrendike olduğundan lumbal ponksiyon yapılamamış. Takipte GKS gerileyen hasta klinik takibinin üçüncü gününde entübe edilerek yoğun bakıma devralındı. Kontrol kranial mr da bulgularda artış görüldü. Perfüzyon MR, spectrografi ve kontrastlı MR'da bazal sisternada kontrastlanma ve serebellar tüberkülom ile uyumlu görünümde gözlemlendi. Hastaya 4 'lü anti tüberküloz tedavi, asiklovir ve metilprednizolon başlandı. Trakeal aspirat kültüründe ARB pozitif sonuçlandı. Takipte kültürde Mycobacterium tuberculosis üremesi oldu. Ancak kan kültürlerinde üreme olmadı. Takibimizin ikinci gününde GKS 3 olan ışık refleksi alınamayan, beyin sapı refleksi alınamayan, aspirasyona yanıtı olmayan hastada pupiller fiks dilateydi. Apne testi yapıldı, pozitif sonuçlandı. Beyin bt anjiografisi çekildi. Serebral vasküler dağılım gösteren intraarterial kontrast madde yokluğu görüldü, beyin ölümü ile uyumlu raporlandı.

**SONUÇ:** Tüberküloz 1,8 milyon insanın ölümü ile ilişkilendirilen önemli bir halk sağlığı sorunudur. Santral sinir sistemi tüberkülozunda erken tedavi hayat kurtarıcı olabilmektedir. Bu olgu, tüberküloz menenjitin santral sinir sistemi enfeksiyonları arasında bildirilen nadir bir beyin ölümü nedeni olması sebebi ile sunulmuştur.

**Anahtar Kelimeler:** Beyin ölümü, tüberküloz menenjit, beyin bt anjiografi

Beyin BT anjiografi

Serebral arterlerde kontrastlanma yokluğu

Toraks BT

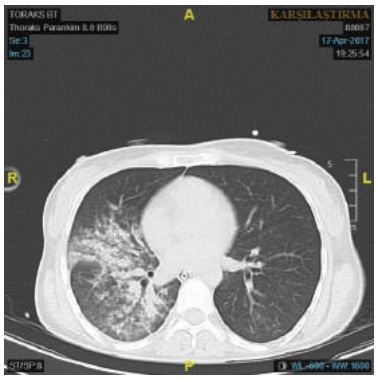


Sağ akciğer orta ve alt lobda buzlu cam-konsolidasyon alanları, her iki akciğer üst lobda dağınık yerleşimli asiner örnek görünümleri

# EP-372
# SİGARA KULLANIMI, DEPRESYON VE YORGUNLUK İLİŞKİSİ

Çiğdem Emirza, Elif Elçin Dereli

İstanbul Bilgi Üniversitesi, Sağlık Bilimleri Fakültesi, Fizyoterapi ve Rehabilitasyon Bölümü, İstanbul

**AMAÇ:** Çalışmamızın amacı sağlıklı gençlerde sigara kullanımının, depresyon ve yorgunluk ilişkisi bakımından analiz edilmesidir.

**GEREÇ-YÖNTEM:** Çalışmaya üniversite lisans eğitimine devam etmekte olan 86 sağlıklı genç dahil edildi. Çalışmaya katılanların demografik bilgileri, yaş, boy, ağırlık, vücut kütle indeksi, günlük sigara kullanım miktarları, depresyon ve yorgunluk düzeyleri kaydedildi. Depresyon düzeyleri Beck Depresyon Ölçeği ile, yorgunluk değerleri Yorgunluk Şiddet Ölçeği (FSS) ile sorgulandı. Sigara içme alışkanlığı olanlar (31) ve sigara içme alışkanlığı olmayanlar (55) olmak üzere iki gruba ayrıldı. Verilerin analizinde SPSS 23.0 kullanıldı. Kolmogorov Smirnov testi ile çalışma grubu homojenitesi belirlenerek, sigara içen ve içmeyen olguların demografik ve klinik parametreleri student t testi ile karşılaştırıldı. Pearson korelasyon analizi ile sigara içimi, depresyon, yorgunluk verileri arasındaki korelasyon ilişkisi, basit regresyon analizi ile de bu parametrelerin birbirini etkileyip etkilemediği incelendi.

**BULGULAR:** Sigara içen öğrencilerin depresyon düzeylerinin daha fazla olduğu yönünde anlamlı farklılık bulundu ($p<0,05$). Sigara içme alışkanlıkları ile yorgunluk düzeyleri arasında anlamlı farklılık bulunamadı ($p>0,05$).

**TARTIŞMA:** Gençlerde sigara içme alışkanlığı ile psikolojik durum birbiri ile ilişkilidir. Sigara içiminin yorgunluğa neden olduğu söylenemez fakat ruh hali daha olumsuz olan bireylerin daha fazla sigara içme eğiliminde olduğu görülmektedir. Diğer zararlı etkileri de dikkate alınarak, özellikle genç bireylerin sigara kulllanmamaları yönünde teşvik edilmeleri gerekmektedir.

**Anahtar Kelimeler:** Sigara, Depresyon, Yorgunluk

Olgulara ait demografik veriler

| Değişkenler | Sigara içenler (n=31) | Sigara içmeyenler (n=55) | p |
|---|---|---|---|
| Yaş (yıl) | 21,48±2,59 | 21,47±2,11 | 0,981 |
| Vücut Ağırlığı (kg) | 68,6±11,38 | 63,81±14,17 | 0,110 |
| Boy Uzunluğu (cm) | 176,37±7,34 | 169,49±7,83 | 0,000 |
| Vücut Kütle İndeksi (kg/m) | 21,98±2,85 | 22,13±3,17 | 0,851 |
| Günlük Sigara Tüketim Miktarı (adet) | 12,21±6,91 | 0,00 | 0,098 |

kg: kilogram, cm: santimetre, n: olgu sayısı

Olguların depresyon ve yorgunluk düzeylerinin karşılaştırılması

| | Sigara içenler (n=31) | Sigara içmeyenler (n=55) | p |
|---|---|---|---|
| Beck Depresyon Ölçeği Skoru | 13,80±7,30 | 10,34±6,97 | 0,033 |
| Yorgunluk Şiddet Ölçeği Skoru | 3,93±0,77 | 4,10±1,41 | 0,550 |

n: olgu sayısı

# EP-373
# SİGARA BIRAKMA POLİKLİNİĞİNDE TELEFON KONTROLLERİNİN SİGARAYI BIRAKMAYA ETKİSİ

Ayşe Çağlar[1], Berker Öztürk[2], Emine Argüder[2], Ayşegül Karalezli[2], H. Canan Hasanoğlu[2]

[1]Ankara Atatürk Eğitim Araştırma Hastanesi, Göğüs Hastalıkları Kliniği, Sigara Bıraktırma Polikliniği, Ankara
[2]Ankara Yıldırım Beyazıt Üniversitesi Tıp Fakültesi, Göğüs Hastalıkları Ana Bilim Dalı, Ankara

Nikotin bağımlılığı klinik olarak önemli mortalite ve morbiditeye neden olan bir durumdur. Bu mortalite ve morbiditeyi en aza indirmek için sigara vb tütün ürünlerini bıraktırmak için kurulan sigara bırakma poliklinikleri ülke çapında yüzlerce hastaya hizmet vermektedir. Kliniğimiz sigara bırakma polikliniğinde ayrıca takibe alınan hastalara telefon kontrolleri yapılarak hastalara sigarayı bırakıp bırakmadıkları, kullanılan tedaviye bağlı herhangi bir yan etki yaşanıp yaşanmadığı sorulmakta ve kontrol tarihleri hatırlatılmaktadır. Çalışmamızda sigarayı bırakmak amacıyla polikliniğimize başvuran hastalarda sigarayı bırakmalarına telefonla aranmanın etkisini araştırdık. Çalışmamıza sigara bırakma polikliniğinde takipli 50 hasta alındı. Hastalarımız ilk üç ay aylık, sonra üç aylık kontrollere çağırıldı. Demografik verileri kaydedildikten sonra telefonla aranmanın sigarayı bırakmaya, sigara bırakma tedavisini düzenli kullanmaya ve sigara bırakma polikliniği kontrolüne zamanında gelmeye etkisi çalışma için hazırlanmış anket ile değerlendirildi. Daha önce sigara bırakmayı deneyip denemedikleri, kendi iradesiyle bırakma, medikal tedaviler ile bırakma ve alternatif yöntemlerden hangilerini denedikleri soruldu. Çalışmamıza alınan 50 hastanın (n:50) % 40'ı kadın (n:20) % 60'ı erkekti (n:30). Diğer veriler Tablo'da verildi. Hastaların %80'i sigarayı bırakmış (n:40), kalan % 20 (n:10) ise sigara içmeye devam ediyordu. Hastaların büyük kısmı telefon kontrolünün sigarayı bırakmaya (%74)), sigara bırakma tedavisini düzenli kullanmaya (%84) ve poliklinik kontrolüne düzenli gelmeye (%92) olumlu etkisinin olduğunu belirtti. Hastaların ancak %2'si telefonla aranmanın sigara bırakmaya ve poliklinik kontrolüne gelmeye olumsuz etkisi olduğunu; %24'ü ise telefonla aranmanın sigara bırakmaya herhangi bir etkisi olmadığını, %16'sı ilaç devamlılığı üzerinde herhangi bir etkisi olmadığını, %6'sı kontrole gelmeye herhangi bir etkisi olmadığını ifade etmiştir. Sigara bırakma tedavisinde sigara bırakma poliklinikleri önemli yer tutmaktadır. Sigara bırakma başarısında ise hastaların motivasyonu ve kararlılığı temeldir. Bu nedenle bu polikliniklerde kurulacak olan hekim-hemşire-hasta ilişkisi hastanın polikliniğe devam etmesini belirler ve hastalara verilen medikal tedaviler kadar önem taşır. Hastaların takibinde telefonla hastanın aranması, hem hastanın ve onların sağlığının önemli olduğunun hissettirilmesini sağlarken hem de sigara bırakma tedavi programının başarılı olmasını, yaşanabilecek olumsuzlukları azaltmayı sağlar. Sonuç olarak çalışmamız ile sigara bırakma polikliniğine başvuran hastaların telefon görüşmeleri ile yakın takip edilmesinin sigara bıraktırma üzerine olumlu etkisi olduğunu göstermiştir.

**Anahtar Kelimeler:** Sigara bırakma, telefon kontrolü, tütün

Olguların demografik özellikleri, sigara kullanım özellikleri ve telefonla aranmanın etkileri

| | Veriler |
|---|---|
| Cinsiyet, n(%)<br>Kadın / Erkek | 20 (%40) / 30 (%60) |
| Yaş | 47.8 (21-72) |
| Eğitim, n(%)<br>Yok<br>Okuryazar<br>İlköğretim<br>Lise<br>Üniversite | 1 (%2)<br>1 (%2)<br>13 (%26)<br>10 (%20)<br>25 (%50) |
| Medeni Hali, n(%)<br>Bekar / Evli | 39 (%78) / 11(%22) |
| Sigaraya başlama yaşı | 18.4 (9-40) |
| Sigara içilen yıl | 30.1(2-60) |
| Günde içilen sigara miktarı (adet/gün) | 23.1 (5-80) |
| Sigarayı bırakmayı daha önce deneme durumu<br>Evet /Hayır | 36 (%72) / 14 (%28) |
| Sigara bırakma deneme sayısı | 2.7 (1-10) |
| Sigarayı bırakma durumu, n(%)<br>Evet /Hayır<br>Bırakma süresi (ay) | 40 (%80) / 10 (%20) |
| Sigara bırakma polikliniğine geliş sayısı | 3 (1-6) |
| Telefonla aranma sayısı | 2.1 (1-5) |
| Telefonla aranmanın sigara bırakmaya etkisi, n(%)<br>Olumlu etkiledi<br>Olumsuz etkiledi<br>Etkilemedi | 37 (%74)<br>1 (%2)<br>12(%24) |
| Telefonla aranmanın sigara bırakma ilacını kullanmaya etkisi, n(%)<br>Olumlu etkiledi<br>Olumsuz etkiledi<br>Etkilemedi | 42 (%84)<br>0 (%0)<br>8 (%16) |

# EP-374
# ÜNİVERSİTE ÖĞRENCİLERİNDE SİGARA KULLANMA YAYGINLIĞI VE SİGARA TÜKETİMİNİN DEPRESYON, AKADEMİK BAŞARI ÜZERİNE ETKİLERİ-PİLOT ÇALIŞMA

Selen Subaşı[1], Büşra Kalli[1], Yunus Özdemir[1], Aysel Yıldız[3], Serkan Eti[2], Serpil Çolak[1]

[1]İstanbul Medipol Üniversitesi, Fizyoterapi ve Rehabilitasyon Bölümü, İstanbul
[2]İstanbul Medipol Üniversitesi, Sosyal Hizmet Bölümü, İstanbul
[3]İstanbul Marmara Üniversitesi, Fizyoterapi ve Rehabilitasyon Bölümü, İstanbul

**GİRİŞ:** Tütün ve tütün ürünleri kullanım alışkanlığı ve nikotin bağımlılığının kişiler üzerinde fizyolojik etkilerinin yanı sıra bilişsel aktivite, beceri ve öğrenme yetileri üzerine etkilerinin de olduğu bilinmektedir. Bu çalışma üniversite öğrenimine başlayan gençlerde sigara kullanımı ile depresyon, fiziksel aktivite seviyesi ve akademik başarı üzerine etkisini incelemek amacıyla gerçekleştirildi.

**GEREÇ-YÖNTEM:** Araştırmada İstanbul Medipol Üniversitesi bölümlerine yeni kayıt yaptıran 1.sınıf öğrencisi olan 50 olgu yer aldı. Katılımcıların sigara ve tütün kullanım durumları sorgulandı. Olguların depresyon düzeyleri Beck depresyon anketi (BDA), nikotin bağımlılık seviyeleri Fagerström Nikotin Bağımlılık Anketi (FNBT) ve fiziksel aktivite seviyeleri Uluslararası Fiziksel Aktivite Anketi (IPAQ) kullanılarak değerlendirildi. Olguların akademik başarı göstergesi olarak merkezi sınav (MF3, YGS2) başarı sıralamaları göz önünde bulunduruldu. Daha önce sigara kullanıp bırakmış olan öğrenciler çalışma dışı bırakıldı. IPAQ değerlendirmesi METdk/Hafta hesaplaması yapılarak inaktif (<600 METdk/Hafta), düşük düzey aktif ( >600 – 3000 METdk/Hafta) ve yüksek düzey aktif (<3000 METdk/Hafta) olarak değerlendirildi. İstatistiksel analiz SPSS 20 programı kullanılarak yapıldı.

**BULGULAR:** Araştırmada 32 kadın, 18 erkek (ort yaş: 20,34±1,69) toplam 50 öğrenci yer aldı. 25 öğrenci aktif sigara kullanıcısıydı. Sigara kullanmaya başlama yaşı 13-20 aralığında idi. 17 yaş, 7 olgu %28'lik dilimle en yüksek oranda sigaraya başlama yaşı idi. Sigara kullanan öğrencilerin %72'si düşük düzeyde nikotin bağımlısı iken toplam 3 olgu orta şiddet ve üstü seviyede bağımlı idi. Olguların FBNT skoru ile depresyon verileri arasında ilişki bulunmazken, akademik başarıları (YGS2 ve MF3) ile yüksek düzeyde negatif ilişkili (R2=0,27, p=0,000), (R2=0,34, p=0,000) idi. Sigara kullanan olguların IPAQ seviyeleri inaktif, düşük düzey aktif ve yüksek aktif durumları (n, %) sırasıyla (n=6,%24, n=14, %56, n=5, %20); sigara içmeyenlerin ise (n=2,%8, n=15, %60, n=8,%32) olduğu belirlendi.

**SONUÇ VE TARTIŞMA:** Olguların sigara başlama yaşının, akademik hayatlarının en önemli basamağı sayılan sınavlara hazırlık dönemi ve aileden bağımsızlıklarını kazandıkları yaş diliminde olması dikkat çekicidir. Sigara kullanan gençlerin çoğunluğunun nikotin bağımlılık düzeyi düşük bulundu. Bununla birlikte birçok öğrencinin ebeveynlerinden uzakta eğitimlerini sürdürdükleri döneme geçtikleri gözönünde bulundurulduğundan eğitim sürecinde gençlerin bilinçlendirilmeleri ve eğitim kurumlarının fiziki koşulları dikkate alınmalıdır. Sigara kullanımı fiziksel aktivite seviyesinde etkili değildi. Zorlu eğitim hayatı ile tütün kullanımı arasındaki ilişki ve etkilerinin daha iyi belirlenebilmesi için daha yüksek vaka gruplarıyla çalışmalar yürütülmektedir.

**Anahtar Kelimeler:** Nikotin Bağımlılığı, Üniversite Öğrencileri, Akademik Başarı, Depresyon Seviyesi

Grupların Cinsiyet ve Fiziksel Aktivite Seviyeleri

| | | Sigara İçen Grup (n,%) | Sigara İçmeyen Grup (n,%) |
|---|---|---|---|
| Cinsiyet | Kadın | 12, %48 | 20, %80 |
| | Erkek | 13, %52 | 5, %20 |
| IPAQ | İnaktif | 6, %24 | 2, %8 |
| | Düşük Düzey Aktif | 14, %56 | 15, %60 |
| | Yüksek Düzey Aktif | 5, %20 | 8, %32 |

Olguların fiziksel aktivite seviyelerinde (IPAQ) istatistiki farklılık bulunmamıştır.

# EP-375
# AİLE BİREYLERİNİN SİGARA KULLANMA DURUMLARININ ÜNİVERSİTE ÖĞRENCİLERİNDE NİKOTİN BAĞIMLILIĞINA ETKİSİ

Büşra Kalli[1], Yunus Özdemir[1], Serpil Çolak[1], Selen Subaşı[1], Serkan Eti[2], Aysel Yıldız[3]

[1]İstanbul Medipol Üniversitesi, Fizyoterapi ve Rehabilitasyon Bölümü, İstanbul
[2]İstanbul Medipol Üniversitesi, Sosyal Hizmet Bölümü, İstanbul
[3]Marmara Üniversitesi Fizyoterapi ve Rehabilitasyon Bölümü

**GİRİŞ:** Erken yaşta tütün ürünlerine başlama kişilerde geri dönüşü olmayan etkilere neden olabilmektedir. Gençlerin davranış biçimlerinde ebeveyn ve birinci derecede ilişkili olduğu kişilerin davranış modelleri etkili olabilmektedir. Gençlerin sigaraya başlama ve nikotin bağımlılığında akranların veya aile bireylerinin sigara kullanım durumları etkili olabileceği düşüncesi ile oluşturulan bu araştırmada üniversite öğrencilerinde sigara kullanımı ile aile bireylerinin sigara içme alışkanlıkları arasındaki ilişkinin analizi yapılmıştır.

**GEREÇ-YÖNTEM:** Araştırmada İstanbul Medipol Üniversitesine yeni kayıt yaptıran 1.sınıf öğrencisi olan 50 olgu yer aldı. Katılımcıların ve aile bireylerinin sigara ve tütün kullanım durumları sorgulandı. Aile bireylerinden anne, baba ve en az bir kardeşin tütün ürünleri kullanım durumları sorgulandı. Sigara kullanan olguların frekansı kayıt altına alındı ve nikotin bağımlılık seviyeleri Fagerström Nikotin Bağımlılık Anketi (FNBT) ile değerlendirildi.

**BULGULAR:** Araştırmada 32 kadın, 18 erkek (ort yaş: 20,34±1,69) toplam 50 öğrenci yer aldı. 25 öğrenci aktif sigara kullanıcısıydı. Sırasıyla ailesinde anne, baba, kardeş veya aileden en az birinin sigara bağımlısı olan olgu sayı (n) ve oranı; (7, %14), (19, %38), (9, %18), (26, %52)'dir. Sigara kullanmaya başlama yaşı 13-20 aralığında idi. 17 yaş, 7 olgu %28'lik dilimle en yüksek oranda sigaraya başlama yaşı idi. Gençlerin sigara alışkanlıkları ile aile fertlerinin sigara içmeleri arasında istatistiksel olarak anlamlı bir ilişki bulunmadı (p>0,05). Sigara kullanan öğrencilerin %72'si düşük düzeyde nikotin bağımlısı iken toplam 3 olgu orta şiddet ve üstü seviyede nikotin bağımlısı idi.

**SONUÇ VE TARTIŞMA:** Araştırmanın sonucunda gençlerde sigara ve tütün ürünü kullanım alışkanlığında ebeveyn ve aile fertlerinin davranış şekillerinden etkilenmediği görülmüştür. Özellikle sigara kullanmaya başlama yaşının 17 olması yani ağır stres yönetiminin gerektiği yaş aralığında olduğu dikkate alındığında gençlerin daha çok sosyal ortamlarında paylaşımlarda bulundukları kişilerden etkilenerek başladıklarını düşündürmektedir. Sigara kullanımının başlanmasında etkenlerin daha iyi analizi ve neticesinde başarılı mücadelenin sağlanabilmesi için daha yüksek vaka gruplarıyla yapılacak çalışmalar gerekmektedir.

**Anahtar Kelimeler:** Ebeveyn, Akran, Tütün alışkanlığı, Nikotin bağımlılık

Grupların aile bireyleri sigara/tütün ürünü kullanım özellikleri

| | Sigara içen n=25 | Sigara içmeyen n=25 | Toplam n=50 |
|---|---|---|---|
| Anne | 5 %20 | 2 %8 | 7 %14 |
| Baba | 11 %44 | 8 %32 | 19 %38 |
| Kardeş | 5 %20 | 4 %16 | 9 %18 |
| Ailede en az biri | 14 %56 | 12 %48 | 26 %52 |
| | | | |

Aile bireyleri sigara/tütün içme durumları ile gençlerin sigara içme alışkanlıkları arasında istatistiksel anlamlılık yoktur (p>0,05).

# EP-376
# HASTALARIN İKİNCİ EL SİGARA DUMANI MARUZİYETİ HAKKINDAKİ GÖRÜŞLERİ

Emine Argüder[1], Osama Abuzaina[1], Hatice Kılıç[2], Ayşegül Karalezli[1], H.canan Hasanoğlu[1]

[1]Yıldırım Beyazıt Üniversitesi, Göğüs Hastalıkları ABD, Ankara
[2]Atatürk Eğitim ve Araştırma Hastanesi, Göğüs Hastalıkları ABD, Ankara

İkinci el sigara dumanı (İESD) sigara içmeyenlerin tütün dumanına istemsiz maruz kalmaları için kullanılan terimlerden biridir. İkinci el sigara dumanı maruziyeti, başlıca bir halk sağlığı problemidir. Tüm dünyada, çocukların % 40ıı ve sigara içmeyen yetişkinlerin% 34ıü İESDıye maruz kalmakta. İkinci el sigara dumanı maruziyetine bağlı olarak başta iskemik kalp hastalığı, solunum yolu enfeksiyonu, astım ve akciğer kanseri olmak üzere 603.000 ölüme neden olmuştur. Tütün dumanının sigara içmeyen kişilerde sağlığa zararlı etkileri olduğu uzun süredir bilinmektedir. Ancak pasif içiciliğin zararları hakkında farkındalığın kısa bir geçmişi vardır. Bu çalışmada, polikliniğe başvuran kişilerin İESD maruziyetinin etkileri hakkında bilgilerini ve görüşlerini değerlendirmeyi amaçladık.

Çalışmamıza Yıldırım Beyazıt Üniversitesi Tıp Fakültesi, Atatürk Eğitim ve Araştırma Hastanesi Göğüs Hastalıkları polikliniğine başvuran gönüllü 500 hasta alındı. Hastalara çalışma için hazırlanan standart bir anket uygulandı. İESD ile ilgili 17 soru hakkında görüşleri değerlendirildi.

Katılımcıların ortalama yaşı 42.6 (15-87), 317'si erkek (% 63.4) ve 183'ü kadın (% 36.6) idi. Katılımcıların % 41.6'ı halen sigara içmekte, % 42.4'ü sigara içmemiş, % 16'ı ise sigarayı bırakmıştı. Pasif sigara içimi ile ilgili bilgi ve düşünceler Tablo 1'de verilmektedir.

Günümüzde dünyada bir milyardan fazla yetişkin sigara kullanmaktadır ve bunun sonucunda İESD maruziyeti oldukça yaygındır. İESD maruziyeti çocuklarda ve sigara içmeyenlerde birçok hastalık için ortak bir risk faktörüdür. Katılımcıların çoğu pasif sigara içiminin eğitim seviyesine bakılmaksızın sağlık üzerindeki olumsuz etkilerinin olduğunu düşünüyordu. 8,9,12,13,14,16,17 nolu sorularla ilgili bilgi eksikliği olduğu ve bunların çoğunluğunun çocuklardaki etkileri ile ilgili olduğu göze çarpmaktadır. Sonuçlar İESD ile ilgili eğitimin ve kamu spotlarının yararlı olacağını düşündürmektedir. Son 7 yıldır ülkemizde uygulanmakta olan dumansız hava alanı politikası sayesinde toplumun sigara ve sigara etkileri hakkında farkındalığını arttırdığını düşünüyoruz.

**Anahtar Kelimeler:** Anket, İESD, Pasif İçicilik, Sigara

Anket

| | Evet % | Hayır % | Bilmiyorum % |
|---|---|---|---|
| Pasif içicilik, sigara içmeyen bir kişinin, başka birinin içtiği sigara dumanına maruz kalmasıdır | 87,8 | 6,6 | 5,6 |
| Pasif içicilik kalp hastalığı riskini artırır | 85,2 | 2,6 | 12,2 |
| Pasif içicilik astım riskini artırır | 89,4 | 2 | 8,6 |
| Pasif içicilik akciğer kanseri riskini artırır | 84,2 | 2,4 | 13,4 |
| Pasif içicilik bronşit, zatüre riskini artırır | 80,8 | 4,2 | 15 |
| Pasif içicilik KOAH riskini artırır | 75,6 | 2,6 | 21,8 |
| Pasif içicilik kalp-damar hastalıkları riskini artırır | 79,6 | 4,8 | 15,6 |
| Pasif içicilik şeker hastalığı riskini artırır | 42,8 | 14,6 | 42,6 |
| Pasif içicilik bunama riskini artırır | 44,8 | 15 | 40,2 |
| Pasif içicilik çocukların akciğer gelişimini engeller | 81,6 | 2,6 | 15,8 |
| Sigara içenlerin bebeklerinde uykuda ani bebek ölümü daha fazla görülür | 44 | 6,2 | 49,8 |
| Sigara içenlerin çocuklarında öksürük, balgam ve hışıltılı solunum daha fazla görülür | 76,4 | 4 | 19,6 |
| Sigara içenlerin çocuklarında zatüre daha fazla görülür | 55,4 | 8,8 | 35,8 |
| Sigara içenlerin çocuklarında orta kulak iltihaplanması daha fazla görülür | 42 | 9,8 | 48,2 |
| Sigara içenlerin çocuklarında astım daha fazla görülür | 76,4 | 4 | 19,6 |
| Sigara içenlerin çocuklarında yetişkin yaşlarında daha fazla damar tıkanıklığı görülür | 63 | 4 | 33 |
| Hamile bir bayanın sigara dumanına maruz kalması bebeğin doğum ağırlığını azaltır | 56 | 6,6 | 37,4 |

Pasif İçicilik İle İlgili Hastaların Bilgi Düzeyleri

# EP-377
# AKCİĞER KANSERİ TANILI HASTALARDA SİGARA BIRAKMA SÜRECİ

Özlem Gürsoy, Bahar Eraslan Tuna, Nurşen Denizci, Şehrinaz Polat, Züleyha Bingöl, Zekiye Yıldız Uçar, Tülin Çağatay

İstanbul Üniversitesi,İstanbul Tıp Fakültesi, Göğüs Hastalıkları, İstanbul

**GİRİŞ:** Sigara içimi, akciğer kanserinin en sık görülen nedenidir. Akciğer kanserinden ölümlerin erkeklerde %92-94'ünün, kadınlarda ise %78-80'inin sigaraya bağlı olduğu bildirilmiştir. Ülkemizde yapılan çalışmalarda akciğer kanserli kadınların %17'sinin, erkeklerin ise %94'ünün sigara içtikleri bildirilmiştir.

**MATERYAL - METOD:** İstanbul Tıp Fakültesi Göğüs Hastalıkları servisinde 2016-2017 yılları arasında takip edilen akciğer kanseri tanılı hastaların sigara bırakma süreçleri yapılan anket araştırması ile değerlendirildi.

**BULGULAR:** Akciğer kanseri tanılı 30 olgunun 5'i kadın, 25'i erkek (%83) idi. Ortalama yaşları 64±10.7 yıl (47-84yıl), 13 olgu ilkokul mezunuydu (%43.3). Ortalama sigara kullanım süresi 36.29±13.6 yıl (2-50 yıl) idi.Ev içerisinde 5 olgunun (%17.2) annesi, 8 olgunun (% 34) babası sigara içerken; aynı ev ortamında sigara içen olguların sayısı 16 ( %53), evde çocuklarının yanında sigara içen olguların sayısı 15 ( %55) ve işyerinde sigara içilen olguların sayısı 20 ( %71) idi. Olguların en sık şikayeti nefes darlığı (n=16), daha az sıklıkta ise öksürük (n=12) ve balgam ( n=10) idi. 4 olguda akciğer dışı kanser (2 mesane, 1 meme, 1 rektum) öyküsü vardı. 5 olgunun birinci derece yakınında kanser öyküsü mevcuttu. Daha önce sigarayı bırakmayı deneyen olguların sayısı 20 iken olguların sadece 5'i (%16.7) sigarayı bırakmıştı. Sigarayı bırakanlar daha genç yaşta (p=0.021) idi. Bırakanlarla bırakmayanlar arasında içilen sigara sayısı, yıl ve sigaraya ödenen para miktarı açısından fark saptanmadı. Bırakmak için mevcut engel açısından fark saptanmadı. Sigarayı bırakan gruptaki olguların hiçbirisinde doktor başvurusu yoktu, destek medikal tedavi kullanmamışlardı. Olgularımızın sadece ikisi sigara bırakma polikliniklerine başvurmuş idi. Ancak hiçbirisi destek medikal tedavi kullanmamış idi. Sigarayı bırakamayanların en sık yoksunluk belirtileri; sinirlilik, başağrısı ve huzursuzluk olarak belirtildi. Sigara bırakma konusunda kararlılık açısından yapılan anket çalışmasında 12 kişi çok kararlıyım olarak belirtirken, 7 kişi bırakmayı istiyorum ama emin değilim ve 2 kişi ise fikrim yok olarak belirtti.

**SONUÇ:** Sigaraya bağlı akciğer kanseri gelişme riski ve ölüm riski yüksektir. Olgu grubumuzda sigara bırakma oranları oldukça düşük bulunmuştur. Bu olguların sigara bırakma polikliniklerine başvurularının olmaması ve hiçbirinin destek medikal tedavi almadığı dikkat çekici bulunmuştur.

**Anahtar Kelimeler:** Akciğer kanseri, Sigara, Destek tedavi

Akciğer kanseri ve Sigara

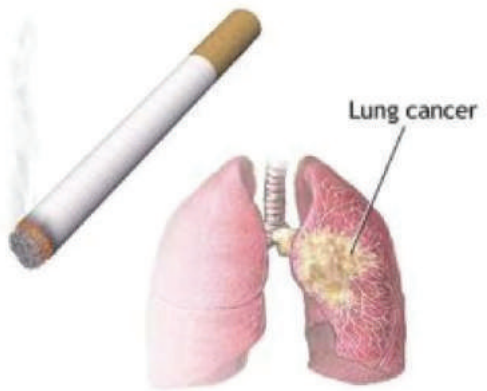

# EP-378
# SİGARA VE MARAŞ OTU KULLANIMININ SOLUNUM FONKSİYONLARI VE KARDİYOVASKÜLER PARAMETRELER ÜZERİNDEKİ ETKİLERİNİN KARŞILAŞTIRMASI

İlim Irmak[1], Hüseyin Arpağ[2]

[1]Dr.Süreyya Adanalı Göksun Devlet Hastanesi, Göğüs Hastalıkları, Kahramanmaraş
[2]Sütçü İmam Üniversitesi Tıp Fakültesi, Göğüs Hastalıkları Ana Bilim Dalı, Kahramanmaraş

**GİRİŞ-AMAÇ:** Tütün; günümüze kadar geçen zaman içinde çeşitli şekillerde kullanılmıştır. Bugün en sık sigara şeklinde yakılarak kullanımı olmakla birlikte doğrudan dumansız olarak çiğneme veya nasal yolla kullanımı da oldukça yaygındır. Günüzümüze kadar dumansız tütün kullanımının immün sistem, solunum sistemi, kardiyovaskuler sistem, oksidatif stres ve karsinogenez üzerine etkileri araştırılmıştır. Yapılan çalışmalarda soluma yolu ile kullanılmadığından dolayı solunum fonksiyonları üzerine bir etkisi olmadığı belirtilmiştir. Diğer bir yandan dumansız tütün kullanımının vasküler endoteldeki NO (nitrik oksit) inaktivasyonu ve oksidatif stres artışı nedeniyle ateroskleroz gelişimi ile ilişkili olduğu saptanmıştır. Ayrıca içerdiği nikotin ve tütüne spesifik nitrozamin sebebiyle dumansız tütünün organ ve sistemik kronik inflamatuvar değişikliklere yol açtığı öne sürülmektedir. Ülkemizde 'Maraş otu' olarak da bilinen dumansız tütün kullanımının sistemler üzerinde etkisi araştırılmaya devam edilmektedir. Çalışmamızda maraşotu kullanımının solunum, kardiyovaskuler sistem ve biyokimyasal parametreler üzerindeki etkilerini incelemeyi ve bunu sigara kullanımı ile karşılaştırmayı amaçladık.

**YÖNTEM-GEREÇLER:** Retrospektif olarak dizayn edilen çalışma Haziran 2013 - Ağustos 2014 tarihleri arasında Dr.Süreyya Adanalı Göksun Devlet Hastanesi ve Kahramanmaraş Sütçü İmam Üniversitersi Tıp Fakültesi Göğüs Hastalıkları birimlerine başvuran hastalardan oluşturuldu.Ek hastalığı olmayan dumanlı ve/ veya dumansız tütün kullanan hastaların kaydedilmiş olan Solunum Fonksiyon testleri, Vital bulguları,biyokimyasal parametreleri, Elektrokardiyogram ve fizik muayene bulguları bilgileri incelenerek kaydedildi. Elde edilen veriler dumanlı yada dumansız tütün kullanımı olmayan sağlıklı bireylerden oluşan kontrol grup ile aynı veriler karşılaştırılarak analiz edildi.

**BULGULAR:** Direk ağız mukazsına temas edilerek maraş otu kullanımı ağız içi patolojiler gelişme riskini 7.9 kez arttırdığı saptandı.EKG anormal bulguların hem sigara hem maraşotu beraber kullanan hasta grubunda belirgin derece fazla olduğu görüldü. Ayrıca dumansız tütün günlük kullanım sıklığı arttıkça zararlı etkileri artmakla birlikte kullanım şekli de bu durumu etkilemektedir.

**TARTIŞMA ve SONUÇ:** Sonuç olarak dumansız tütün kullanımı sigara bırakmak için iyi bir alternatif değildir. Solunum fonskiyonlarını olmusuz etkilememesine rağmen kardiyovasküler sistem, malignite riskli oral lezyonlar ve kan parametreleri üzerinde zararlı etkileri mevcuttur. Halk sağlığı için dumansız tütün kullanımı ile ilgili sigarada olduğu gibi toplumsal farkındalığın sağlanması gerekmektedir.

**Anahtar Kelimeler:** dumansıztütün, maraşotu, tütün

Gruplar arasında vital bulgular,kardiyovasküler parametreler ve laboratuvar değerleri karşılaştırması

Fisher Ölçü gruplarında One Way ANNOVA TESTİ sonuçları

| | grup | | | | | | | | | | | |
|---|---|---|---|---|---|---|---|---|---|---|---|---|
| | kontrol | maraş otu | sigara | maraş otu +sigara | | | | | | | | |
| | Mean | Mean | Mean | Mean | p | p1 | p2 | p3 | p4 | p5 | p6 | |
| YAŞ | 40,62 | 46,63 | 40,30 | 47,94 | 0,14 | | | | | | | |
| SİGARA YIL | | | 19,16 | 16,20 | 0,253 | | | | | | | |
| PAKET/YIL | | | 19,06 | 16,76 | 0,934 | | | | | | | |
| maraşuGÜNDE KAÇ KERE? | | 14,50 | | 13,22 | 0,612 | | | | | | | |
| maraşuKAÇ YIL? | | 14,96 | | 12,10 | 0,301 | | | | | | | |
| AĞIZDA TUTULMA SÜRESİ | | 16,16 | | 17,88 | 0,617 | | | | | | | |
| SPO2(%) | 97,22 | 97,16 | 97,16 | 96,93 | 0,79 | | | | | | | |
| SİSTOLİK BP | 116,49 | 116,16 | 126,36 | 117,90 | 0,73 | | | | | | | |
| DİASTOLİK BP | 72,97 | 74,47 | 79,39 | 77,07 | 0,60 | 0,904 | 0,028 | 0,233 | 0,136 | 0,62 | 0,725 | |
| NBCK | 88,08 | 85,92 | 86,55 | 82,96 | 0,567 | | | | | | | |
| LOKOSİT(WBC) | 189,30 | 201,76 | 178,30 | 201,19 | 0,010 | 0,44 | 0,67 | 0,567 | 0,002 | 1 | 0,034 | |
| PLT | 255702,70 | 242342,11 | 231727,27 | 226780,49 | 0,11 | | | | | | | |
| HGB | 13,92 | 13,97 | 14,93 | 14,61 | 0,00 | 1,00 | 0,01 | 0,179 | 0,011 | 0,248 | 0,499 | |
| NE % | 59,07 | 62,00 | 56,55 | 61,10 | 0,07 | | | | | | | |
| EO % | 2,64 | 2,92 | 2,15 | 3,22 | 0,61 | | | | | | | |
| MO % | 8,06 | 7,92 | 8,96 | 7,24 | 0,16 | | | | | | | |
| LY % | 28,66 | 28,74 | 30,07 | 28,90 | 0,09 | | | | | | | |
| BA % | ,58 | ,37 | ,51 | ,41 | 0,494 | | | | | | | |
| ALBÜMİN | 4,34 | 4,13 | 4,31 | 4,17 | 0,05 | | | | | | | |
| GLUKOZ | 100,41 | 104,00 | 101,24 | 107,71 | 0,74 | | | | | | | |
| AST | 21,79 | 22,26 | 19,70 | 19,83 | 0,37 | | | | | | | |
| ALT | 19,97 | 19,55 | 21,79 | 20,49 | 0,67 | | | | | | | |
| AMİLAZ | 64,03 | 74,16 | 71,97 | 73,66 | 0,17 | | | | | | | |
| KOLESTEROL | 166,62 | 163,69 | 173,94 | 172,66 | 0,04 | 0,93 | 0,04 | 0,195 | 0,268 | 0,668 | 0,874 | |
| HDL | 43,14 | 40,29 | 44,88 | 40,96 | 0,23 | | | | | | | |
| VLDL | 26,38 | 27,84 | 32,21 | 33,80 | 0,16 | | | | | | | |
| TG | 130,49 | 134,92 | 160,76 | 168,98 | 0,15 | | | | | | | |
| CK | 183,89 | 182,24 | 144,79 | 110,96 | 0,06 | | | | | | | |
| FEV1 (ml) | 3201,82 | 3277,71 | 3369,09 | 3007,11 | 0,346 | | | | | | | |
| FEV1 % | 91,43 | 93,31 | 90,16 | 85,50 | 0,16 | | | | | | | |
| FVC (ml) | 3498,19 | 3507,14 | 3703,33 | 3344,67 | 0,46 | | | | | | | |
| FEV1/FVC | 93,87 | 93,69 | 90,64 | 89,89 | 0,066 | | | | | | | |

oral lezyonları belirleyen faktörler

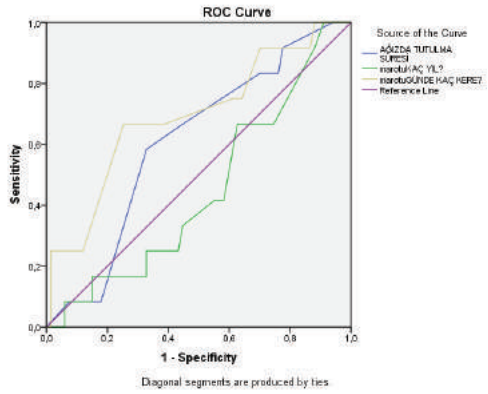

# EP-379
# ELETRONİK SİGARA KULLANIMINA BAĞLI GELİŞEN HEMOPTİZİ: OLGU SUNUMU

Gazi Gülbaş[1], Hilal Ermiş[1], Emine Şamdancı[2], Murat Yalçınsoy[1], Zeynep Ayfer Aytemur[1]

[1]İnönü Üniversitesi, Göğüs Hastalıkları Ana Bilim Dalı
[2]İnönü Üniversitesi, Patoloji Ana Bilim Dalı

Elektronik(E)-sigara cihazı batarya ile çalışır ve solunabilir nikotin buharı salar. Tütün endüstrisi tarafından sigaraya alternatif ve güvenli bir ürün olarak sunulmuştur. Tütün endüstrisi tarafından geliştirilen e- sigara, nikotin dışında zararlı maddeler de içermektedir. Bu maddeler arasında tütün spesifik nitrosamin, acrolein, formaldehit, asetaldehit, nikotrin, glicidol, diasetil, asetol yer almaktadır. Henüz çok yeni bir ürün olması nedeniyle yan etkileri ve sonuçları tam olarak anlaşılamamıştır. Hemoptizi şikayeti ile başvuran 50 yaşında erkek hasta polikliniğimizde değerlendirildi. Sigarayı bırakabilmek için E-sigara kullanmaya başladıktan 3-4 gün sonra 70-80 ml/gün kan tükürme şikayeti başlamış. Üç gün bu miktarda kan tükürmesi devam etmiş. Şikayetinin E-sigara kaynaklı olabileceğini düşünerek bırakmış. Kan tükürme şikayeti azalarak kesilmiş. Halsizliği, iştahsızlığı, kilo kaybı, gece terlemesi yoktu. Üç yıldır kış aylarında öksürük, az miktarda balgam çıkarma şikayeti mevcuttu. Özgeçmişinde hipertansiyonu vardı. Altmış sekiz paket-yıl sigara yükü olup, halen sigara içmeye devam ediyordu. Soygeçmişinde babasında akciğer kanseri öyküsü mevcuttu. Solunum sistemi muayenesi doğaldı. Hemogram, kanama parametreleri ve sedimentasyonu normal idi. Kontrastlı toraks tomografisinde (Resim-1) mediyastende kısa aksı 1 cm varan birkaç adet lenf nodu, akciğer parankiminde üst loblarda hakim amfizematöz alanlar izlendi. Hemoptizi etiyolojisi araştırılmak üzere fiberoptik bronkoskopi (FOB) yapıldı. FOB incelemesinde endobronşiyal lezyon veya aktif kanamaya ait bulguya rastlanmadı. Sağ üst lobdan bronşiyal lavaj örneği alınarak işlem sonlandırıldı. Bronşiyal lavaj materyalinin sitolojik incelemesi benign sitolojik bulgular olarak değerlendirildi. Hemoptiziyi açıklayacak başka etyolojik faktör bulamadığımızdan ve e-sigara kullanmayı bıraktığında hemoptizisi de kesildiğinden hemoptizi sebebinin e-sigara olabileceğini düşündük. E-sigaranın içeriğindeki kimyasalların vasküler endotelyal hasara yol açarak hemoptiziye neden olması mümkündür. Tütün endüstrisi tarafından E-sigara, nispeten güvenli ve zarar azaltıcı bir ürün olarak sunulmaktadır. Son yıllarda kullanılma oranları giderek artmaktadır. Sonuçları ve yan etkisi tam olarak bilinmemektedir. E-sigaranin böyle bir etkisinin olup olmadığını değerlendirmek için E-sigara içen bireylere hemoptizi şikâyetlerinin olup olmadığını sorgulamak uygun olabilir. Olguyu E-sigaranın potansiyel yan etkilerine dikkat çekmek için sunduk.

**Anahtar Kelimeler:** Hemoptizi, E-sigara, Yan Etki

Resim-1

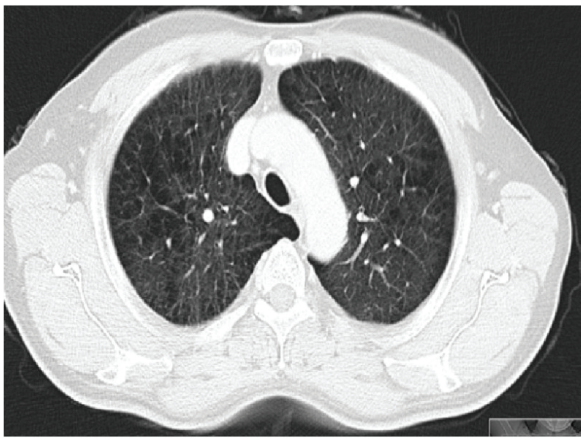

Bilgisayarlı Toraks Tomografisi: Bilateral üst loblarda hakim amfizematöz alanlar mevcut.

# EP-380
# GÖĞÜS HASTANESİNDE ÇALİSANLARDA SİGARA İÇME/İÇMEME ORANLARI İÇİN ANKET ÇALIŞMASI

Habibe Ata, Nilüfer Menekşe, Özlem Çelebi, Levent Cansever, Mehmet Ali Bedirhan

Sağlık Bilimleri Üniversitesi Yedikule Göğüs Hastalıkları ve Göğüs Cerrahi SUAM

**AMAÇ:** Hastanemiz bünyesinde çalışan hemşirelerde 60 kişiye sorularak sigara içme/içmeme oranaları belirlemek için anket çalışması yapıldı. Göğüs hastanesinde çalışan yardımcı sağlık personelinin sigaraya bakış açısını değerlendirmeyi amaçladık.

**MATERİYEL METOD:** Göğüs hastanesinde göğüs hastalıkları,göğüs cerrahisi,yoğun bakım,ameliyathane,onkoloji ve bronkoskopi bölümlerinde çalişan hemşirelere 21 soruluk anket gönullülük esasına göre doldurtuldu.Anket sonuçları değerlendirildi.

**BULGULAR:** Ankete 55´i bayan ve 5´şi erkek 60 kişi katıldı.Bunlardan 33´ü sigara içmeyen ve 27´si sigara içen hemşire vardı.Sigara içen 27 kişiden 2´si lise mezunu iken 25´şi üniversite mezunu idi.Sigara içenlerin ortalama gelirleri 3461,11 TL´idi ve sigaraya ortalama 316,66 TL harcamaktaydılar.Gelirlerinin %9,1´ini sigaraya harcamaktaydılar.Ortalama sigara içme adedi 21 ve ortalama sigara içme yılı 14,40 yıl olarak bulundu.27 sigara içicisinden 24´ü ağır bağımlılık düzeyini göstermekteydi.Sigara içicilerden 3´ü kamu spotlarını yararlı bulmazken 15´i yararlı yada çok yararlı olarak değerlendirdi.Sigara içicilerinden 8´i sigarayı bırakmayı hiç düşünmezken,yalnızca 2 kişi sigarayı bırakmayı oldukça sık düşünmektedir.

**SONUÇ:** Anket sonuçlarına göre sigara içicilerin %92,5´i üniversite mezunu idi ve bu kişilerin tamamı sigaranın vucut üzerine etkilerini ve kanser yapma ile direkt etkisini bilmekteydiler

**Anahtar Kelimeler:** hastane,hemşire,sigara

# EP-381
# SİGARA İÇEN VE İÇMEYEN ÜNİVERSİTE ÖĞRENCİLERİNDE YORGUNLUK, DEPRESYON, DİKKAT EKSİKLİĞİ VE HİPERAKTİVİTE BOZUKLUĞUNUN KARŞILAŞTIRILMASI

Yasemin Şahbaz[1], İpek Yeldan[2]

[1]Beykent Üniversitesi, Tıbbi Hizmetler ve Teknikler Bölümü, Fizyoterapi Programı, İstanbul
[2]İstanbul Üniversitesi Sağlık Bilimleri Fakültesi Fizyoterapi ve Rehabilitasyon Bölümü, Fizyoterapi ve Rehabilitasyon Anabilim Dalı, İstanbul

**AMAÇ:** Sigara içimi, morbidite ve mortalitenin en önemli önlenebilir risk faktörlerinden biridir. Kronik sigara içiminin beynin yapısında ve olumsuz duygularda, hatta psikiyatrik hastalığa yatkınlığı artıran kimyasallarda değişikliğe neden olduğuna dair farklı düzeylerde elde edilen kanıtların giderek artmasına bağlı olarak; sigara içiminin depresyon düzeyi, yorgunluk algı düzeyi, dikkat eksikliği ve hiperaktivite bozukluğu üzerinde değişiklik oluşturabileceği düşüncesiyle bu çalışma planlandı. Çalışmamızın amacı sigara içen ve içmeyen üniversite öğrencilerinde yorgunluk, depresyon, dikkat eksikliği ve hiperaktivite bozukluğunun karşılaştırılmasıydı.

**MATERYAL-METOD:** Çalışmaya 18 ile 30 yaş aralığındaki 200 gönüllü üniversite öğrencisi dahil edildi. Katılımcıların demografik bilgileri kaydedildi. Depresyon düzeyi Beck depresyon ölçeği ile, yorgunluk düzeyi Yorgunluk Şiddet Ölçeği ile, dikkat eksikliği ve hiperaktivite bozukluğu ise Erişkin Dikkat Eksikliği ve Hiperaktivite Bozukluğu Kendi Bildirim Ölçeği (ASRS) ile değerlendirildi. Gruplar arasındaki karşılaştırmalar Independent-Samples t testi ile yapıldı. $p<0.05$ değeri istatistiksel olarak anlamlı kabul edildi.

**BULGULAR:** Yaş ortalaması 20,37 olan (sigara içenler 20,29 ve içmeyenler 20,50) katılımcılardan 88 kişi sigara içiyorken, 112 kişi sigara içmiyordu. Sigara içenlerin sigara içme yıl ortalaması 3,68 yıl idi. Sigara içen ve içmeyenlerin yorgunluk, depresyon, dikkat eksikiliği ve hiperaktivite bozukluk düzeyleri arasında anlamlı bir fark görülmedi (sırasıyla; p=0,742; p=0,397; p=0, 675).

**SONUÇ:** Çalışmamızın sonuçları sigara içen ve içmeyen üniversite öğrencilerinde yorgunluk, depresyon, dikkat eksikliği ve hiperaktivite bozukluğu değerlendirmelerinin benzer olduğunu ortaya koymuştur. Elde ettiğimiz sonucun çalışma popülasyonumuzun genç yaş ve sigara içme anamnezi kısa olan grubu içermesinden kaynaklanabileceği görüşündeyiz. Tütün kontrolü ve sigara bırakma polikliniklerinde sigarayı bırakmanın önündeki bariyerler olarak ifade edilen sigara kullanımı ile ilişkili hissedilen mutluluk ve dikkati sağlamanın, bilimsel bir dayanağının olmadığı kanıtlanmıştır. Uzun süre sigara içimi hikayesi olan katılımcıların dahil edildiği araştırmalar, sonuçlarımızın doğrulanmasını sağlayacaktır.

**Anahtar Kelimeler:** Depresyon, dikkat eksikliği ve hiperaktivite bozukluğu, Sigara içimi, yorgunluk,

Tablo 1: Katılımcıların demografik özellikleri

| Demografik Özellikler | Sigara içenler | Sigara içmeyenler | Toplam |
|---|---|---|---|
| Katılımcı sayısı | 88 (k:41,e:47) | 112 (k:71,e:41 ) | n=200 (k:112, e:88) |
| Yaş ortalaması | 20,29 | 20,50 | 20,37 |
| BMI | 21,33 | 22,33 | 21,77 |
| Sigara içme yıl ortalaması | 3,68 | 0 | 1,62 |
| Kronik hastalık | 20 | 22 | 42 |
| İlaç kullanımı | 15 | 14 | 29 |
| Alkol kullanımı | 32 | 20 | 52 |
| Düzenli spor yapma alışkanlığı | 42 | 42 | 84 |

# EP-382
# OBSTRUKTİF UYKU APNESİNİN VE GÜNDÜZ UYKULULUK HALİNİN POSTURAL STABİLİTE VE DENGE ÜZERİNE ETKİSİ

Gulhan Yılmaz Gokmen[1], Melih Zeren[1], Hülya Nilgün Gürses[1], Muhammed Emin Akkoyunlu[2], Semiramis Özyılmaz[1], Abdullah Kansu[2]

[1]Bezmialem Vakıf Üniversitesi, Sağlık Bilimleri Fakültesi, Fizyoterapi ve Rehabilitasyon, İstanbul
[2]Bezmialem Vakıf Üniversitesi,Tıp Fakültesi, Göğüs Hastalıkları AD, İstanbul

**GİRİŞ:** Literatürde, uyku yoksunluğunda postural stabilitenin ve dengenin bozulduğu gösterilmiştir. Ancak, gündüz aşırı uykululuk hali gözlenen ve uyku kalitesi düşük olan obstrüktif uyku apnesi (OUA) olan bireylerin statik veya dinamik denge parametreleri araştırılmamıştır. Bu çalışmanın amacı, OUA'lı bireyleri postüral stabilite ve denge açısından incelemektir.

**MATERYAL ve YÖNTEM:** Bezmialem Vakıf Üniversitesi Tıp Fakültesi, Göğüs Hastalıkları Anabilim Dalı'na başvurmuş ve OUA ön tanısı ile tüm gece polisomnografi tetkiki yapılmış Apne-Hipopne İndeksi (AHİ) ≥ 5 olan ve OUA teşhisi konmuş 30-65 yaş arası (48,95±8,29 yaş) 31 hasta (21 erkek, 10 kadın) çalışmaya dahil edildi. Gündüz uykululuk seviyesi Epworth Uykululuk Skalası (EUS) ile postüral stabilite ve denge analizi Biodex Balance System® ile değerlendirildi. Hastalık şiddetinin denge üzerindeki etkisini araştırmak için, AHİ sınıflamasına göre hafif (5≤AHİ< 15), orta (15≤AHİ< 30) ve ağır (AHI≥30) OUA'si olan hastaların Biodex parametreleri Kruskal-Wallis H testi kullanılarak üç grup arasında karşılaştırıldı ve grupların ikili karşılaştırmaları için post-hoc analiz uygulandı. Tüm analizler için istatistiksel anlamlılık düzeyi $p<0.05$ olarak kabul edildi.

**BULGULAR:** Bireylerin beden kitle indeksi 30,5±2,6 kg/m2, AHİ değeri 33,7±22,4 /sa ve EUS skoru 8,5±4,5'dır. 8 hasta (%26) hafif, 7 hasta (%22) orta, 16 hasta (%52) şiddetli OUA olarak tanılandı. EUS skoru "Limits of Stability" (LOS) testinin "overall" skoru (r=0.576) ve "forward direction" (r=0.567) skoru ile orta dereceli korele bulundu ($p< 0.01$). AHİ ile "overall" postural stabile indeksi (r=0.364) ve anterior-posterior stabilite indeksi (r=0.430) arasında zayıf korelasyon saptandı. Hafif, orta ve ağır OUA hastaları arasında postural stabilite ve stabilite limitleri açısından anlamlı bir fark yoktu.

**SONUÇ:** Postural kontrol, dik duruşun sürdürülebilmesi için büyük önem taşıyan kas gerilme reflekslerine bağlıdır ve apne / hipopne kaynaklı hipoksi, bu refleksleri değiştirerek postüral stabilitede bozulmalara neden olabilir. Bu durum AHİ ile postural stabilite indeksi arasındaki ilişkiyi açıklamaya yardımcı olabilir. EUS skorunun LOS test puanları ile ilişkili bulunması ise, gündüz uykululuk halinin neden olduğu dikkat sorunlarının günlük aktiviteleri sırasında dinamik dengeyi koruyabilme yeteneğini olumsuz yönde etkilediğini vurgulamaktadır.

**Anahtar Kelimeler:** Denge, Gündüz uykululuk, OSA, Postüral stabilite

# EP-383
# OBSTRÜKTİF UYKU APNE ŞİDDETİNİN UYKU KALİTESİ, YAŞAM KALİTESİ, ANKSİYETE VE DEPRESYON DÜZEYLERİ ÜZERİNE ETKİSİ

Gülhan Yılmaz Gökmen[1], Melih Zeren[1], Muhammed Emin Akkoyunlu[2], Hikmet Uçgun[1]

[1]Bezmialem Vakıf Üniversitesi, Sağlık Bilimleri Fakültesi, Fizyoterapi ve Rehabilitasyon Bölümü, İstanbul
[2]Bezmialem Vakıf Üniversitesi, Tıp Fakültesi, Göğüs Hastalıkları Anabilim Dalı, İstanbul

**AMAÇ:** Çalışmanın amacı obstrüktif uyku apneli (OUA) bireylerde hastalık şiddetinin hastaların uyku kalitesi, yaşam kalitesi, anksiyete ve depresyon durumları üzerine etkisini araştırmaktır.

**MATERYAL ve YÖNTEM:** Bezmialem Vakıf Üniversitesi Tıp Fakültesi, Göğüs Hastalıkları Anabilim Dalı'na başvurmuş ve OUA ön tanısı ile tüm gece polisomnografi tetkiki yapılmış, Apne-Hipopne İndeksi (AHİ) ≥ 5 olan ve OUA teşhisi konmuş 30-65 yaş arası (51,5±8,2 yaş) 60 hasta (38 erkek, 22 kadın) çalışmaya dahil edildi. Gündüz uykululuk seviyesi Epworth Uykululuk Skalası (EUS) ile, subjektif uyku kalitesi Pittsburgh Uyku Kalitesi İndeksi (PUKİ) ile, yaşam kalitesi Kısa Form-36 (KF-36) ile, anksiyete ve depresyon düzeyleri Hastane Anksiyete ve Depresyon (HAD) Anketi ile değerlendirildi. Hastalık şiddeti AHİ sınıflamasına göre hafif (5≤AHİ< 15), orta (15≤AHİ< 30) ve ağır (AHI≥30) OUA'sı olarak sınıflandırıldı ve Kruskal-Wallis H testi kullanılarak üç grup arasında parametreler karşılaştırıldı. Grupların ikili karşılaştırmaları için post-hoc analiz uygulandı. Tüm analizler için istatistiksel anlamlılık düzeyi $p<0.05$ olarak kabul edildi.

**BULGULAR:** Bireylerin beden kitle indeksi 30,29±3,21 kg/m2, AHİ değeri 27,42±17,97 /sa'dir. 13 hasta (%21,7) hafif, 32 hasta (%53,3) orta ve 15 hasta (%25) şiddetli OUA olarak tanılandı. Üç grup arasında KF-36 anketinin emosyonel rol (p=0,017) ve mental sağlık (p=0) alt gruplarında ve HAD depresyon parametresinde (p=0,005) anlamlı fark gözlendi. Grupların post-hoc analizinde ise, ağır OUA'lı bireylerin KF-36 anketinin emosyonel rol (p=0,028) ve mental sağlık (p=0,01) alt grup skorları ve HAD depresyon skoru (p=0,04) hafif ve orta OUA'lı bireylere kıyasla anlamlı şekilde farklı bulundu.

**SONUÇ:** OUA'lı bireylerin genel yaşam kalitelerinin, subjektif uyku kalitelerinin ve emosyonel durumlarının etkilendiği bilinmektedir. Hastalık şiddetinden bireylerin etkilenim durumları değerlendirildiğinde uyku kalitesi, yaşam kalitesinin fiziksel komponentleri ve anksiyete düzeyleri arasında fark olmadığı görülmüştür. Hafif ile orta derecede iken bireylerin yaşam kalitesinin emosyonel komponentlerinde ve depresyon durumunda büyük fark yaratmıyor olmasına rağmen ağır OUA'lı bireylerde etkilenim meydana gelmiştir.

**Anahtar Kelimeler:** Obstrüktif Uyku Apne, Uyku Kalitesi, Yaşam Kalitesi, Anksiyete, Depresyon

# EP-384
# İPF&OSAS BİRLİKTELİĞİNDE HASTALIK ŞİDDETİNE BÜTÜNCÜL YAKLAŞIM

Sezgi Şahin Duyar[1], Melahat Uzel Şener[2], Berna Akıncı Özyürek[3], Selma Fırat[1], Türkan Kara[1], Yurdanur Erdoğan[3], Aslıhan Gürün Kaya[3], Atilla İhsan Keyf[2]
[1]Atatürk Göğüs Hastalıkları ve Göğüs Cerrahisi Eğitim ve Araştırma Hastanesi, Uyku Kliniği, Ankara
[2]Atatürk Göğüs Hastalıkları ve Göğüs Cerrahisi Eğitim ve Araştırma Hastanesi, 7. Göğüs Hastalıkları Kliniği, Ankara
[3]Atatürk Göğüs Hastalıkları ve Göğüs Cerrahisi Eğitim ve Araştırma Hastanesi, 8. Göğüs Hastalıkları Kliniği,Ankara

**AMAÇ:** Overlap sendromlarında her iki hastalığın şiddetinin birlikte değerlendirilmesi hastalığın etkilerinin daha iyi anlaşılmasına yardımcı olabilir. Bu çalışmada idiopatik pulmoner fibrozisin (İPF) eşlik ettiği orta-ağır şiddette obstrüktif uyku apne sendromu (OSAS) tanısı konulan 17 hastanın klinik ve polisomnografik parametrelerinin GAP skoruna göre hastalar gruplanarak karşılaştırılması amaçlanmıştır.

**YÖNTEM:** ATS/ERS kriterlerine uygun olarak İPF tanısı konulan ve tüm gece polisomnografi ile mart2016-aralık2016 tarihleri arasında hastanemiz uyku kliniğinde orta-ağır şiddette OSAS tespit edilen yönlendirilen 17 hasta araştırmaya dahil edilmiştir. Hastaların klinik-dermografik bulguları ve polisomnografik özellikleri, her iki hastalığın şiddetinin birlikte değerlendirilmesi açısından oluşturulan birleşik indeks modelinde GAP kategorisi 1(grup A, n=7) ve GAP kategorisi 2-3 (grup B, n=10) olan iki grupta karşılaştırılmalı olarak değerlendirilmiştir.

**BULGULAR:** 17 hastadan(3kadın, 14 erkek) oluşan bu vaka serisinde 7 hastada orta dereceli (%.41,2), 10 hastada ise ağır dereceli (%.58,8) OSAS görülmüştür. Grup A GAP indeksine bağlı olarak Grup B'ye kıyasla daha genç ve DLCO(%), DLCO/VA(%) değerleri daha yüksek bir grup olmasına rağmen polisomnografik özellikler, yaşam kalitesi, ve diğer klinik-fizyolojik özellikler açısından gruplar arasında fark olmadığı saptanmıştır (Tablo 1-2). Ancak St, George's solunum anketi (SGRQ) semptom skorlarının ortalamasının ve ortalama pulmoner arter basıncının Grup A'da daha düşük bulunması klinik açıdan anlamlı olabilir. mMRC≥2 olan hastaların oranı her iki grupta da benzerdir (Tablo3). Uykuyla ilişkili hipoksemi ise Grup B'de daha sık gözlenmiştir (Tablo3, p=0,050)

**SONUÇ:** İPF hastalığının mortalite riskini gösteren GAP indeksinin artması orta-ağır OSAS'da uyku ile ilişkili hipoksemi dışındaki polisomnografik veriler üzerine etkili bulunmamıştır.

**Anahtar Kelimeler:** idiopatik pulmoner fibrozis, obstrüktif uyku apne sendromu, overlap sendromu

Tablo1

Tablo1: Klinik-dermografik Özellikler

| | | N | ortalama | Std. Derivasyon | p değeri |
|---|---|---|---|---|---|
| Yaş(yıl) | Grup A | 7 | 59,57 | 7,72 | 0,50 |
| | Grup B | 10 | 68,10 | 8,36 | |
| VKİ(kg/m2) | Grup A | 7 | 28,33 | 2,78 | 0,82 |
| | Grup B | 10 | 28,98 | 7,17 | |
| Sigara(paket/yıl) | Grup A | 7 | 25,14 | 24,95 | 0,92 |
| | Grup B | 10 | 26,50 | 27,39 | |
| SGRQ | Grup A | 7 | 62,60 | 20,98 | 0,66 |
| | Grup B | 8 | 56,15 | 32,55 | |
| SGRQ-semptom | Grup A | 7 | 42,44 | 18,56 | 0,02 |
| | Grup B | 7 | 63,09 | 22,32 | |
| SGRQ-aktivite | Grup A | 7 | 66,70 | 28,48 | 0,62 |
| | Grup B | 7 | 74,44 | 27,94 | |
| SGRQ-impakt | Grup A | 7 | 58,67 | 27,21 | 0,97 |
| | Grup B | 7 | 58,01 | 31,24 | |
| 6DYT (mt) | Grup A | 5 | 418,40 | 34,97 | 0,16 |
| | Grup B | 5 | 271,60 | 191,56 | |
| FVC(lt) | Grup A | 7 | 2,65 | 0,89 | 0,31 |
| | Grup B | 10 | 2,22 | 0,79 | |
| FVC(%) | Grup A | 7 | 77,00 | 14,02 | 0,24 |
| | Grup B | 10 | 65,00 | 22,89 | |
| FEV1(lt) | Grup A | 7 | 2,27 | 0,70 | 0,17 |
| | Grup B | 10 | 1,77 | 0,71 | |
| FEV1(%) | Grup A | 7 | 82,00 | 14,17 | 0,29 |
| | Grup B | 10 | 70,20 | 26,08 | |
| FEV1/FVC | Grup A | 7 | 86,01 | 5,74 | 0,76 |
| | Grup B | 10 | 84,58 | 11,07 | |
| DLCO(%) | Grup A | 6 | 78,33 | 15,38 | 0,001 |
| | Grup B | 6 | 39,00 | 14,30 | |
| DLCO/VA(%) | Grup A | 6 | 93,00 | 13,91 | 0,001 |
| | Grup B | 4 | 53,50 | 3,70 | |
| PAB(mmHg) | Grup A | 7 | 27,14 | 6,31 | 0,06 |
| | Grup B | 7 | 49,57 | 25,16 | |
| boyun çevresi(cm) | Grup A | 7 | 38,97 | 2,56 | 0,19 |
| | Grup B | 10 | 41,33 | 4,10 | |
| epworth skoru | Grup A | 7 | 3,57 | 3,10 | 0,59 |
| | Grup B | 8 | 4,38 | 2,50 | |

Tablo2-3

Tablo2: Polisomnografik Özellikler

| | | N | ortalama | Std. Derivasyon | p değeri |
|---|---|---|---|---|---|
| Uyku etkinliği(%) | Grup A | 7 | 67,31 | 13,88 | 0,89 |
| | Grup B | 10 | 66,17 | 18,26 | |
| Uyku latansı (dk) | Grup A | 7 | 17,36 | 20,71 | 0,34 |
| | Grup B | 10 | 26,90 | 18,96 | |
| REM latansı (dk) | Grup A | 7 | 139,50 | 108,59 | 0,16 |
| | Grup B | 10 | 72,05 | 31,94 | |
| REM (%) | Grup A | 7 | 14,03 | 8,06 | 0,89 |
| | Grup B | 10 | 14,57 | 8,21 | |
| NREM1 (%) | Grup A | 7 | 7,90 | 6,13 | 0,79 |
| | Grup B | 10 | 8,66 | 5,29 | |
| NREM2 (%) | Grup A | 7 | 58,13 | 10,46 | 0,89 |
| | Grup B | 10 | 57,32 | 13,93 | |
| NREM 3 (%) | Grup A | 7 | 19,94 | 9,61 | 0,80 |
| | Grup B | 10 | 18,39 | 13,78 | |
| AHİ | Grup A | 7 | 31,15 | 13,11 | 0,44 |
| | Grup B | 10 | 37,81 | 19,18 | |
| Hipopne (%) | Grup A | 7 | 87,87 | 7,35 | 0,36 |
| | Grup B | 10 | 79,01 | 23,73 | |
| ODİ | Grup A | 7 | 25,60 | 13,88 | 0,76 |
| | Grup B | 8 | 28,65 | 22,00 | |

Tablo3: Uyku ile ilişkili hipoksemi ve mMRC oranları

| | | Grup A | Grup B | p value |
|---|---|---|---|---|
| | | n(%) | n(%) | |
| mMRC | mMRC<2 | 2 (33,3) | 4(66,7) | 0,63 |
| | mMRC≥2 | 5(45,5) | 6(54,5) | |
| Hipoksemi | yok | 6(66,7) | 1(12,5) | 0,05 |
| | var | 3(33,3) | 7(87,5) | |

# EP-385
# OSAS TANISINA YENİ BİR YAKLAŞIM; YAPAY SİNİR AĞI

Önder Öztürk[1], Mustafa Saygın[2], Fatih Ahmet Şenel[3]

[1]Süleyman Demirel Üniversitesi, Göğüs Hastalıkları Ana Bilim Dalı, Isparta
[2]Süleyman Demirel Üniversitesi, Fizyoloji Ana Bilim Dalı, Isparta
[3]Süleyman Demirel Üniversitesi, Bilgisayar Mühendisliği Bölümü, Isparta

**GİRİŞ:** Bu çalışmada farklı kan parametreleri (RBC, HGB, HCT, RDW, PLT, MPW, PDW) ve polisomnografi (PSG) verileri kullanılarak oluşturulan modellerin uyku apnesinde apne/hipopne indeksini (AHI) tahmin etme gücünü bulmayı amaçladık.

**GEREÇLER VE YÖNTEM:** Uyku laboratuvarında PSG ve tam kan analizi yapılmış toplam 143 rutin hasta verisi çalışmaya dahil edildi. Çalışmada kullanılan veriler toplamda 10'un üzerinde veri madenciliği yöntemleri ile modellenmeye çalışılmış ve sonuçta en iyi modelleme çıktılarının alındığı beş farklı veri madenciliği yöntemi kullanılmıştır. AHI'yi tahmin etmede kan ve PSG verileri içerisinde sonucu etkileyecek parametrelerin seçiminde korelasyon tabanlı parametre seçimi yöntemi kullanıldı. Korelasyon Katsayısı (R), Determinasyon Katsayısı (R2), Ortalama Mutlak Hata (MAE) ve Ortalama Karesel Hatanın Karekökü (RMSE) değerleri ile karşılaştırmalar yapıldı.

**BULGULAR:** Modellemeler sonucu her bir model için elde edilen R, R2, MAE ve RMSE sonuçları karşılaştırıldı. Korelasyon tabanlı parametre seçim yöntemi ile HGB, PDW, ODI, desatürasyon yüzdesi, REM Arousal, kalp hızı ve bel çevresi parametrelerinin AHI ile ilişkili olduğu bulunmuştur ($p<0.005$). En iyi model kan ve PSG verileri ile birlikte AHI'yi % 80 korelasyon katsayısı ile tahmin etti. Bunun yanında yapay sinir ağları ile bu oran % 74 olarak bulundu.

**SONUÇ VE TARTIŞMA:** Modelleme sonuçlarına göre; kan ve PSG verileri birlikte AHI'yi tahmin etmede kullanılabilir. Tahmin etme yüzdelerinin her model için daha yüksek oranda bulunabilmesi için geniş veri setlerine ihtiyaç vardır. Yapay sinir ağları yöntemi, nöronlar arasındaki sinaptik bağlantılara benzer şekilde çalıştığı için verinin çok olması sinaptik bağlantıların güçlenmesine ve ağın öğrenme oranının artmasına sebep olacaktır. Bu da yapay sinir ağının tahmin etme yüzdesini artırabilecektir.

**Anahtar Kelimeler:** OSAS,AHI, yapay sinir ağı

# EP-386
# OBSTRUKTİF UYKU APNE SENDROMU OLAN HASTALARDA KARACİĞER FONKSİYONLARI

Seda Beyhan Sagmen[1], Elif Torun Parmaksız[1], Sevda Cömert[1], Ali Fidan[1], Banu Salepçi[2]

[1]SBÜ Kartal Dr.Lütfi Kırdar EAH, İstanbul
[2]Yeditepe Universitesi Hastanesi Göğüs Hastalıkları, İstanbul

**AMAÇ:** Obstruktif uyku apnesendromu uyku sırasında, üst hava yolunun kollapsı ile solunumun tekrarlayıcı olarak engellenmesiyle oluşan bir durumdur. Çalışmlarda obstruktif uyku apne sendromu ile artmışkaraciğer enzim düzeyleri, karaciğer yağlanması gibi birtakım karaciğer hastalıkları ile ilişkilendirilmiştir. Serum AST, ALT düzeylerinin OSAS ve ciddiyeti ile ilişkisinin değerlendirilmesi amaçlanmıştır.

**MATERYAL-METOD:** 2016-2017 mayıs tarihleri arasında PSG uygulanan 617 hasta değerlendirilmiştir. AST, ALT, total kolesterol, trigliserid düzeyleri, vücut kitle indeksi analiz edilmiştir. AST üst sınırı 38, ALT üst sınırı 41 olarak alınmıştır. Verilerin analizi için SPSS 20.0 kullanılmıştır. Student T test, ANOVA, Ki-kare, Pearson Korelasyon testi kullanılarak veriler analiz edilmiştir

**BULGULAR:** 530 OSAS ve 60 kontrol hastası çalışmaya dahil edilmiştir. Artmış ALT düzeyi OSAS grubunda %17,7, artmış AST düzeyi %7,9 olarak saptanmıştır. Kontrol ve tüm OSAS grubu ALT ve AST ortalamaları bakımından istatistiksel olarak anlamlı fark göstermektedir. OSAS grubunda AST ve ALT ortalaması kontrol grubuna göre istatistiksel olarak anlamlı yüksek saptanmıştır (p<0,001; p<0,001). OSAS grubunda cinsiyete göre ast ve alt ortalamaları arasında istatistiksel olarak anlamlı fark bulunmaktadır. Hem ALT hem AST için erkeklerin ortalaması daha yüksektir. (p<0,001; p<0,001). Vücut kitle indeksine göre OSAS grubuna bakıldığında obez olan grupla olmayan grubun alt ast ortalamaları arasında istatistiksel olarak anlamlı fark bulunmaktadır. Her ikisi için de obez grubun ortalaması daha yüksek olarak saptanmıştır (p<0,001; p<0,001). OSAS grubuna bakıldığında ALT ve AST düzeyi ile AHI, AI, ODI arasında pozitif yönde istatistiksel olarak anlamlı ilişki saptanmıştır. OSAS grubunda AST ve ALT düzeyleri ile ile yaş arasında negatif yönde ilişki VKİ arasında pozitif yönde istatistiksel olarak anlamlı ilişki saptanmıştır. OSAS grubunda hipertansiyon olanlarla olmayanların ALT ve AST ortalamaları karşılaştırıldığında; ALT için istatistiksel olarak anlamlı fark bulunmuştur. ALT ortalaması HT olmayan grupta istatistiksel olarak anlamlı yüksek bulunmuştur (p<0,001). Hipertansiyon olmayan OSAS'lılarda ALTve AST ile AHI arasında istatistiksel olarak anlamlı bir ilişki vardır (p<0,001, r:0,223; p:0,007, r:0142).

**SONUÇ:** OSAS artmış karaciğer enzimleri için bir risk faktörüdür. Hipokseminin OSAS hastalarında karaciğer enzimleri üzerindeki rolü önemlidir.

**Anahtar Kelimeler:** obstruktif uyku apne sendromu, karaciğer fonksiyon testleri, apne-hipopne indeksi, desaturasyon indeksi

AST-AHI iliÅŸkisi

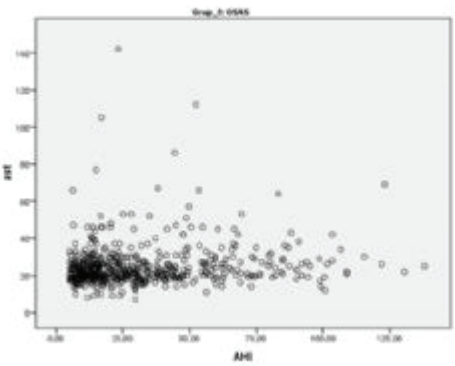

ALT-AHI iliÅŸkisi



# EP-387
# REM İLİŞKİLİ OUAS HASTALARINDA TEDAVİNİN GÜNDÜZ AŞIRI UYKULULUĞU, ANKSİYETE, DEPRESYON VE DİSPNE ÜZERİNE ETKİSİ

Ayşegül Altıntop Geçkil[1], Hilal Ermiş[2]

[1]Malatya Eğitim ve Araştırma Hastanesi
[2]İnönü Üniversitesi Turgut Özal Tıp Merkezi

**AMAÇ:** REM ile ilişkili obstrüktif uyku apne sendromu (OUAS) apne ve hipopnelerin REM uykusu esnasında daha yoğun olduğu bir durumdur ve hafif ve orta OUAS'lı hastalarda sık görülmektedir. Bu çalışmada REM ilişkili OUAS hastalarında tedavi ( CPAP tedavisi, ağıziçi araç tedavisi, cerrahi) alan hastalarla tedavi almayan hastalarda gündüz aşırı uykululuğu, anksiyete-depresyon ve dispne arasındaki ilişkiyi karşılaştırmayı amaçladık.

**GEREÇ-YÖNTEM:** Çalışmaya İnönü Üniversitesi Turgut Özal Tıp Merkezi ve Malatya Eğitim ve Araştırma Hastanesi'nde REM ilişkili OSAS (AHİ>5, non REM AHİ<5, REM AHİ / non REM AHİ ≥2) tanısı alan 52 hasta dahil edildi. Uyku etkinliği %70'in altında olan hastalar ve uyku üzerine etkisi olduğu bilinen ilaçları kullanan hastalar çalışma dışı bırakıldı. Hastalara Epworth Uykululuk Skalası (EUS), Hastane Anksiyete-Depresyon Skalası (HADS) ve Bazal Dispne İndeksi (BDI: fonksiyonel bozukluk, yapılan işin kapasitesi, efor kapasitesi) testleri yapıldı.

**BULGULAR:** Hastaların demografik verileri K/E:24/28, yaş:49,6±10,75 idi. Vücut kitle indeksi 30,08±5,9 kg/m2 olarak saptandı. Hastaların 48 (%94,2) 'i hafif derecede OUAS, 3 (%5,8)'ü orta derecede OUAS'dı. Hastalardan 7 (13,5)'si aktif sigara kullanırken 38 (%73,1)'i hiç sigara kullanmamış, 7 (%13,5)'si sigarayı bırakmıştı. Hastaların 20 (%38,5)'sinde OUAS dışında bir patoloji yoktu. Hastalarda OUAS 'a ek olarak, %15,4 kardiyovasküler, %1,9 endokrin, %21,1 obstrüktif akciğer patolojisi vardı. Hastaların %23'ünde iki veya daha fazla sistemik hastalık vardı. Hastalardan 38 (%73,1)'i tedavi almayı reddederken, 14 (%26,9)'üne tedavi verildi. Bunlardan 7 hastaya CPAP, 1 hastaya ağıziçi araç tedavisi verildi. 7 hastaya da KBB tarafından cerrahi (tonsillektomi, septoplasti vs) yapıldı.

**SONUÇ**: EUS tedavi alanlarda almayanlara oranla (8,07±5,07; 11,3±3,28; p<0.000) anlamlı düşük saptandı. Anksiyete skalası tedavi alanlarda almayanlara oranla (4.25±1,25; 8,76±3,20; p<0.000 ) anlamlı düşük saptandı. Depresyon skalası tedavi alanlarda almayanlara oranla (3.92±1,43; 6,76±3,21; p<0.000) anlamlı düşük saptandı. BDI parametreleri Chi Square testi ile analiz edildi. Fonksiyonel bozukluk tedavi alanlarda almayanlara oranla anlamlı saptandı (p<0.001). Yapılan işin kapasitesi tedavi alanlarda anlamlı yüksek saptandı (p<0.039). Efor kapasitesi tedavi alanlarda anlamlı yüksek saptandı (p<0.005)

**TARTIŞMA:** Çalışmamızda tedavi alan REM ilişkili OUAS'lı hastalarda gündüz aşırı uykululuğunun düzeldiği, depresyon ve anksiyetenin azaldığı ve dispne parametrelerinin düzeldiği saptandı. OUAS 'ın tedavi edilmesiyle tromboemboli, osteoporoz, depresyon gibi komplikasyonların önüne geçilecektir ve hastaların yaşam kalitesi artacaktır. Bu nedenle hastalar tedavi konusunda teşvik edilmelidir.

**Anahtar Kelimeler:** BDI, HADS, REM bağımlı OSAS

Tablo-1

| Tedavi Şekli | Hasta Sayısı | % |
|---|---|---|
| CPAP | 6 | 12 |
| Ağız İçi Araç | 1 | 2 |
| Cerrahi | 7 | 14 |
| Tedavi Almayan | 38 | 73 |
| Toplam | 52 | 100 |

Tablo 1: Tedavi alan hastaların dağılımı

Tablo-2

| | EUS | HADS | |
|---|---|---|---|
| | | Anksiyete | Depresyon |
| **Tedavi Alan** | 8,07±5,07 | 4.25±1,25 | 3.92±1,43 |
| **Tedavi Almayan** | 11,3±3,28 | 8,76±3,20 | 6,76±3,21 |
| **P** | <0.000 | <0.000 | <0.000 |

Tablo 2: EUS, HADS parametrelerinin karşılaştırılması (Independent Sample T-Test)

Tablo-3

| BDI | | Grade 4 | Grade 3 | Grade 2 | Grade 1 | P |
|---|---|---|---|---|---|---|
| Fonksiyonel Bozukluk | Tedavi Alan | 8 | 4 | 1 | 1 | < 0,001 |
| | Tedavi Almayan | 6 | 17 | 12 | 3 | |
| Yapılan İşin Kapasitesi | Tedavi Alan | 7 | 5 | 1 | 1 | < 0,039 |
| | Tedavi Almayan | 8 | 15 | 11 | 4 | |
| Efor Kapasitesi | Tedavi Alan | 6 | 6 | 1 | 1 | < 0,005 |
| | Tedavi Almayan | 8 | 14 | 12 | 4 | |

Tablo 3: BDI parametrelerinin karşılaştırılması (Chi-Square Testi )

(Grade 4:Normal Grade 3:Hafif derecede dispne Grade 2:Orta derecede dispne Grade 1:Ağır derecede dispne)

# EP-388
# OBSTRÜKTİF UYKU APNESİ OLAN OLGULARIN UYKU KALİTESİ İLE YAŞAM KALİTESİ ARASİNDAKİ İLİŞKİ

Nur Selin Of[1], Rengin Demir[2], Ersan Atahan[3]

[1]İstanbul Üniversitesi, Cerrahpaşa Tıp Fakültesi, Fiziksel Tıp ve Rehabilitasyon Ana Bilim Dalı, İstanbul
[2]İstanbul Üniversitesi, Kardiyoloji Enstitüsü, İstanbul
[3]İstanbul Üniversitesi, Cerrahpaşa Tıp Fakültesi, Göğüs Hastalıkları Ana Bilim Dalı, İstanbul

**AMAÇ:** Obstruktif Uyku Apne Sendromlu (OSAS) olguların gündüz uykululuk halini belirlemek ve uyku kalitesi ile yaşam kalitesi arasındaki ilişkinin değerlendirilmesidir.

**GEREÇ-YÖNTEM:** Çalışmaya obstrüktif uyku apne sendromu (OSAS) tanılı 18 birey alındı. Olguların uyku kalitesini değerlendirmek için Pittsburg Uyku Kalitesi İndeksi (PUKİ), yaşam kalitesini değerlendirmek için Kısa Form-36 Sağlık Anketi (SF-36) ölçekleri kullanıldı. Olguların gündüz uykululuk hali ise Epworth Uykululuk Ölçeği ile değerlendirildi.

**BULGULAR:** Olguların yaş ortalaması 58.6±8.9 idi ( 11 erkek, 7 kadın). Olguların 11 tanesi (%61,1) ağır OSAS, 7 'si (%38,8) orta dereceli OSAS tanılı idi. 13 olgu gündüz aşırı uykululuk halinden yakınmakta idi. Gündüz uykululuk hali olan ve olmayan olgular yaşam kalitesi açısından karşılaştırıldığında SF -36 yaşam kalitesi anketi alt parametre skorlarından emosyonel rol skoru, vitalite, sosyal fonksiyon, mental fonksiyon, fiziksel fonksiyon ($p<0,05$) açısından iki grup arasında anlamlı farklılık saptandı. PUKİ toplam skoruyla; SF-36 yaşam kalitesi anketi alt parametre skorlarından emosyonel rol skoru (r:-0,39; p:0,04) ve vitalite (r:-0,46; p:0,04) arasında anlamlı korelasyon olduğu görüldü.

**SONUÇ: OSAS;** uyku bölünmeleri nedeni ile uyku kalitesi etkilenecek ve gündüz uykululuk haline neden olacaktır. Bu uyku bozuklukları da yaşam kalitesinde bozulma ile sonuçlanabilir.

**Anahtar Kelimeler**: Obstruktif Uyku Apne Sendromu, Gündüz uykululuk hali, Uyku kalitesi, Yaşam kalitesi

## EP-389
## GENEL ANESTEZİ SONRASI GELİŞEN NEGATİF BASINÇLI PULMONER ÖDEM TABLOSU

Nafiye Yılmaz, Eda Akgüney, Bilge Donkar

Atatürk Üniversitesi, Göğüs Hastalıkları Ana Bilim Dalı, Erzurum

**GİRİŞ:** Farklı cerrahi işlemler için genel anestezi uygulanan hastalarda endotrakeal entübasyondan sonra gelişen negatif basınçlı pulmoner ödem nadir ancak potansiyel olarak ciddi bir komplikasyondur.

**GEREÇ-YÖNTEM:** 27 yaşında ürolojik bir operasyon nedeniyle genel anestezi alan hastanın extübasyon güçlüğü ve extübasyondan sonra saatler içerisinde gelişen solunum sıkıntısı gelişmesini tartışmayı planladık.

**BULGULAR:** İnfertilite nedeniyle tetkik edilen ve genel anestezi altında MESA (Microsurgical Epididymal Sperm Aspiration) operasyonu yapılan hasta postoperative dönemde oksijen satürasyon düşüklüğü nedeniyle extübasyonu geç yapılabilmiş. Hasta 27 yaşında ve daha önceden bilinen bir sistemik hastalığı yok. Operasyon esnası ve sonrasında herhangi bir kan ürünü transfüzyon öyküsü yok. Hastada operasyon sonrası servise alındıktan sonra 1-2 saat içerisinde tekrar solunum sıkıntısı olması üzerine tarafımızca değerlendirildi. PO2/FiO2:247, solunum sayısı: 28 olan ve akciğer grafisinde bilateral parahiler alandan başlayıp perifere doğru uzanan dansite artışı olması üzerine hasta göğüs hastalıkları yoğun bakım ünitesine devir alındı. Çekilen toraks BT'de her iki akciğer alanlarında üst orta zonlarda daha belirgin olmak üzere yaygın alveolar konsolidasyon,ARDS? olarak yorumlandı. Ekokardiyografisi normal olan ve herhangi bir enfeksiyon kliniği olmayan hasta negatif basınçlı pulmoner ödem olarak değerlendirdi. Hastaya NIMV EPAP:12, PSV: 14, FiO2:40 'tan başlandı. Hastaya 80 mg metilprednizolon tedavisi başlandı. Takiplerinde solunum sıkıntısı ve hipoksemisi geriledi. Taburculuk öncesi kontrol akciğer grafisinde tama yakın düzelme saptandı.

**SONUÇ VE TARTIŞMA:** Negative basınç pulmoner ödem genel anestezi alan çeşitli nedenlerle cerrahi operasyon geçiren hastaların %0.1 'inde görülür. Solunum hareketi sırasında glottis kapanması ve laringospazm ile ilişkili yüksek negatif basınçların oluşması ve bu mekanizmanın pulmoner ödem ve alveolar hemorajiye neden olmasından kaynaklanır.

**Anahtar Kelimeler:** genel anestezi, entübasyon, negatif basınçlı pulmoner ödem

Postoperatif toraks BT görüntüsü

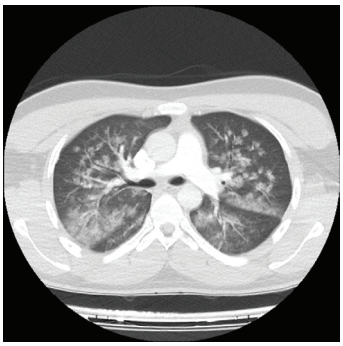

Tedavi sonrası PA grafi görüntüsü

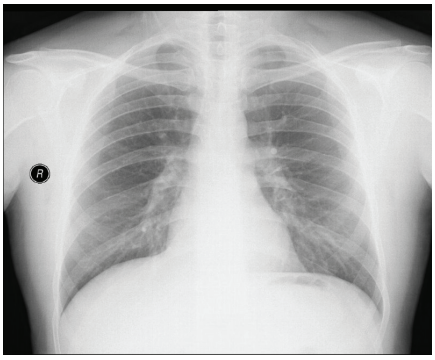

# EP-390
# YOĞUN BAKIMDA UVULA ÖDEMİ TAKİBİ

Aysun Tüzün Karahan, Serkan Türkili, Aydın Karahan

Mersin Şehir Hastanesi, Cerrahi Yoğun Bakım, Mersin

45 yaşında erkek hasta solunum sıkıntısı yutma güçlüğüyle acile başvuruyor. Öncesinde burnuna değişik bir bitki suyu çekme öyküsü ? mevcut ( cırtatan ?).Enfeksiyon ve bunun dışında şüpheli gıda bitki öyküsü yoktu. 3 gün önce parol içmiş daha öncede içiyormuş. Hasta acil serviste dermatoloji ve KBB tarafından değerlendirildi.Gözde dudakta şişlik ve ürtiker plağı öyküsü yoktu.Epiglot ve diğer larengeal dokular doğal vokal kord hareketleri doğal solunum sıkntısı + stridor yoktu.( 3 defa 0.5 mg adrenalin + hidrasyon + ventolin nebül 170 mg prednol ıv O2 2 lt /dk tedavisi avil ampül IV yapılan mudahaleye ragmen şikayetinde ve bulgularında gerileme olmamış.. WBC:11.45 neut:7.18 dışında anormal bulgu yoktu. Acı kavun ile temas sonrası anjioödem tablosu gelişen solunum sıkıntısı olup pasajı kapalı olan hasta intoksikasyon kabul edilip yoğun bakım önerilmiş.Hasta Üniversite Hastanesinde yer olmadığı için Cerrahi yoğun Bakım kliniğimize kabul edildi.Hasta anti ödem ve destek tedavisi sonrası ödemini gerilemesi üzerine KBB poliklinik kontrolü ile taburcu edildi. Ecballium elaterium ile ilgili olgu sunumu şeklindeki literatür kaynakları,gelişen reaksiyonun bitkisel toksine karşı alerjik bir durum olduğunu işaret etmektedir.Ecballium elaterium, içeriğindeki aktif madde elaterin aracılığıyla etki gösteren güçlü purgatif ajanı içeren bir bitkidir. Elaterin, muköz membranlarda su geçirgenliğinde yaptığı değişiklikler nedeniyle akciğer ödemi ve asit tedavisinde kullanılmıştır. Bitki bu nedenle,Akdeniz toplumlarında sinüzitin semptomatik tedavisinde tercih edilen bir "halk ilacı"dır. Yıllarca güvenle kullanılmış olmasına rağmen, allerjiye yatkın kişilerde hayatı tehdit eden dil, dudak ve uvular ödeme yol açabilir. Olgumuzda öncesine ait bilinen allerji öyküsü olmamasına karşın, belirgin uvula ödemi gelişmiş ve bu da yutma güçlüğüne yol açmıştır.Ecballium elaterium ile ilgili olgu sunumu şeklindeki literatür kaynakları,gelişen reaksiyonun bitkisel toksine karşı alerjik bir durum olduğunu işaret etmektedir. Bu vakalarda uvular ödem, dil ödemi gibi lokal sayılabilecek komplikasyonlarla birlikte, izole periorbital ödem gibi daha uzak dokulardaki immün reaksiyonlara rastlamak da mümkündür.Kronik sinüzit tedavisi nedeniyle ecballium elaterium meyvesini kullanan bir olguda lokal nekrotik reaksiyon geliştiğini öne süren bir yayın da mevcuttur. Ecballium elaterium'un lokal toksik etkilerinin incelenmesi için daha geniş sayıda olguların bulunduğu çalışmalara ihtiyaç vardır. Solunum sıkıntısı ve yutma güçlüğü ile acil servise başvuran hastalarda,alerjik doku reaksiyonlarına neden olabilecek lokal bitkisel ajanların kullanımı sorgulanmalı ve oral mukozaların muayenesi dikkatle yapılmalıdır.

**Anahtar Kelimeler:** alerji,ödem, uvula

CIRTATAN OTU

# EP-391
# YOĞUN BAKIMDA TERMİNAL DÖNEM MALİGN HASTA BAKIMI, NEREYE KADAR?

Mehtap Pehlivanlar Küçük, Davut Aydın, Fatma Ülger

Ondokuz Mayıs Üniversitesi Tıp Fakültesi, Anesteziyoloji ve Reanimasyon Bilim Dalı, Yoğun Bakım Bilim Dalı, Samsun

**GİRİŞ:** Yoğun bakım ünitelerinde terminal dönem malign hasta bakımı ve müdahaleleri hasta, hasta yakını ve hekim bazında tartışılmaya devam etmektedir.

**OLGU:** Elli sekiz yaşında erkek hasta yaklaşık bir yıl önce akciğer adenokarsinomu tanısı ile 6 kür kemoterapi ve 1 ay kadar toraksa radyoterapi almış. Radyoterapi sonrası yutkunmada güçlük şikayeti ile endoskopi yapılarak ösefagus 25. cm'inde endoskopun geçişini engelleyen striktüre bağlı darlık saptanması üzerine üç defa balon dilatasyon uygulanmış. Takibinde yutma güçlüğü tekrarlayan hastaya darlık olan bölgenin proximalinden başlayan 120 x20 mm ösefageal kaplı stent takılmış (Şekil-1). Nefes darlığı, ösefagus kaynaklı kanama, oral alım güçlüğü nedeni ile hasta yeniden cerrahiye alınarak stenti çıkarılmış, cerrahi sırasında masif kanama, ösefagus yaralanması gelişen hastaya yoğun kan transfüzyonu ve kardiyak arrest sonrası kardiyopulmoner resüsitasyon uygulanmış. Sonrasında hasta postoperatif entübe halde yoğun bakım ünitemize devralındı. Yoğun inotrop tedavisi altında tekrarlayan yatak başı endoskopiler uygulandı, sengstaken blakemore tüpü konularak kanaması kontrol altına alınmaya çalışıldı, bu arada akciğer grafisinde mediastinal kanama ile uyumlu bilateral apikal opasite izlendi (Şekil-2). Yatışı boyunca sık kanama atakları nedeni ile 25 ünite eritrosit, 17 ünite taze donmuş plazma, ve trombosit replasmanları uygulandı. Geniş spektrumlu antibiyoterapiler tedavileri uygulandı. Hasta 20 gün yoğun bakım ünitemizde takip edildikten sonra sepsis gelişmesi ve sonrasında kardiyak arrest ile ex oldu.

**TARTIŞMA:** Kanserli terminal hastaların yoğun bakım ünitesine (YB) başvurması gerekip gerekmediğini ve müdahaleci muayene veya tedavilerin yapılıp yapılmadığı konusuna giderek daha fazla ilgi duyulmaktadır. Özellikle yaşamın son ayında kemoterapi alma, 1'den fazla hastaneye yatış, 14 günden fazla hastanede kalma, YB'ye kabul "agresif bakım" olarak kabul edilmektedir. Kanserli hastalar ve ailelerinin tedaviye istekli olmaları yanı sıra, palyatif bakımın potansiyel faydalarından çoğunlukla haberdar değillerdir. Hasta, aileler ve klinisyenlerin YB tedavileri hakkında gerçek dışı beklentileri aşırı ve yanıt alınması muhtemel olmayan tedavi uygulamalarını doğurmaktadır. Olgunun sunulma amacı; terminal dönem kanser vakalarında çoklu destek tedavilerinin,ileri invaziv girişimlerin, bazen hekim bazen hasta yakını müdahaleleri ile uygulanmak durumunda kalınması ancak bunların hasta sonlanımını sıklıkla ki değiştirmediği gerçeğini vurgulamaktır.

**SONUÇ:** Ülkemizde YB ünitelerinde terminal dönem malign hastalarda tedavi kaynaklarının kullanımı, mekanik ventilasyon yaklaşımları, bakım ve tedavi hedefi çerçevelerinin belirlenmesi hususunda gerekli çalışma ve girişimlerin yapılmasına dikkat çekilmesi gerekmektedir.

**Anahtar Kelimeler:** Akciğer Ca, Özafagus Stent, Terminal Dönem, Yoğun Bakım

Şekil 1

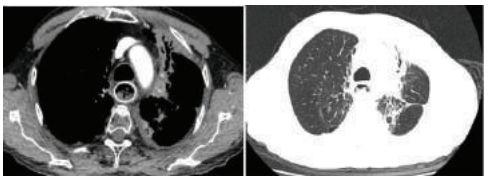

Trakeal stent uygulaması, ösefageal obstrüksiyon

Şekil 2

Mediastinal kanama ile uyumlu bilateral apikal opasite

# EP-392
# NEGATİF BASINÇLI PULMONER ÖDEM; BİR OLGU NEDENİ İLE

Ahmet Oğuzhan Küçük[1], Mehtap Pehlivanlar Küçük[2]

[1]Gazi Devlet Hastanesi, Anesteziyoloji ve Reanimasyon Kliniği, Samsun
[2]Ondokuz Mayıs Universitesi Tıp Fakültesi, Anesteziyoloji ve Reanimasyon Anabilim Dalı, Yoğun Bakım Bilim Dalı, Samsun

**GİRİŞ:** Negatif basınçlı pulmoner ödem (NBPÖ), ekstübasyon sonrası üst hava yolu obstrüksiyonuna sekonder gelişen bir komplikasyondur. Klinik uygulamalarda sıklıkla genel anestezi uygulamasından sonra ekstübasyonun erken döneminde, hipoksi ile karşımıza gelebilir.

**OLGU:** 19 yaşında erkek miringoplasti cerrahisi öncesi preop değerlendirildi.Komorbid hastalığı olmayan hastanın cerrahi öncesi vital bulguları stabil, fizik muayene buğuları normal ve periferik saturasyonu parmak ucu prob ile %99 olarak değerlendirildi.Genel anestezi altında bir saatte cerrahisi tamamlanan hasta extübe edilerek takibe alındı. Extübasyon sonrası akut hipoksik solunum yetmezliği gelişen hastanın kan gazında pH:7.28, pO2:66.6, pCo2:52.4, HCO3:24.9, sO2:91.3 olarak saptandı. Hasta göğüs hastalıkları konsültasyonu istenerek yoğun bakım ünitesine devralındı. Takipneik solunumu devam eden hastaya iv steroid (1mg-kg), diüretik (20mg) tedavi ve rezervuarlı maske ile O2 tedavisi uygulandı. Preoperatif çekilen PAAC grafisi normal olan hastanın postoperatif dönemde çekilen antero-posterior akciğer grafisinde sağ akciğer orta zon ağırlıklı olmak üzere bilateral interstisyel ödem ile uyumlu infiltrasyonlar mevcuttu (Şekil-1). Tedaviler sonrasında klinik olarak düzelen hastanın PAAC grafisinde infiltrasyonlar 12 saat gibi kısa bir sürede regrese olmuş (Şekil-2) ve kan gazı da normale dönmüştü.Olgu özellikle extübasyon sonrası görülebilen üst solunum yolu obstrüksyonu nedenli negatif basınçlı akciğer ödemi tablosuna dikkat çekmek amaçlı sunulmuştur.

**TARTIŞMA:** Tıkalı üst havayoluna karşı zorlu inspirasyon sonrası gelişen ve hayatı tehdit edebilen bir durum olarak tanımlanan NBPÖ'in görülme sıklıgı %0.094 oranında bildirilmiştir. Olgumuzda olduğu gibi en sık nedeni laringospazmdır. NBPÖ belirgin negatif intratorasik basınç gelisimine cevap olarak pulmoner interstisyum içine sıvı geçişinin meydana geldigi nonkardiyojenik durum olarak tanımlanabilir. Katekolamin salınımı artarak sistemik vazokonstriksiyon oluşur. Bu da sol ventrikül fonksiyonlarında bozulmaya, sol ventrikül yetmezligine yol açabilir ve akut pulmoner ödem gelisimine direkt ve dolaylı olarak katkıda bulunabilir. Bu olgularda hızlı tanı ve tedavi ile klinik iyi seyirlidir. Belirgin klinik ve radyolojik iyilesme 12-24 saat ile karakterizedir. Literatürler %11-40 arasında yüksek morbidite ve mortalite bildirilmektedir. Tedavi, laringospazm safhasında %100 O2 solutulması, pozitif basıçlı invaziv ventilasyon, hafif vakalarda noninvaziv mekanik ventilasyon ile sağlanır. Diüretik kullanımı, hipervolemi düsünülen vakalar dısında önerilmemektedir. Olgmuzda erken tedavi uygulamaları ile reentübasyon gereksini olmaksızın düzelme sağlanmıştır.

**SONUÇ:** Geç tanı ve tedavi sonucu yüksek morbidite ve mortaliteye neden olabilen NBPÖ öncelikle bir öntanı olarak düşünülmelidir. Erken entübasyon ve yeterli arteriyel oksijenasyonun sağlanması hayat kurtarıcıdır.

Anahtar Kelimeler: Postoperatif Saturasyon Düşüklüğü, Negatif Basınçlı Pulmoner Ödem, Yoğun Bakım

Şekil 1

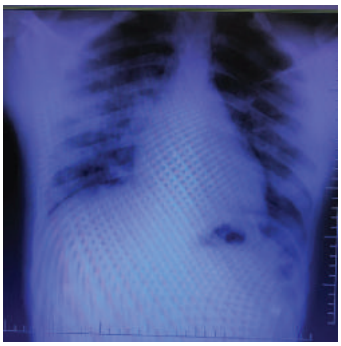

Postoperatif antero-posterior akciğer grafisi

Şekil 2

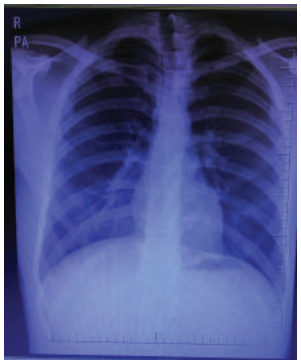


Yoğun bakım yatışından 12 saat sonra PAAC grafisi

# EP-393
# YOĞUN BAKIM ÜNİTESİNDE TANI KONULAN KONJENİTAL ANOMALİ: SOL SÜPERİOR VENA KAVA

Hatice Kutbay Özçelik, Buket Çalışkaner Öztürk, Özkan Devran, Ayşe Filiz Koşar

Yedikule Göğüs Hastalıkları ve Göğüs Cerrahisi Eğitim ve Araştırma Hastanesi, İstanbul

Santral venöz kateter uygulaması özellikle yoğun bakım ünitelerinde santral venöz basıncın izlenmesi, sıvı ve vasopressör gibi ilaçların uygulanması için sık kullanılan bir yöntemdir. Uygulama kolaylılığı nedeniyle ensık tercih edilen yollardan biri de sağ subklavian vendir. Sol süperior vena cava nadir, fakat en yaygın torasik venöz anomalidir. Genel popülasyonda insidensi %0.3-0.5'dir. Çoğu vakada koroner sinüs venleri yoluyla kan sağ atriuma drene olur. Genellikle asemptomatiktir. Solunum yoğun bakım ünitemize sekel tüberküloz, diyabet, KOAH, tip 2 solunum yetmezliği tanısı ile entübe olarak acil servisten kabul edilen hastanın yatışının 2. gününde hipotansif olması nedeniyle hemodinamik takip ve sıvı uygulaması amacıyla sağ subklavian vene kateter yerleştirildi. Sonrasında çekilen PA akciğer grafisinde kateterin sola yöneldiği ve kateter ucunun sol atrium üzerinde sonlandığı görüldü. Kateterden kan gelmesine rağmen komplikasyon açısından kullanılmamasına karar verildi. Hastanın 2015 yılında çekilen Toraks BT'si tekrar incelendiğinde süperior vena cavanın sol yerleşimli olduğu görüldü. Olması gerekenden farklı yerleşimli kateterle karşılaşıldığında konjenital anomalilerin akılda bulundurulması açısından bu olguyu sunmayı uygun bulduk.

**Anahtar Kelimeler:** Subklavian kateter, sol süperior vena cava, yoğun bakım

Resim 1

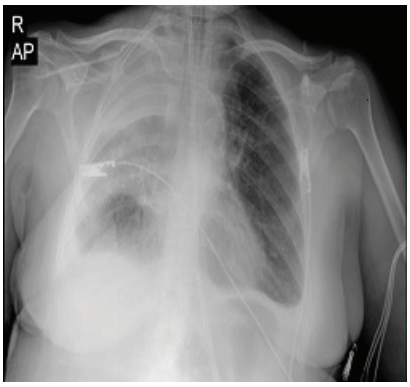


Resim 2

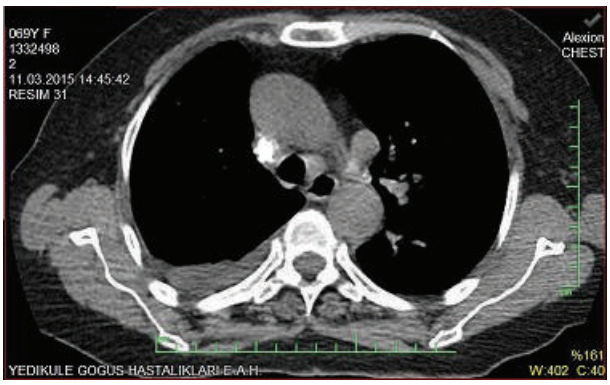

# EP-394
# ÜÇÜNCÜ BASAMAK YOĞUN BAKIM ÜNİTESİNDE YATAN HASTALARDA OBEZİTENİN GÖRÜLME SIKLIĞI VE PROGNOZA ETKİSİ

Esra Bahçivan, Pervin Korkmaz Ekren, Burcu Uysaler, Funda Elmas Uysal, Feza Bacakoğlu

Ege Üniversitesi, Göğüs Hastalıkları Ana Bilim Dalı, İzmir

Obez hastalarda ortaya çıkan anatomik ve fizyolojik değişiklikler, kritik hastalık yönetimini etkilemekle birlikte, prognoza etkisi tartışmalıdır.

Çalışmamızın amacı; 3. basamak solunumsal yoğun bakım ünitesi (YBÜ)'nde yatan hastalarda obezitenin sıklığını araştırmak, obezitenin mekanik ventilasyon (MV) ve YBÜ yatış süreleri ile morbidite ve mortaliteye etkisini ortaya koymaktır.

Çalışmamızda, 01.06.2016-30.06.2017 yılları arasında, YBÜ'ye yatırılan, 24 saatten uzun süre takip edilen ve vücud ağırlığı ölçülebilen hastalar prospektif olarak değerlendirilmiştir. Yatışta vücud ağırlıkları, boyları, bel ve boyun çevreleri ölçülmüş, vücud kitle indeks (VKİ)leri hesaplanmıştır. Hastalar VKİ'i ≥30 kg/m2 ise "obez" olarak kabul edilmişlerdir. Bel çevresi kadın için ≤80cm, erkek için ≤94cm ise "normal" ve boyun çevresi kadın için ≤37.5 cm, erkek için ≤41.5cm ise"normal" olarak değerlendirilmiştir.

Dahil edilen 88 olgunun (ortanca yaş:70.5 [62.2-81] yıl, %40.9'u kadın) en sık yatış nedeni %81.8 ile pnömoni ve APACHE II skoru 20 (17-24)'dir. Hastaların 37'sinin (%42) obez olduğu ve obezlerin %64.9'unun kadınlardan oluştuğu saptanmıştır ($p < 0.001$). Kadınların %100'ünün bel ve %85'inin boyun çevrelerinin geniş olduğu izlenmiştir. Erkeklerde ise bu oranlar sırasıyla %57 ve %26'dır (bel ve boyun çevresi için, $p<0.001$). Vücut kitle indeksi, bel ve boyun çevresi açısından yapılan gruplamalar arasında; uygulanan solunum yetmezliği tedavisi, 28 günlük ventilatörsüz gün sayısı, takipler sırasında dekübit ve ventilatör ile ilişkili pnömoni gelişme sıklığı, 28 günlük mortalite, yoğun bakım ve hastane yatış süreleri açısından fark görülmemiştir.

Sonuç olarak bu çalışmada; yoğun bakıma yatırılan hastalarda obezitenin mortalite ve morbiditeyi etkilemediği saptanmış, daha büyük hasta serisi olan çalışmalara ihtiyaç olduğu düşünülmüştür.

**Anahtar Kelimeler:** obezite, yoğun bakım, beden-kitle indeksi

tablo 1

| Tablo 1 Hastaların demografik ve klinik özellikleri (n=88) | |
|---|---|
| Yaş (yıl), *median [p25-p75]* | 70.5 [62.2 - 81] |
| Cinsiyet (kadın), *n (%)* | 36 (40.9) |
| Komorbid hastalıklar, *n (%)* | |
| Malignite | 18 (20.4) |
| Hipertansiyon | 17 (19.3) |
| Koroner arter hastalığı | 17 (19.3) |
| Diyabetes mellitus | 10 (11.3) |
| APACHE II skoru, *median [p25-p75]* | 20 [17 - 24 ] |
| $PaO_2/FiO_2$ (ortalama±SD) | 205 [114 - 294] |
| Yatış tanıları, *n (%)* | |
| Pnömoni | 72 (81.8) |
| KOAH | 35 (39.7) |
| Boy (cm), *median [p25-p75]* | 165 [156 - 172] |
| Ağırlık (kg), *median [p25-p75]* | 75 [68 - 90] |
| VKİ (≥30 kg/m²), *n (%)* | 37 (42.0) |
| Kadın | 24 (27.2) |
| Erkek | 13 (14.7) |
| Boyun çevresi (patolojik olanlar), *n (%)* | 44 (50.0) |
| Kadın >37.5 cm | 30 (34.0) |
| Erkek >41.5 cm | 14 (15.9) |
| Bel çevresi (patolojik olanlar), *n (%)* | 65 (73.9) |
| Kadın >80 cm | 35 (39.7) |
| Erkek >94 cm | 30 (34.0) |

VKİ: Vücut Kitle İndeksi

Demografik özellikler

tablo 2

Tablo 2. Olguların Vücut kitle indeksi, bel ve boyun çevresine göre prognozları

| | Vücut kitle indeksi | | | Bel çevresi | | | Boyun çevresi | | |
|---|---|---|---|---|---|---|---|---|---|
| | <30 kg/m² n=51 | ≥30 kg/m² n=37 | p değeri | Normal n=22 | Patolojik n=65 | p değeri | Normal n=43 | Patolojik n=44 | p değeri |
| Kadın, *n (%)* | 12 (23.5) | 24 (64.8) | **<0.001** | 0 (0) | 35 (53.8) | **<0.001** | 5 (11.6) | 30 (68.1) | **<0.001** |
| Solunum yetmezliği tedavisinde İMV yapılanlar, *n (%)* | 44 (90) | 32 (86.5) | 0.73 | 21 (95.4) | 56 (86.1) | 0.44 | 39 (90.6) | 38 (86.3) | 0.73 |
| Re-entübasyon, *n (%)* | 4 (7.8) | 5 (13.5) | 0.48 | 2 (9) | 7 (10.7) | 1.0 | 4 (9.3) | 5 (11.3) | 1.0 |
| Trakeostomi, *n (%)* | 10 (19.6) | 8 (21.6) | 1.0 | 6 (27.2) | 12 (18.4) | 0.37 | 9 (20.9) | 9 (20.5) | 1.0 |
| VİP gelişimi, *n (%)* | 13 (25.5) | 7 (18.9) | 0.60 | 4 (18.1) | 16 (24.6) | 0.77 | 9 (20.9) | 11 (25) | 0.80 |
| Dekübit gelişimi, *n (%)* | 10 (19.6) | 8 (21.6) | 1.0 | 2 (9) | 16 (24.6) | 0.14 | 9 (20.9) | 9 (20.5) | 1.0 |
| Entübasyon süresi (gün)* | 6 [3 - 14] | 7 [4 - 15] | 0.61 | 6 [4 - 11] | 7 [4 - 15] | 0.73 | 5 [3 - 14] | 8 [5 - 15] | 0.18 |
| 28 günde mekanik ventilatörsüz gün sayısı* | 0 [0 - 19] | 0 [0- 20] | 0.74 | 0 [0 - 19] | 0 [0 - 20] | 0.68 | 0 [0 - 19] | 0 [0 - 20] | 0.99 |
| Yoğun bakım süresi (gün)* | 13 [7 - 29] | 13 [6 - 0] | 0.55 | 13 [10 - 22] | 13 [ 6 - 21] | 0.40 | 13 [7 - 18] | 13 [6 - 25] | 0.81 |
| Hastane süresi (gün)* | 14 [7 - 29] | 15 [6 - 22] | 0.37 | 18 [11 - 29] | 14 [7 - 26] | 0.13 | 15 [7 - 28] | 14 [6 - 26] | 0.65 |
| 28 günlük mortalite, *n (%)* | 23 (45.1) | 18 (48.6) | 0.83 | 10 (45.4) | 30 (46.1) | 1.0 | 19 (44.1) | 21 (47.7) | 0.83 |
| Mortalite, *n (%)* | 29 (56.9) | 20 (54.1) | 0.83 | 11 (50) | 37 (56.9) | 0.62 | 22 (52.1) | 26 (59.1) | 0.52 |

**: median [p25-p75], İMV: İnvazif Mekanik Ventilasyon, VİP: Ventilatör ile İlişkili Pnömoni*

Olguların vücut kitle indeksine göre prognozu

grafik

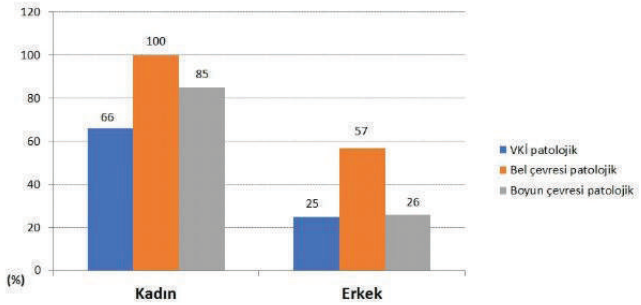


**Grafik 1. Cinsiyete göre vücut kitle indeksi, bel ve boyun çevresi patolojik olguların yüzdesi**

Cinsihyete göre vücut kitle indeksi, bel, boyun çevresi

# EP-395
# YENİ TANI KONMUŞ ADENOKARSİNOMA HASTASINDA ANİ BAŞLANGIÇLI ERİŞKİN SOLUNUM SIKINTISI SENDROMU (ARDS)

Fatma Yıldırım[1], Şeyma Atılgan[2], Dilek Ersoy[3], Kerim Bora Yılmaz[4]

[1]Dışkapı Yıldırım Beyazıt Eğitim ve Araştırma Hastanesi, Genel Cerrahi Yoğun Bakım Ünitesi, Ankara, Türkiye
[2]Dışkapı Yıldırım Beyazıt Eğtim ve Araştırma Hastanesi, Aile Hekimliği Kliniği, Ankara, Türkiye
[3]Dışkapı Yıldırım Beyazıt Eğitim ve Araştırma Hastanesi, Acil Tıp Kliniği, Ankara, Türkiye
[4]Dışkapı Yıldırım Beyazıt Eğitim ve ARaştırma Hastanesi, Genel Cerrahi Kliniği, Ankara, Türkiye

Sepsis, yoğun bakım ünitelerinde hasta ölümlerinin ana nedenlerinden biridir. Sepsiste akciğerler etkinlenmeye en yatkın organdır ve hücresel düzensizlik ve sitokin fırtınası sonucu oluşan kapiller kaçak sonucu oluşan akut solunum sıkıntısı sendromu (ARDS) ile sepsis hastaları sıklıkla komplike olurlar. Burada yeni primeri bilinmeyen taşlı yüzük hücreli adenokarsinom tanısı almış bir hastada beklenmedik şekilde ortaya çıkan ARDS ve sepsis olgusu sunuldu. 56 yaşında bayan hastanın mide ağrısı nedeniyle başvurduğu dış merkezde çekilen Abdominal BT'de paraaortik, hepatogastrik alanda konglomere LAP'ları tespit edilmiş.Paraaortik lenf bezlerinden yapılan biyopsi taşlı yüzük hücreli adenokarsinom olarak gelmiş. Primeri araştırılmak üzere hastanemiz genel cerrahi kliniğine yatırılan hastanın gelişinde asiti ve plevral efüzyonu mevcuttu. Solunum sıkıntısı olan hastanın bakılan D-dimer 8770 ng/mL gelmesi üzerine pulmoner tromboemboli açısından Toraks BT anjiografi çekildi, emboli saptanmadı, bilateral minimal plevral efüzyon mevcuttu (Figür 1). Sol hemitorakstan boşaltıcı ve tanısal torasentez yapıldı. Eksüda vasfında sıvısı olan hastanın nefes darlığında ani artış oldu. Noninvasive mekanik ventilasyon başlandı. Yeni çekilen Toraks BT'de her iki akciğerde yeni ortaya çıkan üst lob ağırlıklı yaygın buzlu cam alanları ve konsolidasyon alanları tespit edildi (Figür 2). PaO2/FiO2:190 mmHg olan hasta elektif entübe edildi (13.06.2017). Kan, idrar ve ETA kültürleri alındı. Hastaneye yatışının henüz 48. Saatinde olması üzerine hastane kökenli enfeksiyonlar için Piperasilin-tazobactam ve levofloksasin tedavileri başlandı. Ateşi ve hipotansiyonu olmayan, bilinci açık, oryente-koopere olan sepsis kriterlerini karşılamayan hastamızda ARDS ayırıcı tanısı için akut miyokard enfarktüsü, vaskülopati, diffüz alveolar hemoraji, akut ilaç reaksiyonu, toplum kökenli hızlı seyreden pnömoni, viral pnömoni ve sepsis ayırıcı tanıları yapıldı. Bakılan troponin I:0.36 ng/Ml geldi, EKG değişikliği yoktu, yapılan EKO'da EF:%60 idi. ANA İFA ++ olan hastanın kliniği vaskülit ile uyumlu değildi, diffüz alveolar hemoraji için hemoptizisi ve Hg düşüsü yoktu. Acil FOB yapıldı, BAL alındı. Gönderilen PCP, CMV PCR negatifti. Hastanın gönderilen kan, idrar ve ETA kültürlerinde Escherichia coli üredi. Dış merkezde yapılan işlem dışında risk faktörü olmayan hastaya İmipenem tedavisi başlandı. ARDS protokolünde akciğer koruyucu ventilasyon ile hasta entübasyonunun 21. Gününde başarılı şekilde ekstübe edildi (Figür 3). Tüm ayırıcı tanıların yapıldığı bu olguda sepsise bağlı sekonder ARDS tanısı konuldu. Sepsise yönelik klinik bulgular tam olarak ortaya çıkmadan ARDS ile ortaya çıkması nedeniyle tartışmaya uygun gördük.

**Anahtar Kelimeler:** Akut solunum sıkıntısı sendromu, sepsis, E. coli

Figür 1

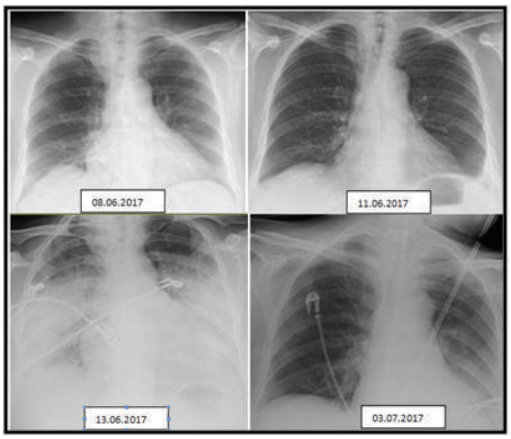


Hastanın akciğer grafileri, entübasyon günü bilateral yama tarzı konsolidasyon alanları mevcut (08.06.2017 yatış öncesi akciğer grafisi, 11.06.2017 yatış akciğer grafisi).

Figür 2

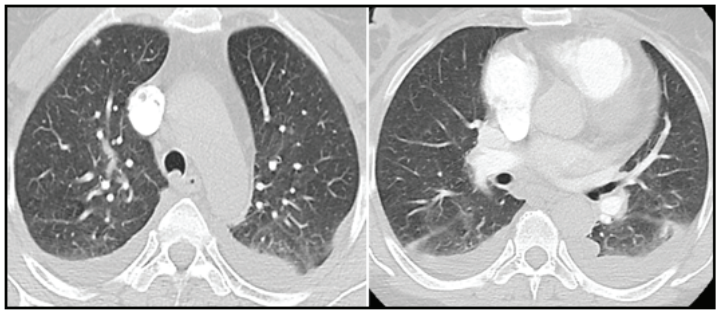

Hastaya çekilen ilk Toraks BT'de bilateral minimal plevral efüzyon gözükmekte.

Figür 3

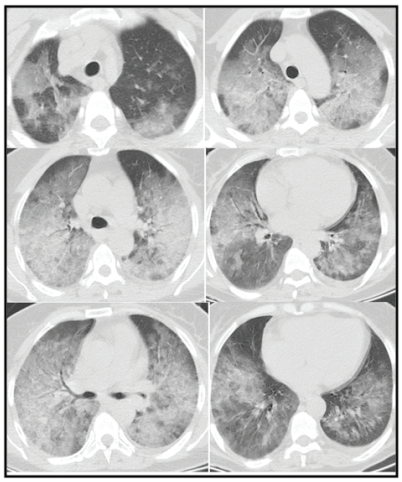

Torasentez sonrası solunum sıkıntısı artan hastaya çekilen Toraks BT görüntüleri

# EP-396
# ÖZEFAGUS CERRAHİSİ SONRASI NIVMV UYGULANAN HASTADA GELİŞEN ANOSTOMOZ KAÇAĞI YÖNETİMİ

Fulya Çiyiltepe, Ahmet Sarı, İnşa Gül Ekiz İşcalı, Tolga Terzi, Asu Özgültekin, Osman Ekinci

Haydarpaşa Numune EAH, Yoğun Bakım Ünitesi, İstanbul

**GİRİŞ:**Özofajektomi operasyonlarını takiben oluşan komplikasyonlar postoperatif mortalite, maliyetleri ve hayatta kalma sonucunu önemli ölçüde etkiler. Pulmoner komplikasyonlar ve anastomoz kaçakları hala en ciddi komplikasyonlar olup erken tanı ve uygun tedavi gereklidir.

**OLGU:** Özefagus tümörü nedeniyle opere edilen 55 yaşında kadın hasta postoperatif ilk hafta cerrahi servisinde gözlenmesi ardından gelişen solunum sıkıntısı nedeniyle tarafımıza konsülte edildi. Solunum sayısı 35, solunum sıkıntısı mevcut.Sağ toraksta göğüs tüpü drenajına ait 2 adet göğüs tüpü vardı. Bilateral solunum seslerinde azalma, satürasyonunda düşüklük ve PAAG de bibaziler atalektazik görünüm mevcuttu. Hasta yoğun bakım ünitesine alınarak düşük basınçlarda NIVMV uygulandı.Solunum sıkıntısı rahatlayan hastanın oral beslenmesi açıldı. Takiplerinin 5. gününde solunum sıkıntısı artan hastanın sağda ki göğüs tüpünden besin artığı gelmesi üzerine hastaya anostomoz kaçağı ön tanısıyla özefagus-mide-uedonum pasaj grafisi çekildi. Oral beslenmesi durdurularak total paranteral nutrisyona geçildi. Hastaya oral opaklı toraks ve abdomen BT çekildi. Hastaya oral yoldan metilen mavisi ile boyanmış su verildi ve suyun toraks tüpünden geldiği görüldü. Enteral beslenmenin sonlandırılması ardından solunumu rahatlayan hastaya NIVMV tekrarlanmadı. Göğüs cerrahisine danışılan hastaya cerrahi müdahale düşünülmedi sadece takip önerildi. Hemodinamisi stabil olan, solunum sıkıntısı gerileyen ve NIVMV ihtiyacı kalmayan hasta takibinin ardından genel cerrahi servisine nakil edildi.

**SONUÇ:** Üst GİS cerrahisi sonrası NIVMV uygulanması gerekliliği olan durumlarda düşük basınçlı modlar tercih edilmelidir.Her ne kadar düşük basınçlar kullanılsa bile anastomoz kaçaklarının oluşma riski göz önünde bulundurulmalıdır. Mümkün oldukça Özefagus cerrahisi sonrasında NIVMV kullanmaktan kaçınılmalıdır.

**Anahtar Kelimeler:** TÖF sonrası solunum yetmezliği, NIVMV uygulaması, Yoğun bakım

Figür 1: Toraks BT görünümü

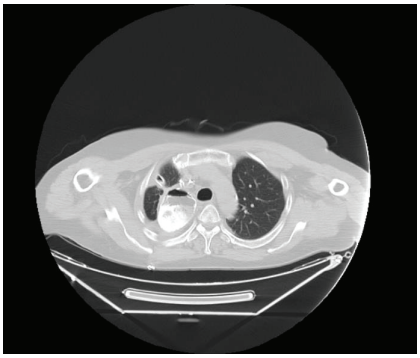

# EP-397
# YATAK BAŞI PERKÜTAN TRAKEOSTOMİ AÇILAN OLGUDA KOMPLİKASYON YÖNETİMİ

Ahmet Sarı, Fulya Çiyiltepe, Özgür Diyar Yavuz, İnşa Gül Ekiz İşcanlı, Asu Özgültekin, Osman Ekinci

Haydarpaşa Numune EAH, Yoğun Bakım Ünitesi, İstanbul

**GİRİŞ:** Perkütan trakeostomi(PT) sırasındaki hemodinamik ve respiratuar değişiklikler (satürasyon düşmesi, "end-tidal" karbondioksit konsantrasyonunda artış, kalp hızı, kan basıncı veya solunum sayısında değişiklikler) izlenmelidir. Trakeostomi sahasında aşırı kanama, hava yolunun tıkanması, hava yolu kontrolünün kaybı, hemoptizi, stomada infeksiyon rapor edilmelidir.PT ile ölüm nadirdir ve hava yolu kontrolünün kaybı, bronkospazm, aritmi veya innominat arter rüptürü nedeniyle görülebilmektedir[36].

**OLGU:** 78 yaşında, bilinen KOAH, KAH ve DM tanıları mevcut erkek hasta solunum sıkıntısı ile acile başvurusu ardından yoğun bakım yatış endikasyonu konularak yoğun bakıma kabul eildi.Hastanın bilinç durumunun konfüze ve ooksijen desteği ile SPO2 sinin 76 olması nedeniyle entübasyonu yapılarak MV desteğine alındı. PAAG de pnömoni ile uymlu görünüm olması nedeniyle toplum kaynaklı pnömoniye yönelik 2li antibiyoterapi başlandı.1. Haftanın sonunda weaning için uygun hale gelen hasta planlı olarak extube edildi ve KOAH öyküsünün de varlığı nedeniyle aralıklı NIV MV desteği altında takip edildi. Ancak sekresyon kontrolü sağlayamayan ve NIV altında kangazı parametreleri bozulan hasta 4. gününde yeniden invaziv MV desteğine alındı. Takiplerinde yaygın atalektazi alanları saptanan hastaya bronkoskopi yapılarak sekresyon uzaklaştırıldı ve atelektazik alnlarda kısmen açılma sağlandı. Uzamış entübasyon gerekliiği nedeniyle hastaya yatak başı perkütan trakeostomi açıldı.Basınç asist kontrol modda Mv desteğine devam edildi. Trakeostomi açılması sonrasında tedrici olarak saturasyonu düşen hastaya Acil akciğer grafisi istendi. Sol akciğerin total atalektazik olduğu izlendi.Hastaya acil bronkoskopi yapıldı. Sol üst lob ve alt lob ronş ağızlarının pıhtı ile total kapalı olduğu izlendi. Aspirasyonla pıhtılar temizlendi. Kontol grafisinde atalektazi alanlarının açılmış olduğu tespişt edildi.

**SONUÇ:** Ytak başı perkütan trakeostomi açılma işlemi yoğun bakım ünitelerinde sık başvurulan bir yöntemdir. İşlemin uygulanması esnasında çeşitli komlikasyonlar yaşanabilir. Bunlardan biri olan kanama ve buna bağlı oluşabilecek tıkaçlar akılda tutulmalı ve trakeostomi sonrası saturasyonu düşen havalanması azalan hastalarda hızla kciğer görüntülenmesi yapılmalıdır. Gerekliliğ halinde fiberoptik bronkoskopi kullanımı yoğun bakım şartlarında tanı ve tedavi açısından hayati öneme sahiptir.

**Anahtar Kelimeler:** Perkütan trakeostomi, atalektazi, yoğun bakım da bronkoskopi

Figür 1: sol total atalektazi akciğer grafisi görünümü

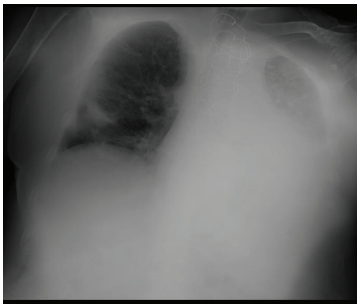

Figür 2: bronkoskopi sonrası akciğer grafisi görünümü

# EP-398
# ZOR WEANİNGİN NADİR BİR NEDENİ: AŞIRI DİNAMİK HAVAYOLU KOLLAPSI

Fatma Yıldırım[1], Mücahit Ünal[2], Harun Karabacak[2], Serdar Akpınar[3]

[1]Dışkapı Yıldırım Beyazıt Eğitim ve Araştırma Hastanesi, Göğüs Hastalıkları Kliniği, Genel Cerrahi Yoğun Bakım Ünitesi, Ankara, Türkiye
[2]Dışkapı Yıldırım Beyazıt Eğitim ve Araştırma Hastanesi, Genel Cerrahi Kliniği, Ankara, Türkiye
[3]Dışkapı Yıldırım Beyazıt Eğitim ve Araştırma Hastanesi, Göğüs Hastalıkları Kliniği, Dahiliye Yoğun Bakım Ünitesi, Ankara, Türkiye

Aşırı dinamik havayolu kollapsı (EDAC) ekshalasyonda santral havayolu çapının %50'den fazla azalması ile karakterize bir durumdur. EDAC genellikle asemptomatiktir ve insidental olarak Toraks BT ya da bronkoskopi sırasında ortaya çıkar. Semptomatik olduğu zaman altta yatan hastalıklar ile ayırtedilmesi zor olabilmektedir. Ciddi olduğu zaman tedaviye dirençli öksürük, nefes darlığı, solunum sekresyonlarının temizlenmesinde güçlük, pnömoni ya da solunum yetmezliğine sebep olabilir. EDAC ayrıca bu hastalar mekanik ventilatöre bağlandığında uzmış ya da zor weaninge sebep olabilir. Burada altta yatan kronik obstrüktif akciğer hastalığı (KOAH) olan bir hastada zor weaninge sebep olan ve FOB ile tanı konulan EDAC olgusu sunulmuştur. 72 yaşında erkek hasta dış merkezden devralındığında pnömoni ve KOAH alevlenme iki gündür mekanik ventilatörde idi. Öksürük, balgam miktarında artış ve son bir ayda 14 kilo kaybı (88 kg'den 75 kg'e) mevcuttu. Akciğer grafisinde sağ alt lobda konsolidasyon mevcuttu. Beyaz küre sayısı (WBC) 15,900/µL ve prokalsitonin 2,5 ng/mL (Normal: <0.05ng/mL). Kilo kaybı olması ve pürülan balgamı olması nedeniyle fiberoptik bronkoskopi yapıldı. Sağ akciğer alt lobda pürülan sekresyonla birlikte trakea alt yarısında, ana bronşlarda aşırı dinamik havayolu kollapsının olduğu gözlemlendi. Pnömonisinde düzelme, oksijen ihtiyacında azalma olan hastaya weaning başlandı. Basınç destekli modda weaning yapılan hasta, bu aşamayı başarı ile geçmesine rağmen T-tüp aşamasında hiperkapnisi gelişmesine rağmen (pH:7.43, PO2:82 mmHg PCO2:53 mmHg, HCO3:32.7 mEq/L, SpO2:%97) ekstübe edildi ve hemen noninvaziv mekanik ventilasyon (NİMV) başlandı. NİMV'ın 2. Saatinde PCO2 çok artan (pH:7.28 PO2:59.6 mmHg, PCO2:82.6 mmHg, HCO3:29.6 mEq/L, SPO2:%89) ve bilinci bulanıklaşan hasta elektif entübe edildi. Bronkoskopik görünümü nedeniyle EDAC tanısı konulan hastaya perkütan trakeostomi açıldı. EDAC, zorunlu ekspirasyon veya öksürme sırasında trakeanın sagital çapının %50'den daha fazla azalması olarak tanımlanır. Trakeanın posterior membranöz kısmının kıkırdak çöküşü olmaksızın lümene doğru aşırı bir şekilde çökmesi ile karakterizedir. EDAC, hafif nefes darlığı ya da öksürükten solunum yetmezliğine kadar değişen çeşitli semptomlar verebilir. Bronkoskopi ve dinamik radyolojik incelemeler dahil olmak üzere görüntüleme yöntemlerinde yapılan ilerlemeler EDAC'ın daha fazla tanınmasına olanak sağlamıştır. Olgumuzda bronkoskopi ile EDAC tanısı kondu.

**Anahtar Kelimeler:** Aşırı dinamik havayolu kollapsı, zor weaning, kronik obstrüktif akciğer hastalığı

# EP-399
# İLACA BAĞLI NONKARDİOJENİK PULMONER ÖDEM: OLGU SUNUMU

Eylem Yıldırım[1], Musa Uğur Mermerkaya[2], Mehmet Yalvaç[3], Şener Yıldırım[4], Bayram Metin[4], Yavuz Selim İntepe[1], Bülent Çiftçi[1]

[1]Bozok Üniversitesi Tıp Fakültesi, Göğüs Hastalıkları AD, Yozgat
[2]Bozok Üniversitesi Tıp Fakültesi, Ortopedi ve Travmatoloji AD, Yozgat
[3]Bozok Üniversitesi Tıp Fakültesi, Anestezi ve Reanimasyon AD, Yozgat
[4]Bozok Üniversitesi Tıp Fakültesi, Göğüs Cerrahisi AD, Yozgat

**GİRİŞ:** Nonkardiojenik pulmoner ödem (NKPÖ); ciddi hipoksemi ve akciğer radyografisinde bilateral alveoler infiltrasyonların varlığına rağmen akciğer ödeminin diğer etiyolojik faktörlerinden sol kalp yetmezliği ve sıvı yüklenmesi gibi durumların saptanmaması ile karakterizedir. Genel anestezi sonrasında gelişen akut solunum yetmezliği nedeniyle yoğun bakımda izlediğimiz hastamızı ilaç reaksiyonlarının akılda bulundurulması gerektiğini vurgulamak amacıyla sunduk.

**OLGU:** Sağ omuz Bankart lezyonuna yönelik artroskopi yapılması planlanan ve preoperatif değerlendirmesinde allerjik rinit dışında risk faktörü saptanmayan 26 yaşında erkek hastaya bupivakain ve aritmal ile brakial blokaj yapıldı. Genel anestezi indüksiyonu için propofol, rokuronyum, fentanyl ve aritmal verilerek entübe edildi. Cerrahi kesi öncesi ampisilin-sulbactam ve metoklopramid verildi. Peroperatif dönemde serum fizyolojik 1500 cc yanısıra genel anestezi idamesi için sevofluran ve N2O/O2 (50:50) karışımı yapıldı. Cerrahi bitiminde nöromuskuler blokajı döndürmek için neostigmin ve atropin uygulandı. Postoperatif gözlem amacıyla alındığı uyanma odasında tansiyon:120/60 mmHg, pulse oksimetre ile oksijen satürasyonu (SpO2):%90, kalp hızı:98 atım/dakika, solunum sayısı:14/dakika idi. Postoperatif otuzuncu dakikada nefes darlığı yakınması gelişen, tansiyon:106/75 mmHg, nabız:120 atım/dakika, solunum sayısı:24/dakika SpO2:%74 saptanan hasta yoğun bakıma alındı. Bilinç kaybı gözlenmeyen ve pembe köpüklü sıvı ekspektore etmeye başlayan hastanın fizik muayenesinde bilateral tüm akciğer alanlarında krepitan inspiratuvar raller oskülte edildi. Rezervuarlı maske ile 7 lt/dk oksijen inhalasyonunda alınan arteryel kan gazında pH:7.39, pCO2:28.5 mmHg, pO2:57.6 mmHg, HCO3:17 mmol/L satürasyon O2:%88.3 saptandı ve PaO2/FiO2:118.5 olarak hesaplandı. Çekilen akciğer radyografisinde akciğer ödemini düşündüren bilateral diffüz infiltrasyonlar izlendi. (Resim-1) Kardiyojenik ödem öntanısı ile yapılan elektrokardiyografi ve ekokardiyografide patoloji saptanmadı. Pulmoner tromboemboli öntanısı ile çekilen toraksın bilgisayarlı anjio tomografisinde emboli saptanmadı. Bilateral tüm loblarda alveoler infiltrasyonlar izlendi. (Resim-2) Hastaya bilinci açık olması nedeniyle noninvaziv mekanik ventilasyon (NIMV) ile PEEP: 5 cmH2O ve FiO2: %50 başlandı. Furosemid, prednizolon uygulandı. NIMV tedavisinin dördüncü saatinde akciğer radyografisinde kısmi regresyon gözlendi. Hastada nazal kanülle 4 lt/dk oksijen inhalasyonu alıyorken SpO2: %95 olarak ölçüldü. Prednizolon tedavisi devam edilen ve bir gün sonra oksijen inhalasyonu ihtiyacı kalmayan hasta servise alındı. Postoperatif 3. günde akciğer radyografisi normal olarak izlenen hasta taburcu edildi.

**SONUÇ:** Hastamıza uygulanan ilaçlardan neostigmin, propofol, lidokain ve fentanilin NKPÖ etiyolojisinde rol oynadığı bilinmektedir. İlaçlara yönelik tetkikler yapılmamakla beraber hastada öncelikle neostigmine bağlı NKPÖ düşünülmüştür.

**Anahtar Kelimeler:** ilaca bağlı nonkardiojenik pulmoner ödem, neostigmin, nonkardiojenik pulmoner ödem

Resim-1

Olgunun yoğun bakıma alınması sırasında çekilen akciğer radyografisinde akciğer ödemini düşündüren bilateral diffüz infiltrasyonlar

Resim-2

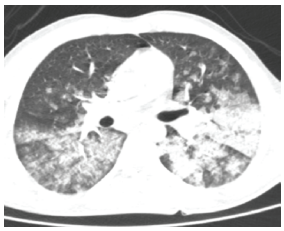

Toraks anjio BT'de bilateral alveoler infiltrasyonlar

# EP-400
# D VİTAMİNİ TOKSİSİTESİ İLE İLİŞKİLİ HİPERTANSİF PULMONER ÖDEM VE HİPERKALSEMİ: OLGU SUNUMU

Hüseyin Yıldız[1], Behiye Deniz Kosovalı[2], Mustafa Volkan Demir[1]

[1]Malatya Eğitim ve Araştırma Hastanesi, Dahiliye Kliniği, Malatya
[2]Malatya Eğitim ve Araştırma Hastanesi, Dahiliye Yoğun Bakım Ünitesi, Malatya

**GİRİŞ:** Günümüzde vitamin D eksikliği görülme sıklığı ve buna bağlı olarak vitamin D preparatlarının kullanımı giderek artmaktadır. Vitamin D yüksekliği nedeniyle oluşan hiperkalsemide vazokonstrüksiyona, aritmiye ve sol ventrikül disfonksiyonuna bağlı gelişen hipertansiyon ve buna bağlı olarak pulmoner ödem görülebilir. Bu olgu hipertansif pulmoner ödem vakasına yaklaşımı gözden geçirmek amacıyla sunuluyor.

**OLGU:** Seksen iki yaşında, kadın hasta acil servise bulantı, kusma, nefes darlığı ve yorgunluk şikayetleri ile başvuruyor. Özgeçmişinde romatoid artrit, kronik böbrek yetmezliği, osteoporozis ve hipertansiyon tanıları ile ilaç kullanmaktadır. Medikal tedavisinde düzensiz vitamin D 300.000 IU intramusküler (im) kullanımı ile birlikte, leflunomide 20 mg/gün, methothrexate 2,5 mg tablet haftada bir kez, gabapentin 600 mg/gün, amlodipine 10 mg/gün olduğu öğrenildi. Fizik muayenesinde, bilateral solunum sesleri bazallerde azalmış ve krepitan ral, kan basıncı 210/86 mmHg, kalp hızı, 113atım/dk, solunum sayısı 20 soluk/dk, 8 L/dk maske oksijenle SpO2 %80 diğer sistem muayeneleri doğaldı. Arteryal kan gazında (AKG) PaO2: 45 mmHg, SaO2: %70 idi. Akciğer grafisinde bilateral orta ve alt zonlarda nonhomojen opasite artışı izlendi. Laboratuvar bulgularında üre:88mg/dL, kreatinin: 2.25 mg/dL, düzeltilmiş kalsiyum (Ca) 12.4 mg/dL idi. Hipertansif pulmoner ödem ön tanısı ile hasta yoğun bakım ünitesine yatırılarak nitrogliserin infüzyonu ve furosemid tedavilerine ek olarak noninvaziv mekanik ventilatör ((NIMV) inspiratuar pozitif hava yolu basıncı (IPAP) 16cmH2O, ekspiratuar hava yolu basıncı (EPAP) 8 cmH2O) tedavisi de uygulandı. Hiperkalsemi etyolojisi araştırılırken hastanın düzensiz im D vitamini kullanım öyküsü nedeniyle bakılan vitamin D düzeyi 70.0ng/mL (normal: 10-44 ng/mL) bulundu. Tedaviye hidrasyon ve metilprednizolon 80 mg/gün dozunda eklendi. Hiperkalsemi nedeni vitamin D toksisitesine bağlandı. Tedavinin 3. gününde NIMV ihtiyacı kalmayan, akciğer grafisinde regresyon gözlenen AKG'da PaO2:75 mmHg, PaCO2: 40 mmHg, SaO%95, Ca:9.5 mg/dL olan hasta servise transfer edildi.

**SONUÇ:** Hipertansif pulmoner ödemin nadir nedenlerinden biri olan hiperkalsemi özellikle albumin düzeyi düşük hastalarda düzeltilmiş kalsiyum hesaplanarak tekrar değerlendirilmelidir. Hiperkalsemi etyolojisinde kontrolsüz D vitamini kullanımı özellikle yaşlı, osteoporozu olan hastalarda unutulmamalıdır. Ayrıca pulmoner ödemde NIMV mutlaka tedaviye eklenmesi vurgulanmak amacıyla bu olgu sunulmuştur.

**Anahtar Kelimeler:** Hipertansif Pulmoner Ödem, D vitamin toksisitesi, Hiperkalsemi, Noninvaziv Mekanik Ventilasyon

# EP-401
# İP İLE ASI NEDENİ İLE GELİŞEN ARDS OLGUSU

Elif Dursun, Zeynep Türe, Melike Demir

Dicle Üniversitesi, Göğüs Hastalıkları Ana Bilim Dalı, Diyarbakır

Akut respiratuar distres sendromu (ARDS); alveol ve epitelyum hücrelerinde zedelenme, akut enflamasyon ve proteinden zengin akciğer ödeminin neden olduğu akut solunum yetersizliğidir. ARDS sıklıkla toksik gazların inhalasyonu, diffüz pulmoner enfeksiyonlar, gastrik içeriğin aspirasyonu, sepsis, akciğer kontüzyonu gibi nedenlerle olabileceği gibi; daha nadir olarak suda boğulma ve asıya bağlı asfiksiyle ilişkili olarak da ortaya çıkabilmektedir. Ası sonrası ARDS gelişmesi mortalite ile yakından ilişkilidir. On dokuz yaşında bayan hasta iple intihar girişimi sonucu boğulayazma nedeniyle acil servise ailesi tarafından getirildi. İpe asılı kalındığı süre bilinmiyordu. Genel durumu kötü, bilinci stuporda, solunumu yüzeyseldi. Hasta solunum yetmezliği tanısıyla entübe edildi. Boğazında asıya bağlı ip izleri vardı. Glasgow koma skoru 7 idi. Bilgisayarlı göğüs tomografisinde her iki akciğerde akut sıkıntılı solunum sendromu ile uyumlu yaygın buzlu cam manzarası, kollabe ve konsolide alanlar izlendi (Resim1). Olgumuzda mekanik ventilatörle destek tedavisi ve steroid tedavisi uygulandı. İzlemlerde solunumu yeterli olan, hasta tedavinin beşinci günü mekanik ventilatörden ayrıldı (Resim 2). Hastanın bilinci açıldı. Ancak ara ara anlamsız konuşmaları ve istem dışı hareketleri olması nedeniyle nöroloji ve psikiyatri kliniklerince tetkik ve tedavisi düzenlenmesi için kliniğimizde halen yatmaktadır. Sonuç olarak bu olgu, asılmaya bağlı gelişen hipoksinin ARDS'ye yol açabildiğine ve tedavisinin de mekanik ventilatör ile olabileceğine dikkat çekmek için sunulmuştur.

**Anahtar Kelimeler:** ARDS, Asfiksi, Ası

Resim-1

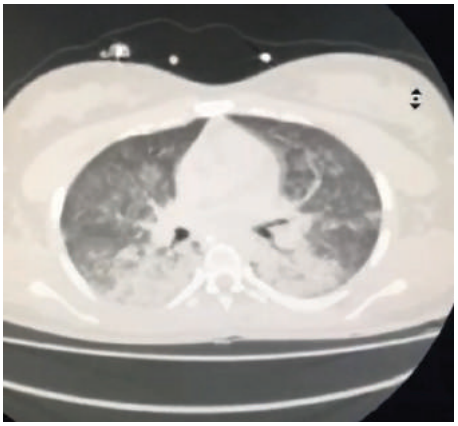

Resim-2

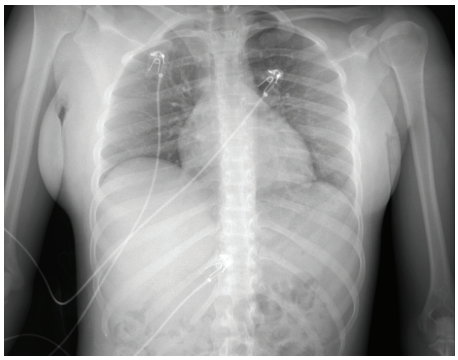

# EP-402
# ERCP SONRASI MORTAL SEYREDEN PNÖMOMEDİASTİNUM OLGUSU

Doğan Albayrak[1], Aytuna Kuzucuoğlu[2], Ahmet Orhan Sunar[1]

[1]Trakya Üniversitesi, Genel Cerrahi Ana Bilim Dalı, Edirne
[2]Balıkesir Devlet Hastanesi, Anesteziyoloji ve Reanimasyon, Balıkesir

61 yaşında kadın olgu 4 gündür devam eden karın ağrısı, kusma ve ishal yakınmaları ile başvurdu. Yapılan batın ultrasonografisinde safra yollarında dilatasyon saptanması üzerine olguya manyetik rezonans kolanjiopankreatografi (MRCP) çekildi. MRCP de koledok çapında genişleme ve distal uçta taş düşünülmesi üzerine olguya endoskopik retrograt kolanjiopankreotografi (ERCP) planlandı (Resim 1). ERCP uygulanan olguya sfinkterotomi ve stent uygulandı. İşlem sonunda satürasyonda ani düşme ve cilt altı amfizemi gelişmesi üzerine olguya acil tanısal laparotomi ile koledokoduodenal bileşkedeki perfore alana tamir ve kolesistektomi uygulandı. Postoperatif ekstübe olarak yoğun bakım ünitesine alınan olgunun kliniğinde düzelme olmaması, cilt altı amfizeminde artış olması üzerine postoperatif 2. günde entübe edilerek toraks ve batın bilgisayarlı tomografisi çekildi. Tomografide bilateral pnömotoraks, pnömomediastinum, bilateral hava bronkogramları içeren konsolidasyon alanları saptanırken batında safra yolları arasında, retroperitoneal bölgede ve batın içinde serbest hava imajları saptandı (Resim 2). Safra yollarındaki dilatasyonun gerilediği ve batın içi serbest sıvı bulunmadığı saptandı. Olguya mevcut tomografi bulguları ile ek cerrahi girişim düşünülmedi ve dissemine intravasküler koagulasyon tablosu gelişmesi üzerine taze donmuş plazma ve eritrosit süspansiyonu ile replasman tedavisi uygulandı. Postoperatif 3. günde idrar çıkışı olmayan, üre ve kreatinin değerlerinde artış olan olguya hemodiyaliz uygulanmaya başlandı. Dolaşım bozukluğu başlayan ve sistemik inflamatuar response sendromu tablosu gelişen olguya destek tedaviler uygulandı ancak olgu postperatif 5. günde exitus oldu.

**Anahtar Kelimeler:** ERCP, pnömomediastinum, komplikasyon, perforasyon

Resim 1

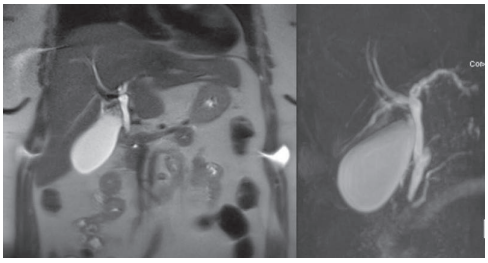

Olgunun ERCP öncesi MRCP görüntüsü

Resim 2

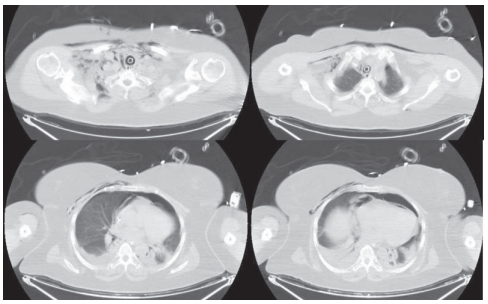

Postoperatif toraks BT görüntüsü

# EP-403
# ASPİRASYON PNÖMONİSİ NEDENİYLE YOĞUN BAKIM ÜNİTESİNE ALINAN OLGUDA ANTİBİYOTİĞE BAĞLI STEVENS JOHNSON SENDROMU

Mustafa Özgür Cırık, Gülşah Yurtseven, Azra Özanbarcı, Hilal Sazak, Mehtap Tunç, Ali Alagöz

S.B.Ü. Ankara Atatürk Göğüs Hastalıkları ve Göğüs Cerrahisi SUAM, Anesteziyoloji ve Reanimasyon Kliniği, Ankara

**GİRİŞ:** Stevens-Johnson Sendromu (SJS) akut başlangıçlı, genellikle kendini sınırlayan, vezikülo büllöz deri lezyonlarının yanı sıra en az iki mukozal alanın tutulduğu bir hastalıktır. SJS'li hastaların %50'sinin etyolojisinde antikonvülzanlar, nonsteroid antienflamatuar ilaçlar ve antibiyotiklerin sorumlu olduğu bildirilmiştir. SJS için belirlenmiş spesifik bir tedavi yöntemi yoktur. Erken tanı ve şüpheli ilaç ya da ilaçların hemen kesilmesi önemlidir.

**OLGU:** Aspirasyon pnömonisi ve solunum yetmezliği nedeniyle yoğun bakıma kabul edilip, nazal oksijen ile izlenen 78 yaşında kadın hastanın, el ayası, ayak tabanı, bacak, gövde ve yüzünde kızarıklık, dudak ve ağız içinde yara, gözlerinde kızarıklık mevcuttu. Fizik muayenede; konjuktivalarında hiperemi, yanak mukozası, damak, tonsiller üzerinde veziküler ve aftöz lezyonlar, dilde psödomembranlı stomatit, yanaklarda eritemli zeminde papüler lezyonlar, el ve ayakta eritem, boyunda erode alanlar gözlendi. Nikolsky bulgusu pozitifti. Öyküsünden aspirasyon pnömonisi sebebiyle intravenöz (iv) Piperasilin+Tazobaktam 3x4,5 gr başlandığı öğrenildi. Cilt ve mukoza bulguları ve dermatoloji konsültasyonu ile SJS tanısı kondu. Antibiyotik hemen kesilip pnömoni tedavisine devam etmek ve sekonder enfeksiyonlardan korumak için farklı grup bir antibiyotiğe (sulbaktam sodyum / sefoperazon sodyum) geçildi. 3 gün süreyle iv deksametazon 0,5 mg/kg/gün başlandı. Gastrointestinal yan etkileri azaltabilmek için ranitidin 3x50 mg/gün i.v. ilave edildi. Sıvı, elektrolit ve protein dengesi takibiyle beraber total parenteral nutrisyon ve iv vitamin desteği başlandı. Deri ve mukozaların topikal yara bakımı yapıldı. Üç günlük tedavi sonrasında cilt bulgularında ve aspirasyon pnömonisinde belirgin iyileşme sağlanınca yoğun bakımdan servise alındı.

**TARTIŞMA ve SONUÇ:** Genel mortalite oranı % 3-18 olan SJS' de destek tedavi dışında hastalığın ilerlemesini önlemek için sistemik kortikosteroid ya da immünsüpresan tedavilere başvurulmaktadır. Erken dönem ve kısa süreli kortikosteroid tedavisinin, hastalığın patogenezinde rol alan immünolojik olayları modifiye ettiği ve hastalığı kontrol altına almaya yardımcı olduğu düşünülmektedir. Bu sunumda SJS'lu olguda erken, kısa süreli ve yüksek dozda kullanılan kortikosteroidin etkinliği vurgulamak istedik.

**Anahtar Kelimeler:** antibiyotik allerjisi, aspirasyon pnömonisi, steven johnson sendromu,

Lezyonların görüntüsü

Lezyonların görüntüsü

# EP-404
# KEMOTERAPİYE BAĞLI GELİŞEN LARENKS ÖDEMLİ OLGUNUN YOĞUN BAKIMDA DEKSAMETAZON TEDAVİSİNE YÜZ GÜLDÜRÜCÜ YANITI

Mustafa Özgür Cırık, Azra Özanbarcı, Gülşah Yurtseven, Ebru Bilgin, Mehtap Tunç, Ali Alagöz, Hilal Sazak

S.B.Ü. Ankara Atatürk Göğüs Hastalıkları ve Göğüs Cerrahisi SUAM, Anesteziyoloji ve Reanimasyon Kliniği, Ankara

**GİRİŞ:** Larenks ödemi vokal kordlar, aritenoidler, epiglot ve subglottik bölgede meydana gelen enflamasyon sonucu mukozadaki şişmedir ve inspiratuar stridor ile kendini gösterebilir. Laringeal ödemin oluşmasına katkıda bulunan faktörler; büyük endotrakeal tüp, laringoskopi ve/veya entübasyondan kaynaklanan travma, entübasyon ve cerrahi süresince aşırı manipülasyon, ilaç alerjik reaksiyonları ve geçirilmekte/geçirilmiş olan üst solunum yolu enfeksiyonudur.

**OLGU:** 72 yaşında, akciğer adeno karsinom (Ca) tanılı erkek hasta yoğun bakım ünitemize larengeal ödeme bağlı solunum yetmezliği nedeniyle entübe edilmiş olarak alındı. Dinlemekle her iki hemitoraks orta-alt zonlarda solunum sesleri hafif kaba idi. Laboratuvar testleri normal sınırlarda olup, direkt akciğer grafisinde bir infiltrasyona rastlanmadı. Hastanın öyküsünde 6 ay önce tanı almış akciğer adeno Ca ve 6 kür intravenöz Paclitaxel+ Carboplatin kemoterapi kullanımı mevcuttu. Kemoterapiye sekonder aşırı duyarlılık reaksiyonuna bağlı stridor, larengeal ödem sebebiyle, daha önce kulak-burun-boğaz uzmanı tarafından 1 mg/kg iv metilprednizolon önerilen hasta,10 günlük tedavisi sonrasında planlı olarak elektif şartlarda ekstübe edildi. Fakat hastanın stridorunda bir düzelme olmadığı gözlenerek, mevcut larengeal ödemin düzelmediği düşünüldü ve iv deksametazon 3x8 mg başlandı. Nazal oksijenle takip edilen hastaya belirli aralıklarla soğuk buhar ve noninvaziv mekanik ventilasyonla solunum desteği sağlandı. Başlanan bu tedavinin devamıyla beraber 3. günde semptomlarda gerileme görülen hasta tedavinin 5. gününde servise alındı.

**TARTIŞMA ve SONUÇ:** Daha önceki çalışmalarda metil prednizolon ve deksametazonun larengeal ödemin profilaksisinde birbirlerine üstünlüğünün olmadığı görülmüş, fakat her iki tedaviyi karşılaştıracak yeterli çalışmanın olmadığı gözlenmiştir. Kemoterapiye bağlı larengeal ödem gelişen bu olguda, yoğun bakımda uyguladığımız deksametazon tedavisinin metilprednizolona göre daha etkin olduğunu vurgulamak istedik.

**Anahtar Kelimeler:** larengeal ödem, kemoterapi, deksametazon

# EP-405
# YOĞUN BAKIM ÜNİTESİNDE KOLİSTİN KULLANIMININ NEFROTOKSİSİTE GELİŞMESİ ÜZERİNE ETKİSİNİN RETROSPEKTİF DEĞERLENDİRİLMESİ

Gülşah Yurtseven[1], Mustafa Özgür Cırık[1], Azra Özanbarcı[1], Hilal Sazak[1], Ali Alagöz[1], Mehtap Tunç[1], Saadet Çakmak[2]

[1]S.B.Ü. Ankara Atatürk Göğüs Hastalıkları ve Göğüs Cerrahisi SUAM, Anesteziyoloji ve Reanimasyon Kliniği, Ankara
[2]S.B.Ü. Ankara Atatürk Göğüs Hastalıkları ve Göğüs Cerrahisi SUAM, Enfeksiyon Hastalıkları, Ankara

**GİRİŞ:** Kolistine bağlı nefrotoksisite gelişme oranları çeşitli çalışmalarda %6-%55 arasında değişmektedir.

**AMAÇ:** Ocak 2017- Ağustos 2017 arasında Yoğun Bakım ünitemizdeki kolistin kullanan hastalarda gelişen nefrotoksisite oranlarını değerlendirmektir.

**YÖNTEM-GEREÇLER:** Kolistin tedavisi alan toplam 22 hasta çalışmaya dahil edildi. Bu hastaların tedaviye başladıkları gün ve tedavi süresince takiplerindeki son kreatinin ve GFR değerleri, kültür sonuçları ve üreyen mikroorganizmalar kaydedildi. 48 saatten kısa süre kolistin kullanan hastalar çalışma dışı bırakıldı. Nefrotoksisite değerlendirmesi için RIFLE kriterleri kullanıldı.

**BULGULAR:** 1 hasta 48 saatten kısa süre kolistin tedavisi aldığı için çalışma dışı bırakıldı. Kolistin tedavisi alan 21 hastanın 11'inde balgam veya kan kültüründe dirençli acinetobacter baumannii üremesi, 3 hastada bronkoalveolar lavajda dirençli pseudomonas aeruginosa, 1 hastada ise hem pseudomonas aeruginosa hem de acinetobacter baumannii, 1 hastada ise dirençli klebsiella pneumoniae üremesi saptandı. 5 hastada ise kültürde üreme olmamasına rağmen proflaktik olarak kolistin tedavisi başlandı. Hastaların %71 (15 hasta)'inde nefrotoksisite saptandı. RIFLE kriterlerine göre nefrotoksisite oranları; risk: %19 (4 hasta), hasar: %28,5 (6 hasta), yetmezlik: %23,8 (5 hasta) idi. Yetmezlik grubundaki hastalardan 2'sine dahiliye konsültasyonu sonunda endikasyon konularak hemodiyalize alındı. 2 hasta tedavi devam ederken exitus oldu. 1 hasta ise yeterli sıvı replasmanı ile kreatinin değerleri ve GFR de iyileşme sağlanarak tedavi bitiminde servise nakledildi.

**TARTIŞMA ve SONUÇ:** Yoğun bakım ünitemizde kolistine bağlı olduğunu düşündüğümüz nefrotoksisite oranının literatüre göre daha yüksek olmasını hasta popülasyonumuzun ağırlıklı olarak KOAH gibi artmış morbiditeye sahip hastalardan oluşmasına bağlıyoruz. Çalışma halen devam etmektedir.

**Anahtar Kelimeler:** kolistin, nefrotoksisite, rifle kriterleri

RIFLE kriterleri

| Sınıf | GFR veya serum kreatinin kriteri | İdrar çıkışı kriteri |
|---|---|---|
| Risk(R) | Serum kreatinin değerinde 1,5 kat artma ya da GFR'de azalma > %25 | <0,5 ml/kg/saat x 6 saat |
| İnjury(İ): hasar | Serum kreatinin değerinde 2 kat artma ya da GFR'de azalma > %50 | <0,5 ml/kg/saat x 12 saat |
| Failure(F): yetmezlik | Serum kreatinin değerinde 3 kat artış ya da GFR'de %75 azalma ya da serum kreatinin >4 mg/dl | <0,3 ml/kg/saat x 24 saat ya da anüri x 12 saat |
| Loss(L): kayıp | Persistan akut böbrek yetmezliği böbrek fonksiyonlarının total kaybı >4 hafta | Persistan akut böbrek yetmezliği böbrek fonksiyonlarının total kaybı >4 hafta |
| End Stage(E): Son dönem böbrek yetmezliği | Son dönem böbrek yetmezliği >3 ay | Son dönem böbrek yetmezliği >3 ay |

# EP-406
# HİPERKAPNİK SOLUNUM YETMEZLİĞİ İLE BAŞVURAN AORT DİLATASYONU

Elif Aktaş Yapıcı[1], Ömer Araz[1], Sidar Şiar Aydın[2], Alperen Aksakal[1]

[1]Atatürk Üniversitesi Tıp Fakültesi Göğüs Hastalıkları Anabilim Dalı/ Erzurum
[2]Atatürk Üniversitesi Tıp Fakültesi Kardiyoloji Anabilim Dalı/Erzurum

İki gündür halsizlik, uykuya meyil ve genel durum bozukluğu, altı aydır da nefes darlığı olan 74 yaşında kadın hasta yakınları tarafından hastanemize getirildi. Yakınlarından alınan anamneze göre hastamız ev hanımı, hiç sigara içmemiş, pasif maruziyeti yok, biomas maruziyeti yok. Fizik muayenede sağda solunum sesleri azalmış, solda solunum sesleri doğal, tansiyon arteriyel:155/85 (brakial), vücut sıcaklığı:36.4 (aksiller), nabız:122 (radial, ritmik), parmakucu oksijen saturasyonu oda havasında:84. Anteroposterior akciğer grafisinde sağ akciğerde total olarak heterojen opasite artışı mevcut. Oda havasında alınan arter kan gazında ph:7.28, so2:83.4, po2:52, pco2:56.7. Yaklaşık 3 ay önce göğüs hastalıkları poliklinik başvurusu sırasında yapılan SFT'de FEV1:%82, FVC:%49, FEV1/FVC:74. Bilgisayarlı toraks tomografisinde kardiyak boşluklarda global genişleme, asendan aortada anevrizmatik dilatasyon, sağ akciğerin havalanma kapasitesinde azalma izlendi. Mevcut anamnez, klinik, laboratuar ve radyolojik veriler ışığında hastanın hiperkapnik solunum yetmezliği ile başvuran aort dilatasyonu olgusu olduğu kanaatine varıldı.

**Anahtar Kelimeler:** aort, asidoz, hiperkapni.

AP akciğer grafisi

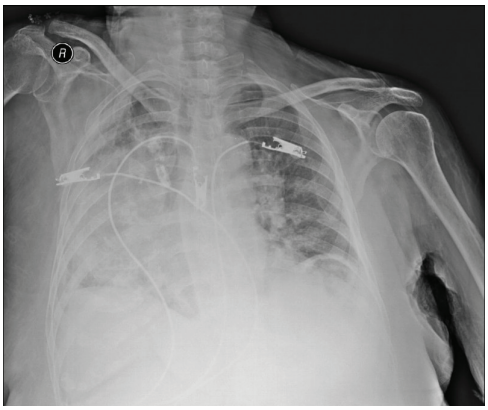

BT toraks

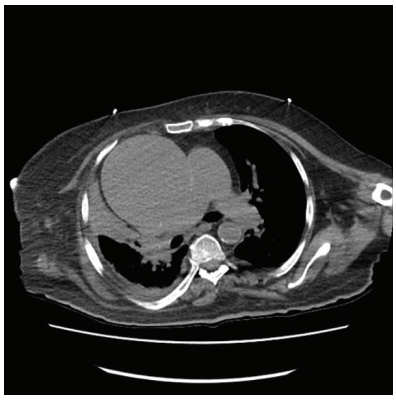

# EP-407
# "MİNİ-TRACH" KANÜL GİRİŞ YERİNDEN YAPILAN BAŞARILI PERKÜTAN TRAKEOSTOMİ UYGULAMASI

Azra Özanbarcı, Gülşah Yurtseven, Mustafa Özgür Cırık, Ali Alagöz, Hilal Sazak

S.B.Ü. Ankara Atatürk Göğüs Hastalıkları ve Göğüs Cerrahisi SUAM, Anesteziyoloji ve Reanimasyon Kliniği, Ankara

**GİRİŞ:** Mini trakeotomi yeterli spontan solunumu olan fakat sekresyonlarını atamayan hastalarda geçici olarak sekresyonun temizlenmesini için uygulanan basit perkütan trakeal kanülasyon yöntemidir. Krikotiroid membrandaki 1 cm'lik kesiden yerleştirilen özel tasarımlı kanülle sekresyonların aspirasyonu sağlanır. Trakeostomi uygulaması, yoğun bakımda uzun süre orotrakeal yoldan entübe kalan hastalara mekanik ventilasyonu sürdürmek için bir hava yolu sağlama yöntemidir. Trakeostomide ultrason (USG) kullanımı; eş zamanlı olarak trakeanın lokalizasyonunun, trakea anterior duvarının görülmesi ve trakeostomi kanülü için en uygun trakeal halka aralığının görülebilmesi açısından oldukça avantajlıdır. Bu olgumuzda trakeal halkalara yapılan mini trakeotomi uygulamasının USG ile yerinin tesbitinden sonra uyguladığımız başarılı perkütan dilatasyonel trakeostomi (PDT) işlemini sunduk.

**OLGU:** 83 yaşında geçirilmiş serebrovasküler olay sebebiyle 5 yıldır yatağa bağımlı, bakım hastası olan erkek hasta acil servisimize yüksek ateş, solunum güçlüğü sebebiyle başvurdu. Genel durumu kötü olan hasta yoğun bakım ünitemize kabul edildi. Yutma ve öksürük refleksi zayıf olan hastaya dış merkezde perkütan endoskopik gastrostomi (PEG) ve sekresyonlarının aspirasyonu için 5 gün önce mini trach kanülü takılmış olduğu gözlendi. Oskültasyonda sağ akciğer alt zonda belirgin ralleri, PA akciğer grafisinde sağ alt zonda geniş bir alanda pnömonik infiltrasyonu, 16 600/mm3 beyaz küresi, CRP:15 olması sebebiyle aspirasyon pnömonisi düşünüldü ve ampisilin-sulbaktam ve metronidazol tedavisine başlandı. Hastanın kanülden sekresyonlarının aspirasyonu sağlanarak, noninvaziv mekanik ventilasyonla solunumu desteklenmeye başlandı. Solunum güçlüğü giderek artan hastanın 3 gün sonra solunumunun invaziv ventilasyonla desteklenmesine karar verildi. Mini Trach kanülünün krikotiroid membrandan daha aşağı seviyede yerleşiminin dikkatimizi çekmesi üzerine bir radyolog yardımıyla USG eşliğinde giriş yerinin tesbiti sağlandı. Kanül yerleşiminin trakeal 2. ve 3. halkalar arasında olması üzerine aynı seviyeden trakeostomi kanülü takılmasına karar verildi. Hasta genel anestezi altında entübe edilerek trakeostomi için uygun steril koşullar sağlandıktan sonra, entübasyon tüpünden yerleştirilen fiberoptik bronkoskop (FOB) eşliğinde, kanül giriş yerinden kılavuz tel trakeaya ilerletildi. Kılavuz tel üzerinden forseps yardımıyla cilt, cilt altı ve trakea genişletildikten sonra 8 numara trakeostomi tüpü yerleştirildi. Erken dönemde bir komplikasyon yaşanmadı. Hastanın ev tipi mekanik ventilatörle solunumu desteklenerek servise nakli sağlandı.

**SONUÇ:** Havayolu ultrasonografisi ve FOB rehberliğinde PDT işleminin güvenli ve başarılı bir şekilde uygulanabileceğini vurgulamak istedik.

**Anahtar Kelimeler:** mini trach, trakeostomi, ultrasonografi

mini-trach resmi

mini-trach yeri

usg kullanimi

# EP-408
# ADENOVİRÜS PNÖMONİSİ NEDENİ İLE GELİŞEN ARDS OLGUSU

Fatma İrem Yeşiler[1], Mehmet Akif İzgi[2], Akif Demirel[3], Serdar Özdemir[3]

[1]Şanlıurfa Eğitim ve Araştırma Hastanesi, Erişkin Yoğun Bakım Ünitesi, Şanlıurfa
[2]Şanlıurfa Eğitim ve Araştırma Hastanesi, İç Hastalıkları Kliniği, Şanlıurfa
[3]Şanlıurfa Eğitim ve Araştırma Hastanesi, Anesteziyoloji ve Reanimasyon Kliniği, Şanlıurfa

**GİRİŞ:** Akut Respiratuar Distres Sendromu (ARDS), hipoksemik solunum yetmezliğine neden olan, permeabilite artışına bağlı oluşan nonkardiyak pulmoner ödemle karakterize mortalitesi ve morbiditesi yüksek bir sendromdur. ARDS'nin diğer önemli özellikleri; son bir hafta içinde yeni gelişen ya da kötüleşen akciğer semptomları, bilateral radyolojik infiltrasyonlar ve oksijen tedavisine dirençli arteriyel hipoksemidir. Viral pnömoniler, direk akciğer hasarı yapan risk faktörleri arasındadır. Tedavide; düşük tidal hacimli koruyucu mekanik ventilasyon, ekspiryum sonu pozitif basınç (PEEP), pron pozisyon, yüksek frekanslı ventilasyon (HFO), inhale nitrik oksit (iNO) ve ekstrakorporal membran oksijenasyonu (ECMO) başlıca uygulanan yöntemlerdir.

**OLGU:** Yirmi iki yaşında 9 haftalık gebe kadın üç gündür olan ateş, 8 saattir olan nefes darlığı şikayetleri ile ilçe devlet hastanesinden yoğun bakım ünitemize kabul edildi. Hastaya intrauterin ölü fetüs nedeni ile küretaj uygulanmış. Fizik muayenesinde hasta dispneik, takipneik, taşikardik olup dinlemekle bilateral inspiryum sonunda tüm alanlarda raller mevcuttu. Yoğun bakıma kabulünde noninvaziv mekanik ventilasyon uygulandı. Arter kan gazında (AKG) ağır hipoksemisi ve ciddi takipnesi olması nedeni ile entübe edildi. Ağır ARDS ile uyumlu bulgular olması nedeni ile akciğer koruyucu ventilasyon, yüksek PEEP ve konservatif sıvı tedavisi uygulandı. Endotrakeal aspirat örneğinde adenovirüs saptandı. Oseltamivir tedavisi alan hastanın AKG değerleri ve radyolojik bulguları düzeldi. Yatışının 5. günü self ekstübe oldu, noninvaziv mekanik ventilasyon ve yüksek akım nasal oksijen ile takip edildi. Yatışının 10. günü servise nakil edildi.

**SONUÇ:** ARDS etyolojisinde yer alan viral pnömoniler özellikle genç ve/veya immunsupresif hastalarda her zaman ayırıcı tanıda düşünülmelidir. Etyolojik tanıya yönelik uygun örnekler en kısa sürede alınmalıdır. Erken başlanan antiviral tedavi ve koruyucu mekanik ventilasyon desteği ile olumlu sonuçlar elde edilmektedir. Olgumuzu, adenovirüs pnömonisine bağlı ağır ARDS tedavisinde uygulanan koruyucu mekanik ventilasyon, yüksek PEEP ve yüksek akım nasal oksijen tedavisinin etkinliğini göstermek amacıyla sunuyoruz.

**Anahtar Kelimeler:** Akut Respiratuar Distres Sendromu (ARDS), adenovirüs, ekspiryum sonu pozitif basınç (PEEP), yüksek akım nasal oksijen (HFNO)

## EP-409
## HIZLI YÜZEYEL SOLUNUM İNDEKSİNİN KULLANIMI KORONER ARTER BAYPAS GREFTLEME YAPILAN HASTALARDA EKSTUBASYON SÜRESİNİ KISALTIR

Özlem Erçen Diken[1], Adem İlkay Diken[2], Sertan Özyalçın[2], Adnan Yalçınkaya[2]

[1]Hitit Üniversitesi Tıp Fakültesi, Göğüs Hastalıkları Anabilim Dalı, Çorum
[2]Hitit Üniversitesi Tıp Fakültesi, Kalp ve Damar Cerrahisi Anabilim Dalı, Çorum

**AMAÇ:** Elektif, izole Koroner Arter Bypass Grafting (CABG) hastalarında Rapid Shallow Breathing Indexin (RSBI) postoperatif solunumsal takip parametreleri ve pulmoner komplikasyonlar üzerine etkisi değerlendirilerek ekstubasyon başarısı ve süresi üzerine olumlu etkisi olup olmadığı araştırılmıştır.

**METOD:** Bu prospektif randomize kontrollü çalışmaya izole CABG operasyonu gerçekleştirilen 74 hasta dahil edilmiştir. Kontrol grubundaki hastalar kliniğimizde rutin olarak uygulanan konvansiyonel kriterlerle ekstube edilirken, RSBI grubunda hemodinamik stabilite ve weaning önkoşulu sağlanmasına müteakip yapılan değerlendirmeyle hesaplanan RSBI değerinin 77 breaths/min altında olmasıyla ekstubasyon kararı verilmiştir.

**BULGULAR:** RSBI grubundaki hastaların ortalama olarak 5.80±1.0 saatte mekanik ventilatörden ayrılırken konvansiyonel yöntemle hastalar ortalama 8.08±1.99 saatte ekstube edildi (P=0.03). RSBI kullanılarak yapılan ekstubasyon protokolüyle konvansiyonel ekstubasyon kriterlerine göre %26 oranında daha erken ekstubasyon sağlandığı gözlendi. Postoperatif takip parametrelerinde ve klinik durumlarda anlamlı farklılık saptanmadı.

**TARTIŞMA:** Bu çalışmada RSBI gibi pratik bir aletin CABG hastalarında ekstubasyon kararı vermede güvenle kullanılabileceği gösterilmiştir. RSBI kullanımıyla sağlanan erken ekstubasyon süreleri enfeksiyon, mekanik ventilatör ilişkili akciğer hasarı ve olası pulmoner komplikasyonların önlenmesi ve maliyetlerin düşürülmesi açısından ciddi fayda sağlayabilir.

**Anahtar Kelimeler:** RSBI, Ekstubasyon, Pulmoner komplikasyonlar, KABG

# EP-410
# DERİ METASTAZI NEDENİYLE PROGRESE OLAN KHDAK OLGUSU

Sertan Bulut, Özlem Sönmez, Melahat Uzel Şener, İlke Karabağ, İhsan Atila Keyf

Ankara Atatürk Göğüs hastalıkları ve Göğüs Cerrahisi EAH, Göğüs hatsalıkları ABD, ANKARA

KHDAK'de en sık metastaz bölgeleri karaciğer, sürrenal, kemik, beyin ve karşı akciğerdir. Bununla birlikte kalp,perikard,plevra,troid,cilt ve yumuşak doku bölgeleri daha nadir metastaz bölgeleri olarak göze çarpar.Bizim olgumuz Evre4 KHDAK olup ana lezyon tedavi sonrası regrese olurken daha öncesinde olmayan deri bölgesinde yaygın metastaz gelişmesi ve hastalığın progresyon nedeni olması nedeniyle sunuyoruz. Olgu; Şubat 2017'de sağ akciğerde 6,7 cm'lik kitle lezyonu olması nedeniyle tetkik edilen hasta olup, FOB'da hem sağ akciğer alt lobda hem de orta lobda mukozadan kabarık lezyonlar saptandı. Her iki lobdan da alınan biyopsiler skuamöz hücreli akciğer karsinomu olarak raporlandı. PET-BT'si sonucunda T3N3M1c-Evre4 olarak evrelendi.Beyin MR'da ödem bulguları olmayan 1 cm'lik tek metastaz ve karaciğer metastazı ayrıca vertebranında dahil olduğu yaygın kemik metastazları saptandı. Hastaya 1. basamak sisplatin+gemsitabin sistemik kemoterapisi, 28 günde bir zoledronik asit ve yük taşıyan kemiklere palyatif kemik RT verildi. 4. kür kemoterapi tedavisi sonrasında yanıt değerlendirmesi için çekilen toraks BT'sinde sağdaki kitle ve mediasten ve subkarinal metastatik lenf nodlarında regresyon olduğu saptandı. Başlangıçta olan kemik ağrıları geçti. Ancak hastada daha öncesinde olmayan deriden kabarık özellikle yüz boyun, saçlı deri,inguinal bölgede olmak üzere muhtelif sayı ve boyutta deri lezyonları olduğu gözlendi. Saçlı derideki lezyondan alınan biyopsi sonucu primer akciğer kanserinin metastazı olarak raporlandı. Hastaya 2. basamak sistemik kemoterapi planlandı ancak klinik izlemde performansının düşmesi sebebiyle kemoterapi verilemedi. hasta temmuz 2017'de kaybedildi.

**Anahtar Kelimeler:** Akciğer kanseri, Cilt metastazı, kemoterapi

deri metastazı

kitle lezyonu

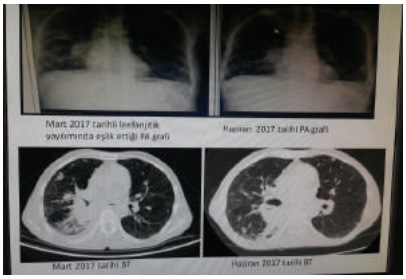


1. basamak sistemik KT tedavisi sonrası regresyon bulgularının eşlik ettiği radyolojik görünüm

# EP-411
# SİSTEMİK SKLEROZ AKCİĞER TUTULUMU

Buğra Kerget[1], Dursun Erol Afşin[2], Elif Yılmazel Uçar[2], Ömer Araz[2], Mehmet Meral[2], Leyla Sağlam[2]

[1]Sağlık Bilimleri Üniversitesi Bölge Eğitim Araştırma Hastanesi, Göğüs Hastalıkları Anabilim Dalı, Erzurum
[2]Atatürk Üniveristesi, Göğüs Hastalıkları Anabilim Dalı, Erzurum

**GİRİŞ:** Sistemik skleroz cilt ve iç organlarının fibrozisi ile karakterize, bağ dokusunun nedeni bilinmeyen sistemik hastalığıdır. Sistemik skleroza bağlı akciğer tutulumu en ciddi organ tutulumlarından birini oluşturur. Progresif düzeyde seyreden interstisyel fibrozis ve pulmoner hipertansiyon en sık gözlenen tutulum şeklidir. Beş yıldır sistemik skleroz nedeniyle takip edilen kuru öksürük şikayetiyle poliklinğimize başvuran ve etyolojide sistemik skleroz akciğer tutulumu tespit edilen olgumuzu sunmak istedik.

**OLGU:** Kırkbeş yalında bayan hasta poliklinğimize kuru öksürük şikayetiyle başvurdu. Hastanın özgeçmişinde 5 yıldır sistemik skleroz nedeniyle takip edildiği öğrenildi. Fizik muayenesinde dinlemekle bilateral bazallerde krepitan ralleri mevcut idi. Laboratuvarında CRP: 13, sedimantasyon 28 mm idi. Posterior-anterior akciğer grafisininde bilateral alt zonlarda buzlu cam dansitesinde konsolide alanlar ve plevraya doğru yer yer uzanım gösteren lineer dansite artışı gözlendi. Solunum fonksiyon testinde FEV1/FVC: 78, FEV1: 1.67 lt (%67), FVC: 2.20 lt (%72), DLCO: %76 idi. Yüksek rezolusyonlu bilgisayarlı tomografisinde bilateral alt loblarda buzlu cam dansitesinde konsolide alanların yanı sıra yer yer bal peteği akciğer görünümü ve tübüler bronşiektazik alanlar gözlendi. (Resim 1) Mevcut radyolojik bulgular doğrultusunda ön planda sistemik skleroz akciğer tutulumu olarak değerlendirilen hasta tedavi düzenlenmesi amacıyla romatoloji kliniğine yönlendirildi.

**SONUÇ:** Bağ dokusu hastalıkları bir çok organı etkileyebildiği gibi akciğer tutulumu önemli bir mortalite nedeni olarak yerini korumaktadır. Bağ dokusu hastalıklarına bağlı müzmin efor dispnesi ve kuru öksürük şikayeti olan hastalarda akciğer tutulumunun akılda bulundurulması gerekliliğine vurgu yapmak için olgumuzu sunmak istedik.

**Anahtar Kelimeler:** sistemik skleroz, pulmoner tutulum, intertisyel akciğer hastalığı

Resim 1

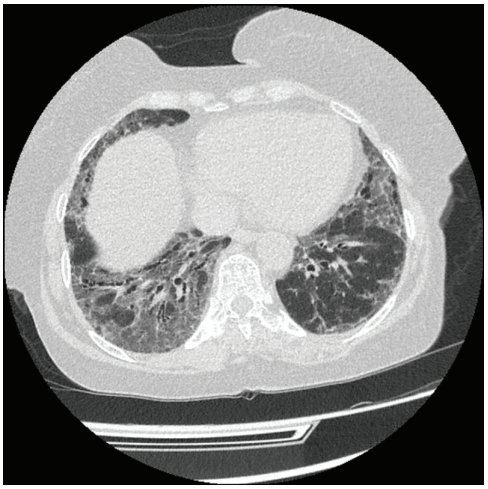

Bilateral alt loblarda buzlu cam dansitesinde konsolide alanların yanı sıra yer yer bal peteği akciğer görünümü ve tübüler bronşiektazik alanlar

# EP-412
# KRİSTAL MET KULLANIMINA BAĞLI GELİŞEN ALVEOLER HEMORAJİ OLGUSU

Şule Taş Gülen, Nuray Seyitoğlu Ertek, Fisun Karadağ

Adnan Menderes Üniversitesi, Göğüs Hastalıkları Ana Bilim Dalı, Aydın

**GİRİŞ:** Madde bağımlılığı ve buna bağlı komplikasyonlar günümüzde giderek artmaktadır. Kristal met, bağımlılık yapıcı etkisiyle, keyif ve özgüven veren, sentetik amfetamin analoğudur. Literatürde kristal met kullanımına bağlı diş çürükleri, kardiyak komplikasyonlar, hipertermi ve intrakraniyal kanama olguları bildirilmiş olup, bu bildiride kristal met kullanımına bağlı olan alveolar hemoraji vakası sunulmuştur.

**OLGU:** Gribal enfeksiyon sonrası, 1 aydır aralıklı olarak balgamla karışık kan tükürme ve halsizlik şikayeti ile başvuran 17 yaşında erkek hastanın 7.5 paket/yıl sigara öyküsü hariç öyküsünde özellik yoktu. Solunum sistemi muayenesinde bilateral alt akciğer alanlarında inspiratuvar ralleri mevcuttu. Olgunun hemoglobin;12.2 gr/dl, hematokrit;%37.1, beyaz küre;7310/mm3, trombosit; 278000 idi. Kanama etyolojisine yönelik yapılan laboratuvar incelemelerinde patoloji saptanmayan hastanın, toraks bilgisayarlı tomografisinde bilateral buzlu cam alanları saptandı. Alveolar hemoraji düşünülerek interne edilen olguda immünolojik olarak yapılan incelemelerde immünoglobulin ve kompleman düzeyleri, antinükleer ve antiglomerüler bazal membran ve anti-nötrofilsitoplazmik antikor testleri negatif saptandı. Bronkoskopide endobronşiyal lezyon izlenmedi, sol lingula ve sağ orta lobda hemoraji alanları görüldü. Bronş lavajı arb ve tüberküloz kültürü negatif saptandı. Hastanın anamnezi derinleştirildiğinde kristal met(metamfetamin türevi) kullandığı ve şikayetlerinin bu madde kullanımı sonrası geliştiği öğrenildi. Şikayetleri gerileyen hasta psikiyatriye yönlendirilerek taburcu edildi. Hasta 10 gün sonra gece 02.00 sularında yaklaşık 1000 cc kadar hemoptizi yakınmasıyla acil servise başvurdu. Çekilen akciğer grafisinde bilateral yaygın ancak özellikle perihiler bölgede baskın olan alveolar konsolidasyon alanları izlendi. Laboratuvar bulgularında hemoglobin; 7.9 gr/dl, hematokrit; %25, beyaz küre; 17890/mm3, trombosit; 326000 idi. 8-10 l/dk nazal oksijen altında oksijen saturasyonları %80 civarında olan hastanın arteryel kan gazında hipoksemik solunum yetmezliği ve metabolik asidoz tespit edildi. Aktif olarak hemoptizisi olan olgu entübe edilerek ameliyathane şartlarında flexibl bronkoskopiye alındı. Her iki bronş sisteminden aktif hemoraji geldiği gözlenmesi üzerine ankafert ampül, buzlu serum fizyolojik ve adrenalin ile hemoraji kontrol altına alındı. Entübe halde invaziv mekanik ventilatör desteği devam edilen olgu anestezi-reanimasyon bölümüne devredildi. Aynı gün bronşiyal arter embolizasyonu denenmesine rağmen işlem başarısız oldu. Nonspefik antibiyotik, 1mg/kg metilprednizolon, transamin infüzyonu (6 ampül %10 transamin 1000 cc sf/24 saat) verilen olgu tedavinin 3. Gününde exitus oldu.

**SONUÇ:** Metamfetamin, amfetaminden çok daha güçlü uyarıcı ve bağımlılık yapıcı sentetik bir maddedir. Türkiye'de kullanımı çok yaygın olan metamfetamin alveolar hemorajinin önemli nedenlerindendir. Alveolar hemoraji ayırıcı tanısında madde kullanımı açısından ayrıntılı anamnez alınmalı, özellikle okul çağındaki gençler madde kullanımı ve zararları konusunda eğitilmelidir.

**Anahtar Kelimeler:** Alveloar Hemoraji,Madde Bağımlılığı, Metamfetamin,

Akciğer Grafisi

İkinci Başvurusu Sırasında Ap Grafisi

Akciğer Grafisi

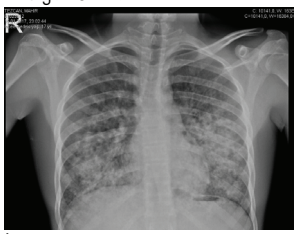

İlk Başvuru Sırasında Çekilen Paag

Madde kullanımı ve Alkciğer patolojileri

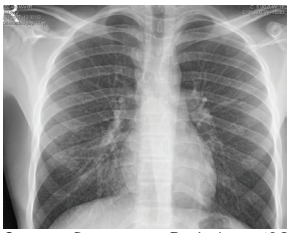

Current Diagnostic Pathology (2004) 10, 413–426

# EP-413
# SUBMASİF PULMONER EMBOLİ TEDAVİSİ DEVAM EDERKEN SOL ÜST EKSTREMİTE ARTERİYEL SİSTEMDE TOTAL OKLÜZYON BİRLİKTELİĞİ İLE SEYREDEN VAKA

Ilyas Kocabağ[1], Aylin Çarpraz[1], Serdar Badem[2]

[1]Amasya Üniversitesi Sabucuoğlu Şerefeddin Eğitim Ve Araştırma Hastanesi, Göğüs Hastalıkları Kliniği, Amasya
[2]Amasya Üniversitesi Sabucuoğlu Şerefeddin Eğitim Ve Araştırma Hastanesi, Kalp Damar Cerrahisi Kliniği, Amasya

**GİRİŞ:** Pulmoner tromboembolizm genellikle derin ven trombozunun erken bir komplikasyonudur. Pulmoner tromboemboli klinik tabloları masif (yüksek riskli), submasif (orta riskli) ve nonmasif (düşük riskli) olarak sınıflandırılır. Submasif pulmoner emboli tanısı ile tedavisi başlanıp takip ettiğimiz hastada sol üst ekstremitede radial ve brakial nabızların alınmaması nedeniyle literatürde nadir görülen bir birliktelik olduğu için sunulmuştur.

**OLGU:** 80 yaşında bayan hasta ani gelişen nefes darlığı ve göğüs ağrısı şikayeti ile acil polikliniğimize başvurdu.Hastaya pulmoner emboli ön tanısı ile cekilen toraks bt anjio da sol ana pulmoner arer distalinden ve sağ segmenter pulmoner arter düzeyinden itibaren bilateral dolum defekti ve sol lingüler segmentte infarktüs ile uyumlu konsolidasyon izlendi. TA: 110/60mmHg Sat: 88(oda havası) olup arter kan gazı: ph:7.47, pcO2 32, pO2 56, Sat 88 idi. D-dimer 3435 (0-500) saptandı. Biyokimyasında wbc: 11.500µL hgb: 11.2 g/dL hct: 33.5 plt:216000 crp: 35 mg/L saptandı. Özgeçmişinde HT ve 3 yıl önce mide ca tanısı ile opere olmuş. Submasif Pulmoner emboli tanısı ile yatışı yapılıp kilosuna göre DMAH başlandı. Hastanın yapılan ekosunda sağ kalp boşlukları geniş, 2MY, SPAB 85 olarak saptandı.24 saat sonra coumadın tedaviye eklendi. Yatışının 3.gününde sol kolda güçsüzlük, morarma,ve soğukluk görüldü. Radial ve brakial nabız alınamadı.Kalp damar cerrahisi konsültasyonu istendi. Sol üst ekstremite arteriyel dopler yapıldı. Sol ana karotis arter, sol ICA ve ECA, aksiller arter, brakial arter, radial ve ulnar arterler total oklüde görünümde olup subklavien arter proksimal kesimden düşük hızlı ileri geri akım örnekleri alınmaktaydı. Acil olarak tromboembelektomi yapıldı. Operasyondan sonra radilal ve brakial nabızın alındığı görüldü. Sonrasında hastadan bilateral alt ekstremite venöz ve arteriyel dopler istendi. Venoz doplerde sağ alt ekstremite de akut dvt ile uyumlu tromboz ve arteryel doplerde subtotal oklüzyon görüldü.Hasta 12 günlük yatış sonrası oda havası sat 96 olarak tedavisi düzenlenip taburcu edildi.

**SONUÇ:** Pulmoner tromboemboli vakalarında trombüsün sadece bronşial arteriyel sistemde olmayacağını üst ve alt ekstremite arteriyel sistemi de tutabileceği görüldü. Hastamızın kazanılmış risk faktörlerinden geçirilmiş mide ca ve genetik risk faktörlerinden kaynaklanabileceği öngörüldü.

**Anahtar Kelimeler:** pulmoner tromboemboli, arteryel oklüzyon, dispne

pulmoner tromboemboli

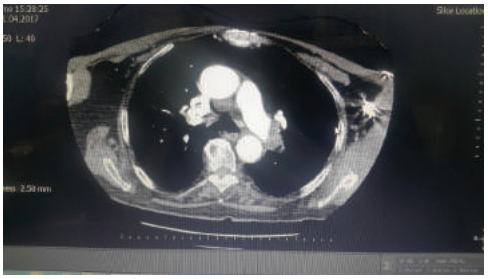

Sağ ana pulmoner arterde trombüs

pulmoner tromboemboli

Pulmoner arterin segmenter düzeyinde bilateral trombüs ve eşlik eden infarktüs

# EP-414
# FOKAL PERİFERAL KONSOLİDASYON VE AMFİZEM İLE SEYREDEN ORGANİZE PNÖMONİ VAKASI

İlknur Koç, Müge Erbay, Mustafa Buğra Coşkuner, Yılmaz Bülbül, Tevfik Özlü

Karadeniz Teknik Üniversitesi Tıp Fakültesi göğüs Hastalıkları Ana Bilim Dalı, Trabzon

Organize pnömoni; distal havayollarında fibrin, eksuda, fibroblast gibi gevşek bağ dokusu elemanlarının birikimi ile karakterize bir hastalıktır. İdiyopatik olabileceği gibi (kriptojenik organize pnömoni=KOP); enfeksiyon, kollajen doku hastalığı, radyoterapi ve ilaç tedavisi gibi durumlara sekonder olarak da gelişebilmektedir. Radyografik görünüm çoğunlukla bilateral yamalı konsolidasyon, tek yada multipl nodül ve yamalı buzlu cam opasite şeklide görülür. Mevcut radyolojik görünüme amfizemin eşlik etmesi nadir bir durum olması nedeniyle olgu sunuldu. Atmış beş yaşında kadın hasta halsizlik, kuru öksürük, ara ara ateş, terleme şikâyetleri ile başvurdu. Hipotiroidi ve levotiron kullanımı dışında ek hastalığı olmayan hastanın çay işçiliği yapmakta olduğu ve 40 paket yılı sigara öyküsü olduğu öğrenildi. Solunumsal muayenede sağ bazalde ince ralleri saptandı. Akciğer grafisinde sağ hiler dolgunluk ve bilateral bazallerde daha yoğun retiküler infiltrasyon ve yine akcieğer tomografisinde sağ posterobazal fokal konsolidasyon ve aynı lokasyonda ancak bilateral kistik lüsent alanlar izlendi. Solunum fonksiyon testleri normal ölçüldü. Ayrıntılı anamnezde ağız kuruluğu tanımlaması üzerine hasta Limfositik intertisyel pnömoni, Sjögren, Kollagen, Pulmoner histiositozis, Sarkoidoz ? ön tanıları ile tetkik edildi. Rutin kan tetkiklerinde sedim ve CRP yüksekliği, anemi mevcuttu. Anjiotensin Converting Enzim (ACE), Extractable Nuclear Antigen (ENA) profili, Immunglobinler, Anti nuclear antikor(ANA), Anti-nötrofil sitoplazmik antikor (ANCA), AntiDS DNA normal bulundu. Bronkoskopik inceleme ve BAL bulguları non-diagnostik olarak raporlandı. Torakoskopik VATS sonrasında patolojik tanı bronşektazi ve organize pnömoni ile uyumlu bulgular yanında büllöz amfizem olarak raporlandı. Organize pnömoni tanısı ile deflazokort 45 mg başlandı ve sonrasında semptomlarında bariz regresyon saptandı. Büllöz amfizem, başta sigara olmak üzere, diğer bazı patolojiye bağlı gelişebilmekle birlikte (koinsidens?), organize pnömoniye eşlik etmesi muhtemel nadir bir durum olabilirliği dikkate alınarak olgunun sunulması kararlaştırıldı.

**Anahtar Kelimeler:** Amfizem, Hava Kistleri, Organize Pnömoni, Periferal Konsolidasyon

Tedavi Öncesi Akciğer Tomografisi

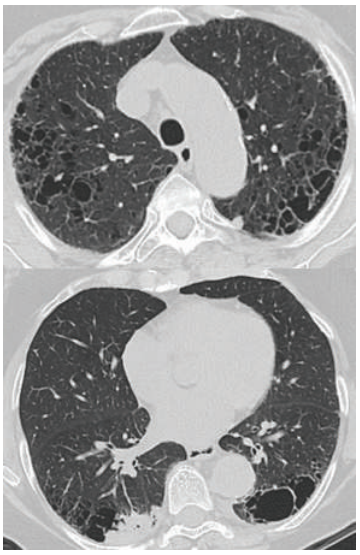

# EP-415
# PET BT'DE TUTULUM YAPAN MALİGN ÖN TANILI KİTLE LEZYONUNUN SÜRPRİZ PATOLOJİSİ

Nurşen Yaşayancan[1], Mustafa Küpeli[2]

[1]Gaziosmanpaşa Üniversitesi, Göğüs Hastalıkları Ana Bilim Dalı, Tokat
[2]Gaziosmanpaşa Üniversitesi, Göğüs Cerrahisi Ana Bilim Dalı, Tokat

İnterstisyel Akciğer Hastalıkları (İAH) akciğeri diffüz olarak etkileyen, akciğer parankiminde değişik oranlarda inflamasyon, fibrozis ve yapısal bozulmaya neden olan, akut ya da kronik seyirli hastalıklar topluluğudur. Bunların bir kısmını çevresel ya da mesleki maruziyetler, ilaçlar, radyasyon ve infeksiyonlar gibi etyolojisi bilinenler, bir kısmını sarkoidoz, bağ doku hastalıkları gibi akciğer tutulumu olan sistemik hastalıklar, bir kısmını da idiopatik durumlar oluşturmaktadır. Bu grup hastalıkların tanısı klinik-radyolojik ve patolojik bulguların sıkı korelasyonu ile konulmakla beraber ayrıntılı mesleki ve çevresel maruziyet anamnezinin tanıya katkısı büyüktür.

**VAKA:** 39 yaşında erkek hasta işyeri rutin muayenesi için çekilen pa akciğer grafisindeki anormallik nedeniyle yönlendirildi. Aktif yakınması yoktu. Meslek anamnezinde yıllar önce kireç ocağında işçi olarak çalıştığı öğrenildi. Sigarayı 5 yıldır bıraktığını daha önce de çok nadir içtiğini belirtti. Soy geçmişinde annesinde kolon CA öyküsü mevcuttu. Fizik muayenede solunum sesleri sağda azalmıştı. Pa grafide sağ hilusta dolgunluk sağ akciğerde volüm kaybı ve sağda plevral kalınlaşma mevcuttu. Toraks BT'de sağda majör fissüral seviyede yaklaşık 62x30 mm kitle dikkati çekmektedir. Malignite ön tanısıyla hastaya PET BT planlandı. Sağ alt paratrekeal lenf nodunda, sağ akciğer orta alt lob bronşu arasında yaklaşık 18x 30 mm boyutlu yumuşak dokuda, plevral kalınlaşmada artmış aktivite saptandı. Yapılan bronkoskopide, her iki sistemde endobronşial lezyon izlenmedi,mukoza ileri derecede ödemli ve frajil idi. Hasta ileri inceleme için göğüs cerrahisine yönlendirildi. Sağ torakotomiyle akciğerin yaygın fibrotik dokuyla kaplı olduğu yaygın yapışıklık olduğu, alt lob ve orta lob bronşunun arası dikkatlice incelenmesine rağmen herhangi bir kitlenin olmadığı belirtildi. Plevral dokulardan ve sağ alt lob parankiminden biyopsi alındı. Patoloji sonuçları alveoller de yer yer hasar, alveol duvarlarında ve interstisyel alanda belirgin düz kas artışı, interstisyel fibrozis ve kronik iltihabi infiltrasyon gözlendi. Histopatolojik bulgular ön planda 'İnterstisyal Akciğer Hastalığı'nı düşündürmektedir. Plevradan alınan biyopsi sonucu ise stromada fokal fibrozis ve kronik aktif iltihap olarak raporlandı. Patoloji sonuçları ile tekrar polikliniğimize başvuran hastada mesleki maruziyete bağlı fibrotik zeminde gelişmiş olan İAH düşünüldü. Bronkodilatör ya da oksijen ihtiyacı olmayan hasta takibe alındı. Başvurudan 5 ay sonra çekilen akciğer grafisinde sağdaki volum kaybının azaldığı havalanmanın arttığı dikkat çekti. Radyolojik bulgular ile malign düşünülen ancak yapılan bronkoskopi ve cerrahi sonucu İAH lehine değerlendirilen hastayı sunmak istedik.

**Anahtar Kelimeler:** fibrozis, interstisyel, meslek

P-A akciğer grafisi (Başvuru ve son durum grafileri)

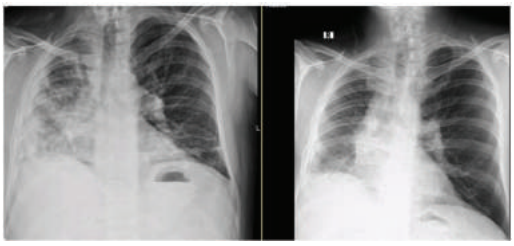

Toraks BT Görüntüleri

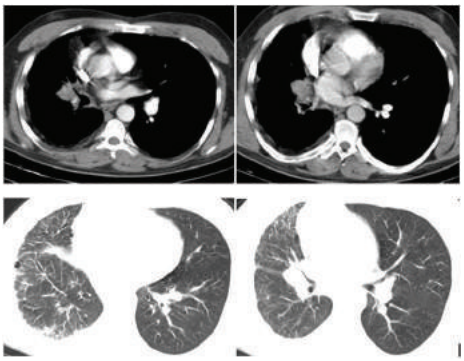

# EP-416
# HİDROKSİÜREYE BAĞLI USUAL INTERSTİSİYEL PNÖMONİ OLGUSU

Uğurcan Tanülkü, İpek Erdem, Lale Sertçelik, Ayşem Öztin Güven, Erdal Tatlıdil, Fatma Armağan Hazar

İstanbul Anadolu Güney Kamu Hastaneleri Birliği Sağlık Bilimleri Üniversitesi Süreyyapaşa Göğüs Hastalıkları ve Göğüs Cerrahisi Eğitim ve Araştırma Hastanesi

Hidroksiüre miyeloproliferatif hastalıkların tedavisinde sık kullanılan, yan etki potansiyeli düşük bir anti-neoplastik ajandır. Yaygın kullanımı olan bu ajan için pulmoner yan etkiler açısından literatürde birkaç olgu sunumu mevcut olsa da pulmoner fibrozisli hastalar değerlendirilirken bu ilacın kullanımı günlük pratikte sıklıkla gözden kaçabilmektedir. Biz, bu vaka sunumumuzda 8 yıl boyunca hidroksiüre kullanan bir hastada gelişen UIP olgusundan bahsedeceğiz. 84 yaşında erkek hasta, 15 yıl önce polistemia vera tanısı almış. 7 yıl boyunca interferon tedavisi alan hastaya 8 yıl önce 2 x 500mg dozunda hidroksiüre başlanmış. 2 aydır non-prodüktif öksürük ve nefes darlığı şikayeti olan hasta acil servise başvurdu. 2 ay önce poliklinik başvurusu olan hastaya Toraks BT çekilmiş. Toraks BT'de bibazal dominansi gösteren subplevral alanlarda retiküler dansite artışına yol açan interlobüler septal kalınlaşmalar izlendi. Hasta IPF ön tanısı ile interne edildi. 2 ay önce çekilmiş olan Toraks BT'de olası UIP paterni izlenmiş olan hastaya HRCT çekildi. HRCT'de de aynı bölgelerde interlobüler septal kalınlaşmaların devam etmekte olduğu izlendi. Hastanın ilaçları sorgulandı. Halihazırda olmesartan, nebivolol, hidroksiüre, furosemid ve salisilik asit kullanmaktaydı. Hastaya DLCO ile SFT yapıldı. DLCO artmış olarak izlendi. (%149). Bu durumun hastanın polistemiye bağlı hemoblobin yüksekliğine bağlı geliştiği düşünüldü. (Hgb:16.5, Hct:42.9). Hastanın SFT'sinde restriktif patern izlendi. (FVC:48 FEV1:65 FEV1/FVC:136). Hastada klinik radyolojik olarak UIP tanısı düşünüldü. Takipli olduğu hematoloji kliniğince konsülte edilerek hidroksiüre tedavisi stoplandı. Steroid başlandı. Birkaç gün içerisinde hastanın nefes darlığında gerileme izlendi. Tedavisi devam etmekte olan hastaya 2 aylık süreç sonrasında HRCT ile kontrol planlanıyor. Bu vakamızda hidroksiürenin pulmoner yan etkiler oluşturabilecek bir ajan olduğunu aklımıza getirmenin önemine dikkat çekmek istedik. Miyeloproliferatif hastalıklar ve pulmoner fibrozisin beraber izlendiği hastalarda ilaç anamnezini sorgularken hidroksiürenin pulmoner yan etkilerini aklımıza getirmenin tanı ve tedavi sürecinde faydalı olacağını düşünüyoruz.

**Anahtar Kelimeler:** Hidroksiüre, UIP, IPF, Polistemia, Fibrozis, Interstisiyel

HRCT

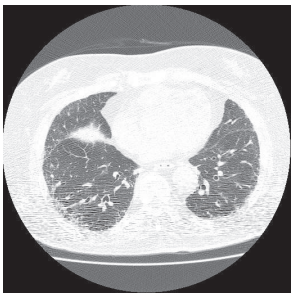

Hastaya ait HRCT'de distalde bal peteği görünüsüne neden olan interlobüler septal kalınlaşmalar

PA AC

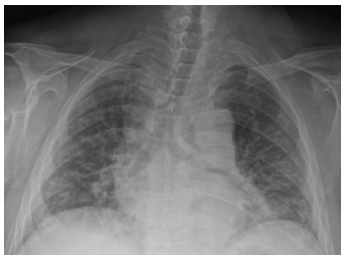

Hastanın tanı anında çekilen PA Akciğer grafisi

PA AC kontrol

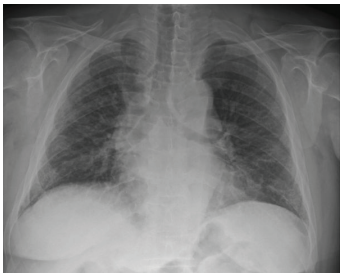

Hastanın bir ay sonraki kontrolünde çekilen PA Akciğer grafisi

# EP-417
# SKLERODERMA AKCİĞER TUTULUMU

Oğuzhan Okutan[1], Kadir Canoğlu[1], Ayşe Filiz Arpaçağ Koşar[1], Zafer Kartaloğlu[1], Tayfun Çalışkan[1], Ömer Ayten[1], Süleyman Tutar[2]

[1]Haydarpaşa Sultan Abdülhamid Eğitim Araştırma Hastanesi, Göğüs Hastalıkları Servisi, İstanbul
[2]Haydarpaşa Sultan Abdülhamid Eğitim Araştırma Hastanesi, Radyoloji Servisi, İstanbul

Yetmiş bir yaşında bayan hasta skleroderma tanısıyla takip ediliyormuş. Metotreksat kullanıyormuş. 13 yıl önce de meme CA nedeniyle opere olmuş. Nefes darlığı olması üzerine polikliniğimize başvurdu. Dinlemekle her iki skapula altında inspiratuar ince raller duyuldu. Ellerde sklerodermaya bağlı ciltte kalınlaşma ve gerginlik vardı. WBC: 8160/mm3, Hgb: 12.2 g/dl, Hct: %37.1, sedimentasyon: 65 mm/saat, CRP: 11.4 mg/dl, anti nükleer antikor 2 kez pozitif saptandı. Çekilen toraks BT'sinde; her iki akciğerde özellikle sol akciğer alt lobda belirgin subplevral reitkülasyonlar, inter-intralobüler septal kalınlık artışı, traksiyone bronşektazi, buzlu cam dansiteleri, fibrotik dansite artımları ve bal peteği görünümü izlenmiş olup görünüm sklerodermanın akciğer tutulumu lehine yorumlanmıştır (Resim 1,2). Spirometrisi FEV1/FVC: %90.5, FEV1: %69 (1.43 L), FVC: %62 (1.58 L) olarak sonuçlandı. Hasta skleroderma akciğer tutulumu tanısıyla metotreksat tedavisinin devam edilerek romatoloji ve göğüs hastalıkları poliklinik takibine alındı.

**Anahtar Kelimeler:** Skleroderma, İntersitisyel, Akciğer

Resim 1

Resim 2

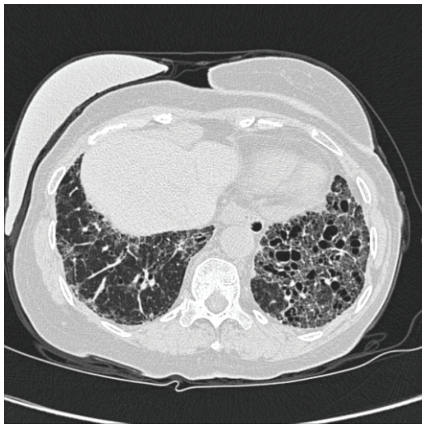

# EP-418
# BLEOMİSİNE BAĞLI AKCİĞER TOKSİSİTESİ: BİR OLGU NEDENİYLE

Kübra Akyüz, Reyhan Yıldız, Meltem Ağca, Fatma Tokgöz Akyıl, Aylin Güngör Özalp, Merve Örün, Tülin Sevim

Sağlık Bilimleri Üniversitesi Süreyyapaşa Göğüs Hastalıkları Ve Göğüs Cerrahisi Eğitim Araştırma Hastanesi,
Göğüs Hastalıkları Anabilimdalı, İstanbul

**GİRİŞ:** Hodgkin lenfoma (HL) bir lenfoproliferatif malignite olup genellikle soliter ya da generalize lenfadenomegali ile ortaya çıkar. Tedavide kullanılan antineoplastik ajanlar diğer organlarda nadiren hasara yol açabilmektedir. Kliniğimizde HL tanısıyla bleomisin tedavisi alan ve pulmoner toksisite saptanan bir olgu bildirimi amaçlanmıştır.

**OLGU:** 43 yaşında kadın hasta HL tanısı ile tedavisinin altıncı ayında iki haftadır olan nefes darlığı şikayeti ile kliniğimize başvurdu. Tedavi başında yaygın mediastinal lenfadenopatileri bulunan, akciğer parankimi normal olan hasta tedavisi altında idi. Atıncı ay rutin onkoloji takiplerinde PET BT detüm istasyonlardaki lenfadenomegaliler gerilemişken yeni gelişen bilateral alt lob posteriorda subplevral intersitisyel kalınlaşmalar izlendi. Laboratuvar değerleri normal sınırlardaydı. FOB yapıldı. Endobronşial lezyon izlenmedi.Bronşial lavaj mikrobiyolojik ve sitolojik incelemesinde patoloji saptanmadı. Hastanın mevcut bulguları eşliğinde kullanmış olduğu kemoterapötik ajanlardan bleomisine bağlı intersitisyel akciğer hastalığı düşünüldü. Tedavinin yedinci ayında onkolojik tedavi sonucu kür olarak değerlendilen ve tedavisi sonlandırılan hastaya ileri nefes darlığı nedeniyle steroid tedavisi başlandı. Tedavinin ilk ayında nefes darlığı şikayeti gerileyen hastanın üçüncü ay radyolojik kontrolünde regresyon izlendi.

**SONUÇ:** İlaca bağlı intersitisyel akciğer hastalığı, diğer nedenlerin ekartasyonunu gerektirdiğinden zor tanı konulan bir hastalıktır.

**Anahtar Kelimeler:** bleomisin, hodgkin lenfoma, ilaca bağlı akciğer hastalığı

Resim 1

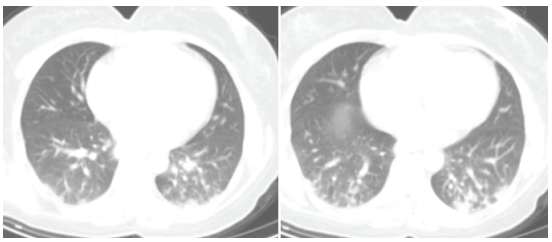

Başvuru PET BT görüntüleri

Resim 2

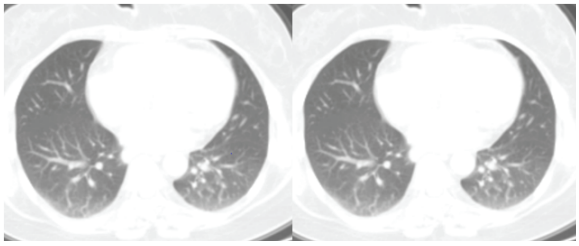

Kontrol PET-BT görüntüleri

# EP-419
# PULMONER LANGERHANS HÜCRELİ HİSTİOSİTOZİS X

Saltuk Buğra Kaya[1], Gazi Gülbaş[2], Zeynep Ayfer Aytemur[2]

[1]Cizre Devlet Hastanesi / Göğüs Hastalıkları
[2]İnönü Üniversitesi, Göğüs Hastalıkları Anabilimdalı

29 Yaşında erkek hasta 2 yıl önce nefes darlığı, kuru vasıfta öksürük şikayeti ile 2. basamak bir hastanede göğüs hastalıkları polikliniğine başvurmuş. Yapılan radyolojik incelemelerinde parankimde yayfın destrüksyon tespit edilmiş (Resim 1). Hastaya KOAH tanısı konularak ilaç tedavisine başlanılmış. Aktif sigara içicisi olan hasta aynı zamanda mesleği nedeniyle yoğun egsoz dumanına maruz kalmakta. Hasta 2 yıl boyunca aldığ tedaviden fayda görememesi nedeniyle polikliniğimize başvurdu. Hastanın yapılan kan tetkiklerinde elektrolit dengesizliği tespit edildi ve iç hastalıkları kliniği ile konsulte edildi. Hastanın solunum fonksiyon testinde FEV1/FVC: %60 FEV1: %35 1640 ml FVC:%48 2490ml olarak tespit edildi. Hastanın difüzyon kapasitesi %37 olarak ölçüldü. Akciğer Volümleri Ölçümünde Rezidüel volüm %270, Total Akciğer Kapasitesi %104 olarak ölçüldü. Hastanın yapılan radyolojik incelemelerinde akciğer parankiminde yaygın destrüksyon izlenildi. 2 yıl önceki Toraks BT ile karşılaştırıldığında lezyonlarda progresyon olduğu düşünüldü (Resim 2). Hasta klinik ve radyolojik olarak Pulmoner Langerhans Hücreli Histiositozis X düşünüldü. Hastanın sodyum düşüklüğü hİpotalamus-hipofizer aks bozukluğuna sekonder gelişen AntiDiüretik Hormon (ADH)'un uygunsuz salınımına bağlı geliştiği tespit edildi. Hastada Langerhans Hücreli Histiositozis açısından sistemik tarama yapıldı. Çekilen PET-BT 'de sistemik tutulum lehine herhangi bir bulguya saptanılmadı. Hasta Transplantasyon için nakil merkezine yönlendirildi.

**Anahtar Kelimeler:** Genç erkek hasta,KOAH,Pulmoner Langerhans Hücreli Histiositozis X

Resim 1

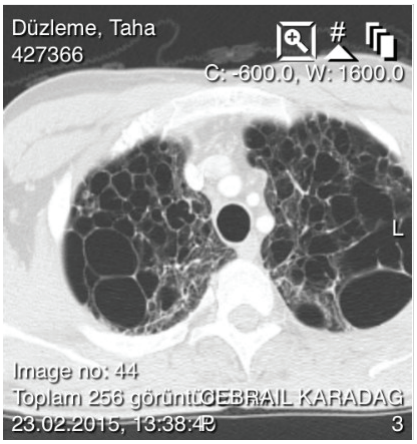


Resim 2

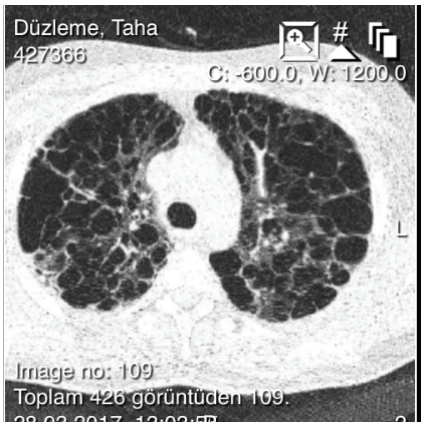

# EP-420
# NADİR BİR OLGU NEDENİYLE: MYASTENİA GRAVİS VE İPF BİRLİKTELİĞİ

Aylin Güngör Özalp, Fatma Tokgöz Akyıl, Reyhan Yıldız, Meltem Ağca, Merve Örün, Deniz Uysal, Tülin Sevim

Sağlık Bakanlığı Üniversitesi Süreyyapaşa Göğüs Hastalıkları ve Göğüs Cerrahisi Eğitim ve Araştırma Hastanesi

**GİRİŞ:** Myastenia gravis (MG), nöromuskuler bileşkede postsinaptik asetilkolin reseptörlerine karşı gelişen antikorlardan kaynaklanan otoimmun bir hastalıktır. İdyopatik pulmoner fibrozis (IPF) ise interstisyumu etkileyen nedeni bilinmeyen progresif, yüksek mortalite ve morbiditesi olan interstisyel akciğer hastalığıdır. MG ve IPF birlikteliği yalnızca olgu bildirimi düzeyinde olup pirfenidon kullanımının MG hastalığına etkisi bilinmemektedir. MG ve IPF hastalıklarının birlikte bulunduğu ve pirfenidon tedavisi başlanan bir olgu nadir olması nedeniyle sunulmuştur.

**OLGU SUNUMU:** Altmış altı yaşında erkek hasta, üç aydır olan eforla nefes darlığı şikayeti ile başvurdu. Dört yıldır MG tanısı ile IVIG ve piridostigmin kullanmaktaydı. Fizik muayene ve laboratuar bulguları normal olan hastanın solunum fonksiyon testinde restriksiyon (FVC:2,13 l, %53) saptandı. Yüksek çözünürlüklü bilgisayarlı tomografisi olağan interstisyel pnömoni ile uyumlu ve diğer etyolojik faktörlerin dışlandığı hastaya IPF tanısı konuldu (Resim 1,2). Pirfenidon tedavisi başlanan hastada birinci ay sonunda şikayetlerinde düzelme oldu. Hasta halen tedavinin beşinci ayında ve stabil izlenmektedir.

**SONUÇ:** IPF ve MG birlikteliği son derece nadir olup her iki hastalığın yakın takibi ve dikkatli medikal tedavi önemlidir.

**Anahtar Kelimeler:** idiyopatik pulmoner fibrozis, myastenia gravis, otoimmun hastalıklar, pirfenidon

Resim 1. Pirfenidon tedavisi öncesi HRCT

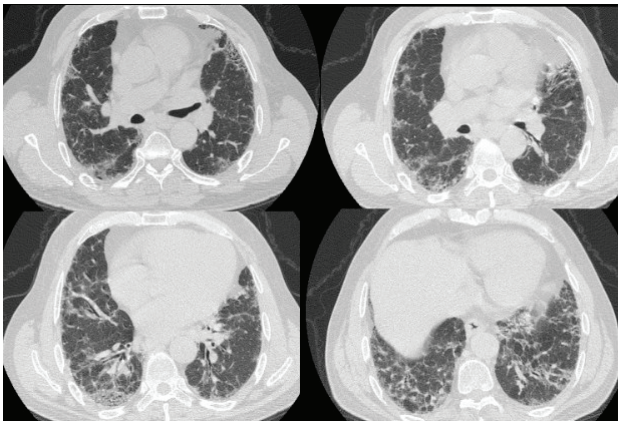

Resim 2. Pirfenidon tedavisi sonrası HRCT

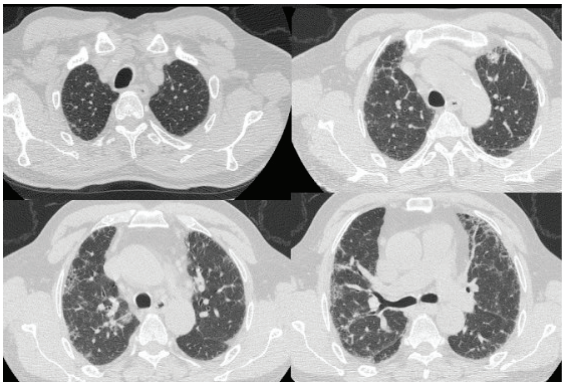

# EP-421
# GÖĞÜS AĞRISININ NADİR GÖRÜLEN BİR NEDENİ

Lale Sertçelik, Erdal Tatlıdil, Uğurcan Tanülkü, İpek Erdem, Fatma Armağan Hazar

Sağlık Bilimleri Üniiversitesi Süreyyapaşa Göğüs Hastalıkları ve Göğüs Cerrahisi Eğitim Aratştırma Hastanesi

**GİRİŞ:** Aort disseksiyonu; aort intima ve media tabakasındaki yırtılmadan dolayı medianın 1/3 dış tabakası arasındaki kanın ilerlemesi ile oluşan, nadir görülen, mortalite oranı yüksek olan acil bir kardiyak patolojidir. Risk faktörleri arasında; hipertansiyon,bağ doku hastalıkları (marfan,ehler-danlos),aortun edinsel ve yapısal bozuklukları, otoimmun ve genetik sendromik hastalıklar bulunmaktadır.Ölüm nedeni en sık aort rüptürüne bağlı hipotansif şoktur. En sık semptomu ani başlayan göğüs ve/veya sırt ağrısı, en tipik fizik muayene bulgusu periferik nabızlarda eşitsizlik ve kollar arası tansiyon farkıdır.

**OLGU:** 52 yaşında erkek hasta,şiddetli ani başlangıçlı göğüs ağrısı ve nefes darlığı şikayeti ile acil servisimize başvurdu. Özgeçmişinde koroner arter hastalığı, 25 p/y sigara (aktif smoker) öyküsü vardı. Vital bulguları TA: 160/100, Nabız:68 atım/dk, Ateş:36 C, SS:20/dk şeklindeydi. Alınan hemogramda WBC:20240, HB:13.41, PLT: 181000, CRP:98.4, ESH:6, biyokimyasal parametrelerde özellik yoktu, D-DİMER: ölçülemeyecek kadar yüksek olarak raporlandı. Ön tanıları arasında pnömoni ve pulmoner emboli olan hastaya çekilen PA'da mediastende aortikopulmoner pencerede genişleme ve kardiyotorasik oranda artış mevcuttu. İstenen alt extremite doppler usg'de trombus izlenmedi, yapılan ekokardiyografide; normal EF, evre 1 diyastolik disfonksiyon, hafif mitral ve triküspit yetmezliği (ekodaki ariza nedeniyle sağ kalp boşlukları ve sbap değeri ölçülemedi) şeklinde raporlandı. Pulmoner emboli ön tanısının ekarte edilememesi nedeniyle çekilen BT-Anjiyografi'de descendan aortadan başlayıp kesit alanına giren abdominal aortaya kadar devam eden yalancı lümen bulgusu saptanıp pulmoner arterde ve segmental dallarda dolum defekti saptanmadı. Bunun üzerine aort disseksiyonu tanısı konulan hasta hemodinamisi sabit tutularak 112 aracılığı ile Koşuyolu Yüksek İhtisas ve Araştırma Hastanesine nakli gerçekleştirildi.

**SONUÇ:** Nefes darlığı ve göğüs ağrısı akciğer patolojilerinin non-spesifik bir bulgusu olmakla birlikte kardiyak patolojilerde de gelişebileceği unutulmamalı, kardiyak ön tanılar da göz önünde bulundurulmalı, ayırıcı tanısı yapılmalıdır. Kardiyak ön tanıların ekarte edilemediği durumlarda sık vital takibi yapılmalı hızla ayırıcı tanıya gidilmelidir.

**Anahtar Kelimeler:** Aort disseksiyonu, göğüs ağrısı, bt-anjiyografi

Başvuru Pa akciğer grafisi

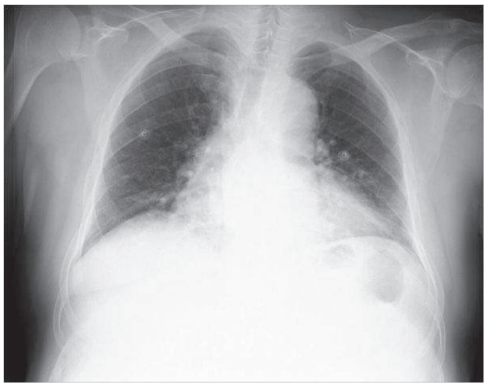

Son pa akciğer götüntüsü

BT anjio görüntüleri

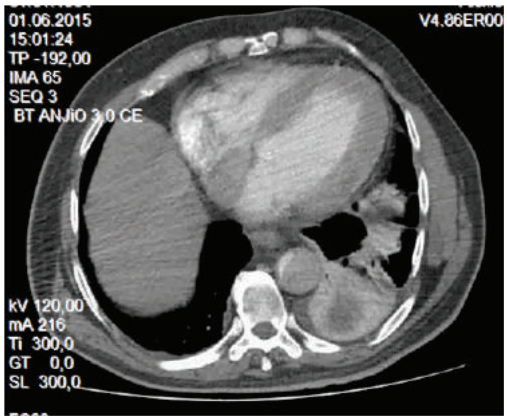


BT anjio görüntüleri

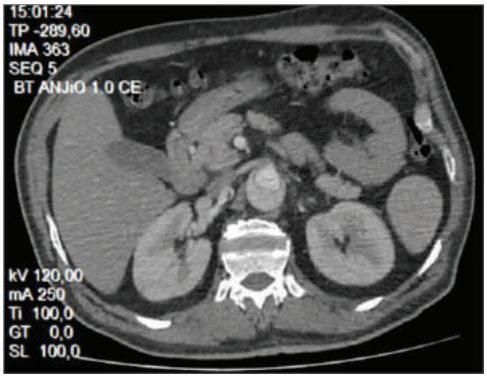


BT anjio görüntüleri

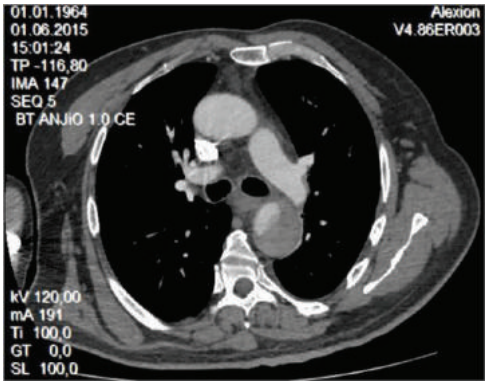

## EP-422
## UYUŞTURUCU MADDE KULLANIMINA BAĞLI BİR ALVEOLAR HEMORAJİ OLGUSU

Bünyamin Sertoğullarından, Niyazi Can Ertürk, Celal Doğan, Muzaffer Onur Turan

İzmir Katip Çelebi Üniversitesi Göğüs Hastalıkları Ana Bilim dalı, İzmir

**GİRİŞ;** Alveoler hemoraji (AH), alveolerdeki harabiyete bağlı alveoler boşluklar içine oluşan kanama, dispne, hemoptizi, anemi ve akciğer grafisinde bilateral alveoler konsolidasyonlarla kendini gösterir. AH'nin nadir bir nedeni de eroin ve sentetik kannabinoid kullanımıdır. Uyuşturucu madde kullanımına bağlı alveolar hemoraji gelişen bir olgumuzu sunmaktayız.

**OLGU SUNUMU;** Yirmiiki yaşında erkek hasta acil servise öksürük, nefes darlığı ve öksürmekle gelen yaklaşık bir çay bardağı kadar kanama şikayeti ile başvurdu. İleri tetkik amacıyla Fizik muayene; TA: 125 / 71 mmHg, solunum sayısı: 30/dk, SpO2: %96, nabız: 111 atım/dk, solunum sistemi muayenesi olağan olarak değerlendirildi. Laboratuar incelemesinde WBC: 29000/µL, Hb: 15.7g/dL, CRP: 7.24mg/L, INR: 1.09, karaciğer fonksiyon testleri ve böbrek fonksiyon testleri normal, arteryel kan gazında; pH: 7.46, PO2:79.3mmHg, PCO2: 31mmHg, SpO2: %96,3 saptandı. Günde 3 - 4 paket sigara kullanımı 8 yıldır vardı ve aktif içmeye devam ediyordu. Anamnezinde epilepsi tanısı mevcuttu ve uyuşturucu madde bağımlısı olduğunu ve esrar, eroin maddelerini yoğun miktarda kullandığını belirtti. Romatizmal hastalık semptom ve bulgusu yoktu ve romatolojik belirtecleri negatifti. Ekokardiografi (EKO) normalolarak raporlandı. Toraks Bilgisayarlı Tomografisinde alveoler hemoraji ile uyumlu alveolar infiltrasyonlar saptandı (Resim1). Hastaya traneksamik asid, O2 tedavisi (2-3 lt/dk) ve geniş spektrumlu antibiyotik tedavisi başlandı. Alveoler hemoraji yoğun uyuşturucu madde kullanımı ile bağlandı. Tedavinin 3. gününde bakılan prokalsitonin değeri 0.09 ng/mL olarak gelmesi üzerine antibiyotik tedavisi kesildi. Hemoptizisi kesilen olgu bağımlılık tedavisi açısından Amatem Polikliniğine yönlendirilerek taburcu edildi.

**SONUÇ:** Uyuşturucu madde; eroin ve sentetik kannabinoid kullanımı, Alveolar Hemoraji (AH)'ye neden olabilir. AH ile gelen olgularda eroin ve sentetik kannabinoid kullanım öyküsü akılda tutulmalı ve detaylı sorgulanmalıdır.

**Anahtar Kelimeler:** Alveolar Hemorajı, Madde kullanımı, Hemoptizi

Hastanın Toraks Bt'sinde Alveolar Hemoraji Görünümü

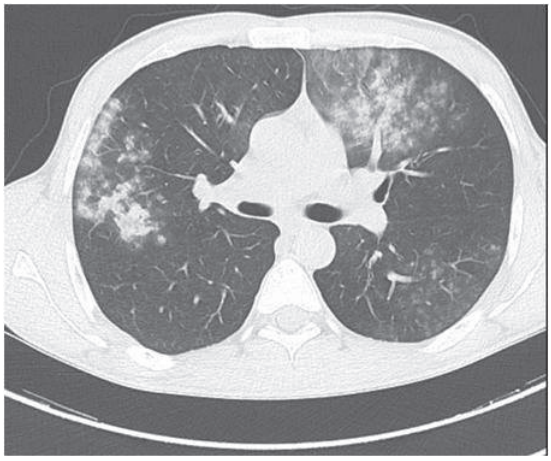

# EP-423
# KRİPTOJENİK ORGANİZE PNÖMONİ RADYOLOJİSİ İLE BAŞVURAN SARKOİDOZ OLGUSU

Binnaz Zeynep Yıldırım, Demet Turan, Esma Nur Aktepe, Elif Tanrıverdi, Efsun Gonca Uğur Chousein, Mehmet Akif Özgül, Erdoğan Çetinkaya

Yedikule Göğüs Hastalıkları ve Göğüs Cerrahisi Eğitim ve Araştırma Hastanesi

Sarkoidoz nedeni bilinmeyen, sistemik granülomatöz bir hastalıktır. Her iki cinste de 30 yaş civarında en sık görülür; kadınlarda 50 yaş üzerinde sık görüldüğü bir dönem daha vardır. Radyolojisinde, mediastinal ve hiler lenfadenopatiler, bronkovasküler demetler boyunca ve subplevral alanlarda yerleşen milimetrik nodüller izlenir. Granülomların birleşmesiyle hava bronkogramı içeren veya içermeyen nodül, kitle benzeri görünümler olabilir. 60 yaşında, astım dışında bilinen hastalığı olmayan kadın hasta, 4 aydır geçmeyen, nonspesifik antibiyoterapiye yanıtsız öksürük, balgam, halsizlik, ateş şikayetleri ile başvurdu. Solunum muayenesi doğaldı. WBC:13,5 ESH:87 CRP:156 idi. PA ac grafisinde tüm ac alanlarında retiküler imajlar izlendi. Kollajen doku belirteçleri negatif, ACE düzeyi normal idi. Toraks BT'de mediastende en büyüğü alt paratrakeal 15 mm lenfadenopatiler, her iki acde periferik, alt lob ağırlıklı yamalı konsolidasyon ve buzlu cam alanları izlendi(Resim1). Yamalı infiltrasyonlar ve ters halo bulgusu olması üzerine hastaya Kriptojenik organize pnömoni (KOP) ön tanısıyla BAL yapıldı. Total hücre sayısı 610/mm3, bunun %60ı lenfosit %15i nötrofil, %25i makrofaj idi ve CD4/CD8 oranı 7,8 geldi. Mediastende izlenen 15 mm çaplı lenf nodlarından yapılan EBUS-İA biyopsisi Nonnekrotizan granulomatöz inflamasyon olarak raporlandı. PPD negatif idi. Hastada ac dışı organ tutulumu saptanmadı. Sarkoidoz tanısı ile Metilprednizolon 32 mg/gün başlandı. 1. ay kontrolünde klinik, radyolojik ve laboratuar düzelme izlendi. Yamalı infiltrasyonlar ve ters halo bulgusu KOP için diagnostik olarak düşünülse de, olgumuzda olduğu gibi BAL ve biyopsi bulguları çok farklı hastalıklara yönlendirebilir. Her iki hastalığında benzer yaş gruplarında ve genellikle sigara içmeyenlerde görülmeleri, benzer semptomların olabileceği akılda tutularak, sadece radyolojiye bağlı kalınmadan, mutlaka BAL ve biyopsi örnekleri incelenmelidir.

**Anahtar Kelimeler:** BAL, organize pnömoni, ters halo, sarkoidoz

Bilateral buzlu cam alanları

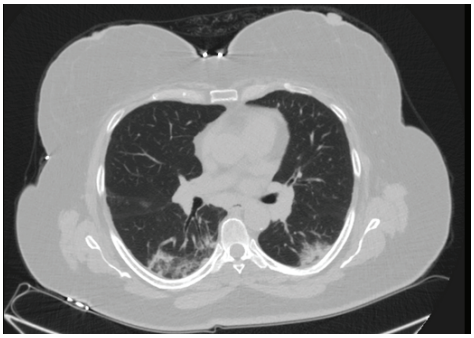

Parankimde ters halo bulgusu içeren konsolidasyonlar

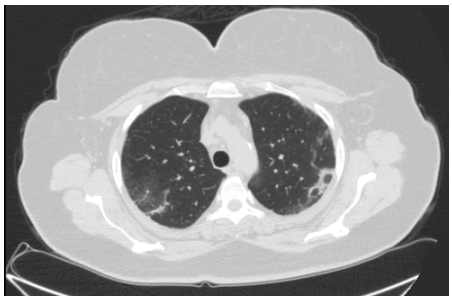

# EP-424
# ENDOBRONŞİYAL TUTULUM GÖSTEREN BİR SARKOİDOZ OLGUSU

Bünyamin Sertoğullarından, Celal Doğan, Esma Gezer

İzmir Katip Çelebi Üniversitesi Göğüs Hastalıkları Ana Bilim Dalı, İzmir

**GİRİŞ:** Sarkoidoz sebebi bilinmeyen multisistemik granülomatöz bir hastalıktır. Hastalık solunum sistemini en sık tutmaktadır. Bronşial tutulum sarkoidoz olgularında %40-70 arasında saptanmakta görünür lezyon varlığı ile tanı oranı artmaktadır. Endobronşial tutulum varlığı erişilebilir bir lokalizasyon sağlayarak tanısal kolaylığa yol açabilir. Yaygın endobronşial tutulum gösteren ve buradan yapılan biopsi ile tanı alan bir olgumuzu sunmak istedik

**OLGU:** Ellibir yaşındaki kadın hastamız dış merkeze aşırı kilo kaybı (6 ayda 12 kg kayıp), suprakalvikuler lenf bezi buyumesi ve halsizlik ile başvurmuş lenfoma öntanısı ile lenf bezi örneklemesi yapılmıştı. Supraklaviküler lap biyopsisi non-kazeifiye granülomatöz lenfadenit gelenhasta granulamatöz lenfadenit ayırı tanısı için birimimize başvurdu. Fizik muayenesinde solunum sesleri olağandı. SFT; FVC: % 76 FEV1: % 61 FEV1/FVC:79 olarak görüldü. BAL mikobakteri ve mantar açısından negatif bulundu. PA akciğer grafinde bilateral hiluslarda büyüme saptandı. Toraks bilgisayarlı tomografi: Akciğerlerde yaygın, büyüklü küçüklü nodüler infiltrasyonlar saptandı(Resim 1). Her iki akciğerde, mediastinal ve hiler yer yer, en büyükleri yaklaşık 1.5 cm genişlikte konglomeratlar saptandı. Romatolojik markerları ACE: 308 U/L MPO pozitifliği dışında negatif saptandı. 24 saatlik İdrar Ca; 352 mg/gün saptandı. Bronkoskopik değerlendirmede her iki bronş sisteminde yaygın nodolüler lezyonlar izlendi (Resim 2). Patoloji incelemede: santralinde nekroz izlenmeyen multinükleer dev hücre ve epiteloid histiyosit topluluklarından oluşan multipl granülom yapıları, multinükleer dev hücrelerde yer yer schauman cisimleri izlendi. Kazeifiye ya da non-kazeifiye nekroz mevcut değildir. EZN ve PAS ile mikroorganizma bildirilmedi. Hastaya sarkoidoz tanısı konularak steroid tedavisi başlandı.

**SONUÇ:** Sarkoidoz olgularında havayolu tutulumu yaygın olarak gelişmektedir. Görünür bir havayolu tutulumu varlığında anlamlı patolojik sonuç oranı oldukça yüksektir. Bu nedenle bronkoskopik değerlendirme ihmal edilmememelidir.

**Anahtar Kelimeler:** Sarkoidoz, Bronkoskopi, Bronş tutulumu

Resim 1

Resim 2

# EP-425
# GÖĞÜS HASTALIKLARINDA ANDROİD UYGULAMASININ ÖNEMİ

Mehmet Özgel[1], Erdal Kaysoydu[2]

[1]Malatya Eğitim ve Araştırma Hastanesi, Göğüs Cerrahisi
[2]Malatya Eğitim ve Araştırma Hastanesi, Göğüs Hastalıkları

Göğüs Hastalıkları temelde KOAH, astım, akciğer kanseri, pulmoner nodül takibi, pnömoni, plörezi, bronşektazi, intertisyel akciğer hastalığı, pulmoner hipertansiyon, pulmoner emboli, pnömotoraks, solunum yetmezliği, uykuda solunum yetmezliği, operasyon öncesi akciğer fonksiyonlarının değerlendirilmesi ve solunum fizyoterapisi ile ilgilenirken ilgili dal branşları da göğüs hastalıklarının bazı bölümleriyle ilgilenmektedirler. Bu yetersiz ilgi diğer dal branşlarında göğüs hastalıkları ile ilgili raporlandırmalarda sorun çıkartmaktadır. Özellikle güncellenen Gold sınıflandırmasına göre, KOAH, ACOS ve astım tanısında yada güncellenen TNM sınıflandırması için akciğer kanseri evrelemesinde klinisyenler, cerrahlar, onkologlar ve patologlar arasında tam uzlaşı sağlanamamaktadır. Bu nedenle neredeyse her doktorun kullandığı android telefonlara bir uygulama yaparak biribirimize bilgi aktarırken doğru bilgi aktarımını sağlamayı ve sizlerle de paylaşmayı amaçladık.

**Anahtar Kelimeler:** KOAH, solunum fonsiyon testi, TNM sınıflaması, plevral effüzyon, soliter pulmoner nodül, pnömotoraks

Ana ekran ve Gold Sınıflaması

Evde destek tedavileri ve GOLD 2017




SFT analizi

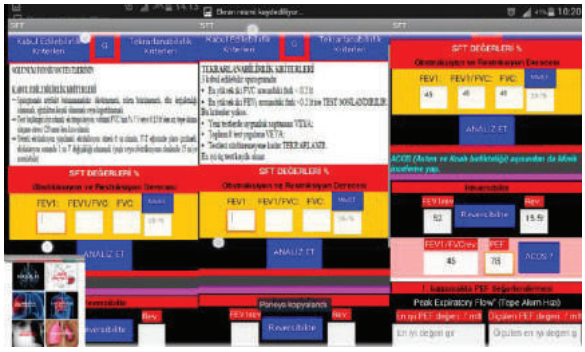

8.TNM sınıflandırması

Akciğerde nodü değerlendirmeleri

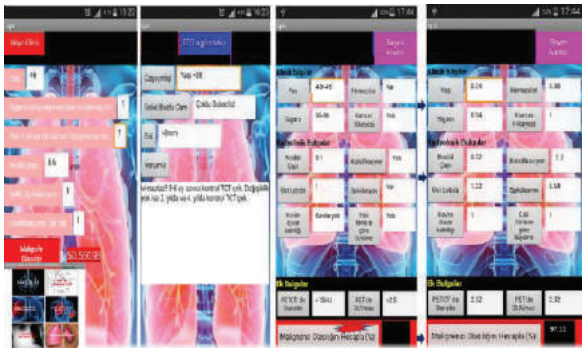

Plevral effizyon ve Pnömotoraks değerlendirmesi

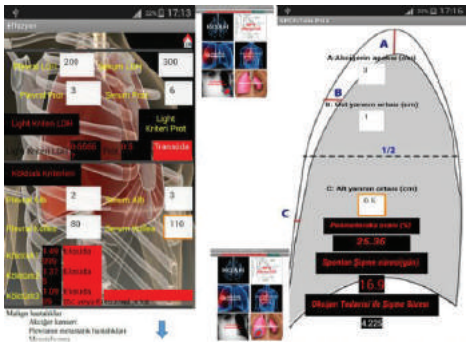

# EP-426
# GÖĞÜS HASTALIKLARI UZMANLARINA AİLE HEKİMLERİNİN ENTEGRASYONU PROJESİ

Ethem Ünver[1], Sedat Altın[2], Aysel Erdoğan[1], Mustafa Tosun[1], Handan Aksoy[1], Hasan Ölmez[3], Gülseren Pekbak[3]

[1]Erzincan Üniversitesi, Tıp Fakültesi Göğüs Hastalıkları Anabilim Dalı
[2]Sağlık Bilimleri Üniversitesi İstanbul Yedikule Göğüs Hastalıkları ve Göğüs Cerrahisi Eğitim ve Araştırma Hastanesi
[3]Erzincan Mengücek Gazi Eğitim ve Araştırma Hastanesi

**AMAÇ:** Ülkemizde sağlık kuruluşlarına başvuru sayıları her geçen yıl artmaktadır. Bu da, işgücü kaybına ve sağlık ekonomisinde zararlara yol açtığı gibi, hasta değerlendirilmesi ve tedavisini de etkilemektedir. Göğüs hastalıkları hastalarının birinci basamak sağlık hizmetinden daha etkin ve etkili faydalanmaları amacıyla bu proje oluşturulmuştur.

**MATERYAL-METOD:** 2017 yılı Sağlık Bakanlığı insan kaynakları verilerinden ve Sağlık Hizmetleri Genel Müdürlüğü verilerinden yararlanılarak illere göre hasta sayıları ve hekim sayılarına göre planlama yapılmıştır.

**BULGULAR:** 2017 yılı ortası (15.7.2017) itibariyle ülkemizde sözleşmeli 25.354 aile hekimi ve Sağlık Bakanlığı Kamu Hastaneleri Kurumu bünyesinde 1302 göğüs hastalıkları uzmanı çalışmaktadır. Göğüs Hastalıkları Uzmanlarının sayısı bu tarihte toplam 2036 olmakla birlikte bunların üniversite ve özelde çalışanları proje dışında tutulmuştur. 2016 yılında Solunum sistemi hastalığı konulan hasta sayısı 6,5 milyon civarında olup bunların % 46'sına (3.020.895) aile hekimleri tarafından reçete yazılmaktadır. Aile hekimi başına düşen solunum hastası yıllık 120, aylık 10 civarındadır. Aile hekimi başına düşen nüfus ortalaması 3.146 ± 720 olmakla birlikte 1.705 (Çankırı) ile 3.565 (İstanbul) arasında değişmektedir. Buna karşın göğüs hastalıkları uzman hekimi başına düşen nüfus ortalaması 39.132 olarak hesaplanırken, sadece Sağlık Bakanlığı kurumlarında çalışan uzmanlar dikkate alındığında ise, ortalama 39.182 kişiye bir Göğüs Hastalıkları Uzmanı düşmektedir. Bir göğüs hastalıkları uzmanı başına ortalama 19 aile hekimi düşmektedir. İllere göre düşünüldüğünde, Hakkari'de 75, Muş'ta 68, Iğdır'da 64, Van'da ve Düzce'de 62, Şırnak'ta 56 aile hekimine 1 göğüs uzmanı düşerken, İzmir ve Ankara'da 10, Erzincan'da 14, Gümüşhane, Bayburt ve İstanbul'da 15'er uzman düşmektedir. İllerdeki göğüs hastası yoğunluğuna bakıldığında, doğu bölgelerimizde hasta sayısının daha düşük olması nedeniyle her ne kadar göğüs hastalıkları uzmanı başına düşen aile hekimi ortalamanın çok üstünde ise de, hasta sayısı birbirine yakın olmaktadır.

**SONUÇ:** Göğüs hastalarının daha etkin, verimli ve kaliteli hizmet almasına yönelik düşünülmüş bu proje, öncelikle göğüs hastalıkları uzman sayısının en fazla olduğu büyükşehirlerde pilot uygulama şeklinde uygulanmalı, sonuçları değerlendirildikten sonra tüm yurda yayılmalıdır.

**Anahtar Kelimeler:** göğüs hastalıkları, aile hekimliği, solunum hastası, entegrasyon

Illere gore Gogus Hastaliklari Uzman Basina Dusen Aile Hekimi Sayilari

# EP-427
# GÖĞÜS HASTALIKLARI DAL HASTANESİNDE AYLIK MORTALİTE EĞİTİM TOPLANTILARI ASİSTAN KLİNİK YAKLAŞIMINA OLUMLU KATKI SAĞLAR

Deniz Uysal, Abdurrahman Yılmaz, Uğurcan Tanülkü, Elif Yılmaz, Kübra Akyüz, Ethem Yıldız, Merve Hörmet, Erman Gıdık, Oğuzhan Akman, Taner Sezgin, Serhat Altundere, Merve Örün, Tülin Sevim, Hatice Türker, Zühal Karakurt

Süreyyapaşa Göğüs Hastalıkları ve Göğüs Cerrahisi EAH, Göğüs Hastalıkları Kliniği

**AMAÇ:** Göğüs hastalıkları akreditasyonunda mortalite toplantıları yapılması zorunlu eğitim bileşenlerindendir. Göğüs Dal Hastaneleri geniş kapasiteli yatak sayısına bağlı olarak yüksek sayıda aylık mortaliteye sahiptir. Göğüs hastalıkları asistan eğitiminde dal hastanelerinin mortalite değerlendirmeleri eğitime ve ülke verilerine önemli katkı sağlar. Çalışmamızda 11 aylık Dal Göğüs Hastalıkları Mortalite toplantı verilerini bu nedenle paylaşmayı amaçladık.

**YÖNTEM:** Çalışma bir göğüs dal eğitim hastanesinde Eylül 2016-Temmuz 2017 döneminde aylık mortalite toplantı verileri geriye dönük kesitsel yöntemle değerlendirildi. Mortalite vakalarının demografik özellikleri, ek hastalıkları, hastane başvuru yerleri, başvuru tanıları, servisler arası transferleri, uygulanan tedaviler, hastane kalış günü ve mortalite gerçekleşen ünite "mortalite değerlendirme verilerinden kayıt edildi. Veriler tanımlayıcı analiz ile özetlendi. Aylık verilerin değişim değerlendirildi.

**BULGULAR:** On bir aylık dönemde yatan 18793 hastada, mortalite 777 (%4.1) hastada ve erkek %71; ortanca yaşları 69 idi. Aylık mortalite Tablo 1 de özetlendi. Yatış gün ortanca (çeyrekler arası oran) 10 (3-19) gün idi.Ek hastalıklardan ilk üç sırada KOAH (%39), akciğer kanseri (%34), ve hipertansiyon (%29); yatış tanılarında ilk üç sırada: kanser ilişkili komplikasyonlar (%49), pnömoni (%28) ve KOAH akut atak (%9) idi. Alzheimer-demans %10 iken buna bağlı aspirasyon pnömonisi %8.4 idi. Ölüm yerleri: yoğun bakım %47.9, Palyatif Bakım Ünitesi %32.8, Göğüs Hastalıkları Servisi %14.8, Acil Servis % 4.5 idi. Tüberküloza bağlı mortalite %4.1 iken, pulmoner emboli %3.2, post CPR bakımda %1.7, pnömotoraks nedenli mortalite %0.5 idi.

**SONUÇ:** Göğüs dal hastanelerinde gerçekleşen ölüm nedenlerinin başındakronik göğüs hastalıkları kaynaklı nedenler ile ileri evre akciğer ve diğer organ malinitelerinin olması ve bu ölümlerin çoğunlukla yoğun bakım ünitesinde gerçekleşmesi hekimlerin, hasta ve hasta yakınları ile son dönem planlamasını önceden yapması, bu konuda sağlık politikası oluşturulması gerektiğini göğüs hastalıkları dal hastanelerinde servis, palyatif bakım ve yoğun bakım servisleri etkin kullanması bakımından önemli olduğu kanaatindeyiz.

**Anahtar Kelimeler:** Göğüs Hastalıkları, mortalite, asistan eğitimi.

Tablo 1

| AY | Toplam Hasta | Mortalite | % |
|---|---|---|---|
| Eylül 2016 | 1378 | 55 | 4.0 |
| Ekim 2016 | 1704 | 66 | 3.8 |
| Kasım 2016 | 1706 | 68 | 3.9 |
| Aralık 2016 | 1843 | 63 | 3.4 |
| Ocak 2017 | 2047 | 85 | 4.2 |
| Şubat 2017 | 1506 | 61 | 4.1 |
| Mart 2017 | 1594 | 73 | 4.6 |
| Nisan 2017 | 1784 | 82 | 4.5 |
| Mayıs 2017 | 1826 | 73 | 4.0 |
| Haziran 2017 | 1841 | 73 | 3.9 |
| Temmuz 2017 | 1564 | 78 | 4.9 |

Onbir aylık mortalite

# EP-428
# HUZUR EVİNDE KALAN YAŞLILARDA SİGARA KULLANIMININ AĞIZ VE DİŞ SAĞLIĞI ÜZERİNE ETKİSİ

Tuğçe Atak Meriç, Hediye Arslan Özkan

Yeditepe Üniversitesi, Hemşirelik Bölümü, İstanbul

**GİRİŞ:** Ağız ve diş sağlığıyla ilgili sorunlar, dünyada en sık görülen halk sağlığı problemlerindendir ve yaşlıların ağız ve diş sağlığının düşük olduğu bilinmektedir. Bu çalışma, huzurevinde kalan yaşlılarda sigara kullanımının ağız ve diş sağlığı üzerine etkisini belirlemek amacıyla planlanmıştır.

**GEREÇ-YÖNTEM:** Kesitsel tipteki araştırmanın örneklemini çalışmaya istekli 62 birey oluşturmuştur (n=62). Veriler; bilgi formu, Mini Mental Test, sağlık durumu, sigara içme ve ağız ve diş sağlığı durumları ve Geriatrik Ağız Sağlığı Değerlendirme Forumu'yla (GASDF) toplanmıştır.

**BULGULAR:** Bireylerin yaş ortalaması 72,11(±7,12), %72,6'sı erkek ve %66,1'inin mental durumu normaldir. Yaşlıların %40.3'ü ilkokul mezunu ve %61,3'ü gelirinin iyi olduğu bulunmuştur. Bireylerin %41,9'nun sigara kullandığı ve %25,8'nin günde 1 paket sigara içtiği belirlenmiştir. Yaşlıların %59,7'de protez kullandığı, %30,6'sı diş/protezlerini haftada bir fırçaladığı, %74,2'sinin sorun yaşadığında diş hekimine gittiği bulunmuştur. Sigaraya başlama yaşı ve içme süresi, bırakmayı düşünme, diş/protezleri fırçalama ve gelir durumu ile GASDF sonuçları arasında istatistiksel olarak anlamlı bir fark bulunmuştur ($p<0.05$).

**TARTIŞMA:** Literatürde ağız sağlığı ile sosyoekonomik durumunun iyi olmamasının birbiriyle ilişkili olduğu belirtilmektedir. Çalışmamızda ağız ve diş sağlığı ile gelir düzeyi arasında doğru orantılı ilişki bulunmuştur ($p<0.05$). Sigara içme süresi uzadıkça ağız sağlığı kötülemiştir, bu sonuç genel literatür bilgileriyle tutarlıdır. Yaşlıların %40,3'ünün ağızlarında diş olmadığı ve Erol ve ark.'nın yaptığı çalışmada da yaşlıların %50'sinin dişi olmadığı bulunmuştur. Çalışmamızda GASDF ortalaması 48,17(±7,98) bulunmuş, Erol ve ark.'nın çalışmasında ortalama 51.95(±6,30) bulunmuş ve çalışmamızı destekler niteliktedir. Ağız sağlığının korunmasında en önemlisi diş/protezlerin düzenli olarak fırçalanması/temizlenmesidir. Erol ve ark.'nın çalışmasında %32.5, Gökalp ve ark. %34.7 ve Eren ve ark.%15 olarak bulmuşlardır. Yurtdışında yapılan çalışmalarda da Danimarka'da %54 ve Japonya'da %85 iken İngiltere'de %31 olarak bulunmuştur. Çalışmamızda bu oran %22,6 olarak daha düşük bulunmuştur. Jette ve ark.'ı, sigara kullanımının diğer faktörlerden bağımsız olarak diş kaybı ve periodontal hastalıklar için önemli bir risk faktörü olduğunu belirtmiştir.

**SONUÇ:** Yaşlıların ağız ve diş sağlığının kötü olduğu, sigaraya erken yaşta başlayanların ağız sağlığının daha geç yaşta başlayanlara ve hiç içmeyenlere göre daha kötü olduğu, gelir durumu iyi olanların ağız sağlığına daha iyi olduğu ve ağız sağlığı iyi olanların sigaraya bırakmaya eğilimli olduğu sonuçlarına ulaşılmıştır. Hemşirelerin ağız ve diş sağlığını koruma ve geliştirme amacıyla yaşlılara eğitim vermesi ve GASDF'yi kullanması önerilmektedir.

**Anahtar Kelimeler:** Yaşlı, ağız ve diş sağlığı, sigara, GASDF.

Yaşlıların sigarayı bırakmayı düşünme ve GASDF karşılaştırılması

| | | | GASDF | | |
|---|---|---|---|---|---|
| | | 50<DÜŞÜK | 51-56 ORTA | 57-60 YÜKSEK | |
| Sigarayı Bırakmayı Düşünme | Evet | 12 | 1 | 6 | X2: 10,136 |
| | Hayır | 7 | 3 | 0 | p: 0,038 |
| | İçmiyor | 14 | 16 | 6 | |
| | Toplam | 33 | 20 | 9 | |

Yaşlıların diş fırçalama durumuna göre GASDF puanlarının karşılaştırılması

| GASDF | | 50<DÜŞÜK | 51-56 ORTA | 57-60 YÜKSEK | Toplam | |
|---|---|---|---|---|---|---|
| | Diş fırçalama yok | 9 | 3 | 0 | 12 | |
| Diş Fırçalama Durumu | Haftada 1 kez | 12 | 7 | 0 | 19 | X2: 15,969 |
| | Günde 1 kez | 8 | 3 | 6 | 17 | p: 0,014 |
| | Günde 2 kez | 4 | 7 | 3 | 14 | |
| | Toplam | 33 | 20 | 9 | 62 | |

Yaşlıların gelir durumuna göre GASDF puanlarının Karşılaştırılması

| | | | GASDF | | | |
|---|---|---|---|---|---|---|
| | | 50<DÜŞÜK | 51-56 ORTA | 57-60 YÜKSEK | Toplam | |
| Yaşlıların Gelir Durumu | Gelir Giderden Az | 11 | 3 | 0 | 14 | X2: 10,104 |
| | Gelir Gidere Denk | 19 | 14 | 5 | 38 | p:0,039 |
| | Gelir Giderden Fazla | 3 | 3 | 4 | 10 | |
| | Toplam | 33 | 20 | 9 | 62 | |

# EP-429
# YETİŞKİNDE YABANCI CİSİM ASPİRASYONU, BİR OLGU NEDENİ İLE

Susamber Dik Altintaş

Bülent Ecevit Üniversitesi, Göğüs Hastalıkları Ana Bilim Dalı, Zonguldak

Yabancı cisim aspirasyonu (YCA) hayatı tehdit edebilen bir sağlık problemidir.Çocuklarda yetişkinlere göre daha sık görülür ve daha mortal seyreder. Yetişkinlerde daha sessiz seyrettiğinden ve başka hastalıkları taklit edebildiğinden tanısı gecikebilir. Tanısı bronkoskopik olarak konur, bronkoskopi için en önemli endikasyon ise klinik şüphedir. Yetişkin yabancı cisim aspirasyonları zayıf çiğneme-yutma fonksiyonuna neden olan nörolojik hastalıklar, psikiyatrik bozukluklar, ilaç - alkol kullanımı, travma, dental girişimler gibi sebeplerden kaynaklanabileceği gibi tamamen normal bireylerde ağızda bir şeyler varken konuşma,gülme durumunda da olabilir. 74 yaşında erkek hasta, acil servise öksürük ve nefes darlığı şikayetleriyle başvurdu.Geliş spo2: 87 ölçüldü. Hastanın dış merkezde çekilen toraks tomografisinde sağ ana bronş içinde endobronşiyal opasite izlendi.Fizik muayenesinde sağ akciğer orta ve alt zonlara lokalize ronküsü mevcuttu.Öyküsünde hastane başvurusundan bir gün önce yemek yerken boğazına yemek kaçtığını hissettiği ve şikayetlerinin ondan sonra başladığı öğrenildi.Herhangi bir psikiyatrik-nörolojik hastalık veya ilaç kullanım öyküsü yoktu. Hasta bronkoskopi amaçlı yatırıldı.Hazırlık yapıldıktan sonra hastaya fiberoptik fleksible bronkoskopi yapıldı.Bronkoskopide larinks vokal kordlar ve trakea normal ve açık izlendi.Sol bronşyal sistem tüm lob ve segmentler açık izlendi.Sağ bronşiyal sistem incelemesinde üst lob açık izlendi, sağ intermediyer bronş girişinde bronş ağzına oturmuş,bronşu tamamen kapatan yabancı cisim (bezelye) izlendi.Forceps yardımı ile yabancı cisim çıkarıldı. Hasta işlem sonrası takibinde vital bulgularının stabil olması ve şikayetlerinin düzelmesi üzerine taburcu edildi. Yabancı cisim aspirasyonlarında en sık semptom öksürük ve dispnedir.Aspirasyonların çoğunlukla sağ bronşiyal sisteme olması beklenir.Kliniği belirleyen yabancı cismin büyüklüğü ve yerleşim yeridir.Tercih edilen ilk görüntüleme yöntemi akciğer grafisi olmakla birlikte,akciğer grafide dolaylı veya direk herhangi bir bulguya rastlanmayabilir.Tanısal gecikmeye bağlı olarak uzun süreli öksürük,kontrolsüz astımı taklit eden klinik,tekrarlayan pnömoni,bronşektazi,obstruktif amfizem görülebilir ve bu gibi durumlarda yabancı cisim aspirasyonları akla getirilmelidir.Fizik muayenede lokalize ronküs olması endobronşiyal darlığın göstergesi olabilir. Hayatı tehdit etmeyen yabancı cisim aspirasyonlarında fleksible bronkoskopi ilk seçenektir. Yetişkinlerde fleksible bronkoskopi görece daha güvenli ve kolay bir prosedürdür ve başarısı oldukça yüksektir.Büyük, santral yerleşimli, kompleks ve fleksible bronkoskopi ile çıkarılamayan yabancı cisimlerde rijid bronkoskopi tercih edilmelidir.

**Anahtar Kelimeler:** bronkoskopi,yabancı cisim aspirasyonu, yetişkin

YCA BT

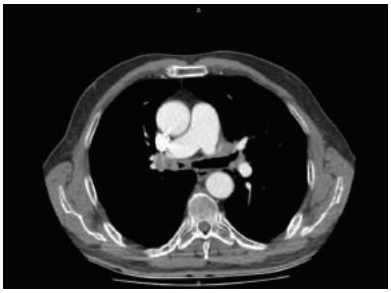

olgudaki yabancı cisim tomografi görüntüsü

YCA FOB

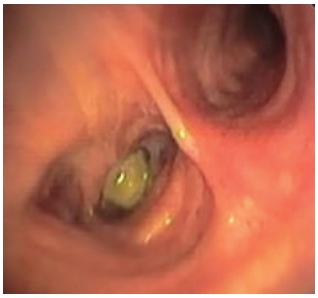

OLGUMUZUN YABANCI CİSİM BRONKOSKOPİ GÖRÜNTÜSÜ

YCA FOB

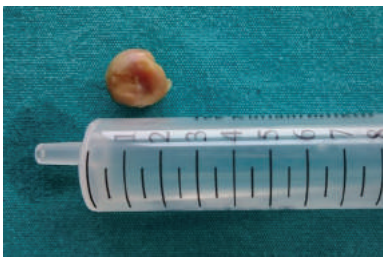

yabancÃ„Â± cisim fob ile çıkarılan bezelye

# EP-430
# ÇOCUKLUK ÇAĞINDA RASTLANAN DEV KİST HİDATİK OLGUSU

Türkan Dübüş

SBÜ İstanbul Eğitim ve Araştırma Hastanesi, Göğüs Cerrahisi Bölümü, İstanbul

**GİRİŞ:** Çocukluk çağında kist hidatiğin en sık yerleşim yeri akciğerlerdir. Dev akciğer kist hidatikleri plevral aralık veya bronşlara açılabilirler. Kalp gibi hayati organlara bası ile ciddi komplikasyonlar gelişebilir. Erken tedavi çok önemlidir.

**OLGU:** 10 yaşında kız çocuğu, düşme şikayetiyle kliniğimize başvurdu. Yapılan klinik muayene ve radyolojik tetkiklerinde, sol akciğer orta alt zonda lokalize 17x12 cm çaplarında düzgün sınırlı kistik lezyon saptandı. Kliniği asemptomatik seyreden hastanın laboratuvar tetkikleri normaldi. Kist hidatik ön tanısı düşünülerek indirekt hemaglutinasyon testi istendi. Sonuç negatif olarak yorumlandı. Hastanın özgeçmişinde köpek vb. evcil hayvanlarla temas öyküsü mevcut değildi. Tüm batın USG sonucu normal olan hastaya toraks BT çekildi. Operasyon kararı alınarak, sol anterior kas koruyucu mini torakotomi (3 cm ) ile sol plevral boşluğa girildi. Sol akciğer üst lobta lokalize lezyonun kist hidatik oldugu tespit edilerek kistotomi -kapitonaj uygulandı. Hemostaz, hava kaçağı kontrolü sonrası sol hemitoraks bol serum sale ile irrige edildi. Sol plevral boşluğa 18f toraks tüpü yerleştirilerek torakotomi hattı usülüne uygun kapatıldı. Hasta ekstübe şekilde servise alındı. Postoperatif takiplerinde cerrahi açıdan stabil seyreden hasta 4. gün taburcu edildi. Mikrobiyolojik ve patolojik inceleme sonuçları kist hidatik (echinococcus granulosus) olarak raporlandı. Hasta proflaktif medikal destek tedavisi (albendazol ) açısından değerlendirilmek üzere Çocuk Hastalıkları Enfeksiyon Kliniği'ne yönlendirildi. Hastanın aylık poliklinik takipleri sürmekte olup genel durum stabil seyretmektedir.

**SONUÇ:** Çocukluk çağı dev akciğer kist hidatiklerinde tedavi cerrahidir. Çocuklarda ameliyat sonrası dönemde de olası morbidite ve mortalite riskine karşı daha duyarlı olma konusunda belirli bir süre klinik takiplerinin devam ettirilmesi gerekliliği kanaatindeyiz.

**Anahtar Kelimeler:** Akciğer, dev kist hidatik, çocukluk çağı, cerrahi tedavi

Resim 1.

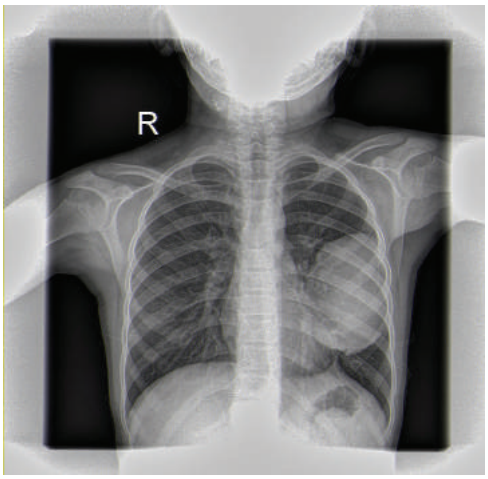


Preoperatif Akciğer Grafisi:
Sol akciğer dev kistik lezyon

Resim 2.

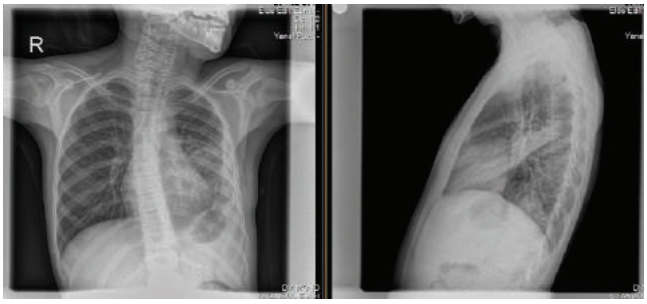


Postoperatif P-a/lat. Akciğer Grafisi

# EP-431
# PEDİATRİK LOKALİZE BRONŞEKTAZİDE VATS İLE SEGMENTEKTOMİ

Göktürk Fındık, Selma Mine Kara Apaydın, Funda İncekara, Mustafa Demiröz, Koray Aydoğdu, Sadi Kaya

Atatürk Göğüs Hastalıkları ve Göğüs Cerrahisi Eğitim ve Araştırma Hastanesi, Göğüs Cerrahisi, Ankara

Bronşektazi distal hava yollarında kalıcı harabiyet ve genişlemelerle seyreden bir hastalıktır. Bronşektazi insidansında görülen artışın sebebi olarak; tekrarlayan alt solunum yolu enfeksiyonları, viral ve bakteriyel akut enfeksiyonlar, malnutrisyon,tüberküloz, HIV gibi kronik enfeksiyonlar,genetik nedenler ve kistik fibrozis sayılabilir. Tekrarlayıcı hastalıklarda önceki hasarın üzerinde patolojinin yerleşmesi ile bronşektazi tablosu görülebileceği gibi, yetersiz beslenme ve bağışıklığı tam sağlanamamış çocuklarda tek bir pnömonik hastalık sonrası da bronşektazi gelişebilir.Yetersiz tedavi, kronik enfeksiyonlar veya bronş obstrüksiyonu gibi etken mekanizmalar da çocukluk çağı bronşektazisine neden olabilirler.Çocukluk yaş grubunda,alınan balgam kültürlerinde sıklıkla S.aureus, S.pneumoniae, Haemophilus influenzae, Moraxella catarrhalis,Pseudomonas aeruginosa rastlanır. Olgumuz; bilinen bir hastalığı olmayan, Afgan 11 yaşında erkek hastanın 4 yıl önce 1 katlı evin çatısından düşme öyküsü mevcuttu. Babası tarafından akciğerlerinde sıvı toplanması olduğu öğrenilen,sonrasında Pakistan'da tedavi gören hastanın,takip eden dönemde yoğun sert kıvamlı balgam gelme şikayeti ile mükerrer sağlık merkezine başvuru öyküsü mevcuttu. Pakistan'dan medikal tedaviye rağmen sebat eden klinik ve radyolojik bulguların varlığı nedeniyle tarafımıza yönlendirildi. Son 6 aydır şikayetlerinin arttığı öğrenilen hastanın çekilen Toraks BT'de; sağ alt lob superior segmentte 34x20 mm boyutlu kaviter lezyon, komşuluğunda ılımlı bronşektazik değişiklikler izlendi. Yapılan fiberoptik bronkoskopide sağ alt lob içerisinden yoğun sekresyon içeriği geldiği izlendi, lavaj alındı. Bronkoalvoler lavaj kültüründe H.influenzae üremesi saptanan hasta pediatri kliniğine danışılarak antibiyoterapisi düzenlendi. Enfeksiyon bulgularında gerileme sonrasında çekilen Toraks BT'de kaviter lezyonun sebat etmesi üzerine operasyon kararı alındı. Sağ VATS ile alt lob superior segmentektomi operasyonu yapıldı. Postoperatif patolojisi fokal bronşiektazi olarak raporlandı. Postoperatif 6.günde,ek problemi olmayan hastanın dreni sonlandırıldı ve taburcu edildi. Cerrahi tedavi, progresyonu ve diğer sağlam kısımların kontaminasyonunu önlemek için düşünülmelidir. Bronşektazi için ilk başarılı lobektomi; pnömotoraks,tüberküloz ve süpüratif akciğer hastalıklarının cerrahi tedavisine katkıları olan Samuel Robinson tarafından 1909 yılında yapılmıştır. Hastalığın lokalizasyonu;segment, lob ve hatta bütün bir akciğerde de olsa tek taraflı lezyonlar rezeksiyon için daha uygundur. Pediatrik yaş grubundaki olgumuza; semptomatik lokalize bronşektazi nedeniyle yeni bir yaklaşım olan minimal invaziv cerrahi yaklaşım ile sınırlı rezeksiyon olan parankim koruyucu segmentektomi uyguladık. Bronşektazi cerrahisinde, yasam konforlarını arttırmak için daha minimal invaziv olan video yardımlı torasik cerrahi(VATS) ile uygulanacak komplet rezeksiyonlar mortalite ve morbidite oranlarının düşüklüğü ile en iyi tedavi seçeneklerindendir.

**Anahtar Kelimeler:** Bronşektazi, VATS, segmentektomi

Resim

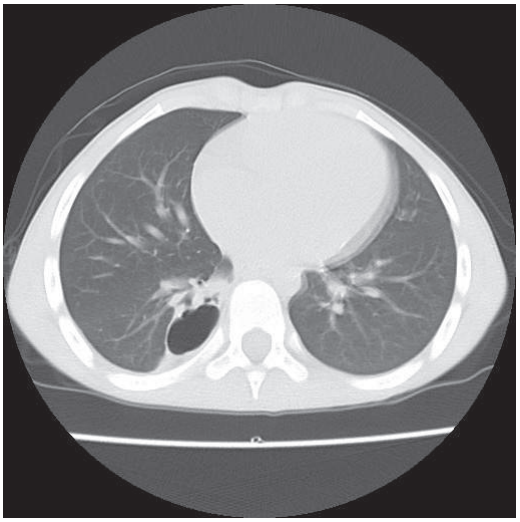

# EP-432
# BRONKOSKOPİK LVRS SIRASINDA İNSİDENTAL SAPTANAN ENDOBRONŞİYAL TÜMÖR VE UYGULANAN TEDAVİ SONUCU

Onur Derdiyok[1], Yelda Tezel[2], Deniz Gürer[1], İpek Özmen[3], Elif Yıldırım[3], Çağatay Tezel[1]

[1]Süreyyapaşa Göğüs Hastalıkları ve Göğüs Cerrahisi Eğitim ve Araştırma Hastanesi, Göğüs Cerrahisi Kliniği, İstanbul
[2]Sağlık Bilimleri Üni. Haydarpaşa Numune Eğitim ve Araştırma Hastanesi,göğüs hastalıkları kliniği
[3]Süreyyapaşa Göğüs Hastalıkları ve Göğüs Cerrahisi Eğitim ve Araştırma Hastanesi, pulmoner rehabilitasyon Kliniği, İstanbul

**GİRİŞ:** Bronksokopik volüm küçültücü yöntemler uygun amfizem hastalarında semptomları azaltıcı bir tedavi yöntemi olarak kullanılmaktadır. Olgumuz bronkoskopik hacim küçültücü işlem sırasında insidental endobronsiyal tümör olgusu ile karşılaşıldığında uygulanan tedavi seçenekleri ve sonuçlarını içermektedir.

**OLGU:** 59 yaşında erkek hasta azalmış egzersiz kapasitesi ve nefes darlığı şikayetleri nedeniyle tetkik edilmiş olup spirometrik ölçümler (FEV1%30 / 0.86LT ) ve radyolojik değerlendirmeler sonucu bronkoskopik hacim küçültücü işleme uygun görülmüştür. Rijit bronkoskopik endobronşiyal değerlendirmede sağ ana bronştan protüze düzgün sınırlı tümöral kitle görülmüştür. Bu esnada olası bir ileri cerrahi planlanabileceği maksadıyla, aynı seansta hem tümöral kitle total enükleasyonu yapılmış; hem de sol akciğere "coil" uygulaması yapılmıştır (Resim 1) İşlem sonrası dönemde tümöral kitle "hamartom " olarak raporlanmış, spirometrik değerlendirmede (FEV1 % 41 / 1.09 LT ) yüksekliği hem sağ üst lob bronş obstrüksiyonun giderilmesine hem de coil uygulamasının etkinliğine bağlı olabileceği düşünülmüştür.

**SONUÇ:** Pulmoner rezervi sınırlı KHDAK de bronkoskopik LVRS akılda bulundurulmalıdır.

**Anahtar Kelimeler:** bronskopik LVRS, ınsıdental ebl, pulmoner rezerv

resim 1

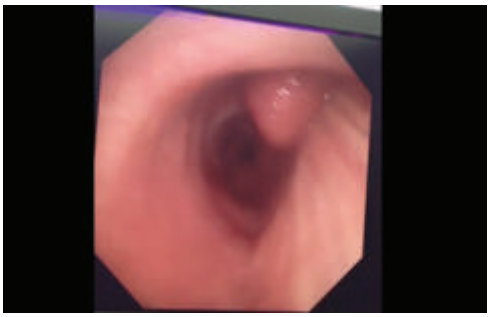

Şekil 1: bronskopi LVRS İŞLEMİ sırasında saplanan insidental endobronsıyal lezyon

resim 2

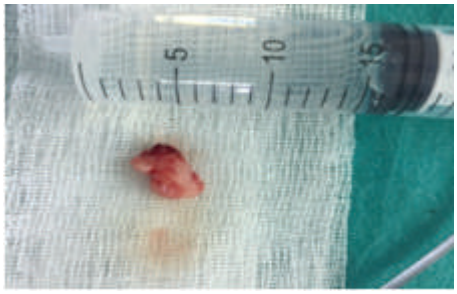


Şekil 2: Bronkoskopi ile cıkarılan endobronsıyal lezyon

# EP-433
# OLGU SUNUMU: AKCİĞER KANSERİ TANISI ALAN, ROMATOİD ARTRİT'Lİ BİR OLGU

Ercan Kurtipek[1], Burcu Yalçın[1], Serpil Ergülü Eşmen[2]

[1]Sağlık Bilimleri Üniversitesi, Konya Eğitim ve Araştırma Hastanesi, Göğüs Hastalıkları Kliniği
[2]Sağlık Bilimleri Üniversitesi, Konya Eğitim ve Araştırma Hastanesi, Romatoloji Kliniği

Romatoid artrit (RA) toplumda sık görülen kronik, otoimmün ve inflamatuvar poliartrittir. Hastalığın sık görülen eklem dışı organ patolojileri arasında; hemotolojik, pulmoner, kardiyak, göz ve nörolojik bulgular yer alır. Olgumuz 70 yaşında bayan olup, 9 yıldır romatoid artrit tanısı ile romatoloji bölümünde takip ediliyormuş. Akciğer grafisindeki şüpheli kitle görüntüsünden dolayı, polikliniğimize refere edilen olgumuzun tomografisinde, sağ akciğer üst lob posterior segmentte fissür ile taban lobüle konturlu çevresinde milimetrik boyutlu nodüler görünümlerin eşlik ettiği 31x28 mm boyutlarında nodüler kitle saptandı. PET BT Taramasında mevcut lezyonun, yoğun artmış FDG tutulumu gösteren (SUV max: 30.17) düzensiz sınırlı kitle olduğu anlaşıldı. Daha sonra yapılan bronkoskopi ve EBUS işlemleri sonucunda alınan biyopsi adenokarsinom ile uyumlu geldi.

Anahtar Kelimeler: Romatoid Artrit, Enflamasyon, Adenokanser,

BT Toraks

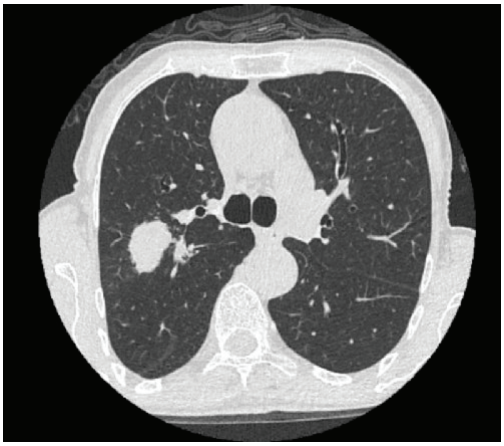

PA Akciğer film

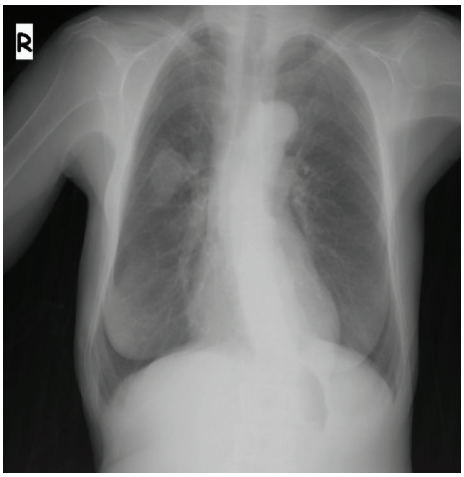

# EP-434
# UZUN SÜRELİ ENTÜBASYONA BAĞLI TRAKEAL STENOZ

Bünyamin Sertoğullarından, Esma Gezer, Celal Doğan, Cansu Kocakabak

İzmir Katip Çelebi Üniversitesi Göğüs Hastalıkları Ana Bilim Dalı, İzmir

**GİRİŞ:**Trakea ventilasyonda zorumlu iletim yoludur. Trakeal darlık trakeanın açıklığının %50 den fazlasının daralması olarak kabul edilmektedir. Trakeal darlıklar nadir olarak izlenmektedir ve sıklıkla uzun süreli entübasyon sonrası(%6-21) veya daha önce geçirilmiş trakea cerrahisi (%0,6-21) ve malign nedenlere bağlı olarak ortaya çıkar. Bu olgumuzda entübasyondan sonra dispne ve stridor ile başvuran trakeal stenozlu bir vakayı sunmak istedik.

**OLGU:** 35 yaşında erkek hasta polikliniğimize nefes darlığı ve hırıltı şikayeti ile başvurdu. Bilinen akciğer hastalığı ve ek sistemik bir hastalığı yoktu. Nefes darlığı sürekli ve eforla artmaktaydı. Öksürük varken, balgam, ateş ve hemoptizi şikayetleri yoktu. Sigara öyküsü yoktu. Dispne ile birkaç defa hekimbaşvurusu olmuş ancak bir sonuca ulaşamamıştı. Anamnezi derinleştirildiğinde 4 ay önce pestisit içerek intihar eyleminde bulunduğu ve sonrasında yoğun bakımda 17 gün boyunca entübe ve mekanik ventilasyona bağlı kaldığı öğrenil. Fizik muayenesinde solunum sesleri azalmış, yer yer ronkus ve belirgin stridoru mevcuttu. Akciğer grafisi olağan değerlendirildi. solunum fonksiyon testine uyumsuzdu. Trakael stenoz şüphesi ile istenen toraks ve boyun tomografisinde trakeal stenoz saptandı(Resim 1). Bronkoskobide trakeada subglottik bölgede ileri derecede weblike tarzında darlık gözlendi ve tedavi amaçlı cerrahiye yönlendirildi.

**SONUÇ:** uzun süreli entübasyon sonrası darlık gelişen olgular bir süre asemptomatik kalabilir (darlık %30'a ulaşana kadar). Sonrasında balgam atmada güçlük, dispne ve darlık artmaya devam ederse stridor başlayabilir. Olgularda iyi öykü tanıya ulaşmada en önemli basamaktır. Uzun entübasyon geçmişi olan olgularda trakeal darlıklar nefes darlığı etiyolojisinde akılda tutulmalıdır.

**Anahtar Kelimeler:** trakeal darlık, entübasyon, nefes darlığı

Resim 1

Boyun tomografisinde subglottik trakeal stenoz

Resim 2

Bronkoskobik gozlemde trakeada subglottik bolgede ileri derecede weblike tarzinda darlik

# EP-435
# ASTIM VE BRONŞEKTAZİ HASTALARINDA FİZİKSEL AKTİVİTE, GÜNLÜK YAŞAM AKTİVİTELERİ VE DEPRESYON DÜZEYLERİNİN KARŞILAŞTIRILMASI

Seda Saka[1], Sema Savcı[2]

[1]Haliç Üniversitesi, Sağlık Bilimleri Yüksekokulu, Fizyoterapi ve Rehabilitasyon Bölümü, İstanbul
[2]Dokuz Eylül Üniversitesi, Fizik Tedavi ve Rehabilitasyon Yüksekokulu, İzmir

**AMAÇ:** Astım ve bronşektazi hastalarında, pulmoner rehabilitasyonun temel amacı hastaların fonksiyonel kapasitelerini ve günlük yaşam aktivitelerinde bağımsızlığı artırarak yaşam kalitelerini yükseltmektir. Bu nedenle, astım ve bronşektazi hastalarında günlük yaşam aktivitelerinin etkilenme derecesinin ve fiziksel aktivite düzeylerinin belirlenmesi yaşam kalitesini artırmak için yapılan müdahalelerin geliştirilmesi ve uygulanmasında yön gösterici olacaktır. Çalışmamızda; astımlı ve bronşektazili hastalarda fiziksel aktivite, günlük yaşam aktiviteleri ve depresyon düzeylerinin karşılaştırılması amaçlanmıştır.

**GEREÇ-YÖNTEM:** Çalışmaya 19 astım ve 17 bronşektazi hastası dahil edilmiştir. Hastaların demografik bilgileri ve solunum fonksiyon testi sonuçları kaydedilmiştir. Katılımcıların fiziksel aktivite düzeyleri Uluslararası Fiziksel Aktivite Ölçeği (IPAQ), depresyon düzeyleri Beck Depresyon Envanteri, yaşam kaliteleri Nottingham Sağlık Profili (NHP) ve günlük yaşam aktivitelerinde dispne algılamaları London Chest Activities of Daily Living Scale (LCADL) kullanılarak değerlendirilmiştir.

**BULGULAR:** Her iki grupta da demografik özellikler benzer bulunmuştur ($p > 0.05$). Solunum fonksiyon testi sonuçlarında ve NHP skorlarında gruplar arasında istatistiksel olarak anlamlı farklılık bulunmamıştır ($p > 0.05$). IPAQ, LCADL ve Beck Depresyon toplam puanları gruplar arasında anlamlı farklılık göstermiştir ($p < 0.05$). Astımlı katılımcıların bronşektazili olgulara göre depresyon düzeyleri ve günlük yaşam aktivitelerinde dispne algısı daha yüksek bulunurken, fiziksel aktivite düzeyleri daha düşük bulunmuştur ($p < 0.05$). SONUÇ: Astımlı hastalar günlük yaşam aktiviteleri sırasında daha fazla dispne algılarlar ve fiziksel aktivite düzeylerini daha fazla kısıtlarlar. Astımlı hastalara pulmoner rehabilitasyon programlarının planlanmasında bu dezavantajlar göz önünde bulundurulmalıdır.

**TARTIŞMA:** Elde ettiğimiz sonuçların astımın fizyopatolojik ve klinik farklılığından kaynaklandığını düşünmekteyiz. Çünkü astım hastalarında, havayolu obstrüksiyonu uygun genetik zeminde bronş hiperreaktivitesine bağlı olarak oluşmaktadır. Ev tozu akarı, polen, evcil hayvan, deterjan ve buhar gibi birçok tetikleyici bronş hiperreaktivitesinin oluşmasına neden olur. Dolayısıyla yapılan aktiviteye ek olarak bu gibi tetikleyiciler astımlı hastaların günlük yaşam aktiviteleri sırasındaki dispne algılamalarını artırmakta ve günlük yaşam aktivitelerinde kısıtlanmaya neden olmaktadır. Ayrıca astım hastalarda, özellikle kontrol altında olmayan olgularda, alerjene maruz kalma ve astım atağı geçirme korkusu nedeniyle anksiyete ve depresyon düzeyleri yüksektir. Bu durum da astımlı olguların günlük yaşam aktiviteleri sırasında daha fazla dispne algılamalarına, günlük yaşam aktivitelerini kısıtlamalarına ve fiziksel aktivitelerini azaltmalarına neden olmaktadır.

**Anahtar Kelimeler:** Astım, Bronşektazi, Fiziksel Aktivite, Günlük Yaşam Aktiviteleri, Yaşam Kalitesi

Katılımcıların demografik bilgi, solunum fonksiyon testi ve anket sonuçları

| | Astım (X±SD) | Bronşektazi (X±SD) | p |
|---|---|---|---|
| Yaş | 44,15±9,39 | 46,00±16,32 | 0,663 |
| Vücut kitle indeksi | 27,59±4,00 | 25,48±5,33 | 0,166 |
| FEV | 72,52±19,16 | 65,00±26,96 | 0,337 |
| FVC | 78,10±21,93 | 72,94±23,32 | 0,498 |
| FEV/FVC | 83,94±12,19 | 77,45±16,58 | 0,192 |
| IPAQ | 847,56±531,42 | 2386,44±2487,00 | 0,012* |
| BECK | 16,26±14,37 | 8,21±7,84 | 0,039* |
| NHP | 147,46±99,25 | 117,94±95,10 | 0,383 |
| LCADL | 21,55±6,27 | 17,05±5,87 | 0,024* |

Independent groups t-test*p<0.05

Katılımcıların yaş, solunum fonksiyon testi ve anket sonuçları

| | Astım (X±SD) | Bronşektazi (X±SD) | p |
|---|---|---|---|
| Yaş (yıl) | 44,15±9,39 | 46,00±16,32 | 0,663 |
| Vücut kitle indeksi (kg/m2) | 27,59±4,00 | 25,48±5,33 | 0,166 |
| FEV (%) | 72,52±19,16 | 65,00±26,96 | 0,337 |
| FVC (%) | 78,10±21,93 | 72,94±23,32 | 0,498 |
| FEV/FVC | 83,94±12,19 | 77,45±16,58 | 0,192 |
| IPAQ | 847,56±531,42 | 2386,44±2487,00 | 0,012* |
| BECK | 16,26±14,37 | 8,21±7,84 | 0,039* |
| NHP | 147,46±99,25 | 117,94±95,10 | 0,383 |
| LCADL | 21,55±6,27 | 17,05±5,87 | 0,024* |

Independent groups t-test*p<0.05

# EP-436
# TORASİK KAFES EKLEMLERİNE UYGULANAN MOBİLİZASYON SAĞLIKLI BİREYLERDE SOLUNUM KAS KUVVETİNİ ANLIK OLARAK ETKİLER Mİ?: PİLOT ÇALIŞMA

Metin Selmani, Ata Elvan, Seher Özyürek

Dokuz Eylül Üniversitesi, Fizik Tedavi ve Rehabilitasyon Yüksek Okulu

**GİRİŞ:** Torasik kafes eklemlerinin mobilizasyon ve fleksibilitelerine yönelik uygulamaların solunum fonksiyonları üzerine etkili olduğu gösterilmektedir. Bu çalışmanın amacı torasik kafes eklem mobilizasyonunun solunum kas kuvveti üzerine anlık etkisinin araştırılmasıdır.

**GEREÇLER ve YÖNTEM:** Çalışmamızda yaşları 20-25 arasında 6 katılımcı yer almıştır. Katılımcılar 48 saat ara ile randomize olarak çalışma ve kontrol grubuna alındı. Çalışma grubuna torakal intervertebral eklem, kostotransvers eklem, kostokondral eklem mobilizasyonları yapılmıştır. Kontrol grubuna uygulama yapılmamış, 5 dakika süreli sırtüstü pozisyonda yatmaları istenmiştir. Her iki gruba da uygulama öncesi ve sonrası solunum kas kuvvet [(Maksimum İnspiratuar Basınç (MİB), Maksimum Ekspiratuar Basınç (MEB)] ölçümleri yapıldı. Grup içi ölçüm değerlerini karşılaştırmada Wilcoxon işaretli sıralar testi, gruplar arası ölçüm değerlerinin karşılaştırılmasında ise Mann-Whitney U testi kullanıldı. Tanımlayıcı istatistikler ortanca olarak verildi.

**BULGULAR:** Torasik kafes eklemlerinin mobilizasyonu sonrası MİB değerinde 8 cmH2O artış görülürken ($p=0.028$), MEB değerinde 5 cmH2O anlamlı artış görüldü ($p=0.027$). Kontrol grubunda ise anlamlı herhangi bir değişim olmadı ($p>0.05$). Çalışma grubunda uygulama sonrası MİB ve MEB değişim oranları kontrol grubuna göre anlamlı olarak yüksek bulundu ($p=0.005$, $p=0.043$).

**SONUÇ ve TARTIŞMA:** Çalışmamızda torasik kafes eklemlerinin mobilizasyonu sonrası solunum kas kuvvetlerinde anlık olarak anlamlı artış olduğu saptanmıştır. Jung ve ark'nın yapmış olduğu bir çalışmada torasik kafes hareketliliğinin arttığı gösterildiği çalışma ile solunum kas kuvveti ölçüm sonuçları uyumludur (1). Çalışmanın daha fazla katılımcı ile hasta gruplarını da içerecek şekilde yapılması gerekmektedir.

**Anahtar Kelimeler:** Torasik Kafes, Eklem Mobilizasyonu, Solunum Kas Kuvveti

Tablo 1. Katılımcıların demografik özellikleri

| | Ortanca | Çeyreklerarası aralık |
|---|---|---|
| Yaş, yıl | 21 | 20-25 |
| Beden Ağırlığı, kg | 64.5 | 50.25-69.00 |
| Boy, cm | 167.50 | 163.0-177.75 |
| Beden Kütle İndeksi, kg/m2 | 20.55 | 18.89-23.76 |

Tablo 2. Çalışma grubunun torasik eklem mobilizasyonu öncesi ve sonrası solunum kas kuvveti değerlerinin karşılaştırılması

| | Uygulama öncesi | Uygulama sonrası | p değeri |
|---|---|---|---|
| MİB (cmH2O) | 61.83 | 69.16 | 0.028 |
| MEB (cmH2O) | 83.33 | 88.00 | 0.027 |

Wilcoxon işaretli sıralar testi, değerler ortanca olarak verilmiştir. MİB: Maksimum inspiratuar basınç, MEB: Maksimum ekspiratuar basınç

Tablo 3. Kontrol grubunun torasik eklem mobilizasyonu öncesi ve sonrası solunum kaskuvveti değerlerinin karşılaştırılması

| | Uygulama öncesi | Uygulama sonrası | p değeri |
|---|---|---|---|
| MİB (cmH2O) | 62.33 | 62.50 | 1.00 |
| MEB (cmH2O) | 85.33 | 85.00 | 1.00 |

Wilcoxon işaretli sıralar testi, değerler ortanca olarak verilmiştir. MİB: Maksimum inspiratuar basınç, MEB: Maksimum ekspiratuar basınç

# EP-437
# ASTIMLI ERİŞKİN HASTALARDA İNSPİRATUVAR KAS EĞİTİMİNİN ASTIM KONTROLÜ VE EGZERSİZ KAPASİTESİ ÜZERİNE ETKİSİ

Meral Karakış[1], Elif Yıldırım[2], Mine Gülden Polat[3]

[1]Marmara Üniversitesi Sağlık Bilimleri Enstitüsü Kardiyopulmoner Rehabilitasyon Ana Bilim Dalı Kardiyopulmoner Rehabilitasyon Programı, İstanbul
[2]Sağlık Bilimleri Üniversitesi Süreyyapaşa Göğüs Hastalıkları ve Göğüs Cerrahisi Eğitim ve Araştırma Hastanesi Pulmoner Rehabilitasyon Ünitesi, İstanbul
[3]Marmara Üniversitesi, Sağlık Bilimleri Enstitüsü, Fizyoterapi ve Rehabilitasyon Anabilim Dalı, İstanbul

**AMAÇ:** İnspiratuvar kas eğitimi, hem sağlıklı bireyler hem de kronik akciğer hastalığı olan hastalarda inspiratuvar kas kuvveti, efor dispnesi ve egzersiz toleransını geliştirmektedir. Yapılan çalışmalar genellikle kronik obstrüktif hastalığı olan hastalarla olup astımlı hastalarla yapılmış az sayıda veri mevcuttur. Bu çalışmanın amacı astımlı hastalarda inspiratuvar kas eğitiminin astım kontrolü ve egzersiz kapasitesine etkisini araştırmaktır.

**YÖNTEM-GEREÇLER:** Çalışmaya 1 Nisan 2017- 31 Haziran 2017 tarihleri arasında göğüs hastalıkları polikliniğinden astım tanısı alarak pulmoner rehabilitasyonu ünitesine yönlendirilen orta persistan astım hastaları dahil edildi.Hastaların; başlangıçta, Solunum Fonksiyon Testleri (SFT), Altı Dakika Yürüme Testi (6DYT) ile egzersiz kapasiteleri, inspiratuar (mıp) ve ekspiratuar (mep) kas kuvvetleri ölçüldü. Ayrıca Dispne Şiddeti Modified Medical Research Council (MMRC), Astım Kontrol Testi (AKT), Yorgunluk Şiddet Ölçeği(YŞÖ), Nottingham Sağlık Profili (NSP) Ölçekleri uygulandı. İlk değerlendirmenin ardından; hastalara büzük dudak solunumu, solunum kontrolü, diafragmatik solunum egzersizleri, gevşeme eğitimi verildi.8 hafta boyunca günde 2 kez haftada 7 kere, her bir seans 30 nefes olacak şekilde "POWERbreathe classic" cihazı ile ev temelli inspiratuvar kas eğitimi verildi. Programa alınan hastaların inspiratuvar kas kuvveti her bir haftanın sonunda ölçülerek ve inspiratuvar kas gücünün %50'si ile kas eğitimine devam edildi. Hastanın ortalama Sındex değerleri haftalık kaydedildi. 4 haftada bir astım kontrol testi, sft, mıp-mep değerlendirmesi yapıldı. 8 haftanın sonunda bitiriş değerlendirmesi yapıldı. İstatistiksel değerlendirme SPSS 16.0 İstatistik Programı ile yapıldı.

**BULGULAR:** Üçü kadın toplam 7 hasta çalışmaya alındı. Hastaların yaş ortalaması 50±8,5 yıl olup başlangıç 6 DYT kapasiteleri 548±72,7 metre idi. MIP değerleri 90,14±28 cmH0, MEP değerleri 102,3±24,7 cmH0, AKT değerleri 22±2, YŞÖ 37±19, NSP 91±70, MRC 1 olarak kaydedildi. 8 haftalık program sonunda 6 DYT 590±20 metre, mıp 116,7±11,4 cmH0, olarak bulundu ($p \leq 0,001$). Bitiş mıp değerleri ile astım kontrolü ve yaşam kalitesi ölçekleri arasında anlamlı korelesyon mevcuttu ($p \leq 0,03$).

**SONUÇLAR:** Az sayıda hasta populasyonu ile yapılmış olmasına rağmen inspiratuar kas eğitiminin astımlı hastalarda gerek egzersiz kapasitesine gerekse inspiratuar-ekspiratuar kas gücüne anlamlı katkı sağladığını saptadık. Yaşam kalitesi ölçeklerinde ve astım kontrol testi değerlendirmesinde anlamlı olmamakla birlikte düzelme saptandı. Bu sonuçlar devam eden yüksek lisans çalışmamızın ilk verileri olup çalışmamızın pilot çalışma niteliğindedir. Sonuç olarak astımlı hastalarda medikal tedaviye ilave olarak inspiratuar kas eğitimi önerilebilir.

**Anahtar Kelimeler:** Astım kontrolü, egzersiz eğitimi, egzersiz kapasitesi, ispiratuvar kas eğitimi,solunum fonksiyon testi

## DEĞERLENDİRME

## BULGULAR

| | BAŞLANGIÇ | BİTİRİŞ | P |
|---|---|---|---|
| MMRC | 2 | 1 | 0,1 |
| 6DYT | 548,57 | 590,43 | 0,001 |
| MIP | 90,14 | 116,7 | 0,001 |
| MEP | 102,3 | 112,29 | 0,001 |
| AKT | 22 | 24 | 0,06 |
| NSP | 91,37 | 67,55 | 0,07 |
| YSÖ | 37 | 33,3 | 0,01 |

MMRC:Modified medical research council, 6DYT:6 dakika yürüme testi, MIP:maksimum inspiratuvar basınç,MEP:Maksimum ekspiratuvar basınç, AKT:astım kontrol testi, NSP:nottingham sağlık profili, YSÖ:yorgunluk şiddet ölçeği

## İNSPİATUAR KAS EĞİTİMİ

# EP-438
# KADINLARDA OBEZİTENİN SOLUNUM KAS KUVVETİ, SOLUNUM FONKSİYON PARAMETRELERİ VE FONKSİYONEL EGZERSİZ KAPASİTESİ ÜZERİNE ETKİSİ

Hilal Denizoğlu Külli, Kübra Alpay, Elif Durgut, Hülya Nilgün Gürses

Bezmialem Vakıf Üniversitesi, Sağlık Bilimleri Fakültesi,Fizyoterapi ve Rehabilitasyon Bölümü, İstanbul

**GİRİŞ:** Obezite, toplum sağlığını tehdit eden en önemli faktörlerden biridir. Obezitenin son yıllarda prevelansındaki artışa yüksek kalorili yiyeceklerin beslenme alışkanlıklarında geniş yer tutması ve fiziksel aktivitenin azlığı sebep gösterilmektedir. Bu faktörler ile birlikte obezitenin multisistemik etkilerinden dolayı kardiyorespiratuar sistemin etkilendiği düşünülmektedir. Çalışmamızın amacı, obez olan (Vücut Kütle İndeksi: VKİ>30) ve obez olmayan (VKİ<30) yetişkin kadınların solunum fonksiyonlarının, solunum kas kuvvetlerinin ve fonksiyonel egzersiz kapasitelerinin arasında fark olup olmadığını tespit etmektir.

**METOD:** Kadın Sağlığı Fizyoterapi ve Rehabilitasyon Eğitim ve Araştırma Laboratuvarımıza başvuran yaş ortalamaları 47,1±8,8 yıl olan 20 kadın VKİ değerlerine göre obez olanlar ve olmayanlar olarak iki gruba ayrılmıştır. Hastaların solunum fonksiyonları spirometri testi ile, solunum kas kuvveti elektronik ağız basınç ölçüm cihazı ile, fonksiyonel kapasiteleri ise 6 dakika yürüme testi ve 30 saniye süreli otur-kalk testi ile belirlenmiştir. İstatistiksel analizde, gruplar arasındaki parametrelerin karşılaştırmasında "Mann-Whitney U testi" kullanılmıştır.

**BULGULAR:** Obez olan ve olmayan grupların ortalama VKİ değerleri sırasıyla 34.35±3.13; 27.16±1,79 idi. Gruplara ait yaş ortalamaları ise 49,6±7,7 ve 44,3±9,5 (p=0,38) olarak saptanmıştır. İki grup arasında %FVC,%FEV1, FEV1/FVC ve PEF değerleri arasında fark bulunmamıştır (p>0.05). Ancak ağız basınç ölçümlerinden elde edilen MIP ve MEP değerleri arasından MIP değerinde istatistiksel olarak anlamlı bir fark tespit edilmiştir (p<0.05). Altı dakika yürüme mesafesi ve 30 sn süreli otur-kalk skorunda ise gruplar arasında fark tespit edilmemiştir(p>0.05) (Tablo 1).

**TARTIŞMA VE SONUÇ:** Çalışmamızın sonuçlarına göre obez olan ve olmayan kadınların arasında solunum fonksiyonları ve fonksiyonel egzersiz kapasite açısından fark olmamasına rağmen MIP değerlerinin I. derece obez olan kadınlarda daha yüksek olması literatürde var olan obezite nedeniyle solunum kaslarının iş yükünün arttığı ve dirence karşı çalıştığı bilgisini desteklemektedir.

**Anahtar Kelimeler:** obezite, solunum kas kuvveti, solunum fonksiyon testi, altı dakika yürüme testi

Obez olan ve olmayan grupların solunum fonksiyon parametreleri, solunum kas kuvveti değerleri, altı dakika yürüme testi ve 30 sn otur-kalk testi sonuçlarının karşılaştırılması

| | Obez Grup (n=10) | Obez Olmayan Grup (n=10) | p |
|---|---|---|---|
| Yaş (yıl) | 49,6±7,7 | 44,3±9,5 | 0,38 |
| FVC (%pred) | 105,6±11,2 | 103,2±17,1 | 0,653 |
| FEV1 (%pred) | 102,2±11,8 | 95,1±18,0 | 0,435 |
| FEV1/FVC (%) | 101,4±7,5 | 97,7±2,9 | 0,084 |
| PEF (%pred) | 73,2±18,6 | 74,0±24,1 | 0,713 |
| MIP (cmH2O) | 94,7±15,6 | 70,4±16,3 | 0,006* |
| MEP (cmH2O) | 108,7±19,6 | 88,8±25,1 | 0,153 |
| 6 DYT (m) | 554,6±34,8 | 575,1±73,1 | 0,204 |
| 30 sn OKT | 14,0±3,2 | 16,0±3,6 | 0,328 |

*p<0.05

# EP-439
# ABDOMİNAL CERRAHİ GEÇİREN HASTALARDA TABURCULUKTA ÖKSÜRME KUVVETİ, DİSPNE, FONKSİYONEL KAPASİTE, AĞRI VE YORGUNLUK ARASINDAKİ İLİŞKİNİN İNCELENMESİ: PİLOT ÇALIŞMA

Umit Akay, Hazal Yakut, İsmail Özsoy, Didem Karadibak

Dokuz Eylül Üniversitesi Fizik Tedavi ve Rehabilitasyon Yüksekokulu

**GİRİŞ:** Cerrahi girişim büyük ya da küçük olsun, ameliyat sonrası komplikasyon riski her zaman vardır. Cerrahi sonrası ilk günlerde, hastaların ağrı, yorgunluk ve halsizlik şikayetlerinin olduğu, hastaların mobilizasyonunun, etkin öksürme kuvveti gibi solunumsal parametrelerinin ve fonksiyonel parametrelerinin olumsuz etkilendiği bilinmektedir. Komplikasyon yokluğunda bile, cerrahiler, fizyolojik ve fonksiyonel kapasitelerde azalmayla ilişkilidir. Fizyolojik parametrelerdeki bu azalmalar yorgunluk gibi semptomlarla hastaların karşısına çıkmaktadır. Çalışmanın amacı abdominal cerrahi geçiren hastalarda taburculukta öksürme kuvveti, dispne, fonksiyonel kapasite, ağrı ve yorgunluk arasındaki ilişkinin incelenmesidir.

**GEREÇLER VE YÖNTEM:** Çalışmaya Dokuz Eylül Üniversitesi genel cerrahi servisinde yatan 19 birey(13 kadın, 6 erkek) alındı. Değerlendirmeler hastanın taburcu olduğu gün yapıldı. Öksürme kuvveti Truzone pefmetre cihazıyla, dispne Modified Medical Research Council(MMRC) skalasıyla, fonksiyonel kapasite 6 dakika yürüme testi ile, ağrı vizüel analog skalasıyla, yorgunluk ise yorgunluk şiddet ölçeğiyle ölçüldü.

**BULGULAR:** Çalışmaya dahil edilen bireylerin 12'si alt abdominal cerrahi 7'si üst abdominal cerrahi geçiren hastalardı ve yaşlarının ortalaması 42.9'du. Değerlendirilen parametrelerin skorları sırasıyla; öksürme kuvveti: 226.98±82.58, dispne: 1.10±0.99, yürüme mesafesi: 332.41±107.52, ağrı: 2.63±1.53, yorgunluk: 29.05±16.99 şeklindeydi. Hastaların yürüme mesafesi ile öksürme kuvveti pozitif ilişkili (r: 0,615, p:0,005), dispne varlığı ile negatif ilişkili (r:-0,486, p:0,035) bulundu. Ayrıca ağrı ile yorgunluk arasında da pozitif ilişki saptandı (r:0,627, p:0,004 ). Cerrahi tipleri arasında ve diğer parametrelerin birbiri ile arsında anlamlı bir ilişki bulunamadı.

**SONUÇ VE TARTIŞMA:** Abdominal cerrahi geçiren hastalarda etkin öksürme kuvveti artıkça ve dispne azaldıkça fonksiyonel kapasitenin arttığı, hastalarda ağrı şiddeti azaldıkça yorgunluk şiddetinin azaldığı; ayrıca, taburculuk sonrası olguların fonksiyonel düzeylerinin tam olarak normal normlara ulaşmadığı görülmüştür. Bu nedenle abdominal cerrahi geçiren hastalarda erken dönem fizyoterapi uygulamalarına ve ev rehabilitasyonu takibine gereksinim vardır. Ülkemizde bu çalışmaların sayısı yetersizdir. Daha fazla olgu ile ve cerrahi tiplerine göre karşılaştırılmalı olarak yapılacak olan ve daha geniş değerlendirme parametrelerinin kullanılacağı çalışmalara ihtiyaç vardır.

**Anahtar Kelimeler:** Abdominal Cerrahi, Öksürme Kuvveti, Fonksiyonel Kapasite

Hastaların Demografik Özellikleri ve Değerlendirme Sonuçları

| | Ortalama±Standart sapma |
|---|---|
| Yaş (yıl) | 42,94±18,25 |
| BKİ (kg/m2) | 24,39±5,19 |
| Yatış Süresi (gün) | 4,21±2,75 |
| Öksürme Kuvveti (L/dk) | 226,98±82,58 |
| Ağrı Skoru | 2,63±1,53 |
| Dispne Skoru | 1,10±0,99 |
| Yorgunluk Skoru | 29,05±16,99 |
| Yürüme Mesafesi (m) | 332,41±107,52 |

Hastaların Değerlendirme Parametrelerinin Birbiri ile İlişkisi

| | Etkin Öksürme | Ağrı | Dispne | Yorgunluk | Yürüme Mesafesi |
|---|---|---|---|---|---|
| Etkin Öksürme | - | | | | |
| Ağrı | r:0,125<br>p:0,611 | - | | | |
| Dispne | r:-0,415<br>p:0,077 | r:0,018<br>p:0,942 | - | | |
| Yorgunluk | r:0,253<br>p:0,296 | r:0,627<br>p:0,004 | r:0,070<br>p:0,775 | - | |
| Yürüme Mesafesi | r:0,615<br>p:0,005 | r:-0,136<br>p:0,578 | r:-0,046<br>0,851 | r:-0,098<br>p:0,690 | - |

# EP-440
# SİGARA İÇEN SAĞLIKLI GENÇLERDE YÜKSEK YOĞUNLUKLU İNTERVAL EĞİTİMİ SONRASI KAN LAKTAT DEĞERİNDEKİ DEĞİŞİMİ ETKİLEYEN FAKTÖRLERİN İNCELENMESİ

Yonca Zenginler, Buket Akıncı, Tülin Altınoluk

Biruni Üniversitesi, Sağlık Bilimleri Fakültesi, Fizyoterapi ve Rehabilitasyon Bölümü, İstanbul

**GİRİŞ:** Egzersiz sağlıklı yaşam alışkanlığını sürdürmek amacıyla birçok kronik hastalıktan koruyucu bir yaklaşım olarak her yaştaki sağlıklı bireye önerilmektedir. Egzersiz programlarını sürdürmede yorgunluk önemli bir bariyerdir ve sigara kullanımının da kişilerde yorgunlukla ilişkili bulgu ve semptomları arttırdığı bilinmektedir. Çalışmamızın amacı sigara içen sağlıklı gençlerde egzersiz sonrası kan laktat düzeyindeki değişimi etkileyen faktörleri incelemekti.

**GEREÇLER ve YÖNTEM:** Çalışmaya 18-22 yaş arası, bilinen bir hastalığı olmayan, sigara içen, fiziksel özellikleri benzer, gönüllü 13 erkek olgu (ortalama yaş= 21.46±1.45 yıl, sigara =4.09±2.15 paketXyıl) dahil edildi. Olgular çalışmadan bir gün önce yoğun egzersiz yapmamaları, alkol ve kahve tüketmemeleri ve olağan beslenme düzenlerini sürdürmeleri konusunda bilgilendirildiler ve ertesi gün kahvaltıdan 2 saat sonra değerlendirmeye çağırıldılar. Sosyodemografik özellikler kaydedildikten sonra sırasıyla quadriceps kas kuvveti ve squat enduransı ölçüldü. Quadriceps kas kuvveti, hand-held dinamometre (J-Tech CommanderTM Muscle Tester) ile maksimal istemli izometrik kontraksiyon (break test) yaptırılarak değerlendirildi. Ardından endurans ölçümü için 1 maksimum tekrarın %70'i ile sürdürülebilen squat sayısı kaydedildi. Fiziksel aktivite düzeyi "Uluslararası Fiziksel Aktivite Anketi (UFAA)" ile belirlendi. Squat enduransından yarım saat sonra portable laktat analizörü (Accutrend®Plus) kullanılarak sağ el orta parmaktan alınan kan örneği ile laktat düzeyi ölçüldü. Ardından olgular 20 dakika maksimum kalp hızının %75-85'i ile sürdürülen 'Yüksek Yoğunluklu İnterval Eğitimi (YYİE)''ne devam ettiler. Eğitim sonunda kapiller kan laktat ölçümü tekrarlandı. Tüm değerlendirmeler ve YYİE günün aynı saatinde, 22°C'lik bir laboratuvarda yapıldı.

**BULGULAR:** Olguların özellikleri ve ölçüm sonuçları tablo 1'de verilmiştir. 11 olgu ortalama aktif (>600 MET/hafta, <3000 MET/hafta), 2 olgu minimal aktif (<600 MET/hafta) idi. Olguların başlangıç kan laktat düzeyi beklenen normal değerden (>4 mmol/L) yüksekti. Eğitim sonunda kan laktat düzeyindeki değişim miktarının sigara içme yoğunluğu, fiziksel aktivite seviyesi, quadriceps kas kuvveti ve squat enduransı ile ilişkisi incelendiğinde; sadece squat enduransı ile negatif yönlü korelasyon (p=0.005, r=-0.727) olduğu saptandı.

**SONUÇ ve TARTIŞMA:** Çalışmamızın sonuçlarına göre sigara içen sağlıklı genç erkeklerde YYİE sonrası yorgunluk artışı endurans ile ilişkilidir fakat kişilerin sigara içme yoğunluğu, fiziksel aktivite düzeyi ve kas kuvveti ile ilişkili değildir. Sigara içen kişilerin egzersiz programlarına endurans egzersizlerinin eklenmesi halinde bu kişilerde yorgunluk seviyelerinin azalabileceğini düşünüyoruz.

**Anahtar Kelimeler:** egzersiz, endurans, kan laktat düzeyi, sigara

Tablo 1. Olguların özellikleri ve ölçüm sonuçları

| | Ortalama±Standart Sapma |
|---|---|
| VKİ (kg/m2) | 23.36±0.36 |
| UFAA (MET/hafta) | 1027.80±636.10 |
| Squat Enduransı | 48.31±18.83 |
| Sağ Quadriceps Kas Kuvveti (kg/Newton) | 35.08±6.51 |
| Sol Quadriceps Kas Kuvveti (kg/Newton) | 35.0±6.36 |
| Başlangıç Laktat Düzeyi (mmol/L) | 5.36±2.03 |
| Bitiş Laktat Düzeyi (mmol/L) | 14.75±2.91 |

# EP-441
# KOLON KANSERİNİ TAKLİT EDEN TÜBERKÜLOZ OLGUSU

Hüseyin Çiyiltepe[1], Durmuş Ali Çetin[1], Ulaş Aday[1], Ebubekir Gündeş[1], Emre Bozdağ[1], Fulya Çiyiltepe[2]

[1]Kartal Koşuyolu Yüksek İhtisas Eğitim ve Araştırma Hastanesi, Gastroenteroloji Cerrahisi Kliniği, İstanbul, Türkiye
[2]Haydarpaşa Numune Eğitim ve Araştırma Hastanesi, Yoğun Bakım Kliniği

**GİRİŞ:** Gelişmiş ülkelerde gittikçe yaygınlaşan insan immün yetmezlik virüsü enfeksiyonu ve kanser gibi nedenlerle gelişen immünsüpresyon sonucu tüberküloz (TB) insidansı giderek artmaktadır. Gelişmekte olan ülkelerde ise kötü yaşam şartları TB enfeksiyonunun ana nedeni olarak ortaya çıkmaktadır. TB tüm organ ve dokuları tutabilen, önemli morbidite ve mortaliteye neden olan, kazeifiye granülomlarla karakterize bir enfeksiyon hastalığıdır. Pulmoner TB daha sık görülen formudur. Ekstrapulmoner TB tüm olguların %15-20'si oranında, abdominal TB ise tüm olguların %3'ü oranında görülür. Abdominal TB'de klinik prezentasyon karın ağrısı, ishal, ateş, kilo kaybı şeklinde olup Chron hastalığı ve GİS maligniteleri ile ayırıcı tanı yapmak zordur.Bu yazıda klinik ve görüntüleme yöntemlerinde kolon tümörü ile karışabilecek çekal TB hastasını bildirmeyi amaçladık.

**OLGU:** Otuz iki yaşında erkek hasta halsizlik, kronik ishal, karın ağrısı ve anemi nedeniyle dış merkezde yaklaşık 6 ay tetkik edilirken kolonoskopi yapılması üzere kliniğimize başvurdu. Yapılan fizik muayenede sağ alt kadranda ele gelen kitle olduğu izlendi. Kolonoskopide çekumda ileoçekal valvi de invaze ettiği düşünülen, sirküler darlık oluşturan, kanamalı frajil malign görünümlü kitle izlenerek biyopsiler alındı (Resim 1). Hastaya oral intravenöz (IV) kontrastlı torakoabdominal bilgisayarlı tomografi (BT) çekildi. BT değerlendirmesinde sol akciğer alt lob superior segment düzeyinde kavite başlangıcı açısından şüpheli yaklaşık 9x8 mm ve 13x12 mm'lik nodüler dansite izlendi (Resim 2). Ayrıca çekum düzeyinden başlayıp çıkan kolona doğru uzanan kolonik anslarda yaklaşık 6 cm'lik segmentte en kalın yerinde kalınlığı yaklaşık 17 mm'ye ulaşan asimetrik duvar kalınlaşması ve çevre yağlı dokuda en büyüğü 13x12 mm boyutlarında muhtemel metastatik tutulum olarak değerlendirilen çok sayıda lenf nodu izlendi (Resim 3). Akciğerde saptanan bulgular ilk etapta TB gibi enfektif proçesi düşündürmekle beraber atipik bir lenfanjitis karsinomatöz ayrımı yapılamadı. Kitleden alınan biyopsi sonucu ülser zemininde granülasyon dokusu gelişimi ve yaygın granülomatöz enflamasyon olduğu ve bulguların TB açısından şüpheli olduğu rapor edildi. Hasta göğüs hastalıkları kliniğine TB açısından tetkik ve tedavi edilmesi amacıyla yönlendirildi.

**SONUÇ:** Sonuç olarak, geçirilmiş pulmoner TB hikayesi olmayan ve nonspesifik GİS semptomları ile başvuran hastaların ayırıcı tanısında TB enfeksiyonu akılda tutulmalıdır. Ülkemiz gibi TB görülme sıklığının yüksek olduğu gelişmekte olan ülkelerde GİS organlarından elde edilen biyopsi örneklemelerinde saptanan granülomatöz enflamasyon varlığında intestinal TB'den şüphelenip tanıya yönelik ileri tetkikler yapılması kanaatindeyiz.

**Anahtar Kelimeler:** Tüberküloz, kolon, kanser

Resim 1. Kolonoskopide çekumda tüberküloz tutulumu

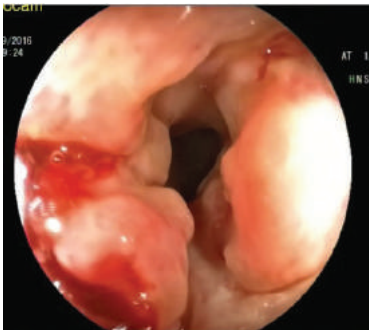

Resim 2. Torakoabdominal bilgisayarlı tomografide tüberküloz akciğer tutulumu

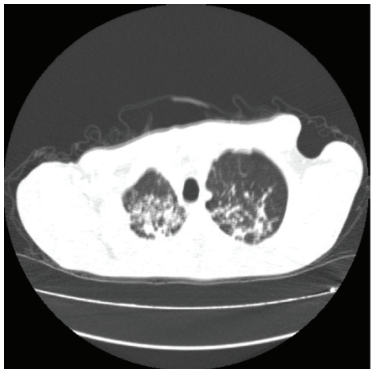

# EP-442
# NEGATİF BASINÇLI AKCİĞER ÖDEMİ YÖNETİMİ

Aydın Karahan, Uğur Serkan Çitilcioğlu

Mersin Şehir Hastanesi, Cerrahi Yoğun Bakım, Mersin

27 yaşında 190 cm kilo 80 vki:22 kg/m2 hasta mide perforasyonu tanısı ile operasyona alındı. Anestezi esnasında 180 mg profol 40 mg esmeron ile induksiyon %2 severone ile idamesi yapıldı. Operasyon 2 saat kadar devam eden hastaya 800 cc kadar SF infüzyonu karşı 200 cc kadar idrar çıkımı oldu. Hasta entübeyken laringospasm gelişti.Bu esnada SPO2 70 lere kadar düştü. Hastaya tekrar profol 80 mg + esmeron 20 mg yapıldı.Hasta ekstübe halde yoğun bakıma getirildi. Hasta YBÜ' sünde ekstübe edildi.Hastaya 10 dakika kadar NIMV uygulandı. Hastanın geliş akg si pH:7:30 pco2: 44.4 po2: 50.4 Hco3: 31.8 Lac:0.96 (20.05.2017 04:15)Hastanın takiplerindeki kontrol ph:7:40 pco2: 37.4 po2: 88.1 Hco3: 23.1 Lac:1.20 20.05.05.2017 08:09 NBPÖ'nün en sık nedeni laringospazmdır. Krup, epiglottit, üst solunum yolu tümörleri, yabancı cisim aspirasyonları, boğulma, trakeal sekresyonun yoğunlaşması, hıçkırık, guatr, zor entübasyon, hematom, orofarengeal cerrahi, obezite, obstruktif uyku apnesi, endotrakeal tüpü ısırma ve reaksiyon verme gibi nedenlere bağlı olarak da gelişebilir. Ayrıca opioidlerin, kas evşeticilerin, anesteziklerin rezidüel etkisi müsküler tonusu azaltarak üst havayolu tıkanıklığına katkıda bulunabilir (6). Normal inspiratuar plevral basınç (-2) – (-5) cmH2O aralığındadır. Fakat üst havayolu tıkanıklığı geliştiğinde inspiratuar basınç -50 cmH2O'ya, hatta -100 cmH2O'ya kadar ulaşabilir (9,10). NBPÖ'nün patogenezi karışıktır. Üst havayolu tıkanıklığında yapılan zorlu inspirasyon sırasında oluşan aşırı negatif intratorasik basınç, pulmoner kapiller perivasküler basıncın azalmasına neden olur. Aynı zamanda sağ kalbe venöz dönüş ve pulmoner dolaşımdaki kan miktarı artar. Buna bağlı olarak pulmoner kapiller hidrostatik basınç artması ile kapillerlerden interstisyum ve alveollere sıvı geçişi olur. NBPÖ, üst havayolu tıkanıklığından sonra dakikalar içinde hızla gelişir. Nadir olarak postanestezik laringospazm 60- 90 dakika sonra bile görülebildiği için geç başlangıçlı olabilir. Genel olarak hastalarda solunum sıkıntısı,weezing, takipne, siyanoz, ajitasyon, ağızdan pembe ve köpüklü sekresyon gelmesi görülür. Dinlemeyle akciğerlerde bilateral yaygın raller vardır. Akciğer grafilerinde bilateral vasküler izlerde artış, perihiler bölgede interstisyel ve alveoler infiltrasyonlar ve normal kardiyak konturlar gözlenir. Sonuç olarak bizimde vakada uyguladığımız NBPÖ'de hızlı bir şekilde yeterli arteriyel oksijen düzeyini sağlayacak hava yolu ve oksijen tedavisidir. Arteriyal oksijen saturasyonu en az % 90 olmalıdır. Hafif olgularda noninvazif pozitif basınçlı mekanik ventilasyon denenebilir. Şiddetli olgularda ise vakit geçirilmeden invazif pozitif basınçlı mekanik ventilasyon ile PEEP tedavisi öneriyoruz.

**Anahtar Kelimeler:** basınç, intertisyel, ödem,ventilasyon

3 sonraki PAAG

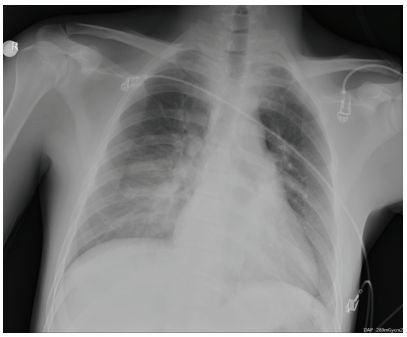
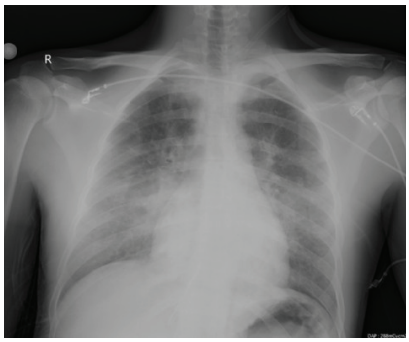
ilk PAAG